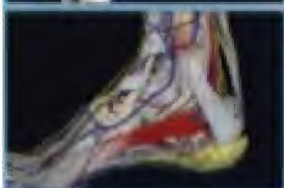
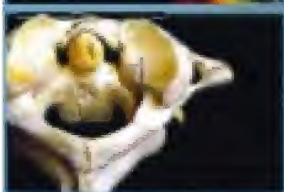


GRAN ATLAS

McMINN

de Anatomía Humana



INDICE



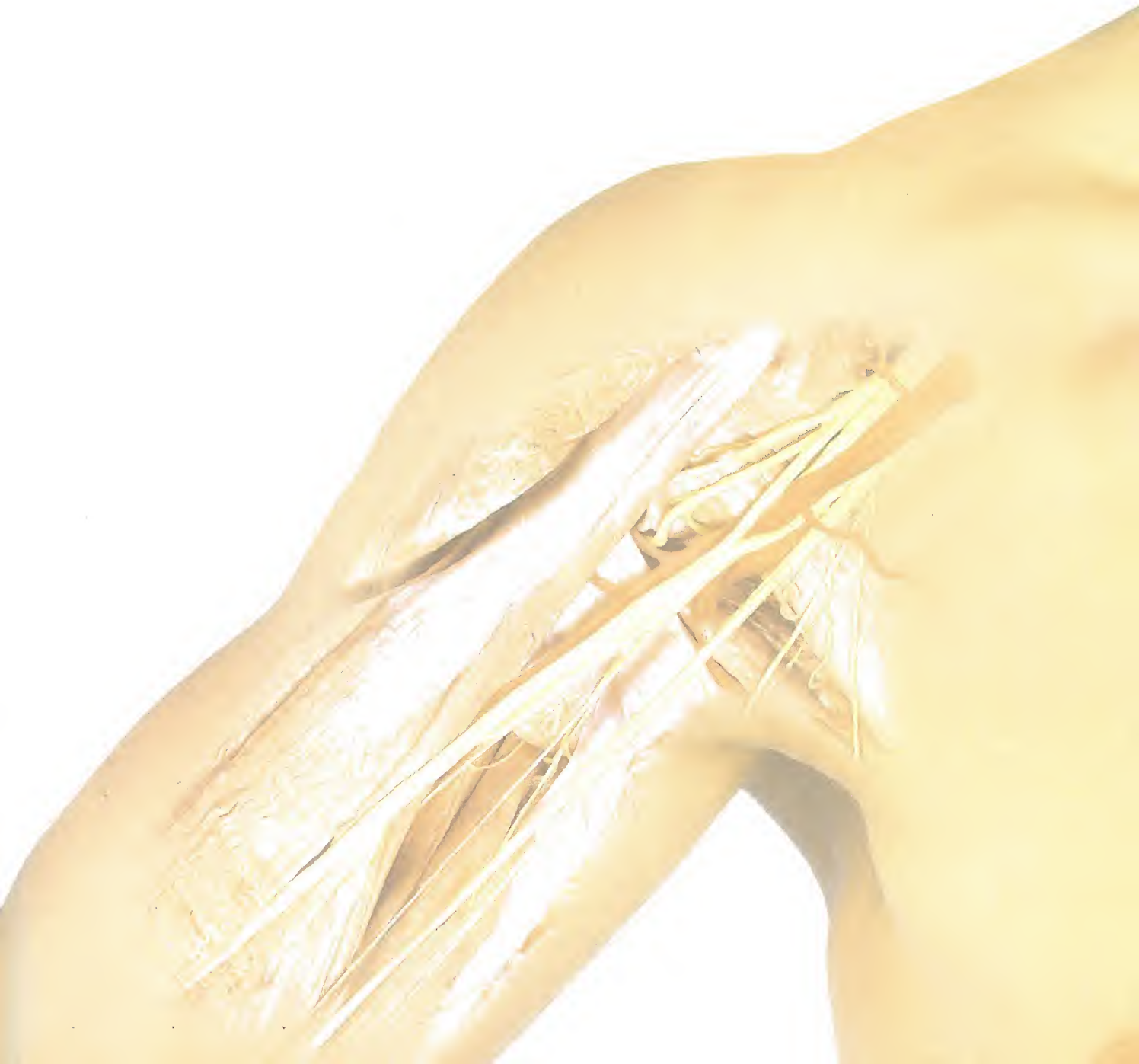OCEANO /  Mosby

Nueva
Edición

GRAN ATLAS

McMINN

de Anatomía Humana



Nueva Edición

GRAN ATLAS

McMINN

de Anatomía Humana

Peter H. Abrahams MB BS, FRCS (Ed), FRCR DO (Hon)

Professor of Clinical Anatomy

Kigezi International School of Medicine, Cambridge, UK
St. George's University, Grenada, West Indies

Fellow, Girton College, Cambridge, UK

Examiner to the Royal College of Surgeons of Edinburgh, UK

Family Practitioner, London, UK

Sandy C. Marks Jr. BS, DDS, PhD FACD

Professor of Cell Biology, Radiology and Surgery,
University of Massachusetts Medical School,
Worcester, Massachusetts, USA

Ralph Hutchings

Fotógrafo de Imagingbody.com

Formerly Chief Medical Laboratory Scientific Officer,
Royal College of Surgeons of England, London, UK

Nuevas disecciones preparadas por

Lynette Nearn Hardwick

Ross University School of Medicine, Dominica, West Indies

Radiólogo consultor

Dr. J. Spratt MA (Cantab) FRCS (Eng) FRCS (Glas) FRCR

Honorary Lecturer in Anatomy, University of Durham, UK

Consultant Clinical Radiologist, University Hospital of North Durham, UK

Examiner in Anatomy, Royal College of Surgeons of England, UK

OCEANO / M Mosby

Es una publicación de
OCEANO / M Mosby

Visite nuestra web:
www.oceano.com

Versión en español de la 5ª edición de la obra original en inglés
McMinn's Colour Atlas of Human Anatomy

© MMIII Elsevier Science Limited

Edición en español
© MMV Elsevier España, S. A.

Para esta edición
© MMV Editorial Océano

De la traducción al español
© MMV Editorial Océano
Milanesat, 21-23
EDIFICIO OCEANO
08017 Barcelona (España)
Tel.: 932 802 020*
Fax: 932 041 073
www.oceano.com

Revisión técnica de textos

Enric Macarulla Sanz
Profesor Asociado Unidad de Anatomía y de Embriología
Departamento de Ciencias Morfológicas
Universidad Autónoma de Barcelona

Nota

Los conocimientos médicos evolucionan constantemente. A medida que la información está disponible, son necesarios cambios en el tratamiento, procedimientos y utilización de los fármacos. Los autores y los editores han puesto el máximo cuidado en asegurar que la información que aparece en el texto sea correcta y actualizada. No obstante, se advierte a los lectores que confirmen que la información, especialmente en relación a las dosis, cumple con la legislación vigente y los estándares de la práctica.

Reservados todos los derechos. Quedan rigurosamente prohibidas, sin la autorización escrita de los titulares del copyright, bajo las sanciones establecidas en las leyes, la reproducción total o parcial de esta obra por cualquier medio o procedimiento, comprendidos la reprografía y el tratamiento informático, y la distribución de ejemplares de ella mediante alquiler o préstamo públicos.

Impreso en España - Printed in Spain

ISBN 0-7234-3212-0 (Edición original)
ISBN 84-7555-099-1 (Edición española)
Depósito legal: B-46417-XLVII

9001598020205

Índice

Prefacio
Guía para los usuarios
Agradecimientos

Revisión sistémica

1

Esqueleto	1
Músculos	2
Arterias	4
Venas	4
Nervios	5
Dermatomas y nervios periféricos	6
Cortes transversales del cuerpo humano	7

Cabeza, cuello y encéfalo

2

Cráneo	11
Huesos del cráneo	28
Cuello	38
Base del cuello	46
Cara	48
Fosas temporal e infratemporal	50
Faringe	55
Laringe	58
Cavidad craneal	61
Ojo	64
Nariz	67
Nariz y lengua	69
Oído	70
Encéfalo	72
Nervios craneales	83
Notas clínicas	89

Columna vertebral y médula espinal

3

Espalda y columna vertebral: visión general	93
Espalda y hombro	94
Vértebra	95
Hueso sacro	99
Hueso sacro y cóccix	100
Huesos de la pelvis	102
Osificación vertebral	103
Columna vertebral y médula espinal	104
Anatomía de superficie de la espalda	110
Músculos de la espalda	111
Radiografías vertebrales	113
Notas clínicas	115

Miembro superior

4

Miembro superior: visión general	117
Huesos del miembro superior	118
Hombro	134
Axila	144
Brazo	147
Codo	149
Antebrazo	152
Mano	158
Radiografías de muñeca y mano	173
Notas clínicas	174

Tórax

5

Tórax: visión general	177
Huesos torácicos	178
Proyecciones superficiales de la pared torácica y mama	182
Mama	183
Pared torácica	185
Vísceras torácicas	188
Corazón	189
Mediastino	196
Imágenes del mediastino	200
Pulmones	201
Mediastino superior	209
Mediastino superior y entrada del tórax	210
Abertura torácica superior (entrada del tórax)	211
Mediastino posterior	212
Nervios intercostales y articulaciones torácicas	214
Aorta y vasos asociados	215
Diafragma	216
Imágenes del esófago	217
Notas clínicas	218

Abdomen y pelvis

6

Abdomen: visión general	221
Pared abdominal anterior	222
Abdomen superior	229
Imágenes del intestino	241
Hígado	245
Bazo	250
Bazo e intestinos	251
Intestinos	252
Intestino delgado	253
Riñones y glándulas suprarrenales	254
Diafragma y pared abdominal posterior	261
Paredes posteriores del abdomen y de la pelvis	262

Paredes de la pelvis	264
Región inguinal masculina, genitales externos	266
Región inguinal femenina	267
Pelvis masculina	268
Vasos y nervios pelvianos	272
Ligamentos de la pelvis	273
Pelvis femenina	274
Perineo femenino	278
Perineo masculino	279
Notas clínicas	281

Miembro inferior

7

Miembro inferior: visión general	285
Huesos del miembro inferior	286
Huesos del pie y del tobillo	310
Desarrollo de los huesos del miembro inferior	314
Región glútea	316
Muslo	318
Cara anterior del muslo	320
Articulación de la cadera	324
Rodilla	328
Radiografías de la rodilla	336
Pierna	337
Tobillo y pie	344
Pie	350
Imágenes de tobillo y pie	354
Notas clínicas	355

Apéndices

Apéndice I	Agujeros del cráneo	358
Apéndice II	Sistema linfático	360
Apéndice III	Nervios	361
Índice alfabético		363

Prefacio

Al preparar la nueva edición del *Gran atlas McMinn de Anatomía Humana* nos hemos concentrado en hacer su contenido lo más intuitivo posible a la amplia audiencia a quien va dedicado, sobre todo a estudiantes de medicina, médicos, terapeutas ocupacionales, radiólogos, cirujanos y dentistas. Con este fin:

- Hemos preparado 50 fotografías de nuevas disecciones que han mejorado la visión de la anatomía de cada región.
- Hemos añadido al principio de cada capítulo una página con una visión "macro" de la región, que sirve de introducción.
- Hemos rediseñado completamente el libro, con un planteamiento que lo hace más intuitivo.
- Hemos incrementado el número de diagramas orientativos, incorporando más de 90 "localizadores" en anatomía de superficie, que sitúan en el vivo la región disecada.
- Hemos utilizado disecciones secuenciales de un mismo espécimen (p. ej., fosa infratemporal, fosa poplítea y planta del pie) para entender mejor las relaciones espaciales.
- Hemos mejorado la claridad de cada página al reducir la cantidad de texto (citando las correlaciones clínicas más conocidas en el pie

de página y desplazando su explicación al final de cada capítulo).

- Hemos presentado la Revisión sistemática al principio del libro, al tiempo que se ha ampliado incluyendo mapas con los dermatomas y cortes transversales procedentes del *Visible Human Project*.

El orden general de presentación de esta edición sigue el de la cuarta, excepto por el cambio (antes citado) al principio del libro de la Revisión sistemática y por la visión general que introduce cada capítulo. Nuestra intención ha sido hacer que cada página sea tan autoexplicativa como se pueda con respecto a la localización y a la orientación. Hay 50 fotografías nuevas en color en esta edición. La mayoría de ellas reemplazan imágenes previas, mejorando así la calidad del conjunto. Hemos añadido también 70 nuevas imágenes radiográficas y laparoscópicas para ilustrar el fundamento anatómico de las ciencias de la salud contemporáneas.

P.H. Abrahams, S.C. Marks, Jr., y R. Hutchings
2003

Guía para los usuarios

Este libro está organizado por el orden general "de la cabeza a los pies". El capítulo Cabeza, cuello y encéfalo viene seguido por los de Columna vertebral y médula espinal, Miembro superior, Tórax, Abdomen y pelvis y finalmente Miembro inferior. En cada capítulo los elementos esqueléticos se muestran al principio seguidos de disecciones, con vistas en superficie que incluyen la orientación. Todas las estructuras están identificadas por números cuya equivalencia puede verse en listas adyacentes a cada imagen. Una cabeza de flecha al final de una línea de marcaje indica que la estructura señalada se encuentra fuera del campo de visión, más allá de la punta de flecha. El texto se ha limitado al necesario para comprender cómo se ha hecho la preparación, evitando ser exhaustivo.

Agradecimientos

Se ha dado las gracias individualmente durante el texto a las personas que nos han aportado las nuevas imágenes y las fotografías laparoscópicas. Hemos vuelto a utilizar imágenes del Prof. A. Darzi, del Imperial College, Londres, GB, en las páginas 206, 228 y 243.

Todas las nuevas disecciones han sido realizadas en la University of Massachusetts Medical School por Lynette Nearn Hardwick (Ross University School of Medicine, Dominica, Indias Occidentales), a quien debemos agradecer su especial cuidado en el arte y ciencia de la disección. Estamos en deuda con las expertas fotógrafas Charlene Baron y Marie Craig por su meticuloso trabajo, que ha permitido incorporar las nuevas preparaciones en esta quinta edición. Estas nuevas fotografías aumentan el número de las originales realizadas por Ralph Hutchings, uno de los autores de todas las ediciones de este atlas.

Por colaborar en la revisión de la obra hemos de agradecer el trabajo de numerosos colegas:

David Choi, MA (hons), MB, ChB, FRCS

Roy Choudhury, PhD, FRCS

Elanor Clarke, BSc, MBChB, MD

John Cooke, PhD

Andrew Fletcher, PhD

Anne Gilroy, MA

Vishy Mahadevan, PhD, FRCS

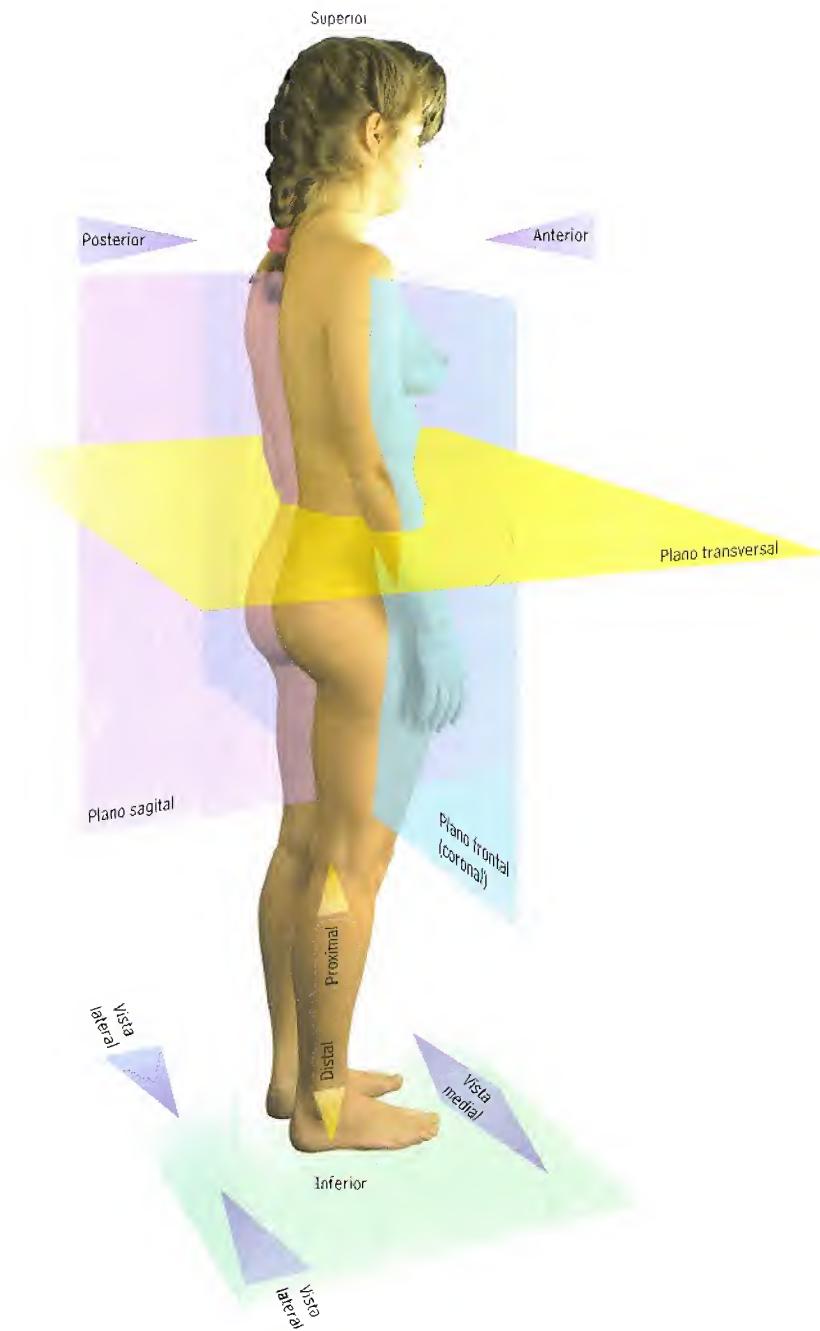
J.D. Spratt, MA, FRCS, FRCR

T. Welch, FRCS

R. Whitaker, MS, FRCS

Por último, queremos manifestar que ha sido un placer trabajar estrechamente con Sarah Keer-Keer y Richard Furn de Elsevier durante la preparación de esta edición.

Orientación



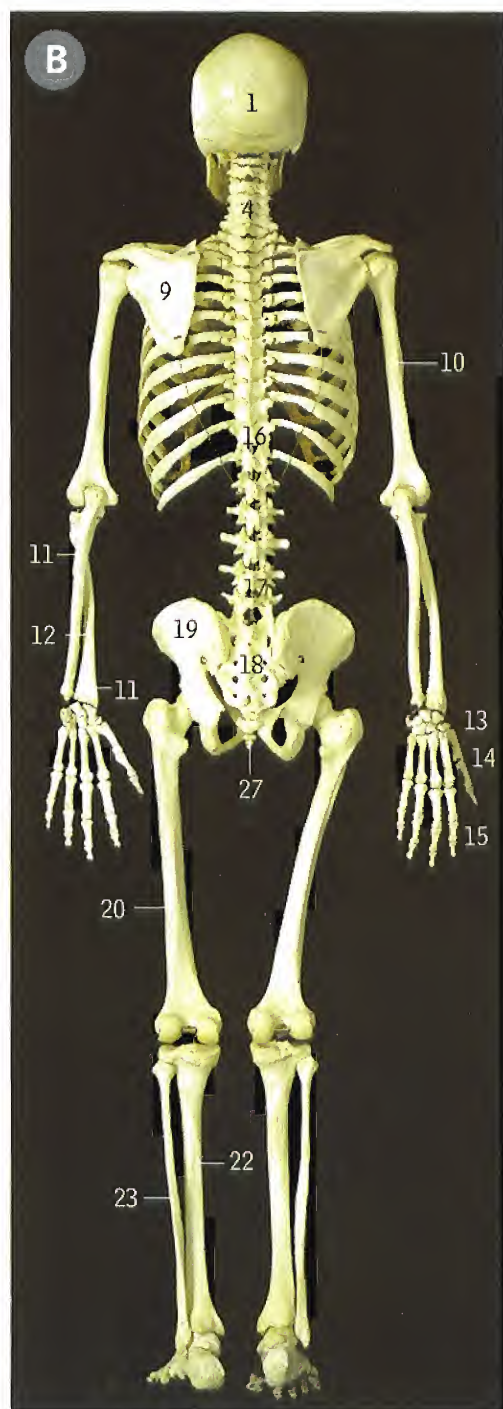
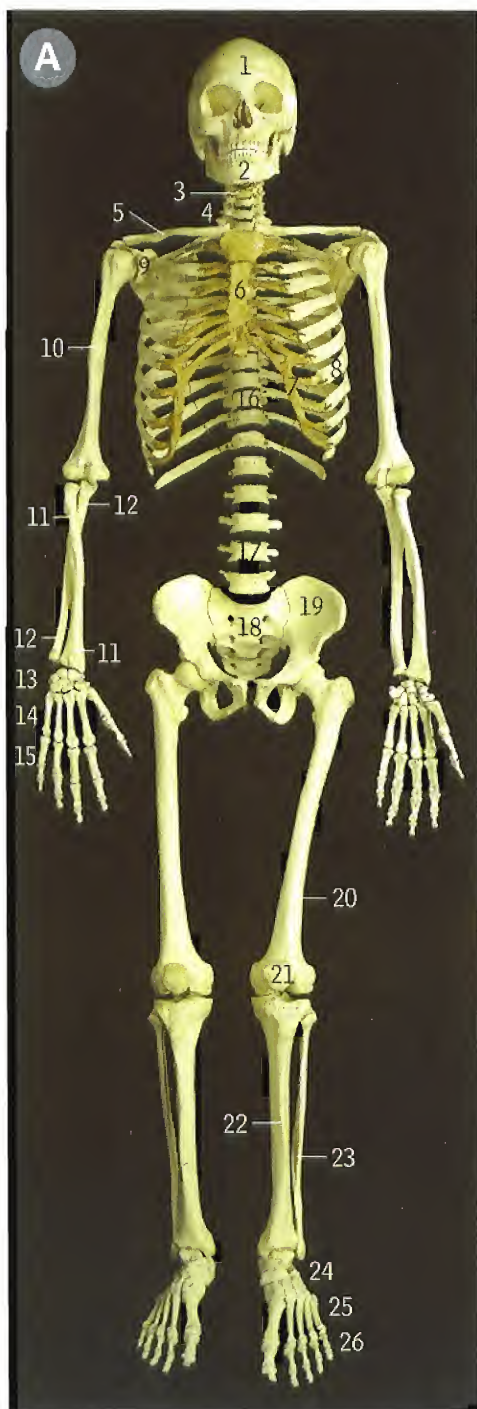
Revisión sistémica

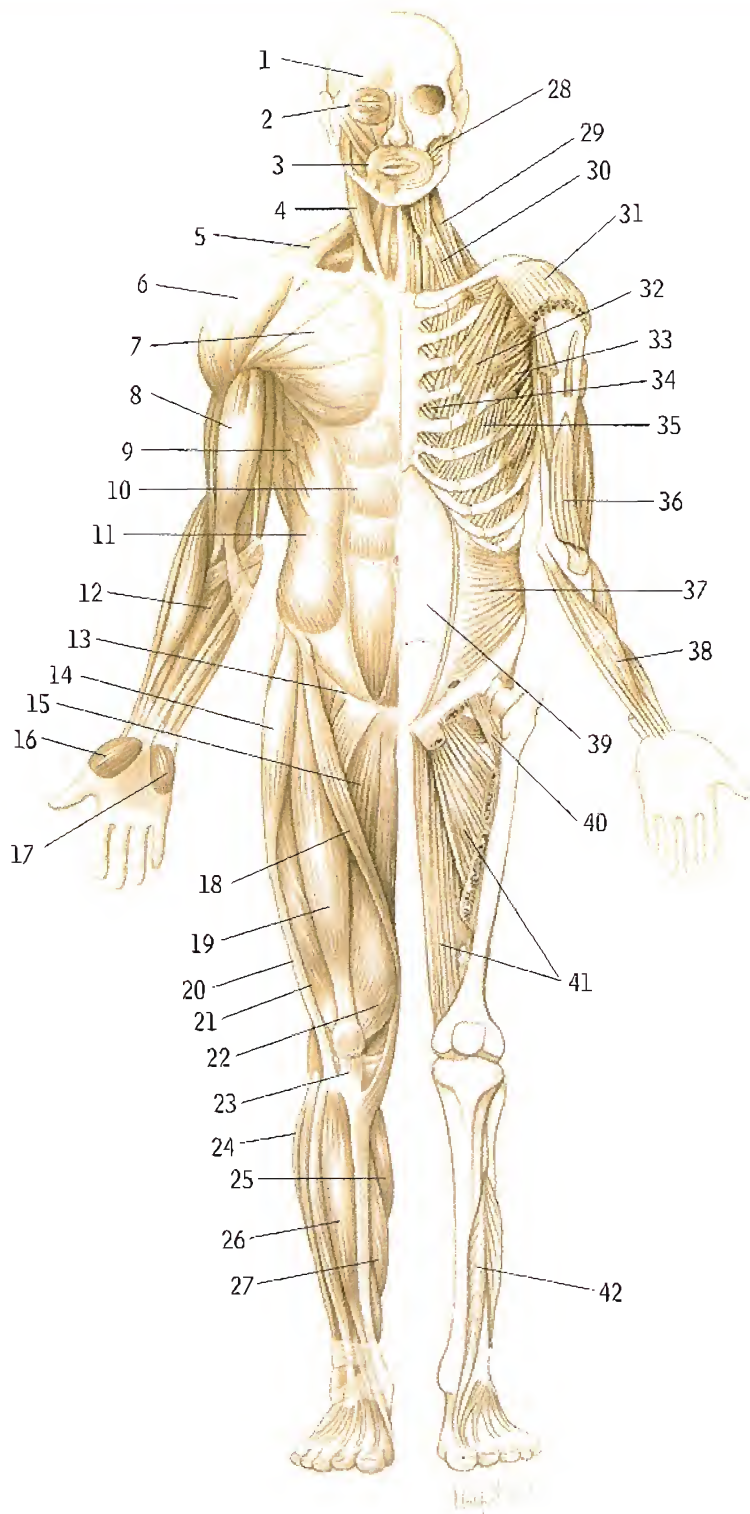
Esqueleto

- A** *vista anterior*
B *vista posterior*

El antebrazo izquierdo está en supinación, el derecho en pronación.

- 1 Cráneo
- 2 Mandíbula
- 3 Hueso hioides
- 4 Vértebras cervicales
- 5 Clavícula
- 6 Esternón
- 7 Cartílagos costales
- 8 Costillas
- 9 Omóplato
- 10 Húmero
- 11 Radio
- 12 Cúbito
- 13 Huesos del carpo
- 14 Huesos del metacarpo
- 15 Falanges
- 16 Vértebras torácicas (dorsales)
- 17 Vértebras lumbares
- 18 Sacro
- 19 Hueso coxal
- 20 Fémur
- 21 Rótula
- 22 Tibia
- 23 Peroné
- 24 Huesos del tarso
- 25 Huesos del metatarso
- 26 Falanges de los dedos del pie
- 27 Cóccix





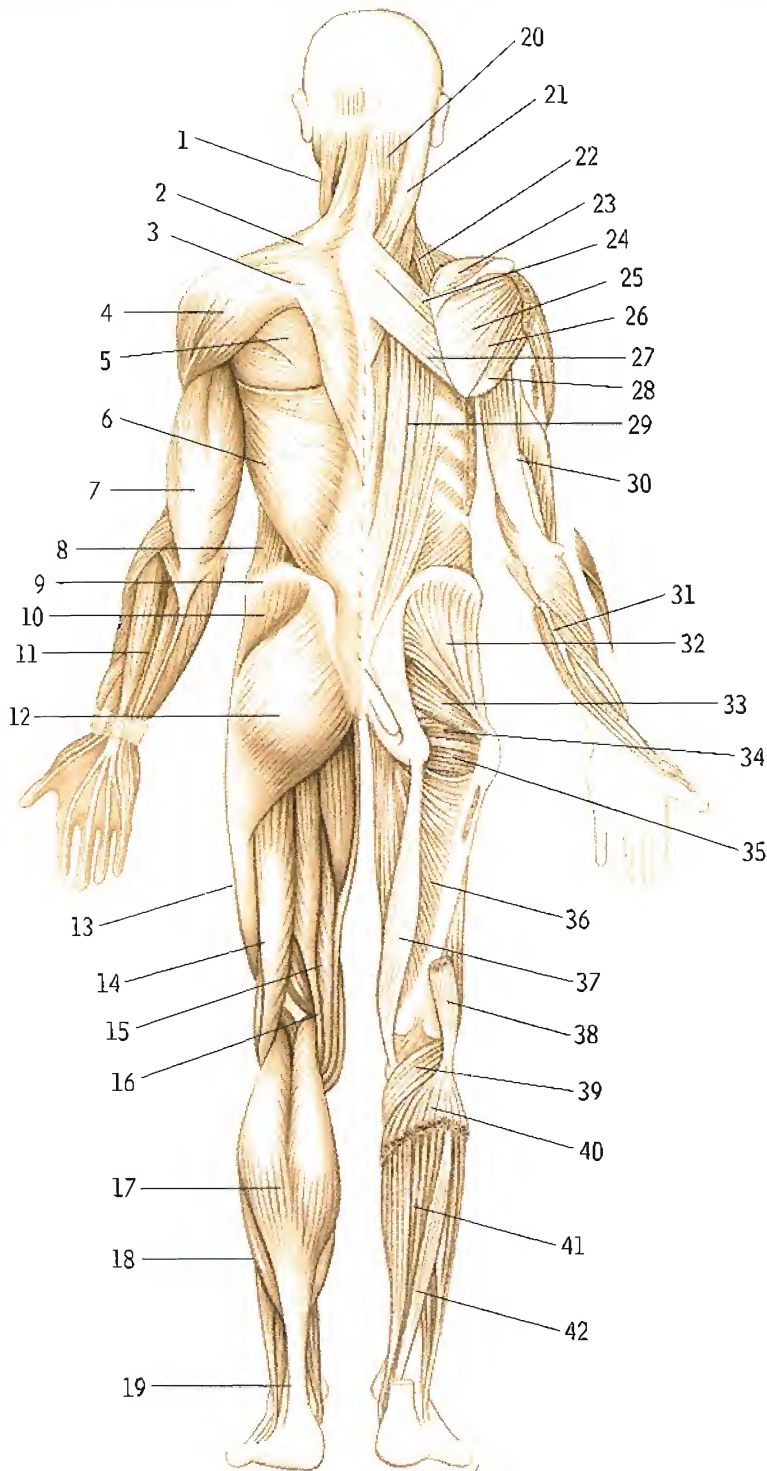
Músculos *vista anterior*

Músculos superficiales en el lado derecho del cuerpo, músculos profundos en el lado izquierdo.

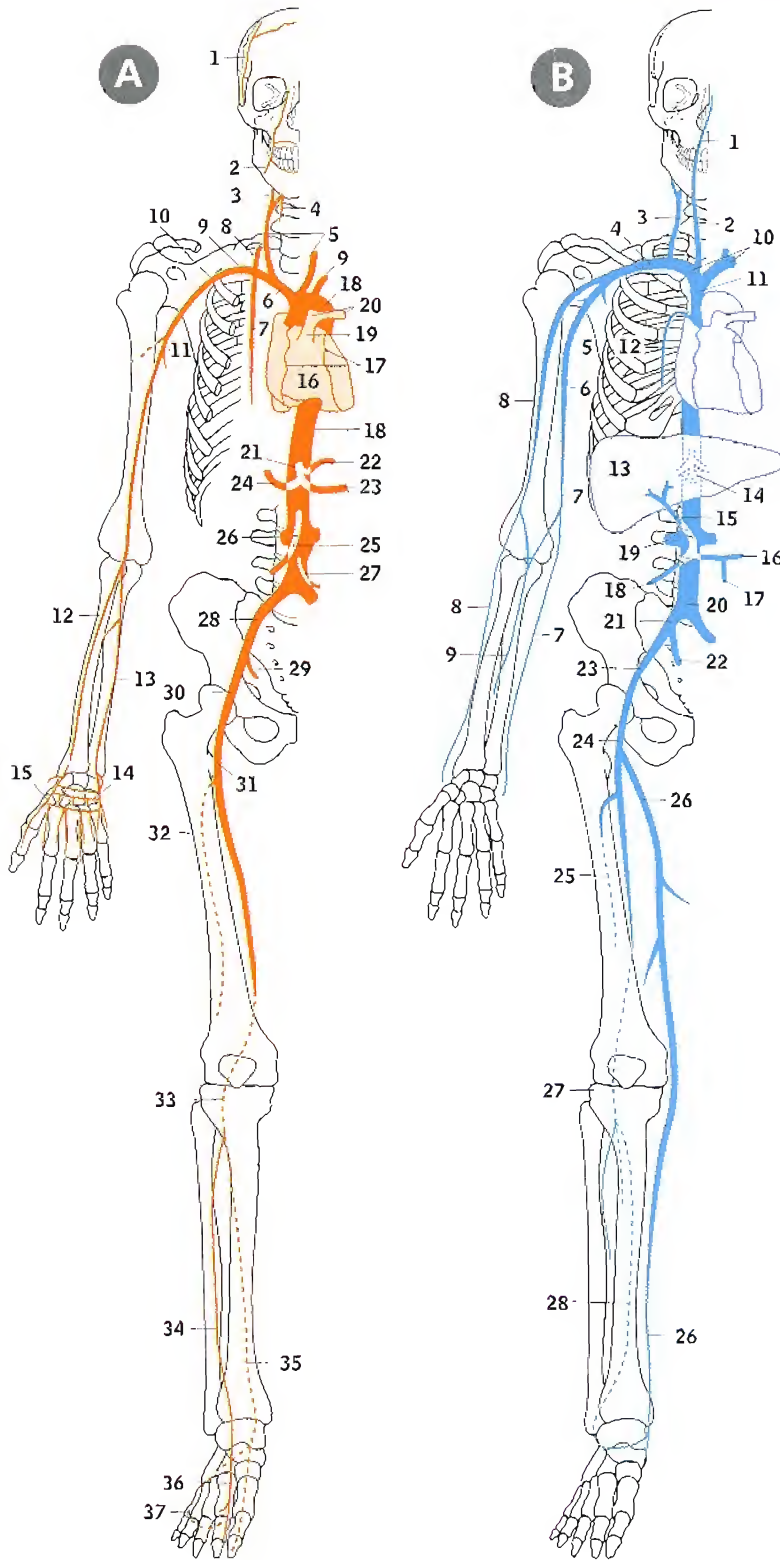
- 1 Porción frontal del músculo occipitofrontal
- 2 Músculo orbicular de los párpados
- 3 Músculo orbicular de los labios
- 4 Músculo esternocleidomastoideo
- 5 Músculo trapecio
- 6 Músculo deltoides
- 7 Músculo pectoral mayor
- 8 Músculo bíceps braquial
- 9 Músculo serrato mayor
- 10 Recto mayor del abdomen
- 11 Oblicuo mayor del abdomen
- 12 Músculos flexores superficiales del antebrazo
- 13 Ligamento inguinal (arco crural de Falopio)
- 14 Tensor de la fascia lata
- 15 Músculos aductores
- 16 Músculos de la eminencia tenar
- 17 Músculos de la eminencia hipotenar
- 18 Músculo sartorio
- 19 Músculo recto anterior del muslo
- 20 Ligamento iliotibial o cinta de Maissiat
- 21 Músculo vasto externo
- 22 Músculo vasto interno
- 23 Ligamento rotuliano
- 24 Músculos peroneales
- 25 Músculo gemelo interno
- 26 Músculos extensores de la pierna
- 27 Músculo sóleo
- 28 Músculo buccinador
- 29 Músculo angular de la escápula
- 30 Músculo escaleno anterior
- 31 Músculo deltoides
- 32 Pectoral menor
- 33 Serrato mayor
- 34 Músculo intercostal interno
- 35 Músculo intercostal externo
- 36 Músculo braquial anterior
- 37 Oblicuo menor del abdomen
- 38 Músculos flexores profundos del antebrazo
- 39 Vaina del músculo recto mayor del abdomen
- 40 Músculos psoas mayor e iliaco
- 41 Músculo aductor mayor o tercero
- 42 Músculo extensor propio del primer dedo

Músculos *vista posterior*

Músculos superficiales en el lado izquierdo del cuerpo, músculos profundos en el lado derecho.



- 1 Músculo esternocleidomastoideo
- 2 Músculo trapecio
- 3 Espina de la escápula
- 4 Músculo deltoides
- 5 Músculo infraespinoso
- 6 Músculo dorsal ancho
- 7 Músculo tríceps braquial
- 8 Músculo oblicuo mayor
- 9 Cresta iliaca
- 10 Músculo glúteo mediano
- 11 Músculos extensores superficiales del antebrazo
- 12 Músculo glúteo mayor
- 13 Tracto iliotibial o cinta de Maissiat
- 14 Músculo bíceps femoral
- 15 Músculo semimembranoso
- 16 Músculo semitendinoso
- 17 Músculo gemelo externo
- 18 Músculo sóleo
- 19 Tendón de Aquiles (del calcáneo)
- 20 Músculo complejo mayor
- 21 Músculo esplenio de la cabeza
- 22 Músculo angular de la escápula
- 23 Músculo supraespinoso
- 24 Músculo romboides menor
- 25 Músculo infraespinoso
- 26 Músculo redondo menor
- 27 Músculo romboides mayor
- 28 Músculo redondo mayor
- 29 Músculos espinales o de la masa común
- 30 Músculo tríceps
- 31 Músculos extensores profundos del antebrazo
- 32 Músculo glúteo mediano
- 33 Músculo piramidal de la pelvis
- 34 Músculo obturador interno
- 35 Músculo cuadrado crural
- 36 Músculo aductor mayor o tercero
- 37 Músculo semimembranoso
- 38 Músculo bíceps crural
- 39 Músculo poplíteo
- 40 Músculo sóleo
- 41 Músculos flexores profundos de la pierna
- 42 Músculo flexor largo del primer dedo



A Arterias

algunas arterias importantes
(vista anterior)

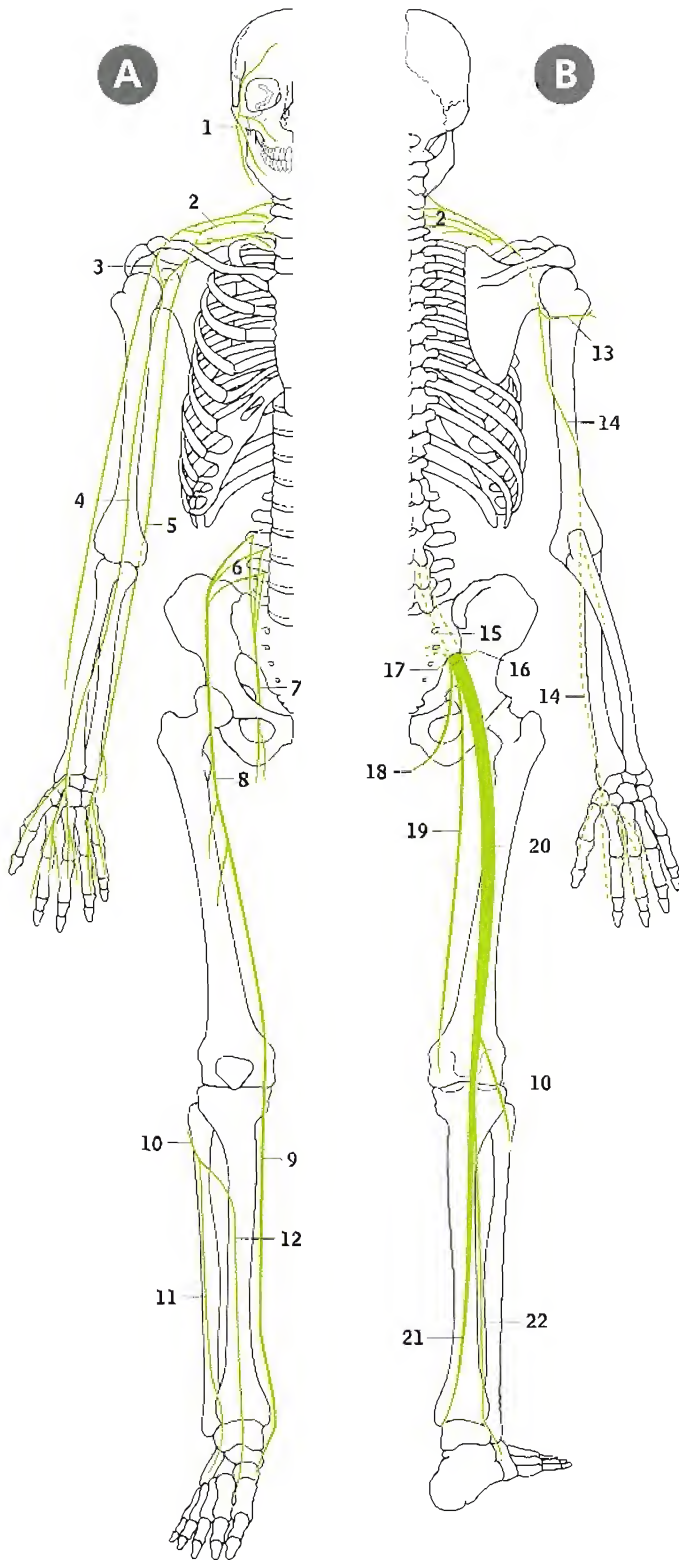
- | | |
|--------------------------------------|---------------------------------|
| 1 Arteria temporal superficial | 19 Tronco de la pulmonar |
| 2 Arteria facial | 20 Arteria pulmonar |
| 3 Arteria carótida interna | 21 Tronco celiaco |
| 4 Arteria carótida externa | 22 Arteria gástrica izquierda |
| 5 Arteria carótida común | 23 Arteria esplénica |
| 6 Tronco arterial braquiocefálico | 24 Arteria hepática común |
| 7 Arteria mamaria (torácica) interna | 25 Arteria mesentérica superior |
| 8 Arteria vertebral | 26 Arteria renal |
| 9 Arteria subclavia | 27 Arteria mesentérica inferior |
| 10 Arteria axilar | 28 Arteria iliaca común |
| 11 Arteria humeral | 29 Arteria iliaca interna |
| 12 Arteria radial | 30 Arteria iliaca externa |
| 13 Arteria cubital | 31 Arteria femoral |
| 14 Arco palmar profundo | 32 Arteria femoral profunda |
| 15 Arco palmar superficial | 33 Arteria poplítea |
| 16 Corazón | 34 Arteria tibial anterior |
| 17 Arterias coronarias | 35 Arteria tibial posterior |
| 18 Aorta | 36 Arteria dorsal del pie |
| | 37 Arco plantar |

B Venas

algunas venas importantes
(vista anterior)

(Las venas pulmonares penetran en la aurícula izquierda en la parte posterior del corazón y no aparecen en la figura.)

- | | |
|----------------------------------|------------------------------|
| 1 Vena facial | 15 Vena porta |
| 2 Vena yugular interna | 16 Vena esplénica |
| 3 Vena yugular externa | 17 Vena mesentérica inferior |
| 4 Vena subclavia | 18 Vena mesentérica superior |
| 5 Vena axilar | 19 Vena renal |
| 6 Vena humeral | 20 Vena cava inferior |
| 7 Vena basilica | 21 Vena iliaca común |
| 8 Vena cefálica | 22 Vena iliaca interna |
| 9 Vena mediana antebraquial | 23 Vena iliaca externa |
| 10 Tronco venoso braquiocefálico | 24 Vena femoral |
| 11 Vena cava superior | 25 Vena femoral profunda |
| 12 Vena ácigos mayor | 26 Vena safena interna |
| 13 Hígado | 27 Vena poplítea |
| 14 Vena hepática | 28 Vena safena externa |



Nervios

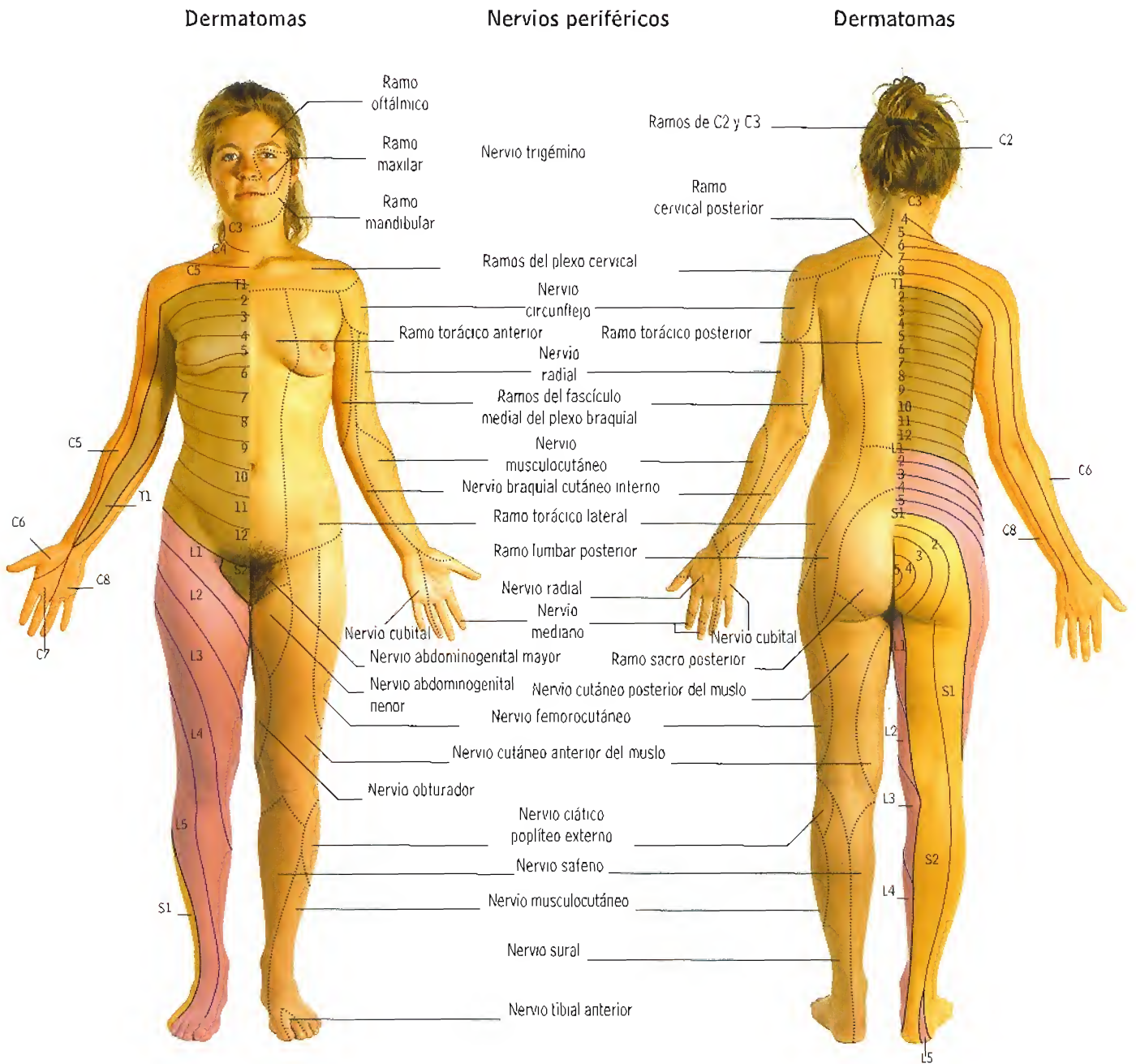
nervio facial y algunas ramas importantes de los plexos braquial, lumbar y sacro

A Vista anterior

B Vista posterior

- 1 Nervio facial
- 2 Plexo braquial
- 3 Nervio musculocutáneo
- 4 Nervio mediano
- 5 Nervio cubital
- 6 Plexo lumbar
- 7 Nervio obturador
- 8 Nervio crural
- 9 Nervio safeno interno
- 10 Nervio ciático poplíteo externo
- 11 Nervio musculocutáneo (peroneo superficial)
- 12 Nervio tibial anterior
- 13 Nervio circunflejo
- 14 Nervio radial
- 15 Plexo sacro
- 16 Nervio glúteo superior
- 17 Nervio glúteo inferior
- 18 Nervio pudendo
- 19 Nervio cutáneo posterior del muslo
- 20 Nervio ciático (mayor)
- 21 Nervio ciático poplíteo interno
- 22 Nervio safeno externo


Dermatomas y nervios periféricos



Según Keegan et al, Anatomical Record 102, 1948.. Existen variaciones, ver Foerster, Brain 56, 1933. Hay superposición de dermatomas correspondientes a 2-3 raíces de nervios espinales

Cortes transversales del cuerpo humano

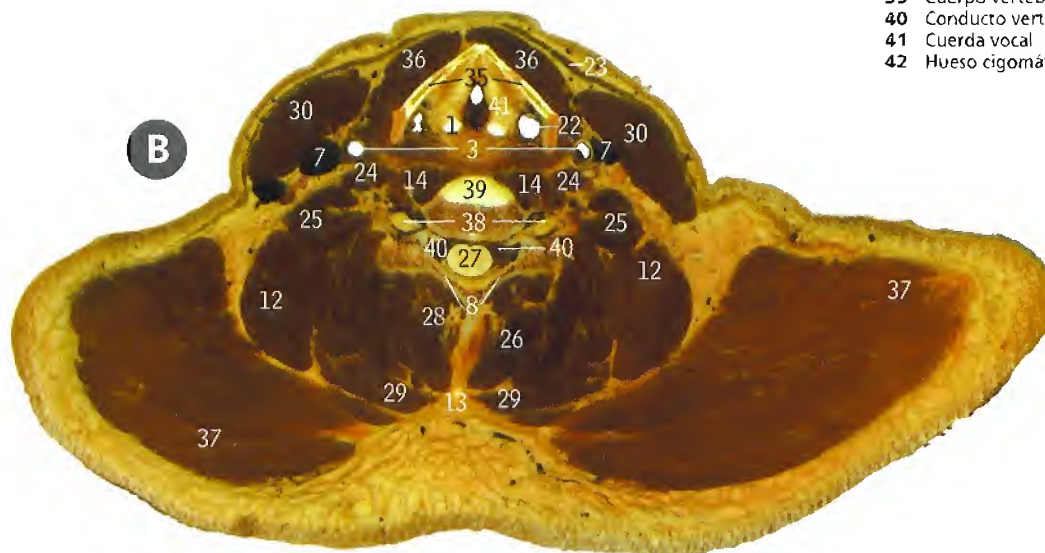
Cabeza y cuello cortes transversales



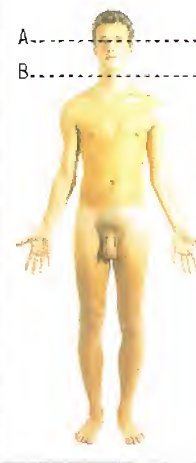A

- A** Corte a la altura del quiasma óptico
B Corte a la altura de las cuerdas vocales

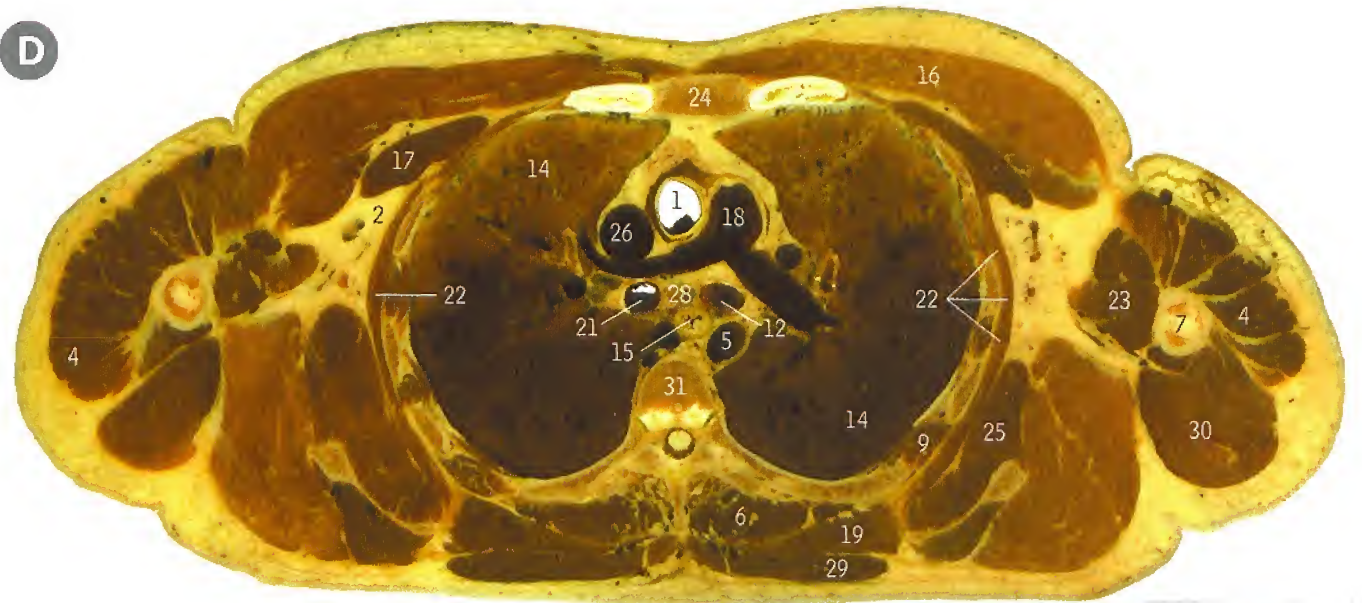
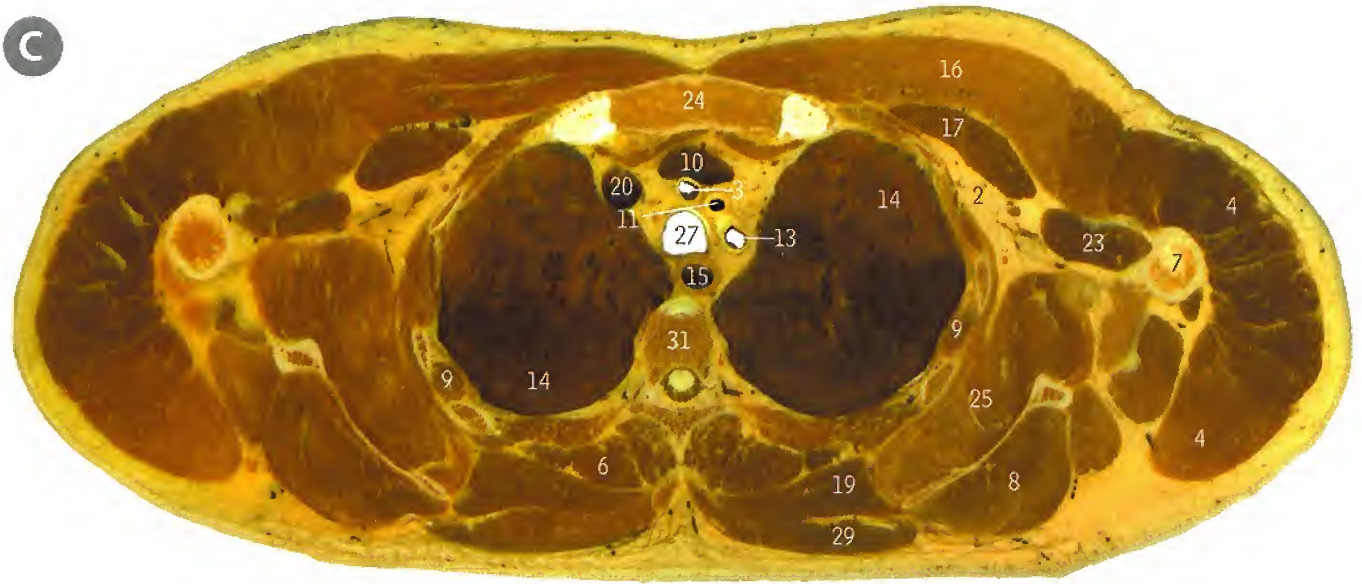
- 1 Cartilago aritenoides
- 2 Claustro
- 3 Arteria carótida común
- 4 Celdillas etmoidales
- 5 Cabeza del núcleo caudado
- 6 Cápsula interna del cerebro
- 7 Vena yugular interna
- 8 Lámina vertebral
- 9 Músculo recto externo
- 10 Cristalino
- 11 Núcleo lenticular
- 12 Músculo angular de la escápula
- 13 Ligamento nugal
- 14 Músculo largo del cuello
- 15 Músculo recto interno
- 16 Fosa nasal
- 17 Conducto óptico
- 18 Quiasma óptico
- 19 Nervio óptico
- 20 Radiación óptica
- 21 Grasa orbitaria
- 22 Receso piriforme de la faringe
- 23 Músculo cutáneo del cuello
- 24 Músculo escaleno anterior
- 25 Músculos escalenos medio y posterior
- 26 Músculo complejo mayor
- 27 Médula espinal
- 28 Músculo espinoso
- 29 Músculo esplenio de la cabeza
- 30 Músculo esternocleidomastoideo
- 31 Seno sagital superior
- 32 Lóbulo temporal del cerebro
- 33 Músculo temporal
- 34 Tálamo óptico
- 35 Cartilago tiroides
- 36 Glándula tiroides, lóbulo lateral
- 37 Músculo trapecio
- 38 Arteria vertebral en el agujero costotransverso
- 39 Cuerpo vertebral
- 40 Conducto vertebral
- 41 Cuerda vocal
- 42 Hueso cigomático



B



Tórax cortes transversales



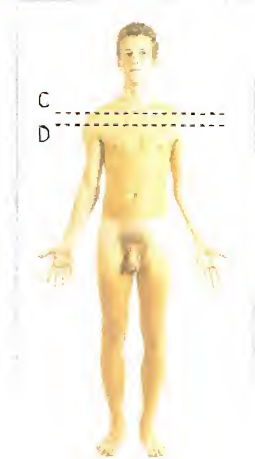
C Corte a la altura de la vértebra T2

D Corte a la altura de la vértebra T4

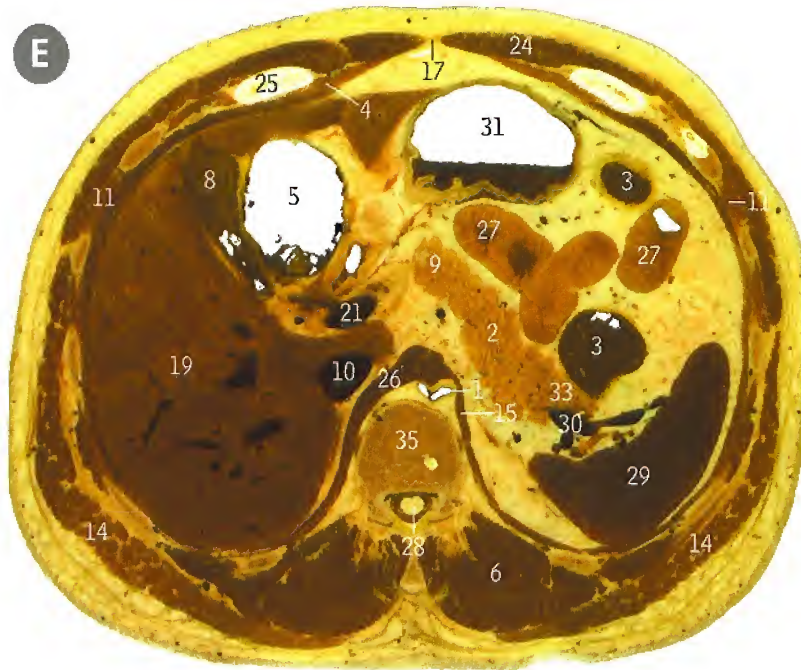
- 1 Aorta ascendente
- 2 Tejido adiposo axilar con el plexo braquial
- 3 Tronco arterial braquiocefálico
- 4 Músculo deltoides
- 5 Aorta descendente
- 6 Músculo erector de la columna vertebral
- 7 Húmero
- 8 Músculo infraespinoso
- 9 Músculos intercostales

- 10 Tronco venoso braquiocefálico izquierdo
- 11 Arteria carótida común izquierda
- 12 Bronquio principal izquierdo
- 13 Arteria subclavia izquierda
- 14 Pulmón
- 15 Esófago
- 16 Músculo pectoral mayor
- 17 Músculo pectoral menor
- 18 Tronco pulmonar
- 19 Músculo romboides mayor
- 20 Tronco braquiocefálico derecho
- 21 Bronquio principal derecho

- 22 Músculo serrato anterior
- 23 Cabeza corta del músculo bíceps braquial y músculo coracobraquial
- 24 Médula ósea esternal
- 25 Músculo subescapular
- 26 Vena cava superior
- 27 Tráquea
- 28 Ganglios linfáticos traqueobronquiales (ganglios de la carina)
- 29 Músculo trapecio
- 30 Músculo tríceps braquial
- 31 Cuerpo vertebral



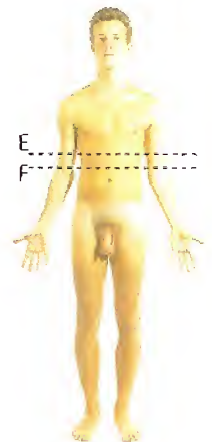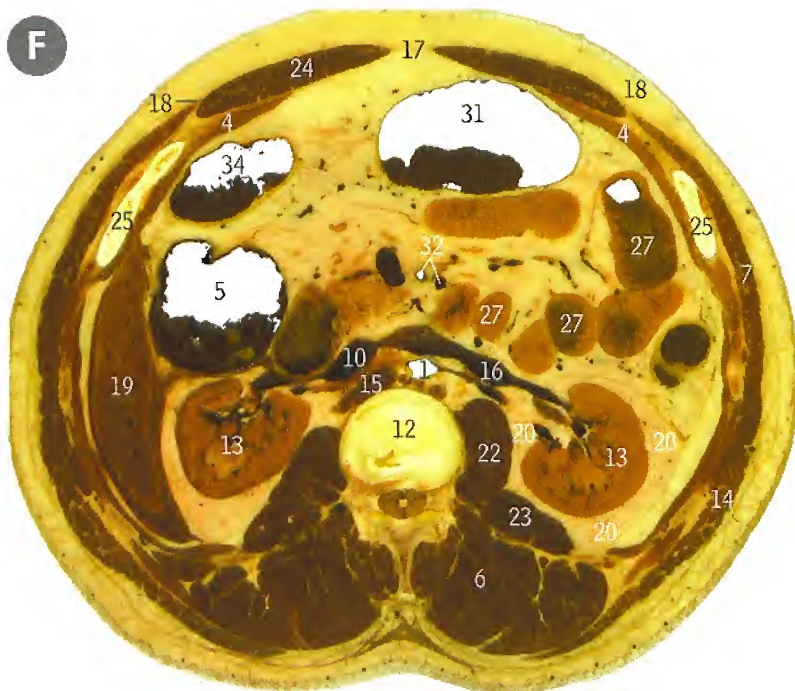
Abdomen cortes transversales



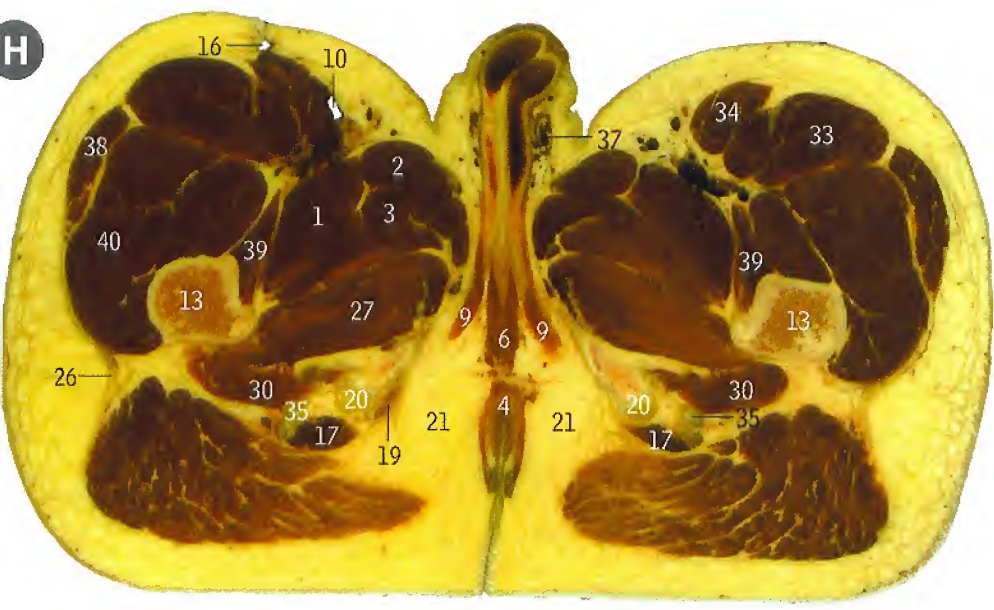
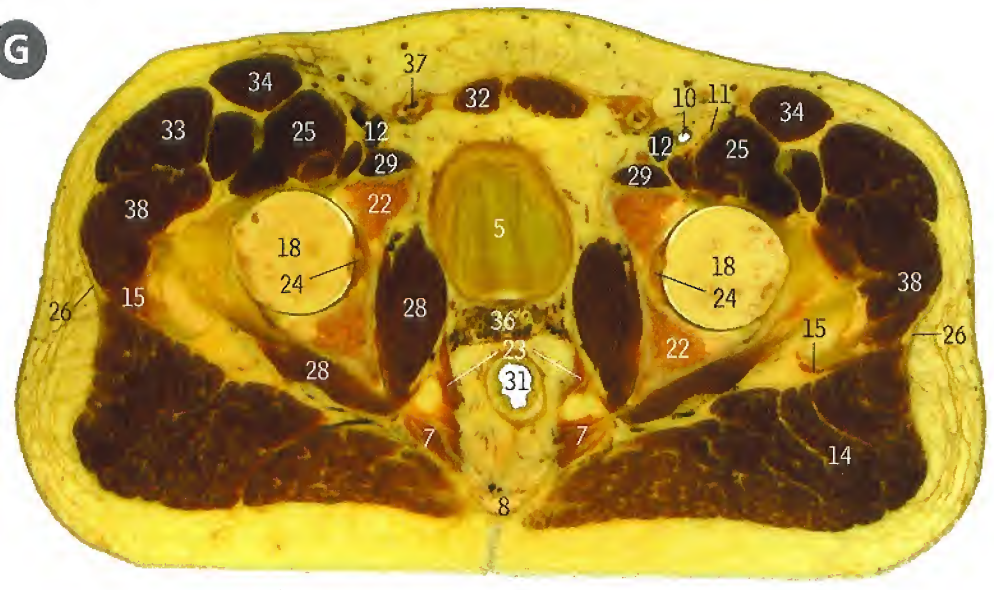
E Corte a la altura de la vértebra L1

F Corte a la altura de la vértebra L2

- 1 Aorta
- 2 Cuerpo del páncreas
- 3 Colon descendente
- 4 Diafragma
- 5 Duodeno
- 6 Músculo erector de la columna vertebral
- 7 Músculo oblicuo mayor
- 8 Vesícula biliar
- 9 Cabeza del páncreas
- 10 Vena cava inferior
- 11 Músculo intercostal
- 12 Disco intervertebral
- 13 Riñón
- 14 Músculo dorsal ancho
- 15 Pilar izquierdo del diafragma
- 16 Vena renal izquierda
- 17 Línea alba
- 18 Línea semilunar
- 19 Hígado
- 20 Cápsula adiposa perirrenal
- 21 Vena porta
- 22 Músculo psoas mayor
- 23 Músculo cuadrado de los lomos
- 24 Músculo recto mayor del abdomen
- 25 Costilla
- 26 Pilar derecho del diafragma
- 27 Intestino delgado
- 28 Médula espinal
- 29 Bazo
- 30 Arteria y vena esplénicas
- 31 Estómago
- 32 Vasos mesentéricos superiores
- 33 Cola del páncreas
- 34 Colon transversal
- 35 Cuerpo vertebral



Región de la pelvis cortes transversales

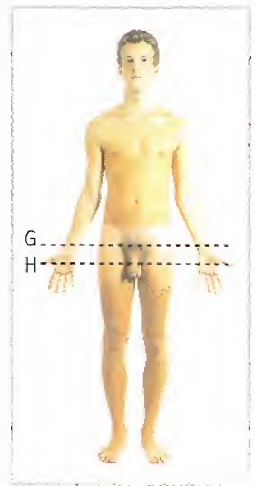


Corte transversal a la altura de la articulación de la cadera en una pelvis masculina

Corte transversal a la altura del tercio proximal del muslo en una pelvis masculina

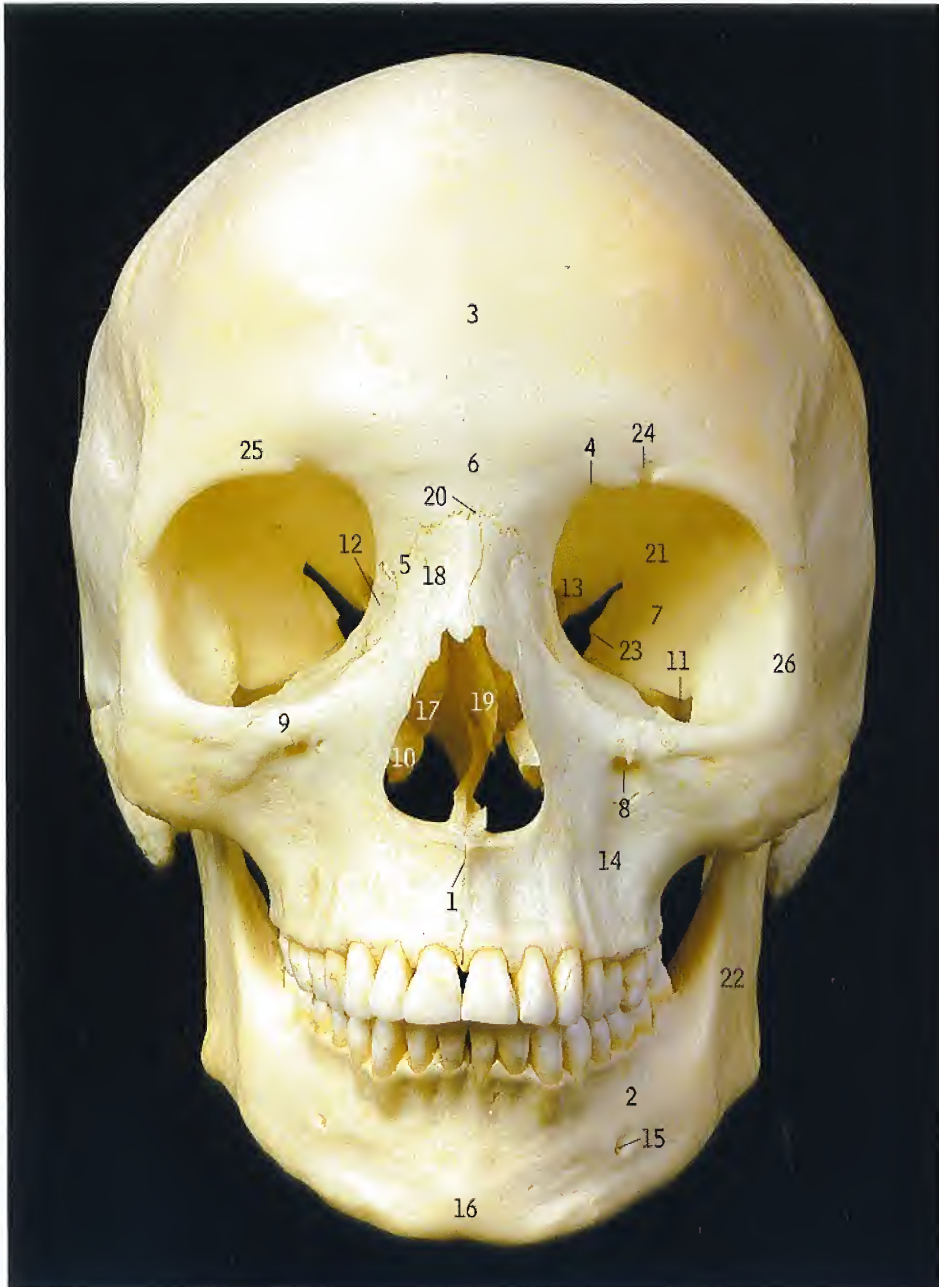
- Músculo aductor menor
- Músculo aductor mediano
- Músculo aductor mayor
- Conducto anal
- Vejiga urinaria
- Bulbo del pene
- Porción cóccigea del músculo elevador del ano

- 8 Cóccix
- 9 Raíz del cuerpo cavernoso
- 10 Arteria femoral
- 11 Arteria crural (femoral)
- 12 Vena femoral
- 13 Fémur
- 14 Músculo glúteo mayor
- 15 Músculo glúteo menor
- 16 Vena safena interna
- 17 Origen de los músculos isquiotibiales
- 18 Cabeza del fémur
- 19 Músculo isquiocavernoso
- 20 Tuberosidad isquiática
- 21 Fosa isquioanal
- 22 Isquion
- 23 Músculo elevador del ano
- 24 Ligamento redondo del fémur
- 25 Músculo psoas iliaco
- 26 Tracto iliotibial (cintilla iliotibial de Maissiat)
- 27 Músculo obturador externo
- 28 Músculo obturador interno
- 29 Músculo pectíneo
- 30 Músculo cuadrado crural
- 31 Recto
- 32 Músculo recto mayor del abdomen
- 33 Músculo recto anterior del muslo
- 34 Músculo sartorio
- 35 Nervio ciático mayor
- 36 Vesículas seminales
- 37 Cordón espermático
- 38 Músculo tensor de la fascia lata
- 39 Músculo crural
- 40 Músculo vasto externo



Cabeza, cuello y encéfalo

Cráneo *vista anterior*



- 1 Espina nasal anterior
- 2 Cuerpo de la mandíbula
- 3 Hueso frontal
- 4 Escotadura frontal
- 5 Apófisis ascendente (frontal) del maxilar
- 6 Glabela
- 7 Ala mayor del esfenoides
- 8 Agujero infraorbitario
- 9 Borde infraorbitario
- 10 Cornete inferior
- 11 Hendidura esfenomaxilar
- 12 Hueso lagrimal (*unguis*)
- 13 Ala menor del esfenoides
- 14 Maxilar
- 15 Agujero mentoniano
- 16 Eminencia mentoniana
- 17 Cornete medio
- 18 Hueso nasal
- 19 Tabique nasal
- 20 Nasión
- 21 Órbita (cavidad orbitaria)
- 22 Rama de la mandíbula
- 23 Hendidura esfenoidal
- 24 Agujero supraorbitario
- 25 Borde supraorbitario
- 26 Hueso cigomático

El término "cráneo" incluye la mandíbula, y el término "*cranium*" hace referencia al cráneo sin la mandíbula, aunque estas definiciones no siempre se respetan estrictamente.

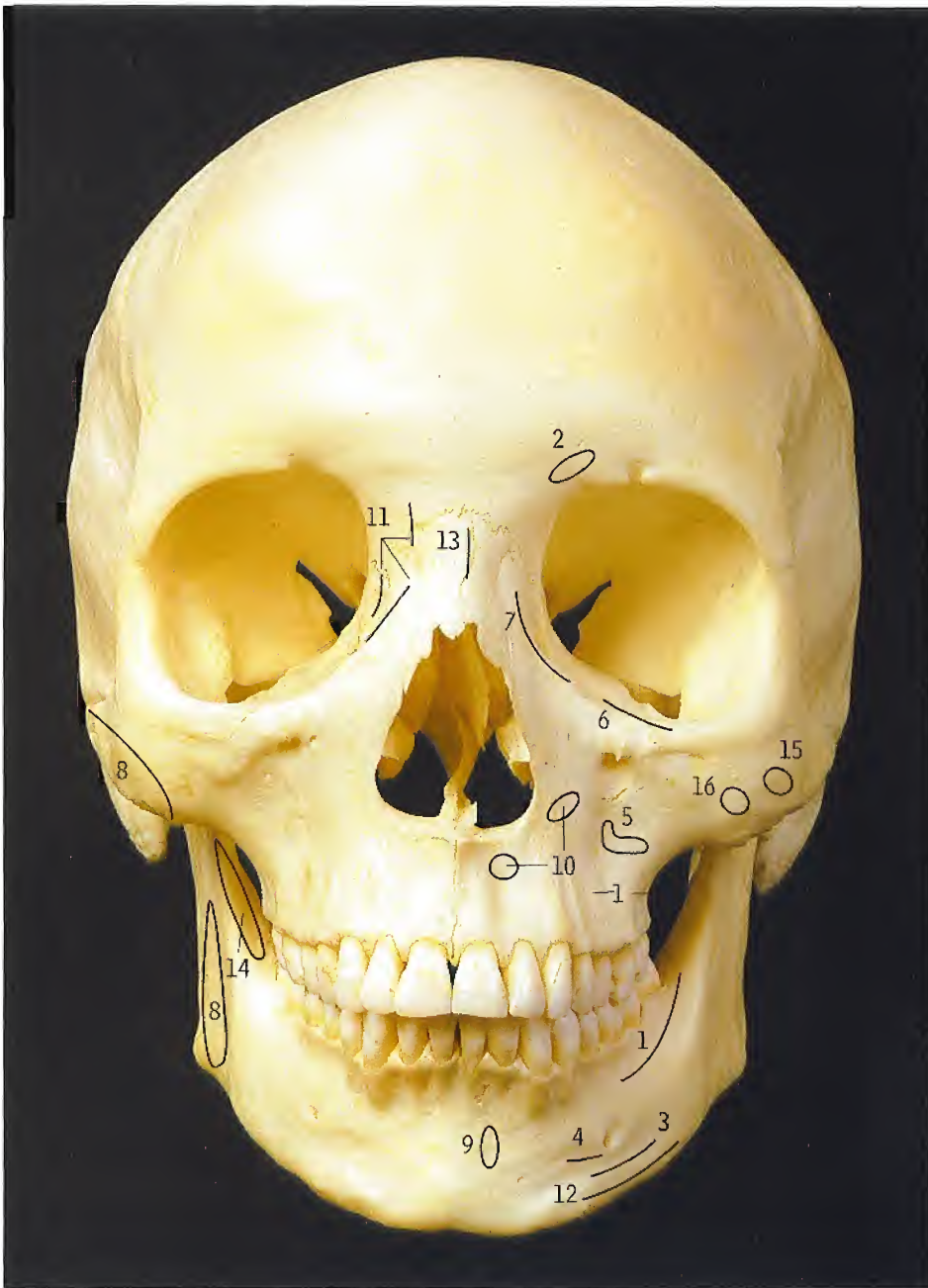
La calvaria es la bóveda craneal, es decir, la porción superior del cráneo que alberga el cerebro.

La porción frontal del cráneo forma el esqueleto de la cara.

Los agujeros supraorbitario, infraorbitario y mentoniano (24, 8 y 15) están aproximadamente en el mismo plano vertical.

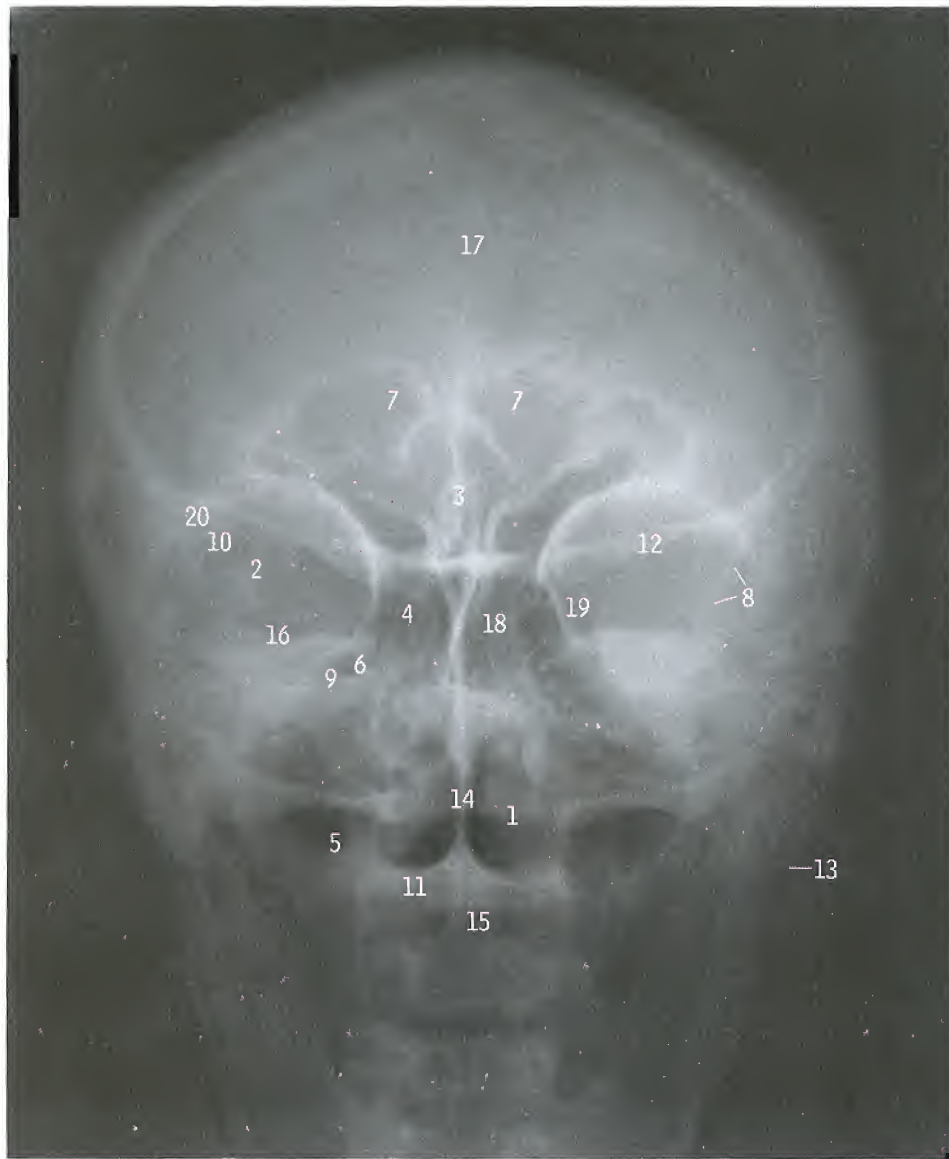
En las págs. 30 a 37 se incluyen detalles de los huesos del cráneo individualmente, en la pág. 22 se muestran los huesos de la órbita y la nariz, y los dientes se exponen en la pág. 23.

Cráneo inserciones musculares, vista anterior



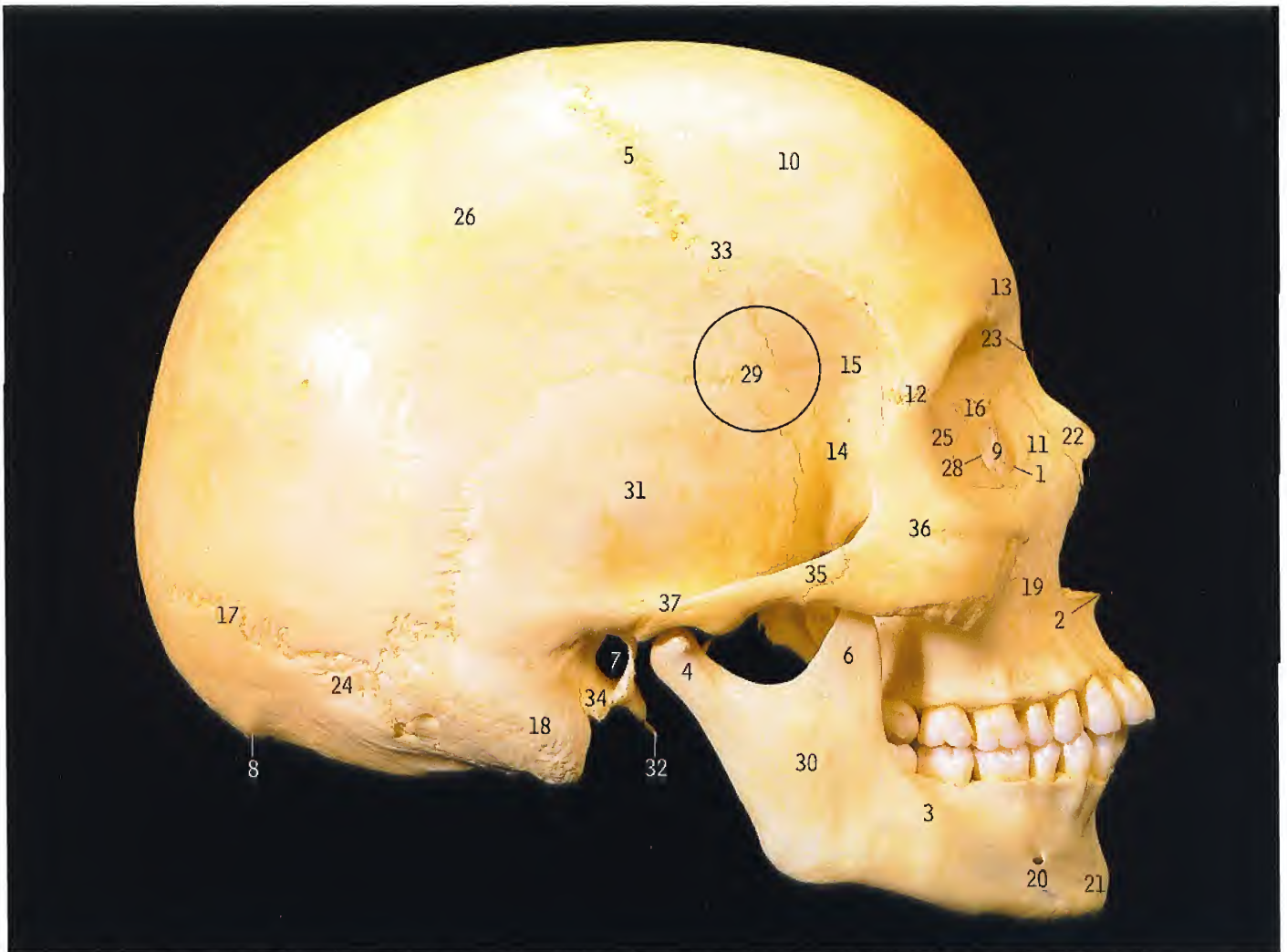
- 1 Músculo buccinador
- 2 Músculo superciliar
- 3 Músculo triangular de los labios (depressor del ángulo de la boca)
- 4 Músculo cuadrado del mentón (depressor del labio inferior)
- 5 Músculo canino (elevador del ángulo de la boca)
- 6 Músculo elevador propio del labio superior
- 7 Músculo elevador común del ala de la nariz y del labio superior
- 8 Músculo masetero
- 9 Músculo borla de la barba (mentoniano)
- 10 Músculo transverso de la nariz (nasal)
- 11 Músculo orbicular de los párpados
- 12 Músculo cutáneo del cuello
- 13 Músculo piramidal
- 14 Músculo temporal
- 15 Músculo cigomático mayor
- 16 Músculo cigomático menor

Cráneo radiografía, proyección a 15° occipitofrontal



- 1 Porción basilar del occipital
- 2 Cuerpo del esfenoides
- 3 *Crista galli*
- 4 Celdillas aéreas etmoidales
- 5 Suelo del seno maxilar (antro)
- 6 Agujero redondo mayor
- 7 Seno frontal
- 8 Ala mayor del hueso esfenoides
- 9 Conducto auditivo interno
- 10 Sutura lambdoidea
- 11 Masa lateral del atlas (primera vértebra cervical)
- 12 Ala menor del hueso esfenoides
- 13 Apófisis mastoides
- 14 Tabique nasal
- 15 Apófisis odontoides (diente) del axis (segunda vértebra cervical)
- 16 Porción petrosa del hueso temporal
- 17 Sutura sagital
- 18 Silla turca
- 19 Fisura orbitaria superior (hendidura esfenoidal)
- 20 Cara temporal del ala mayor del esfenoides

Cráneo visto desde la derecha

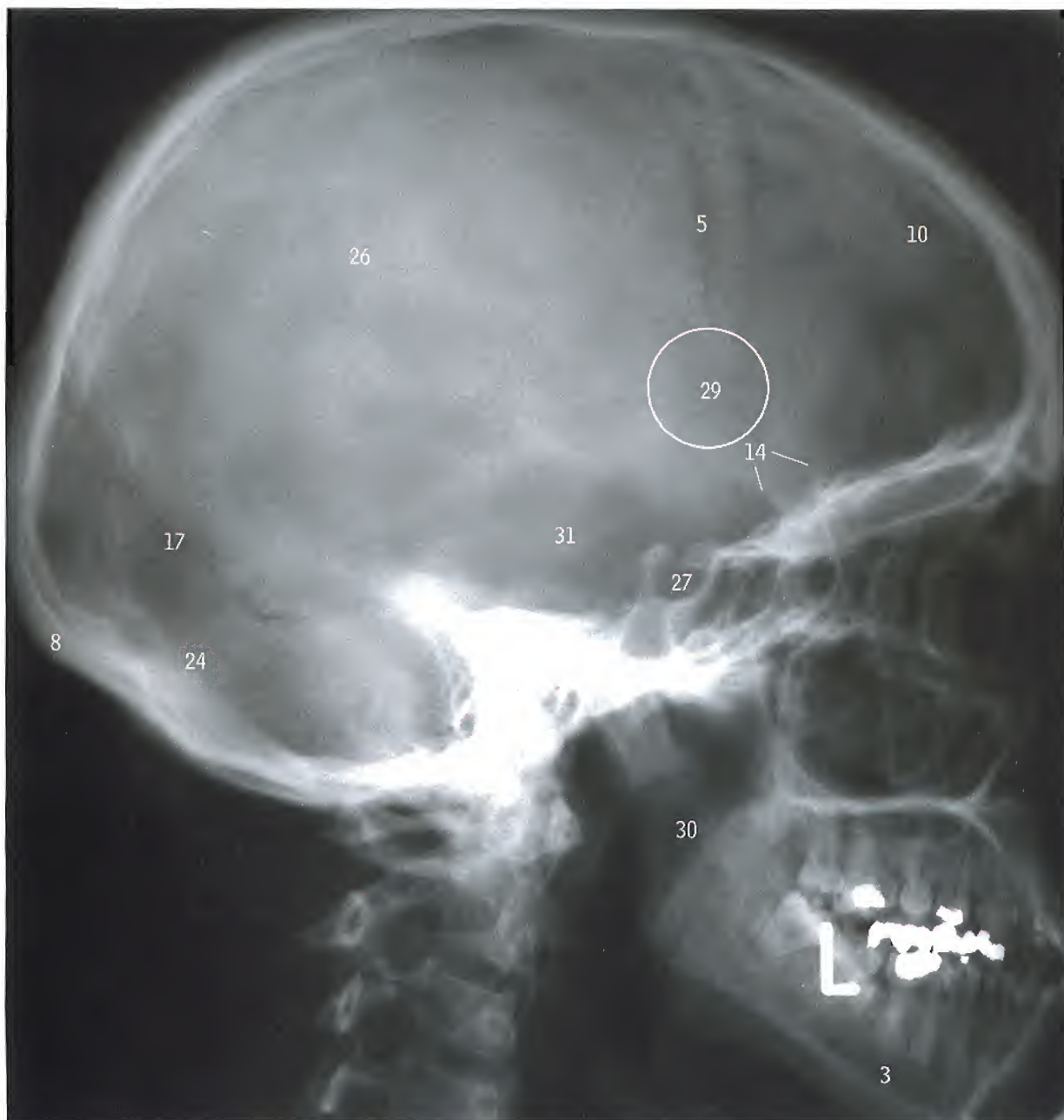

- | | | | |
|--|--|--|---|
| 1 Cresta lagrimal anterior | 10 Hueso frontal | 20 Agujero mentoniano | 31 Porción escamosa (concha) del hueso temporal |
| 2 Espina nasal anterior | 11 Apófisis ascendente del maxilar | 21 Protuberancia mentoniana | 32 Apófisis estiloides del hueso temporal |
| 3 Cuerpo de la mandíbula | 12 Sutura frontocigomática | 22 Hueso nasal | 33 Línea temporal superior |
| 4 Cóndilo de la mandíbula | 13 Glabella | 23 Nasión | 34 Porción timpánica del hueso temporal |
| 5 Sutura coronal | 14 Ala mayor del esfenoides | 24 Hueso occipital | 35 Arco cigomático |
| 6 Apófisis coronoides de la mandíbula | 15 Línea temporal inferior | 25 Porción orbitaria del etmoides (lámina papirácea) | 36 Hueso cigomático |
| 7 Conducto auditivo externo del hueso temporal | 16 Hueso lagrimal | 26 Hueso parietal | 37 Apófisis cigomática del hueso temporal |
| 8 Protuberancia occipital externa (inión) | 17 Sutura lambdoidea | 27 Fosa hipofisaria (silla turca) | |
| 9 Fosa del saco lagrimal | 18 Apófisis mastoides del hueso temporal | 28 Cresta lagrimal posterior | |
| | 19 Maxilar | 29 Pterión (círculo) | |
| | | 30 Rama de la mandíbula | |

El pterión (29) no es un punto, sino un área en la que convergen el frontal (10), el parietal (26), la escama del temporal (31) y la ala mayor del esfenoides (14).

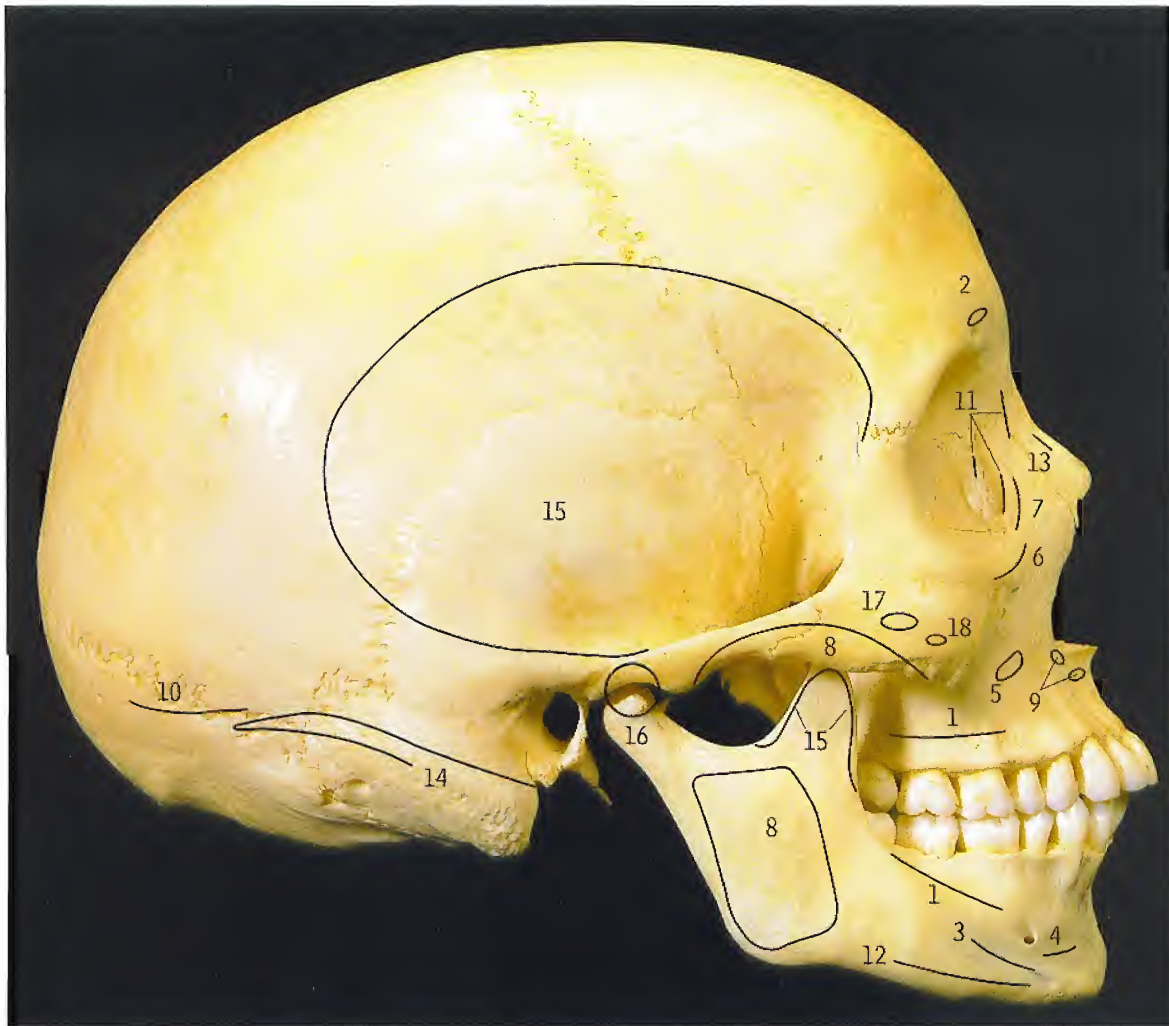
Es un importante punto de referencia para localizar la rama anterior de la arteria menígea media, situada bajo esta área en la cara interna del cráneo (pág. 27).



Cráneo radiografía, proyección lateral

La posición de la rama mandibular (30) queda superpuesta a la sombra aérea de la nasofaringe.

Cráneo inserciones musculares, visto desde la derecha



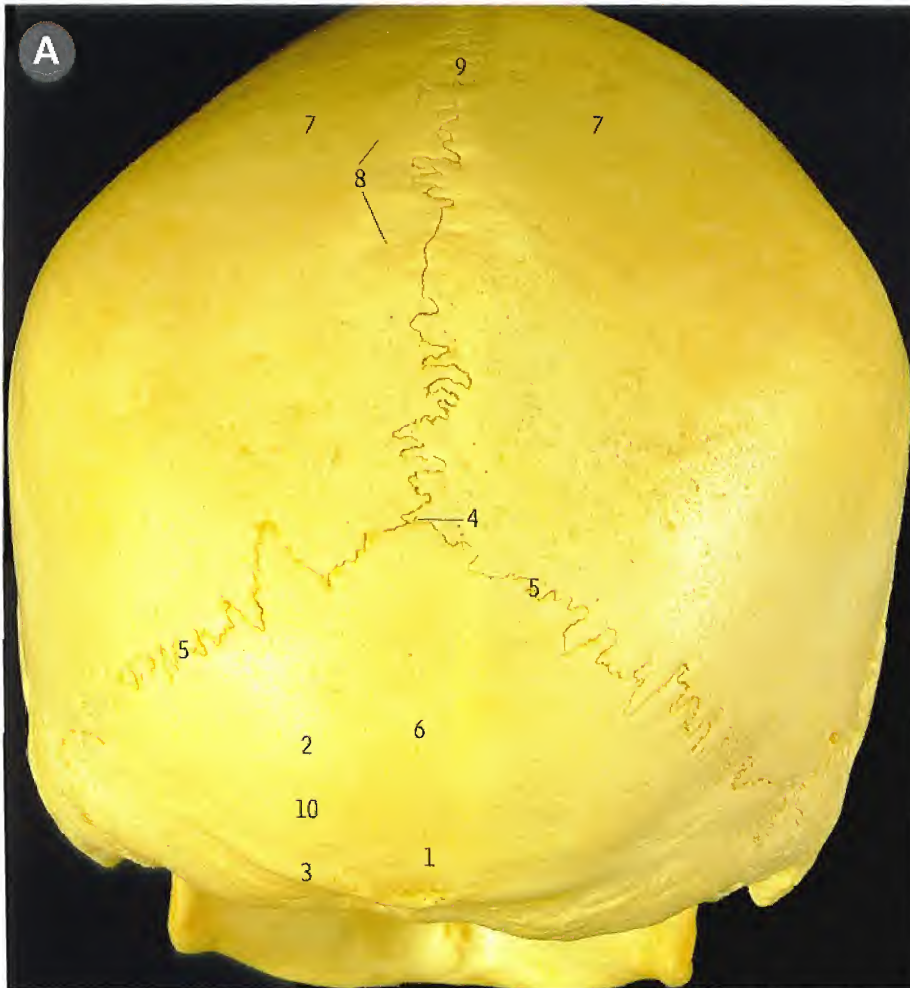- 1 Músculo buccinador
- 2 Músculo superciliar
- 3 Músculo triangular de los labios
- 4 Músculo cuadrado del mentón (depressor del labio inferior)
- 5 Músculo canino
- 6 Músculo elevador propio del labio superior
- 7 Músculo elevador común del ala de la nariz y del labio superior
- 8 Músculo masetero
- 9 Músculo transverso de la nariz
- 10 Músculo de la porción occipital del occipitofrontal
- 11 Músculo orbicular de los párpados
- 12 Músculo cutáneo del cuello
- 13 Músculo piramidal
- 14 Músculo esternocleidomastoideo
- 15 Músculo temporal
- 16 Articulación temporomandibular
- 17 Músculo cigomático mayor
- 18 Músculo cigomático menor

El buccinador (1) se inserta en el maxilar y en la mandíbula, por delante de los tres molares posteriores. (Los dientes se identifican en la pág. 23, C.)

La inserción superior del músculo temporal (porción superior de 15) se hace en la fosa del mismo nombre (por encima del arco cigomático, en la parte lateral del cráneo). La inserción inferior (el número 15 en la rama de la mandíbula) va desde la parte más baja de la escotadura sigmoidea de la mandíbula por arriba y la parte anterior de la rama de la mandíbula por abajo casi hasta el último molar.

El masetero (8) va del arco cigomático a la cara lateral de la rama de la mandíbula.

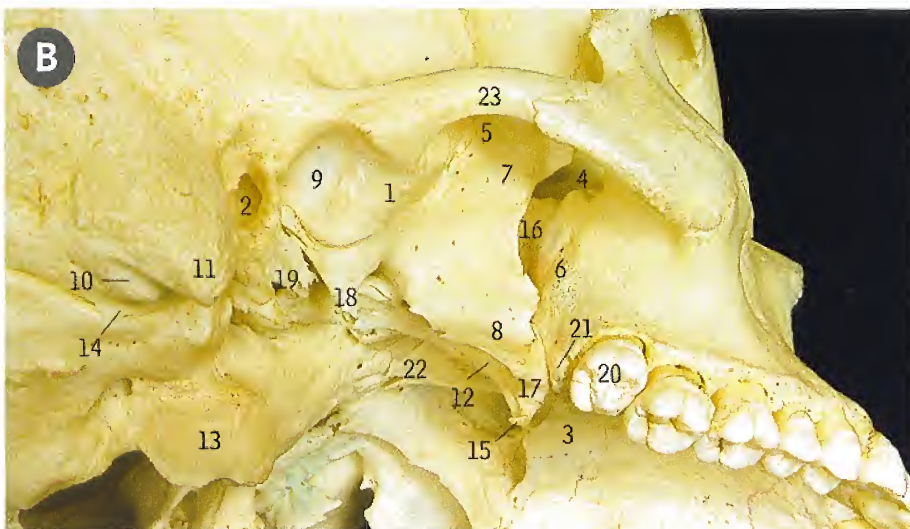



A Cráneo *vista posterior*

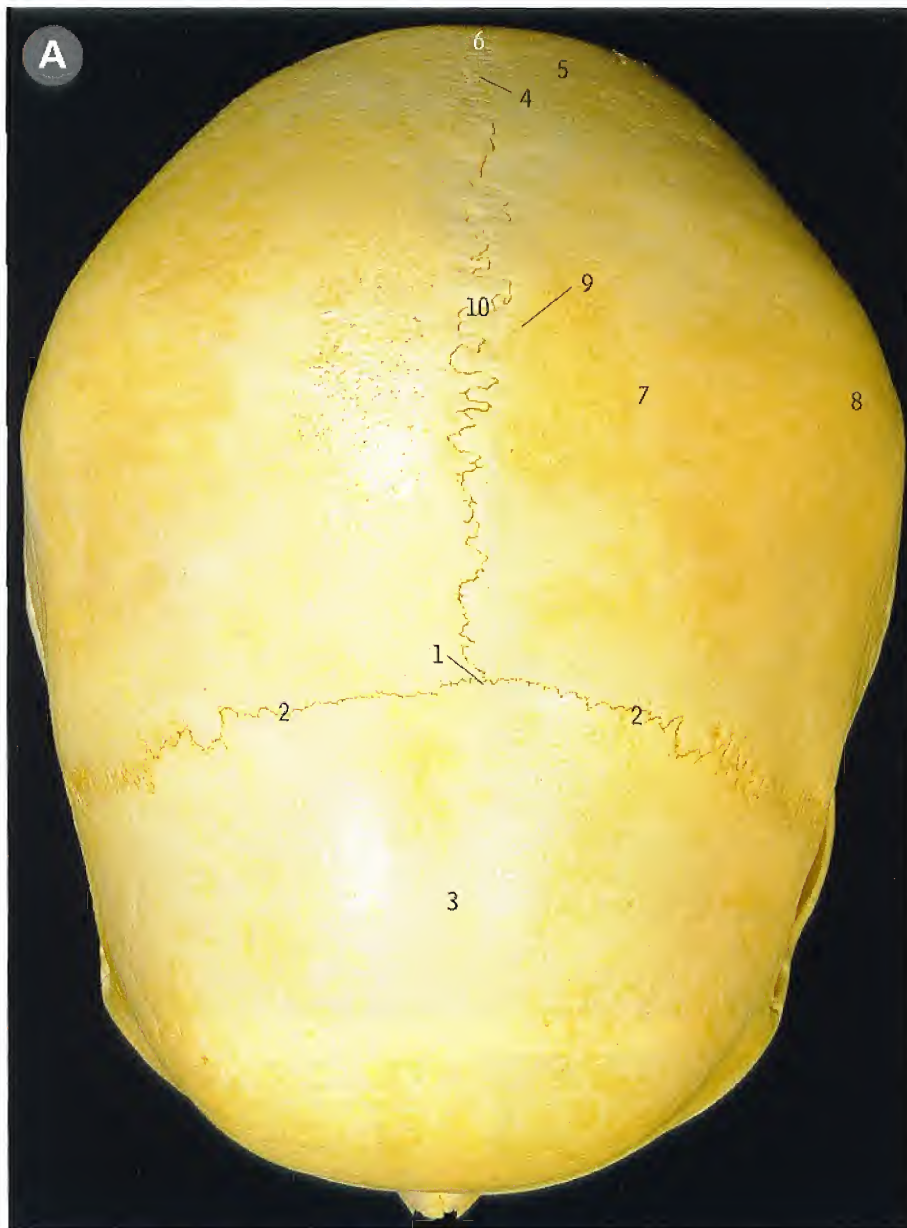
- 1 Protuberancia occipital externa (inión)
- 2 Línea nugal suprema
- 3 Línea nugal inferior
- 4 Lambda
- 5 Sutura lambdaoidea
- 6 Hueso occipital
- 7 Hueso parietal
- 8 Orificio parietal
- 9 Sutura sagital
- 10 Línea nugal superior

B Cráneo *región infratemporal derecha, vista oblicua inferior*



- 1 Tubérculo articular
- 2 Conducto auditivo externo
- 3 Lamina horizontal del hueso palatino
- 4 Mendidura esfenomaxilar
- 5 Cresta infratemporal (esfenotemporal)
- 6 Superficie infratemporal (posterior) del maxilar
- 7 Superficie infratemporal del ala mayor del esfenoides
- 8 Ala externa de la apófisis pterigoides
- 9 Cavidad glenoidea
- 10 Ranura digástrica
- 11 Apófisis mastoides
- 12 Ala interna de la apófisis pterigoides
- 13 Condilo del occipital
- 14 Surco occipital
- 15 Gancho del ala interna de la apófisis pterigoides
- 16 Hendidura pterigomaxilar y fosa pterigopalatina
- 17 Apófisis piramidal del hueso palatino
- 18 Espina del hueso esfenoides
- 19 Apófisis estiloides y su apófisis vaginal
- 20 Tercer molar
- 21 Tuberosidad del maxilar
- 22 Vomer
- 23 Arco cigomático



Cráneo *vista superior*

- 1 Bregma
- 2 Sutura coronal
- 3 Hueso frontal
- 4 Lambda
- 5 Sutura lambdoidea
- 6 Hueso occipital
- 7 Hueso parietal
- 8 Eminencia parietal
- 9 Orificio parietal
- 10 Sutura sagital

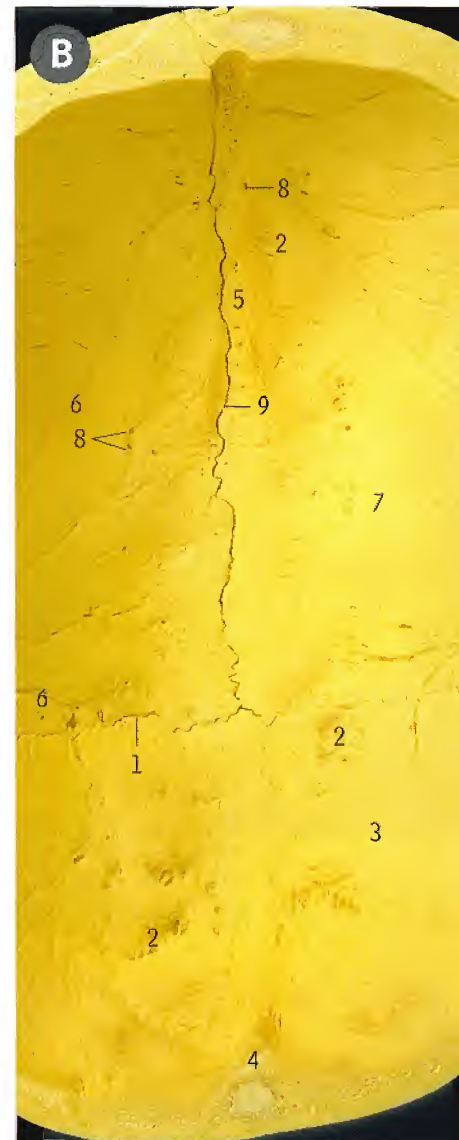
En este cráneo, las eminencias parietales son prominentes (A8).

El bregma (A1) es el punto en el que la sutura sagital (A10) se une con la sutura coronal (A2). En el recién nacido, las porciones no osificadas del frontal y del parietal forman en esta zona la fontanela anterior (membranosa) (pág. 24, D1).

El punto donde la sutura sagital (A10) se une con la sutura lambdoidea (A5) es el lambda (A4). En el recién nacido, las porciones no osificadas del parietal y del occipital forman en esta zona la fontanela posterior (membranosa) (pág. 24, C13).

El número 3 en el centro del frontal indica la línea de la sutura frontal en el cráneo fetal (pág. 24, A5). Esta sutura puede persistir en el adulto y a veces se denomina sutura metópica.

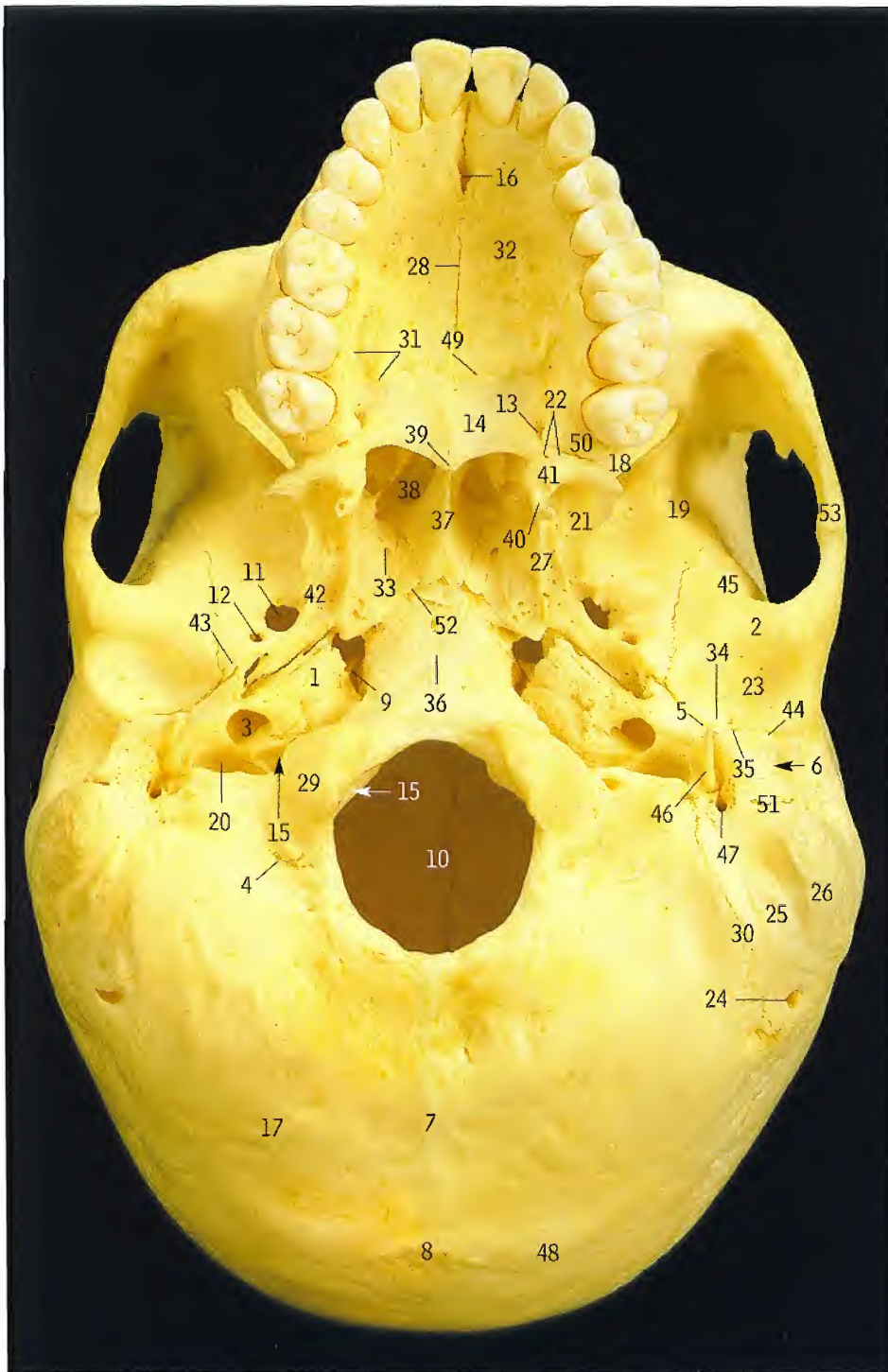
Las granulaciones aracnoideas (pág. 72, B1), a través de las cuales el líquido cefalorraquídeo drena al seno sagital superior, ocasionan depresiones irregulares (B2) en las partes del hueso frontal y del hueso parietal (B3 y 7) que están sobre el seno.

Cráneo
superficie interna, región media

- 1 Sutura coronal
- 2 Depresiones para las granulaciones aracnoideas (de Pacchioni)
- 3 Hueso frontal
- 4 Cresta frontal
- 5 Surco para el seno sagital superior
- 6 Surcos para los vasos meningeos medios
- 7 Hueso parietal
- 8 Orificio parietal
- 9 Sutura sagital

Cráneo

superficie externa de la base



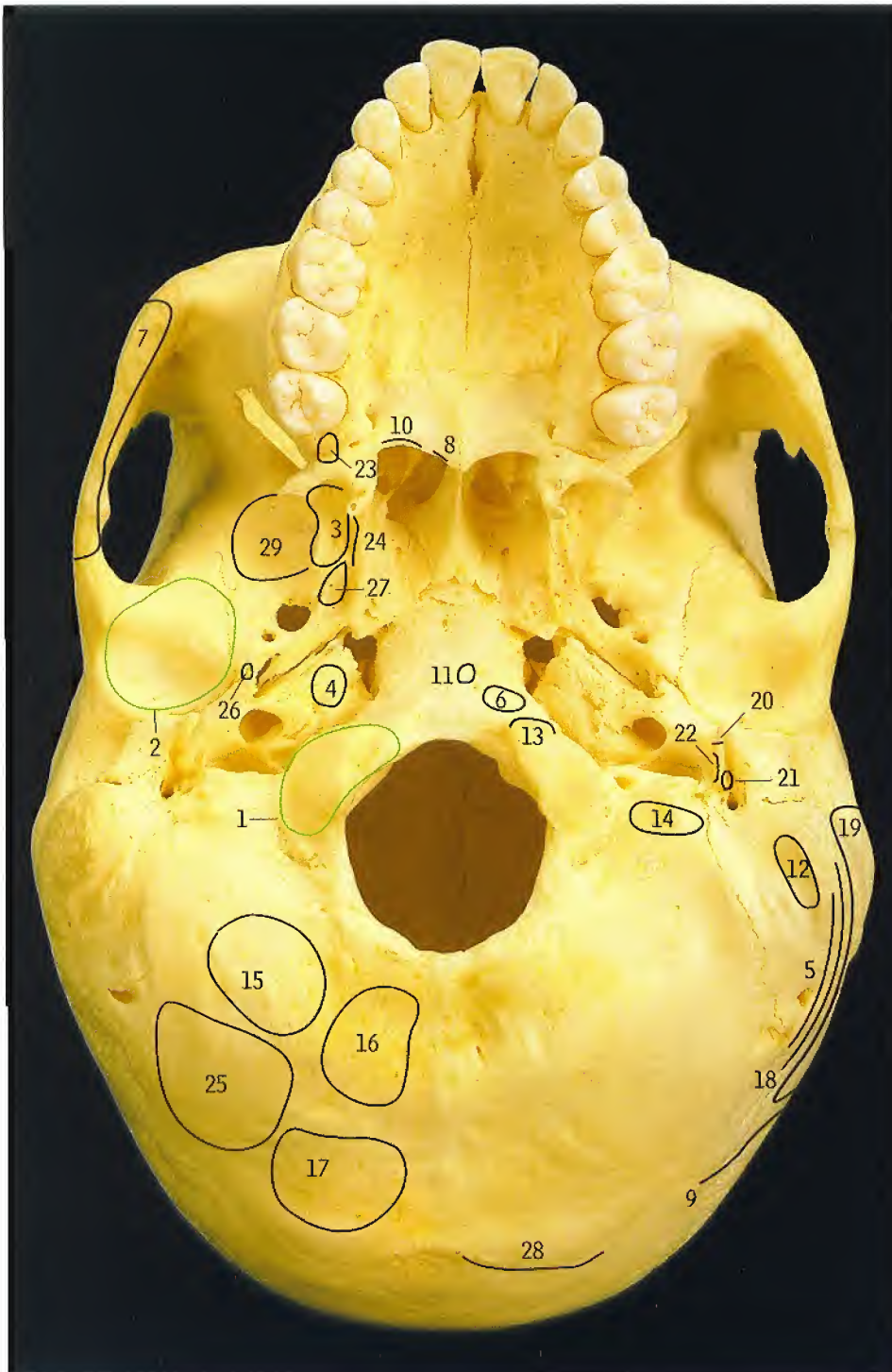
- 1 Vértice del peñasco del temporal
- 2 Tubérculo cigomático anterior
- 3 Conducto carotídeo
- 4 Agujero condileo (posterior)
- 5 Techo de la caja del tímpano (*tegmen*)
- 6 Conducto auditivo externo
- 7 Cresta occipital externa
- 8 Protuberancia occipital externa
- 9 Agujero rasgado anterior
- 10 Agujero occipital
- 11 Agujero oval
- 12 Agujero redondo menor
- 13 Agujero palatino posterior
- 14 Lámina horizontal del hueso palatino
- 15 Agujero condileo anterior (del hipogloso)
- 16 Fosa incisiva
- 17 Línea nugal inferior
- 18 Hendidura esfenomaxilar
- 19 Cresta infratemporal del ala mayor del esfenoides
- 20 Agujero yugular
- 21 Ala externa de la apófisis pterigoides
- 22 Agujeros palatinos accesorios
- 23 Cavidad glenoidea
- 24 Agujero mastoideo
- 25 Ranura digástrica
- 26 Apófisis mastoides
- 27 Ala interna de la apófisis pterigoides
- 28 Sutura palatina media (intermaxilar)
- 29 Cóndilo del occipital
- 30 Surco occipital
- 31 Surcos y espinas palatinas accesorias
- 32 Apófisis palatina del maxilar
- 33 Conducto palatinovaginal
- 34 Fisura petroscamosa
- 35 Fisura petrotimpánica
- 36 Tubérculo faríngeo
- 37 Borde posterior del vomer
- 38 Orificio nasal posterior (coana)
- 39 Espina nasal posterior
- 40 Gancho del ala interna de la apófisis pterigoides
- 41 Apófisis piramidal del hueso palatino
- 42 Fosa escafoidea
- 43 Espina del esfenoides
- 44 Fisura timpanoscamosa
- 45 Porción escamosa del temporal
- 46 Apófisis estiloides
- 47 Agujero estilomastoideo
- 48 Línea nugal superior
- 49 Sutura palatina transversa (palatomaxilar)
- 50 Tuberosidad del maxilar
- 51 Porción timpánica del temporal
- 52 Conducto vomerovaginal
- 53 Arco cigomático

La apófisis palatina del maxilar (32) y la lámina horizontal del hueso palatino (14) forman el paladar duro (techo de la boca y piso de las fosas nasales).

El conducto carotídeo (3), identificable en la cara inferior del peñasco del temporal por su contorno redondeado, no sigue un trayecto recto ascendente hacia el interior del cráneo, sino que describe una curva en ángulo recto hacia adelante y hacia dentro en el interior del peñasco del temporal, para desembocar en la porción posterior del agujero rasgado anterior (9).



Cráneo inserciones musculares, superficie externa de la base



Línea verde = inserciones capsulares de las articulaciones atlantooccipital y temporomandibular

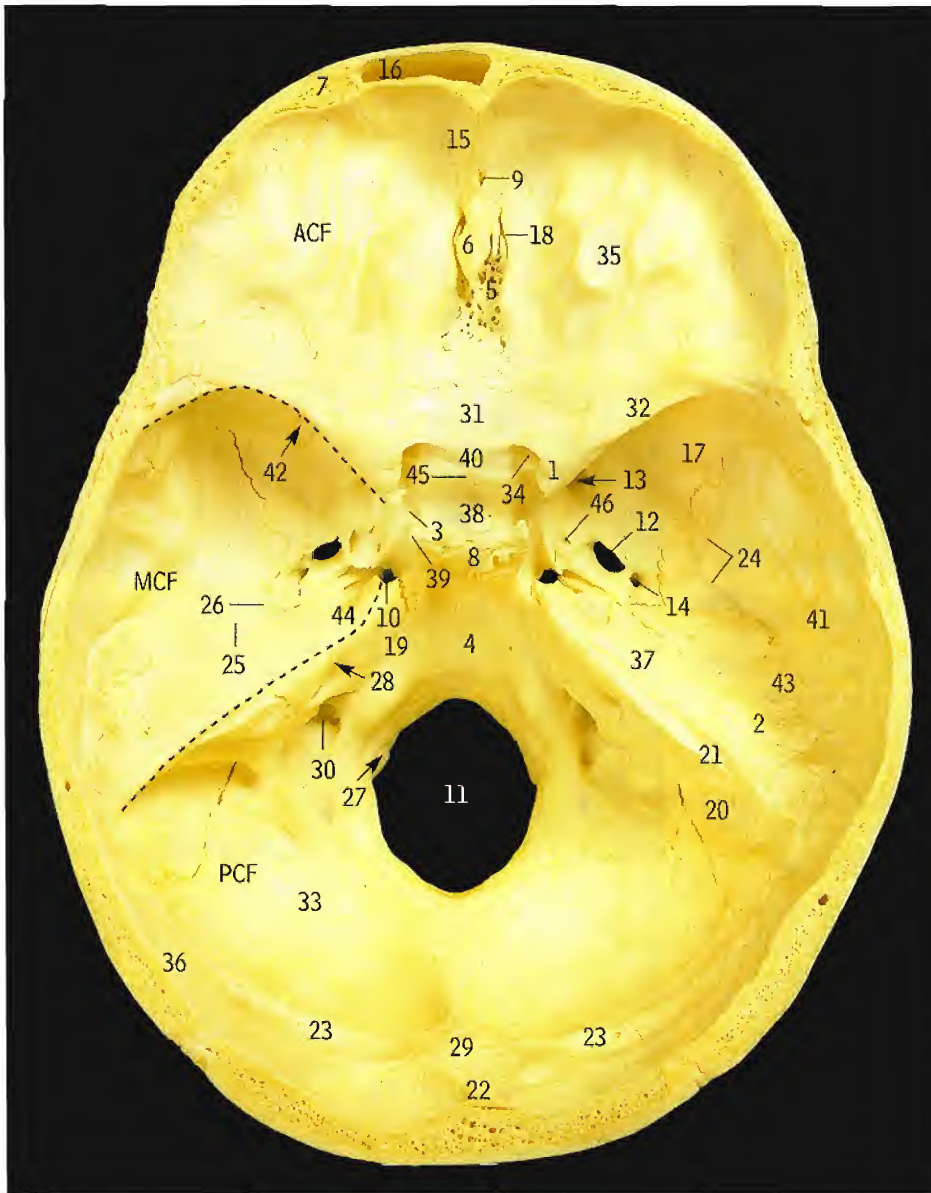
- 1 Inserción de la cápsula de la articulación atlantooccipital
- 2 Inserción de la capsula de la articulación temporomandibular
- 3 Fascículo profundo del pterigoideo interno (medial)
- 4 Músculo periestafilino interno (elevador del velo del paladar)
- 5 Músculo complejo menor
- 6 Músculo recto anterior mayor de la cabeza
- 7 Músculo masetero
- 8 Músculo palatostafilino (músculo de la uvula)
- 9 Porción occipital del occipitofrontal
- 10 Músculo faringostafilino (palatofaríngeo)
- 11 Ligamento medio posterior de la faringe (ra)
- 12 Vientre posterior del digástrico
- 13 Músculo recto anterior menor de la cabeza
- 14 Músculo recto lateral de la cabeza
- 15 Músculo recto posterior mayor de la cabeza
- 16 Músculo recto posterior menor de la cabeza (complejo mayor)
- 17 Músculo semiespinoso de la cabeza (complejo mayor)
- 18 Músculo esplenio de la cabeza
- 19 Músculo esternocleidomastoideo
- 20 Músculo estiloso
- 21 Músculo estilohioideo
- 22 Músculo estilofaríngeo
- 23 Fascículo superficial del músculo pterigoideo interno
- 24 Músculo constrictor superior de la faringe
- 25 Músculo oblicuo superior (menor) de la cabeza
- 26 Músculo tensor del tímpano (del martillo)
- 27 Músculo periestafilino externo (tensor del velo del paladar)
- 28 Músculo trapecio
- 29 Fascículo superior del pterigoideo externo (lateral)

En el ala interna de la apófisis pterigoides no se insertan músculos pterigoideos. Tiene una dirección en sentido posterior, y en su extremo inferior se inserta parte del constrictor superior de la faringe (24).

En el ala externa de la apófisis pterigoides se insertan ambos músculos pterigoideos: por fuera se inserta el pterigoideo externo, y por dentro el interno (3 y 29).

El ala se dobla un poco hacia fuera por la tensión constante de dichos músculos que cruzan hacia atrás y afuera hasta sus puntos de inserción en el maxilar inferior (pág. 29).

Cráneo cara interna de la base (fosas craneales)



- 1 Apófisis clinoides anterior
- 2 Eminencia arcuata (arqueada)
- 3 Surco carotídeo
- 4 Canal basilar
- 5 Lámina cribosa del etmoides
- 6 Apófisis *crista galli* (cresta de gallo)
- 7 Diploe
- 8 Lámina cuadrilátera del esfenoides
- 9 Agujero ciego
- 10 Agujero rasgado anterior
- 11 Agujero occipital
- 12 Agujero oval
- 13 Agujero redondo mayor
- 14 Agujero redondo menor
- 15 Cresta frontal
- 16 Seno frontal
- 17 Ala mayor del esfenoides
- 18 Surco para el nervio y los vasos etmoidales anteriores
- 19 Surco del seno petroso inferior
- 20 Surco del seno sigmoideo
- 21 Surco del seno petroso superior
- 22 Surco del seno sagital superior
- 23 Surco del seno transversal
- 24 Surcos para los vasos meníngeos medios
- 25 Hiato y surco del nervio petroso superficial mayor
- 26 Hiato y surco del nervio petroso superficial menor
- 27 Agujero condíleo anterior
- 28 Conducto auditivo interno
- 29 Protuberancia occipital interna
- 30 Agujero rasgado posterior
- 31 Yugo del esfenoides
- 32 Ala menor del esfenoides
- 33 Hueso occipital
- 34 Conducto óptico
- 35 Porción orbitaria del frontal
- 36 Hueso parietal (sólo el ángulo posteroinferior)
- 37 Porción petrosa del temporal (peñasco)
- 38 Fosa hipofisaria (silla turca)
- 39 Apófisis clinoides posterior
- 40 Surco prequiasmático (canal óptico)
- 41 Porción escamosa del temporal
- 42 Hendidura esfenoidal
- 43 Techo de la caja del timpano
- 44 Impresión del ganglio del trigemino
- 45 Tubérculo hipofisario
- 46 Agujero de Vesalio

La fosa craneal anterior está limitada hacia atrás en cada lado por el borde libre de las alas menores del esfenoides (32), con su apófisis clinoides anterior (1), y hacia el centro está limitada por el borde anterior del surco prequiasmático (40).

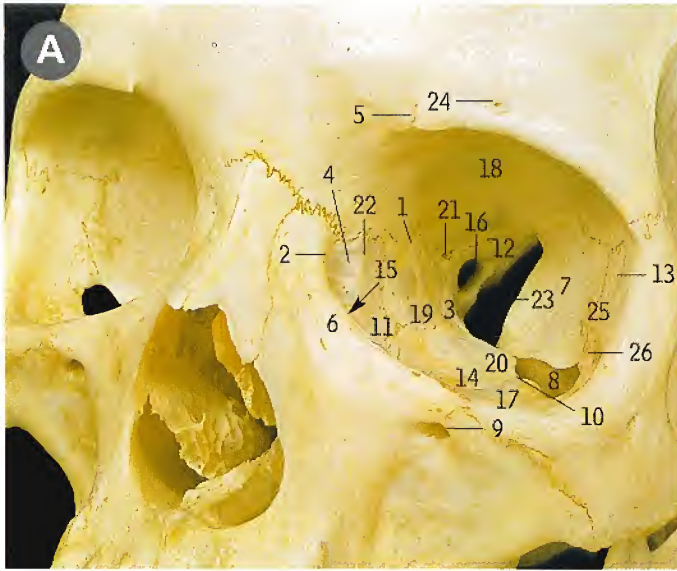
La fosa craneal media tiene forma de "alas de mariposa", y comprende una porción central o media y unas porciones laterales derecha e izquierda. La porción central incluye la fosa hipofisaria (38) en la cara superior del cuerpo del esfenoides, con el surco prequiasmático (40) por delante, y la lámina cuadrilátera del esfenoides (8) con sus apófisis clinoides posteriores (39) por detrás. Cada ensanchamiento lateral de la fosa se extiende desde el borde posterior del ala menor del esfenoides (32) hasta el surco para el seno petroso superior (21) situado en el borde superior de la porción petrosa (peñasco) del temporal.

La fosa craneal posterior, cuyo punto principal de referencia es el agujero occipital (11), está por detrás de la lámina cuadrilátera del esfenoides (8) y los surcos para los senos petrosos superiores (21).

Para inserciones de la duramadre encefálica y sus reflexiones, ver págs. 61 y 63.



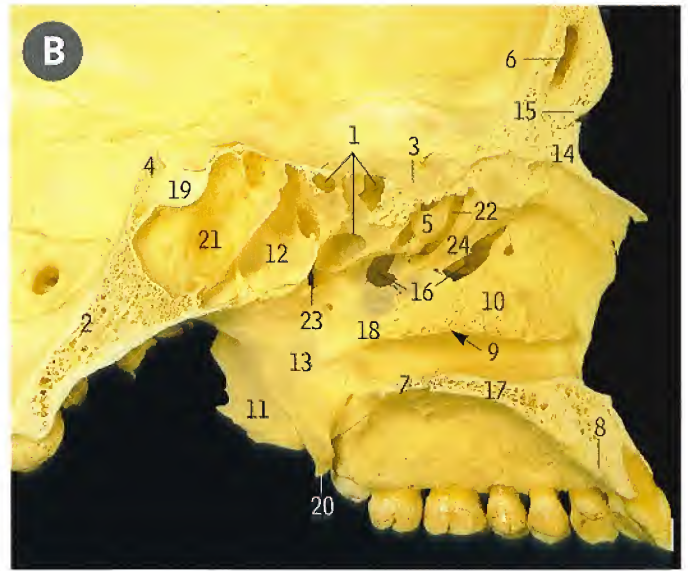
Cráneo huesos de la órbita izquierda



- | | |
|--|--|
| 1 Agujero etmoidal anterior | 14 Maxilar formando el suelo |
| 2 Cresta lagrimal anterior | 15 Canal nasolagrimal |
| 3 Cuerpo del esfenoides formando la pared medial | 16 Canal optico |
| 4 Fosa para el saco lagrimal | 17 Cara orbitaria del hueso cigomático formando el suelo |
| 5 Escotadura frontal | 18 Porción orbitaria del hueso frontal formando el techo |
| 6 Apófisis ascendente del maxilar formando la pared medial | 19 Lámina orbitaria del etmoides formando la pared medial |
| 7 Ala mayor del esfenoides formando la pared lateral | 20 Apófisis orbitaria del hueso palatino formando el suelo |
| 8 Hendidura esfenomaxilar | 21 Agujero etmoidal posterior |
| 9 Agujero infraorbitario | 22 Cresta lagrimal posterior |
| 10 Surco infraorbitario | 23 Hendidura esfenoidal |
| 11 Hueso lagrimal formando la pared medial | 24 Agujero supraorbitario |
| 12 Ala menor del esfenoides formando el techo | 25 Hueso cigomático formando la pared lateral |
| 13 Apófisis marginal (malar) | 26 Conducto temporomalar |

La fosa para el saco lagrimal (A4) está formada en parte por el canal lagrimal de la apófisis ascendente del maxilar (A6) y en parte por un surco similar en el hueso lagrimal (A11).

Fosa nasal pared lateral



En este corte sagital por la línea media del cráneo, después de quitar el tabique nasal se disecaron también los cornetes superior y medio para mostrar las celdillas neumáticas del seno etmoidal, y en particular la bulla etmoidal (5).

- | | |
|---|--|
| 1 Celdillas neumáticas del seno etmoidal | 12 Seno esfenoidal izquierdo |
| 2 Canal basilar | 13 Ala interna de la apófisis pterigoides |
| 3 Lámina cribosa del etmoides | 14 Hueso nasal (propio de la nariz) |
| 4 Lámina cuadrilátera del esfenoides | 15 Espina nasal del frontal |
| 5 Bulla o ampolla etmoidal | 16 Orificio del seno maxilar |
| 6 Seno frontal | 17 Apófisis palatina del maxilar |
| 7 Porción horizontal del hueso palatino | 18 Lámina perpendicular del hueso palatino |
| 8 Conducto palatino anterior (incisivo) | 19 Fosa hipofisaria (silla turca) |
| 9 Meato inferior | 20 Gancho de la apófisis pterigoides |
| 10 Cornete inferior | 21 Seno esfenoidal derecho |
| 11 Ala externa de la apófisis pterigoides | 22 Hiato semilunar |
| | 23 Agujero esfenopalatino |
| | 24 Apófisis unciforme del etmoides |

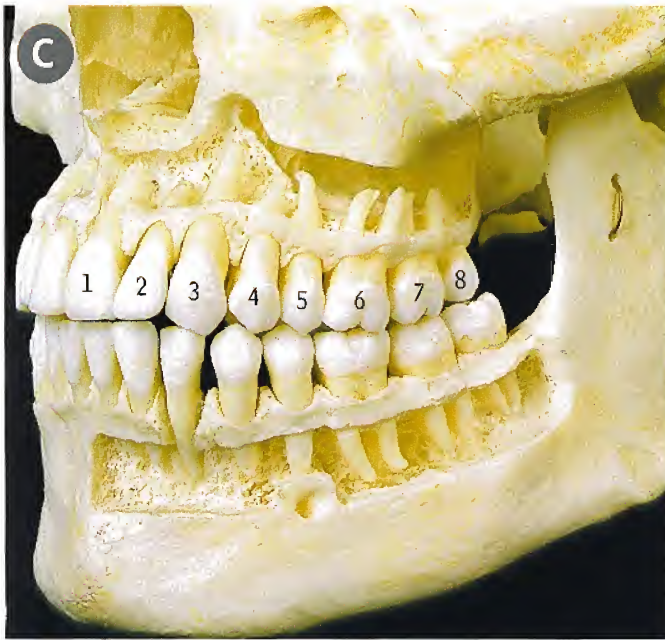
El techo de la cavidad nasal está formado principalmente por la lámina cribosa del etmoides (B3) y el cuerpo del esfenoides, que contiene los senos esfenoidales (B21 y 12) por detrás, y por delante, los huesos propios de la nariz (B14) y la espina nasal del frontal (B15).

El piso de la cavidad nasal lo forman las apófisis palatinas del maxilar (B17) y la porción horizontal del hueso palatino (B7).

La pared medial es el tabique nasal (pág. 67), integrado por dos huesos –la lámina perpendicular del etmoides y el vómer– y por el cartilago septal.

La pared lateral de la cavidad nasal consta de la cara medial del maxilar con el gran orificio de su seno (B16), al que se superponen por arriba partes del etmoides (B1, 5 y 24) y el hueso lagrimal; por detrás, la lámina perpendicular del hueso palatino (B18), y por debajo el cornete inferior (B10).

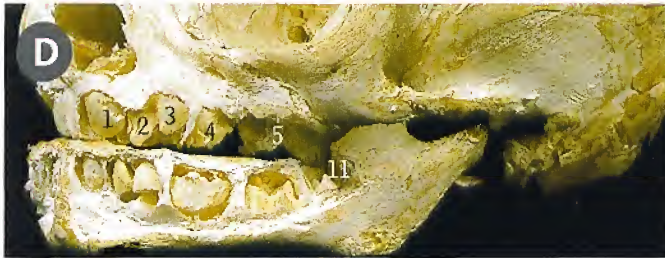
Cuando están revestidas de mucosa, la bulla etmoidal (B5) y la apófisis unciforme del etmoides (B24) forman los límites superior e inferior, respectivamente, del hiato semilunar (pág. 68, D15).



C Dientes permanentes vistos desde la izquierda y de frente

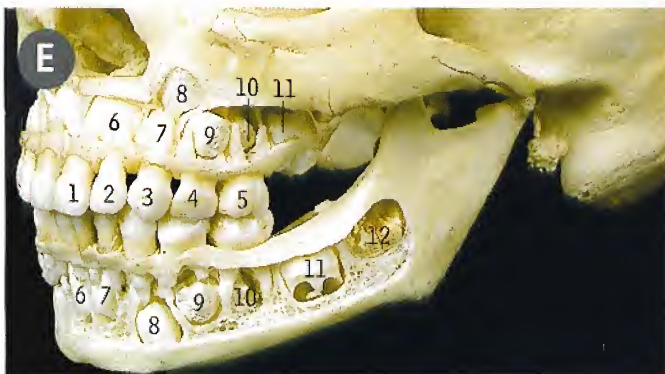
- | | |
|------------------------------|--------------------|
| 1 Primer incisivo (central) | 5 Segundo premolar |
| 2 Segundo incisivo (lateral) | 6 Primer molar |
| 3 Canino | 7 Segundo molar |
| 4 Primer premolar | 8 Tercer molar |

Los dientes correspondientes de los maxilares superior e inferior tienen nombres similares. En odontología clínica, los dientes suelen identificarse por los números del 1 al 8 (como se indica en esta lista) y no por sus nombres. El tercer molar se denomina en ocasiones muela del juicio.



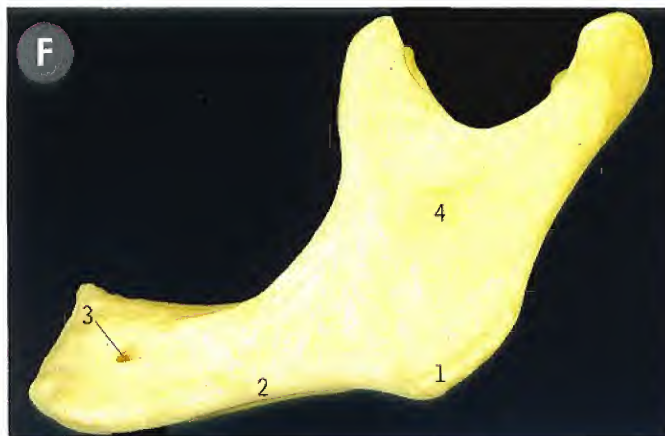D Maxilar y mandíbula vistos desde la izquierda y de frente

- D** En un recién nacido con dientes deciduos que no han hecho erupción
- E** En un niño de cuatro años con dientes deciduos que han hecho erupción y dientes permanentes que no han hecho erupción



- | | |
|--|---|
| 1 Primer incisivo (central) de la primera dentición | 7 Segundo incisivo (lateral) de la dentición permanente |
| 2 Segundo incisivo (lateral) de la primera dentición | 8 Canino de la dentición permanente |
| 3 Canino de la primera dentición | 9 Primer premolar de la dentición permanente |
| 4 Primer molar de la primera dentición | 10 Segundo premolar de la dentición permanente |
| 5 Segundo molar de la primera dentición | 11 Primer molar de la dentición permanente |
| 6 Primer incisivo (central) de la dentición permanente | 12 Segundo molar de la dentición permanente |

Los molares de la primera dentición (de leche) ocupan las posiciones de los premolares de la segunda dentición (permanente).



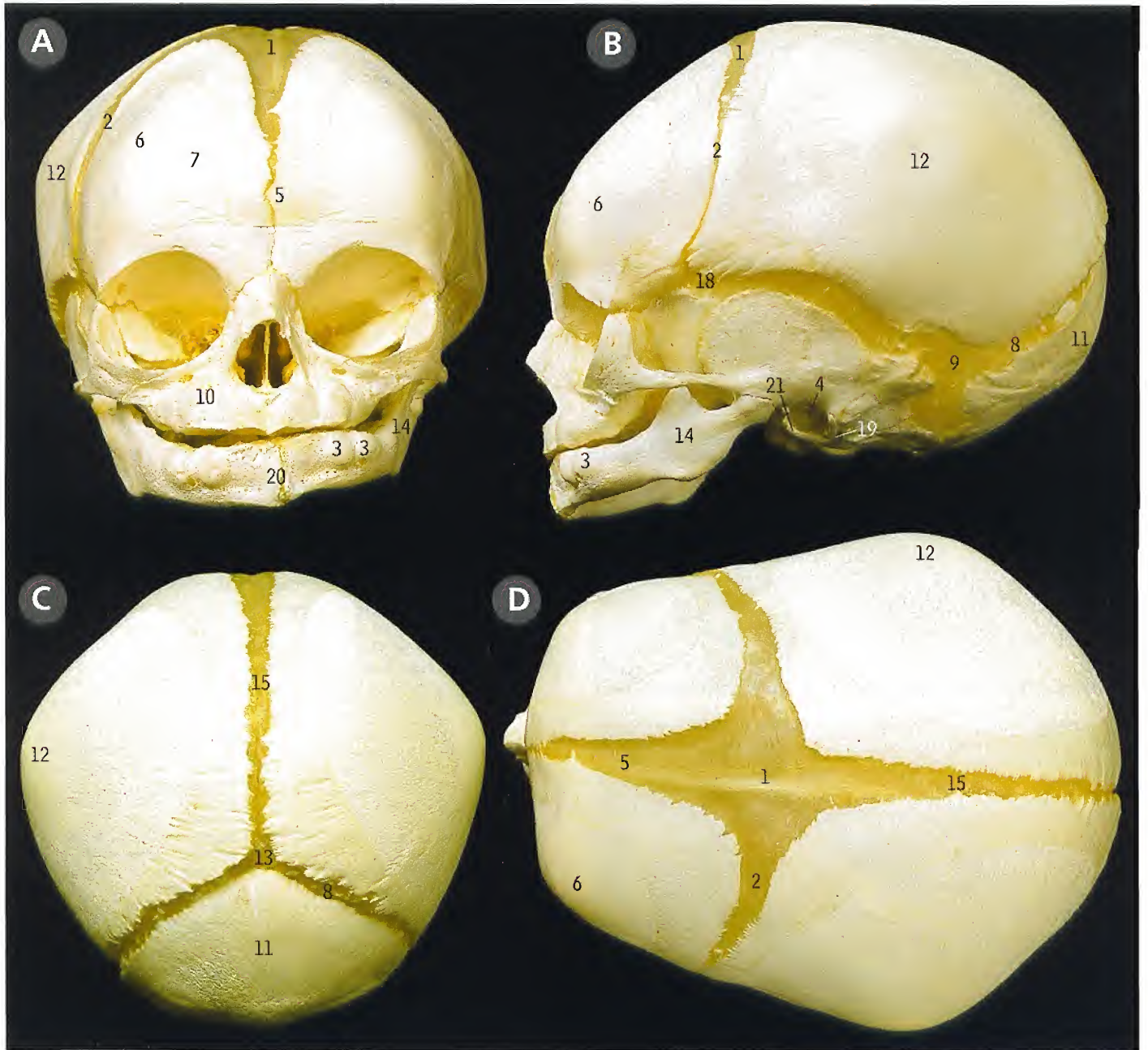F Maxilar y mandíbula desdentados del anciano, vistos desde la izquierda

- | | |
|----------|----------------------|
| 1 Ángulo | 3 Agujero mentoniano |
| 2 Cuerpo | 4 Rama |

Con la pérdida de los dientes el relieve óseo alveolar se reabsorbe, de manera que el agujero mentoniano (3) y el conducto dentario inferior quedan cerca del borde superior del hueso.

El ángulo (1) entre la rama (4) y el cuerpo (2) de la mandíbula se torna más obtuso, pareciéndose al ángulo infantil (como en D y E, arriba).

Cráneo de un feto a término



A Vista anterior

B Vista desde la izquierda y ligeramente inferior

C Vista posterior

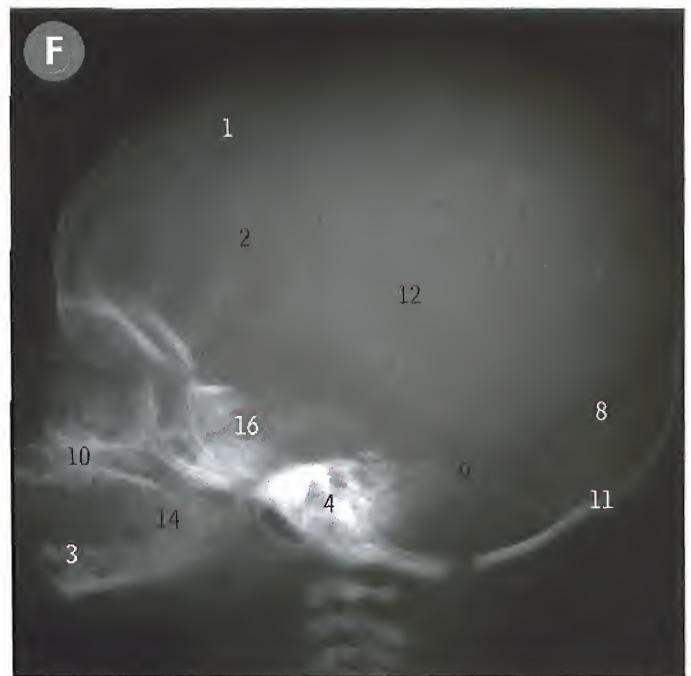
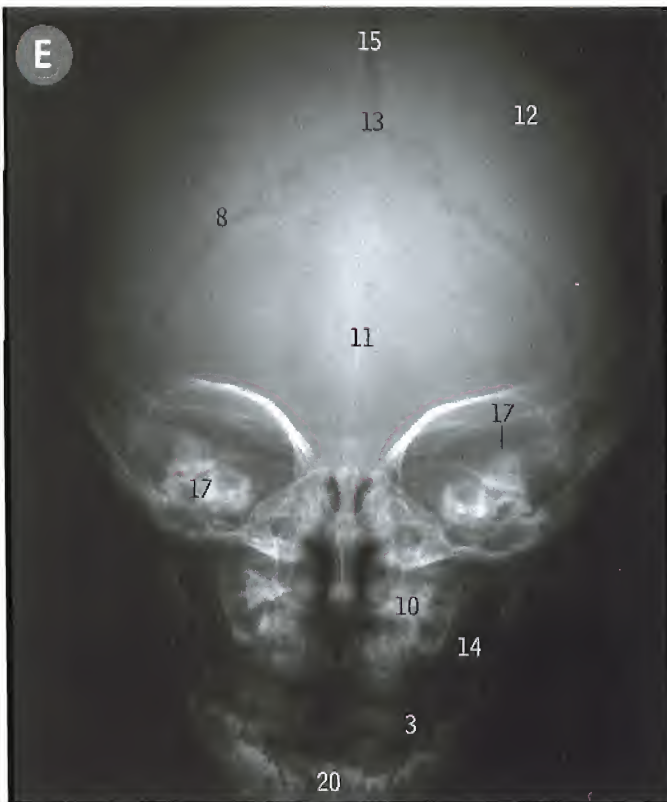
D Vista superior

1 Fontanela anterior
 2 Sutura coronal
 3 Protuberancias de los dientes deciduos en el cuerpo de la mandíbula
 4 Conducto auditivo externo
 5 Sutura frontal
 6 Eminencia frontal
 7 Mitad del hueso frontal
 8 Sutura lambdaoidea
 9 Fontanela mastoidea
 10 Maxilar

11 Hueso occipital
 12 Eminencia parietal
 13 Fontanela posterior
 14 Rama del maxilar inferior
 15 Sutura sagital
 16 Silla turca
 17 Conductos semicirculares
 18 Fontanela esfenoidal
 19 Agujero estilomastoideo
 20 Sífnis mentoniana
 21 Anillo timpánico

Radiografías del cráneo fetal

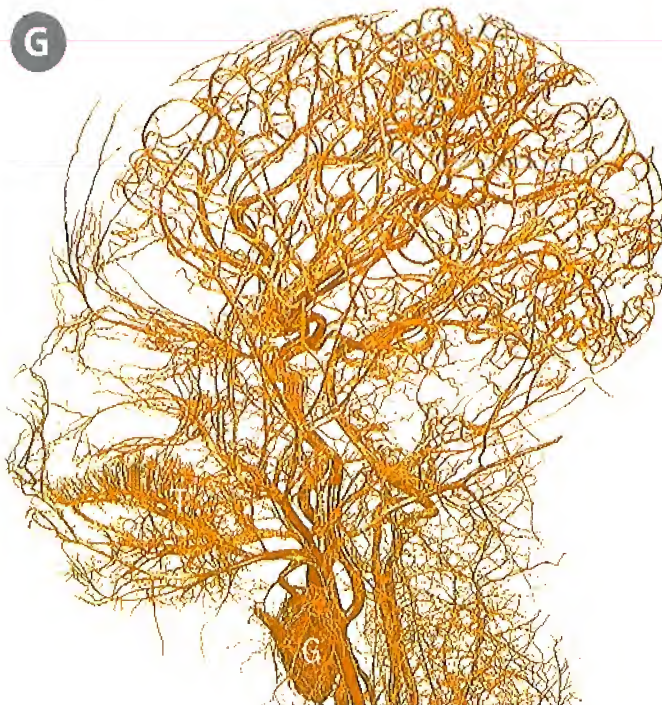
E *proyección frontal* **F** *proyección lateral*



En el momento del nacimiento, la cara ocupa una proporción relativamente menor del cráneo que en la edad adulta (aproximadamente un octavo frente a la mitad) debido al escaso tamaño de la cavidad nasal y de los senos maxilares y a que aún no han hecho erupción los dientes.

La fontanela posterior (C13, E13) se cierra en torno a los dos meses después del nacimiento, y la fontanela anterior (A1, D1, F1) en el segundo año.

Como consecuencia de la carencia de la apófisis mastoideas (que no se desarrolla hasta el segundo año), el agujero estilomastoideo (B19) y el nervio facial emergente están relativamente cerca de la superficie y desprotegidos.

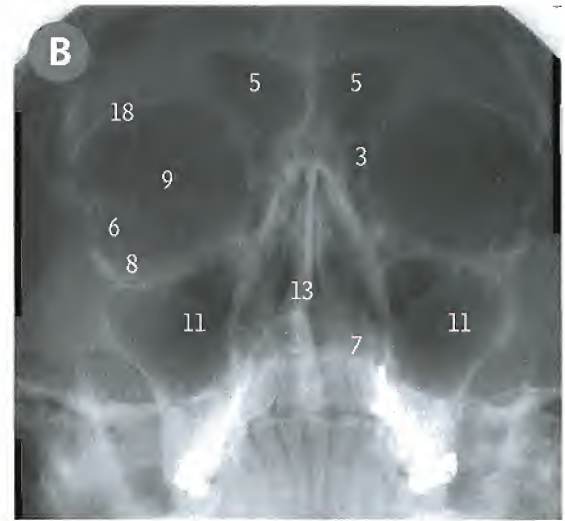
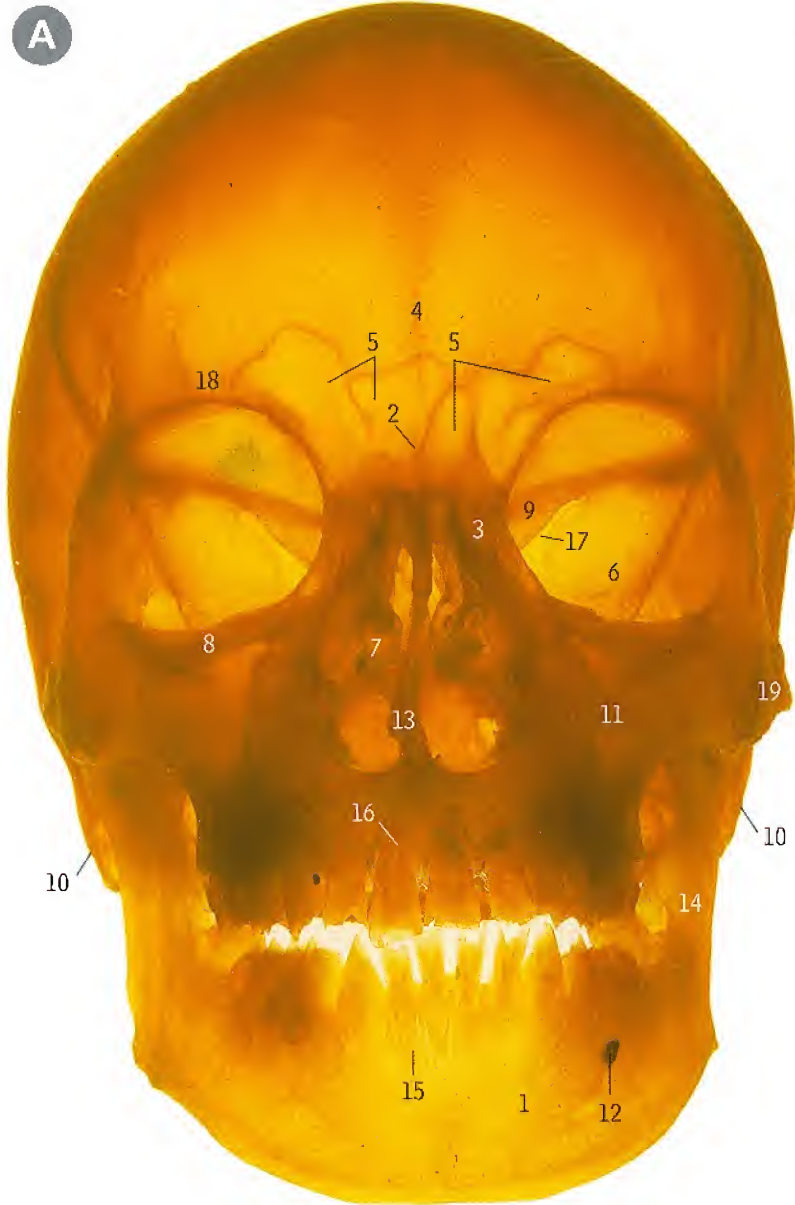


G **Molde por corrosión de las arterias de la cabeza y del cuello de un feto a término, visto desde la izquierda**

En esta pieza de las arterias fetales obtenida por corrosión, por delante del cuello se advierte la trama arterial densa propia de la glándula (G) tiroidea, y por arriba y adelante los vasos de pequeño calibre que indican la lengua (T).



Cráneo **A** *pieza vista por transiluminación por su cara anterior, iluminada desde su cara posterior*
B *radiografía de los huesos faciales, proyección occipitofrontal*

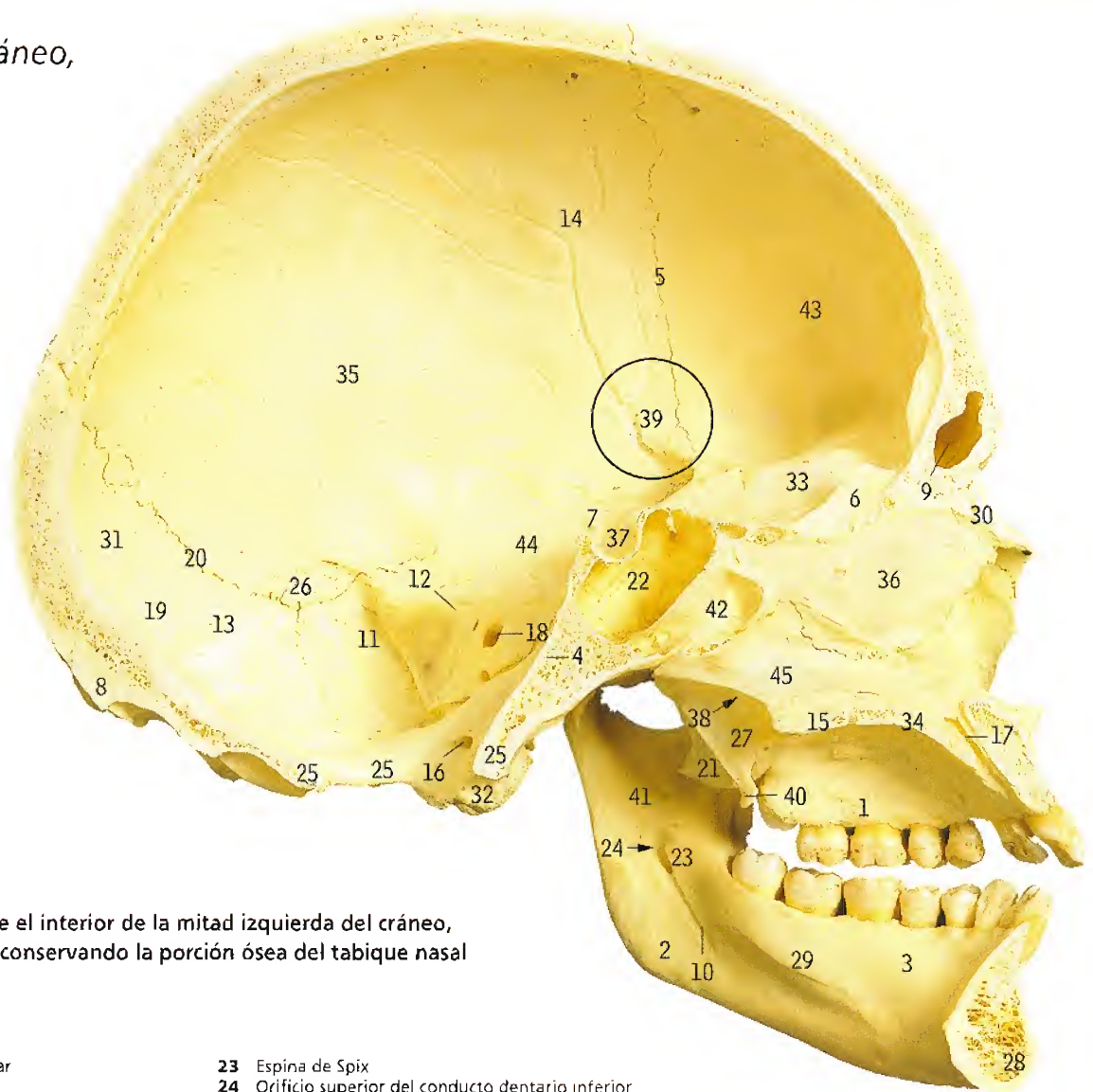


Compárese esta imagen con el cráneo de la página 11.

- 1 Cuerpo de la mandíbula
- 2 Apófisis *crista galli*
- 3 Seno etmoidal
- 4 Cresta frontal
- 5 Seno frontal
- 6 Ala mayor del esfenoides
- 7 Comete nasal inferior
- 8 Borde infraorbitario
- 9 Ala menor del esfenoides
- 10 Apófisis mastoides
- 11 Seno maxilar
- 12 Agujero mentoniano
- 13 Tabique nasal
- 14 Rama de la mandíbula
- 15 Raíz del incisivo lateral inferior
- 16 Raíz del incisivo central superior
- 17 Hendidura esfenoidal
- 18 Borde supraorbitario
- 19 Arco cigomático



Cráneo mitad izquierda del cráneo, corte sagital



Se observa en este corte el interior de la mitad izquierda del cráneo, visto desde la derecha, conservando la porción ósea del tabique nasal (36 y 45).

- | | |
|---|--|
| 1 Borde alveolar del maxilar | 23 Espina de Spix |
| 2 Angulo de la mandíbula | 24 Orificio superior del conducto dentario inferior (agujero mandibular) |
| 3 Cuerpo de la mandíbula | 25 Borde del agujero occipital |
| 4 Canal basilar | 26 Ángulo mastoideo (posteroinferior) del parietal |
| 5 Sutura coronal | 27 Ala interna de la apófisis pterigoides |
| 6 Apófisis <i>crista galli</i> del etmoides | 28 Eminencia mentoniana |
| 7 Lámina cuadrilátera del esfenoides | 29 Línea milohioidea |
| 8 Protuberancia occipital externa | 30 Huesos propios de la nariz (nasales) |
| 9 Seno frontal | 31 Hueso occipital |
| 10 Canal milohioideo para el nervio milohioideo | 32 Cóndilo occipital |
| 11 Canal para el seno sigmoideo | 33 Porción orbitaria del frontal |
| 12 Canal para el seno petroso superior | 34 Apófisis palatina del maxilar |
| 13 Canal para el seno transversal | 35 Hueso parietal |
| 14 Surcos para los vasos meningeos medios (división anterior) | 36 Lámina perpendicular del etmoides |
| 15 Porción horizontal del hueso palatino | 37 Fosa hipofisaria (silla turca) |
| 16 Agujero condíleo anterior (canal para el nervio hipoglosal) | 38 Orificio nasal posterior (coana) |
| 17 Conducto palatino anterior o incisivo | 39 Pterión (círculo) |
| 18 Conducto auditivo interno en la porción petrosa (peñasco) del temporal | 40 Gancho del ala interna de la apófisis pterigoides |
| 19 Protuberancia occipital interna | 41 Rama de la mandíbula |
| 20 Sutura lambdoidea | 42 Seno esfenoidal derecho |
| 21 Ala externa de la apófisis pterigoides | 43 Porción escamosa del frontal |
| 22 Seno esfenoidal izquierdo | 44 Porción escamosa del temporal |
| | 45 Vómer |

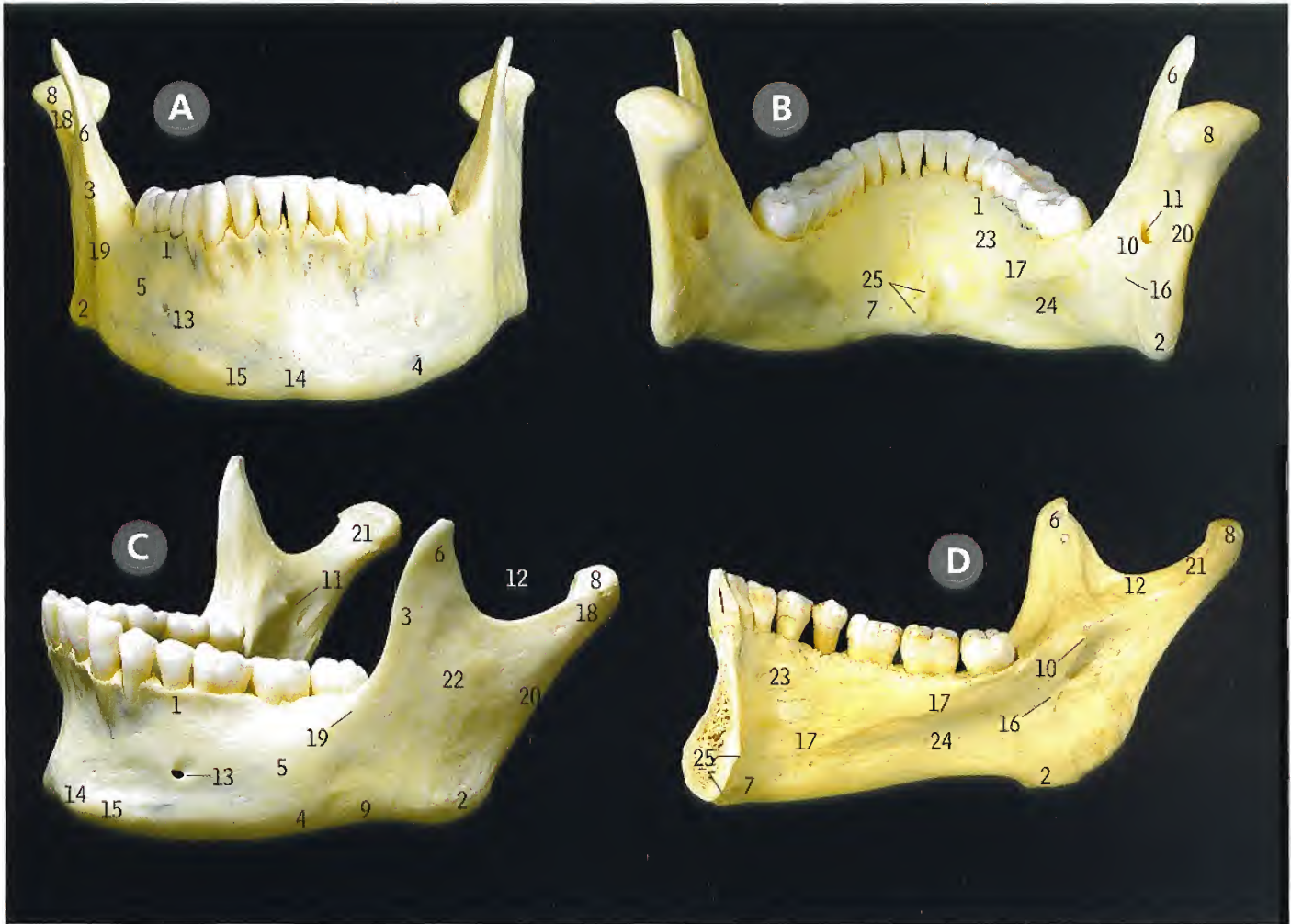
La porción ósea del tabique nasal está compuesta por el vómer (45) y la lámina perpendicular del etmoides (36). La porción anterior del tabique está formada por el cartilago septal (pág. 67, A6).

En el cráneo que se muestra, los senos esfenoidales (42 y 22) son grandes, y el derecho (42) se ha extendido hasta la parte izquierda de la línea media. La fosa hipofisaria (37) protruye en profundidad en el seno esfenoidal izquierdo (22).

Los surcos (o canales) para los vasos meningeos medios (14) se dirigen hacia arriba y atrás. El círculo (39) señala la región del pterión y corresponde a la zona señalada en la superficie externa del cráneo en la pág. 14, 29.



Mandíbula



A Vista anterior

B Vistas posterior y superior

C Vista desde la izquierda y de frente

D Vista interna desde la izquierda

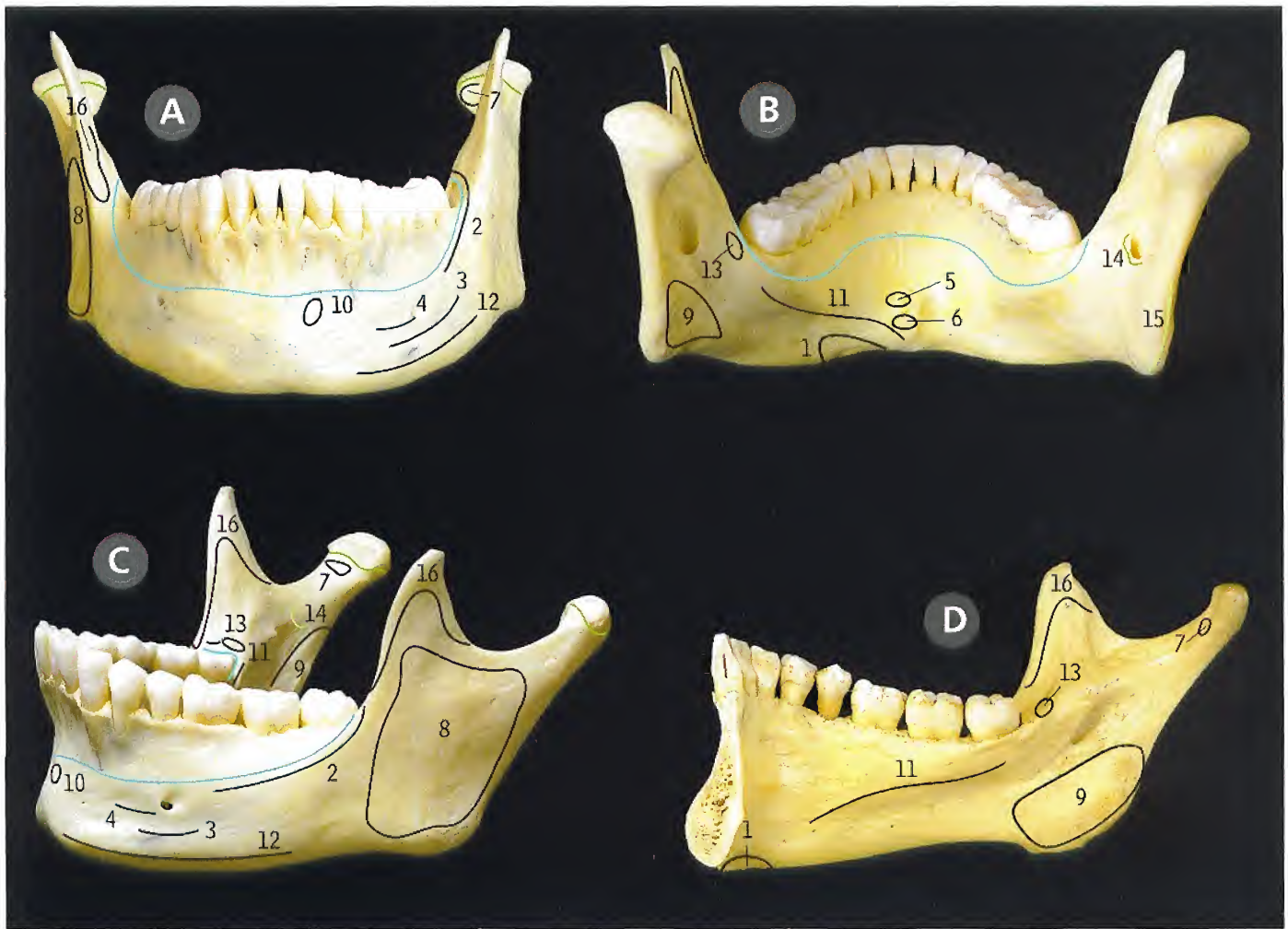
- | | | | |
|----|---------------------------|----|--------------------------------------|
| 1 | Porción alveolar | 14 | Protuberancia o eminencia mentoniana |
| 2 | Ángulo | 15 | Tubérculo mentoniano |
| 3 | Borde anterior de la rama | 16 | Surco milohioideo |
| 4 | Base | 17 | Línea milohioidea |
| 5 | Cuerpo | 18 | Cuello |
| 6 | Apófisis coronoides | 19 | Línea oblicua |
| 7 | Fosa digástrica | 20 | Borde posterior de la rama |
| 8 | Cabeza | 21 | Fosa pterigoidea |
| 9 | Borde inferior de la rama | 22 | Rama |
| 10 | Espina de Spix | 23 | Fosa sublingual |
| 11 | Agujero dentario inferior | 24 | Fosa mandibular |
| 12 | Escotadura mandibular | 25 | Apófisis genianas |
| 13 | Agujero mentoniano | | |

El cóndilo está constituido por la cabeza (8) y el cuello (18, incluyendo la fosa pterigoidea, 21).

La porción alveolar (1) contiene los alvéolos para las raíces de los dientes.

La base (4), que es el borde inferior del cuerpo (5), se continúa con el borde inferior (9) de la rama (22).

Mandíbula inserciones musculares



- A** Vista anterior
B Vistas posterior y superior
C Vista anterior y desde la izquierda
D Vista interna desde la izquierda

Línea verde = inserción de la cápsula de la articulación temporomandibular; línea azul = límite de fijación de la mucosa de la cavidad bucal; línea verde claro = inserción ligamentosa

- | | | | |
|---|--|----|---|
| 1 | Ventre anterior del digástrico | 9 | Músculo pterigoideo interno |
| 2 | Músculo buccinador | 10 | Músculo borla de la barba |
| 3 | Músculo triangular de los labios | 11 | Músculo milohioideo |
| 4 | Músculo cuadrado del mentón (depressor del labio inferior) | 12 | Músculo cutáneo del cuello |
| 5 | Músculo geniogloso | 13 | Ligamento pterigomaxilar y músculo constrictor superior |
| 6 | Músculo geniohioideo | 14 | Ligamento esfénomaxilar |
| 7 | Músculo pterigoideo externo | 15 | Ligamento estilomaxilar |
| 8 | Músculo masetero | 16 | Músculo temporal |

El músculo pterigoideo externo (A7) se inserta en la fosa del mismo nombre en el cuello de la mandíbula (y también en la cápsula de la articulación temporomandibular y en el disco articular; ver pág. 52, A27 y A28).

El músculo pterigoideo interno (B9, C9) se inserta en la cara interna del ángulo del maxilar inferior, por debajo del surco o canal milohioideo.

El músculo masetero (C8) se inserta en la cara externa de la rama de la mandíbula.

El músculo temporal (C16) se inserta en la apófisis coronoides y se extiende hacia atrás hasta la porción más profunda de la escotadura sigmoidea, y hacia abajo, por la cara anterior de la rama hasta casi alcanzar el último molar.

El músculo buccinador (C2) se inserta por delante de los tres molares, y en su porción posterior llega hasta el ligamento pterigomaxilar (rafe pterigomandibular) (C13).

El músculo geniogloso (B5) se inserta en las apófisis genianas superiores, y el músculo geniohioideo (B6), en las inferiores.

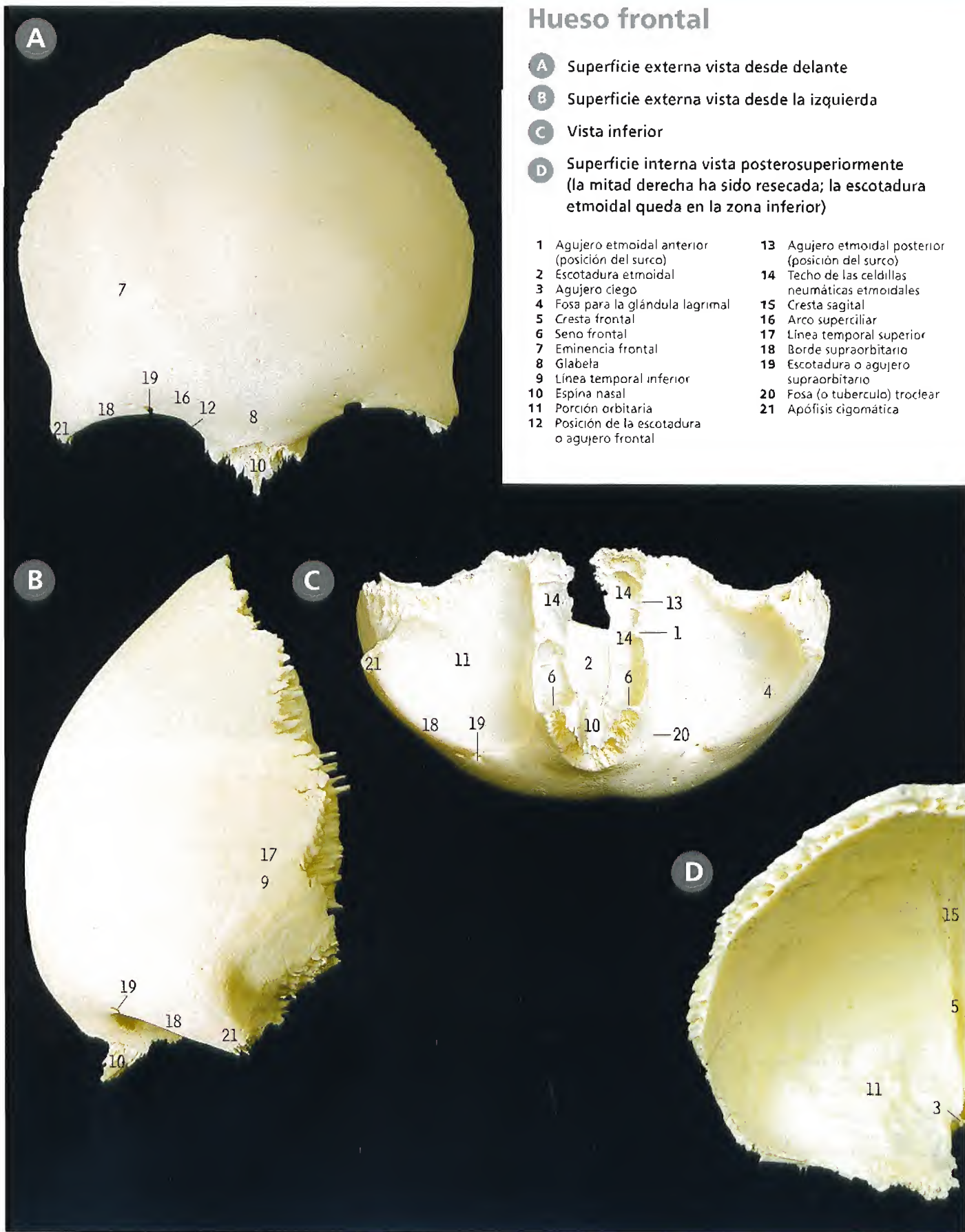
El músculo milohioideo (11) se inserta en la línea de igual nombre.

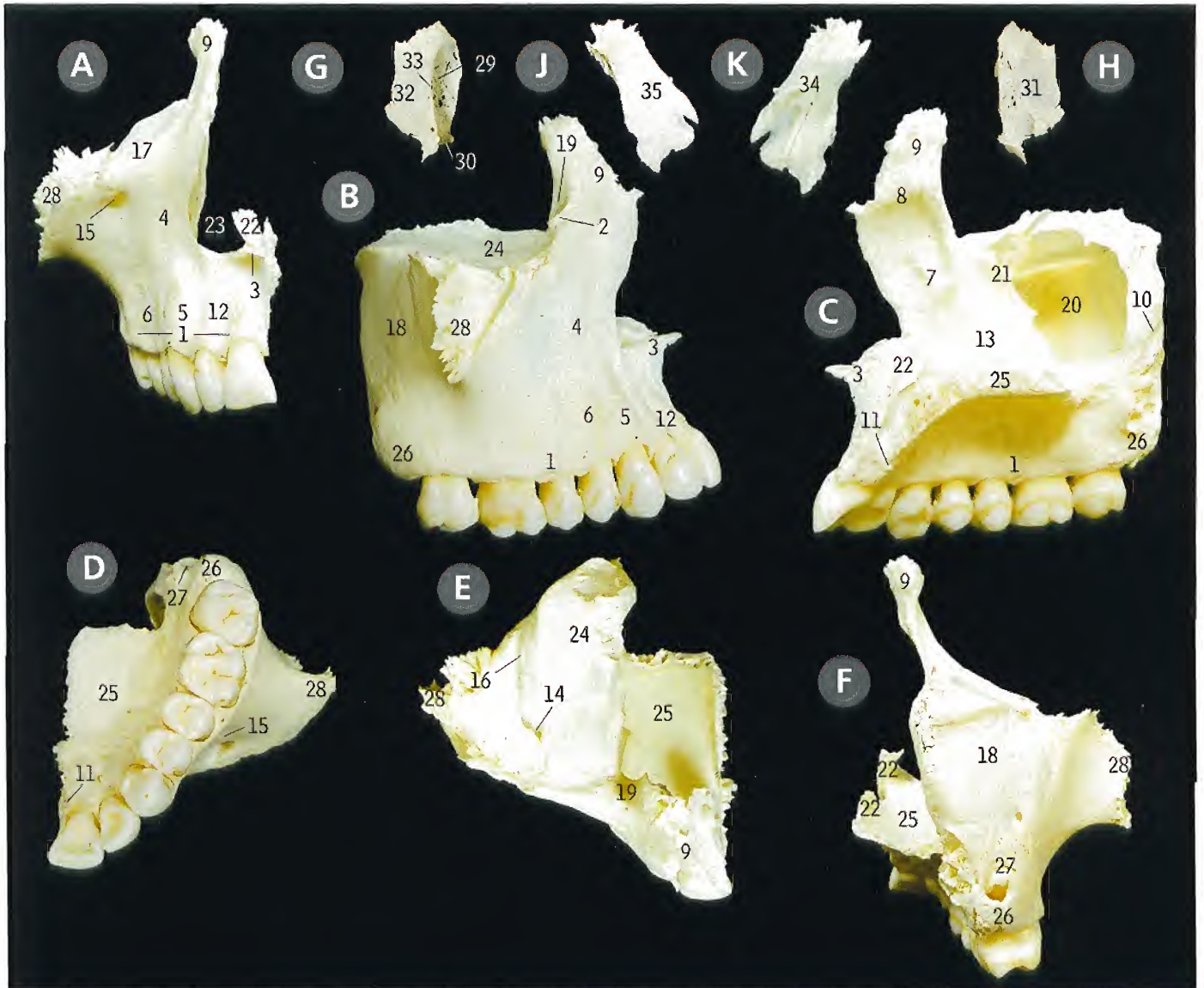
No se incluye la inserción del ligamento temporomandibular lateral en la cara lateral del cuello del cóndilo.

Hueso frontal

- A** Superficie externa vista desde delante
- B** Superficie externa vista desde la izquierda
- C** Vista inferior
- D** Superficie interna vista posterosuperiormente (la mitad derecha ha sido resecada; la escotadura etmoidal queda en la zona inferior)

- | | | | |
|----|--|----|---|
| 1 | Agujero etmoidal anterior (posición del surco) | 13 | Agujero etmoidal posterior (posición del surco) |
| 2 | Escotadura etmoidal | 14 | Techo de las celdillas neumáticas etmoidales |
| 3 | Agujero ciego | 15 | Cresta sagital |
| 4 | Fosa para la glándula lagrimal | 16 | Arco superciliar |
| 5 | Cresta frontal | 17 | Línea temporal superior |
| 6 | Seno frontal | 18 | Borde supraorbitario |
| 7 | Eminencia frontal | 19 | Escotadura o agujero supraorbitario |
| 8 | Glabela | 20 | Fosa (o tubérculo) troclear |
| 9 | Línea temporal inferior | 21 | Apófisis cigomática |
| 10 | Espina nasal | | |
| 11 | Porción orbitaria | | |
| 12 | Posición de la escotadura o agujero frontal | | |





Maxilar derecho

- A** Vista anterior
- B** Vista lateral
- C** Vista medial
- D** Vista inferior
- E** Vista superior
- F** Vista posterior

- 1 Apófisis alveolar
- 2 Cresta lagrimal anterior
- 3 Espina nasal anterior
- 4 Cara anterior
- 5 Eminencia canina
- 6 Fosa canina
- 7 Cresta del cornete
- 8 Cresta etmoidal
- 9 Apófisis frontal
- 10 Conducto palatino anterior (posición del surco)
- 11 Conducto del nervio palatino anterior
- 12 Fosa incisiva
- 13 Meato inferior
- 14 Conducto infraorbitario
- 15 Agujero infraorbitario
- 16 Surco infraorbitario
- 17 Borde infraorbitario
- 18 Cara infratemporal
- 19 Surco nasolagrimal
- 20 Orificio del seno maxilar y seno maxilar
- 21 Meato medio
- 22 Cresta nasal
- 23 Escotadura nasal
- 24 Cara orbitaria
- 25 Apófisis palatina
- 26 Tuberosidad
- 27 Tercer molar (que aún no ha hecho erupción)
- 28 Apófisis cigomatica

Hueso lagrimal derecho

- G** Vista lateral (orbitaria)
- H** Vista medial (nasal)

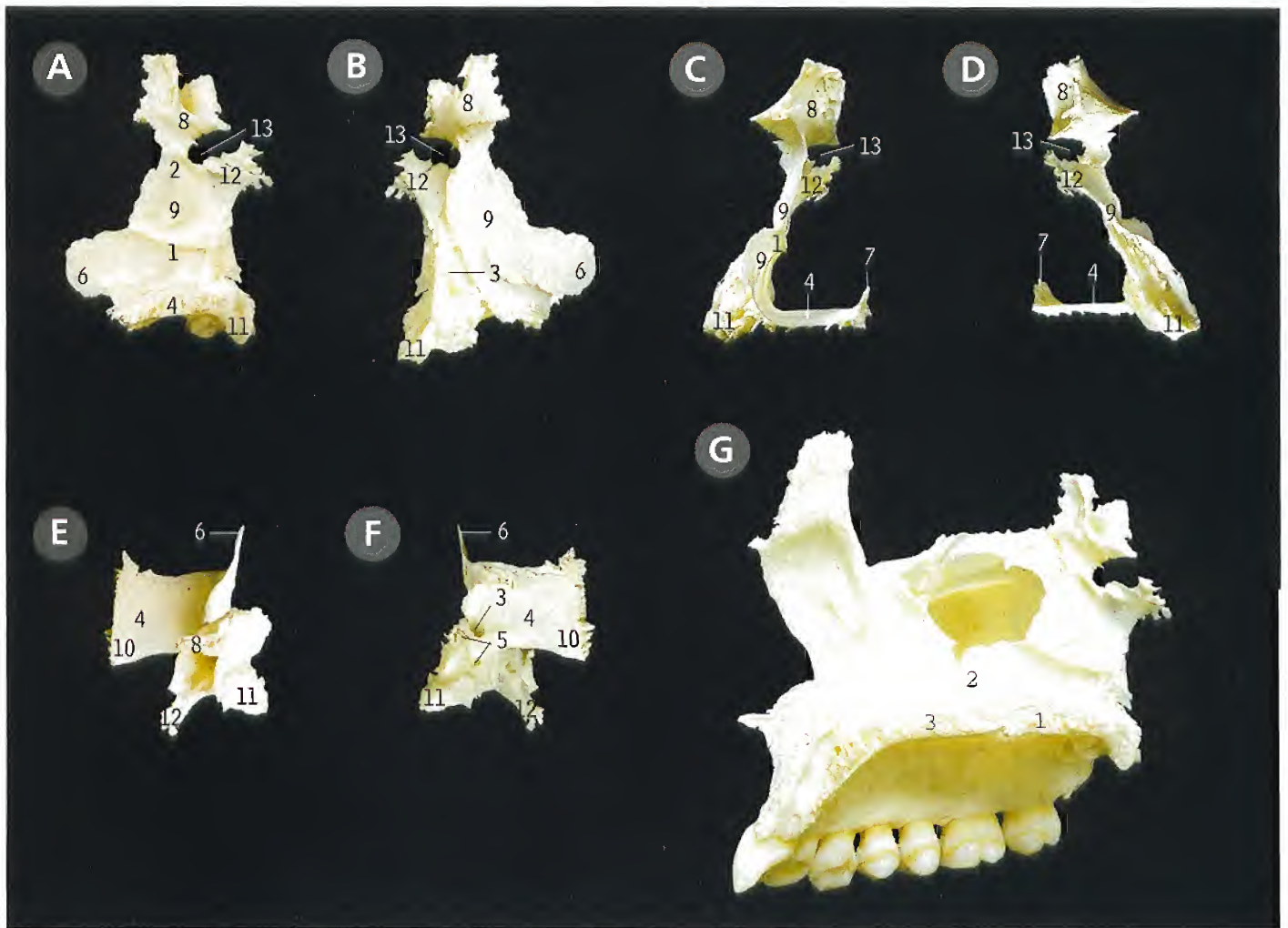
- 29 Canal lagrimal
- 30 Gancho del hueso lagrimal
- 31 Cara nasal
- 32 Cara orbitaria
- 33 Cresta lagrimal posterior

Hueso propio de la nariz derecho

- J** Vista lateral
- K** Vista medial

- 34 Cara medial y surco del nervio etmoidal anterior
- 35 Cara lateral

Hueso palatino derecho



- A** Vista medial
- B** Vista lateral
- C** Vista anterior

- D** Vista posterior
- E** Vista superior
- F** Vista inferior

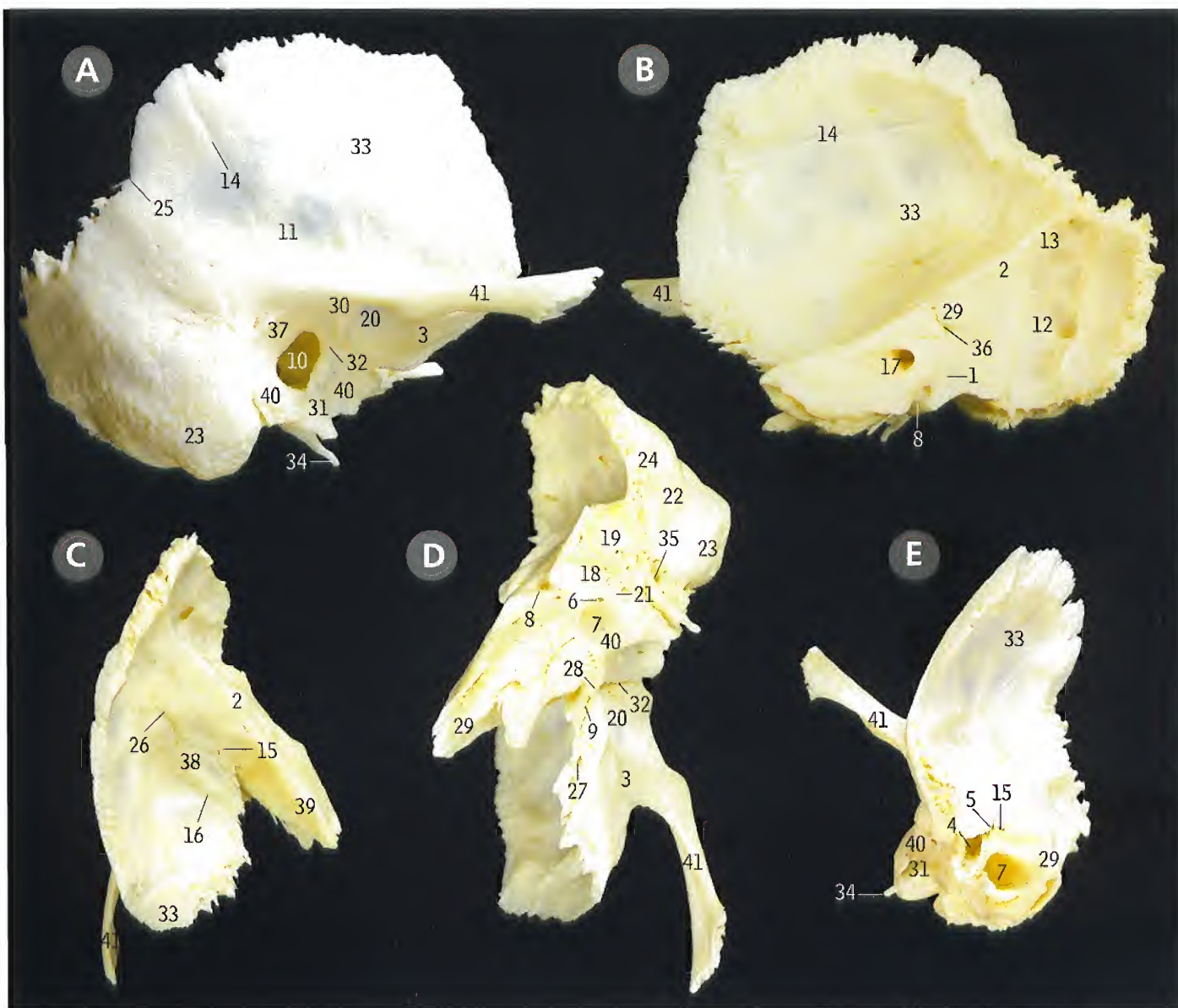
- G** Articulación del maxilar derecho y el hueso palatino, vista medial

- 1 Cresta del cornete
- 2 Cresta etmoidal
- 3 Surco del nervio palatino anterior
- 4 Lámina horizontal
- 5 Conductos palatinos menores
- 6 Apófisis maxilar
- 7 Cresta nasal

- 8 Apófisis orbitaria
- 9 Lámina perpendicular
- 10 Espina nasal posterior
- 11 Apófisis piramidal
- 12 Apófisis esfenoidal
- 13 Escotadura esfenopalatina

- 1 Lámina horizontal del hueso palatino
- 2 Apófisis maxilar del hueso palatino
- 3 Apófisis palatina del maxilar

Hueso temporal derecho



A Cara externa

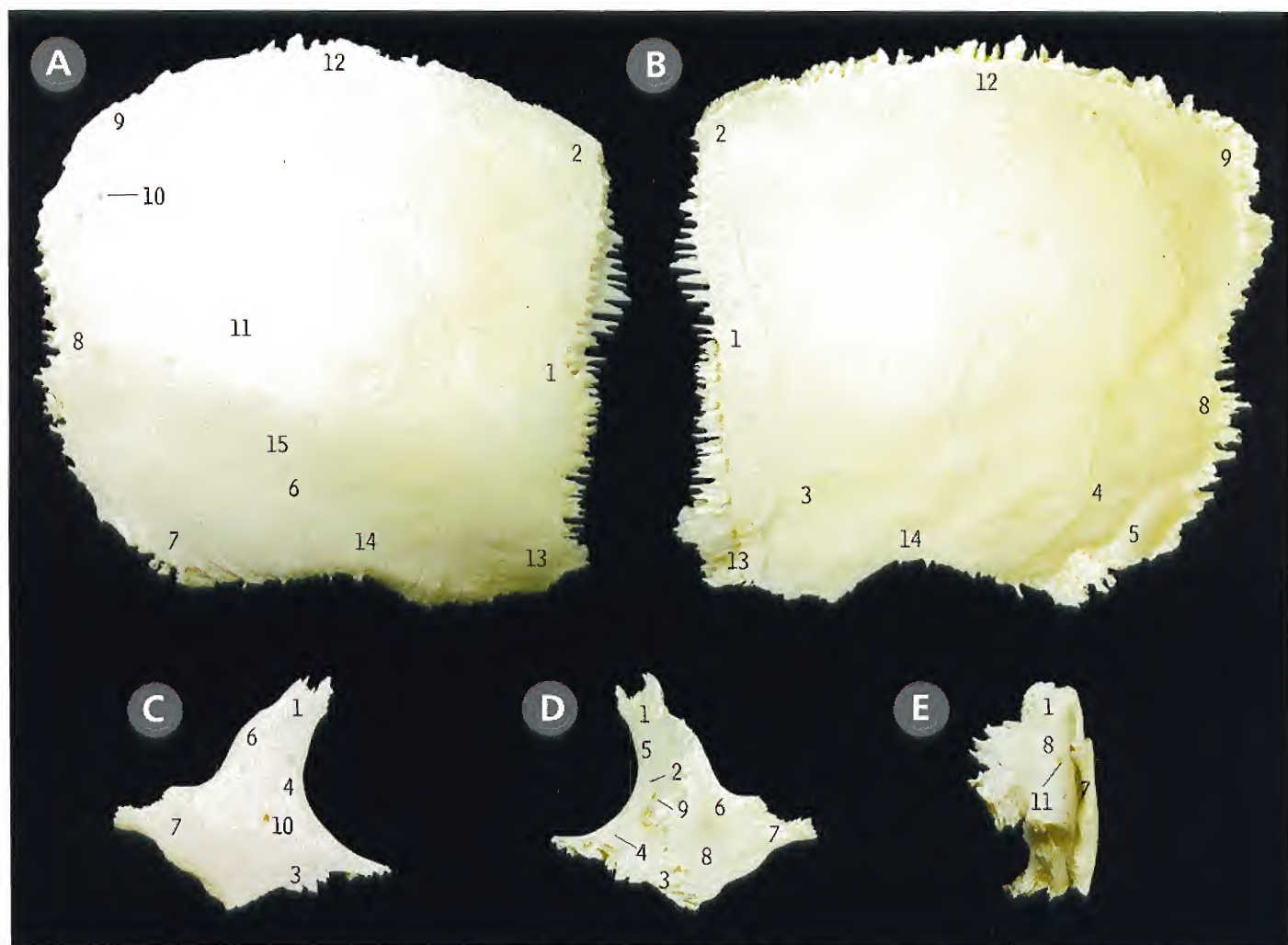
B Cara interna

C Vista superior

D Vista inferior

E Vista anterior

- | | | | | | |
|----|---|----|--|----|---|
| 1 | Acueducto del vestíbulo | 15 | Hiato y surco para el nervio petroso superficial mayor | 29 | Porción petrosa (peñasco) |
| 2 | Eminencia arcuata (arqueada) | 16 | Hiato y surco para el nervio petroso superficial menor | 30 | Tubérculo posglenoideo |
| 3 | Tubérculo cigomático anterior | 17 | Conducto auditivo interno | 31 | Apófisis vaginal |
| 4 | Trompa acústica o de Eustaquio | 18 | Fosa yugular | 32 | Fisura timpanoescamosa |
| 5 | Conducto del músculo del martillo (tensor del tímpano) | 19 | Cara yugular | 33 | Porción escamosa |
| 6 | Conductillo para la rama timpánica del nervio glosofaríngeo | 20 | Cavidad o fosa glenoidea | 34 | Apófisis estiloides |
| 7 | Conducto carotídeo | 21 | Conductillo mastoideo para la rama auricular del nervio vago | 35 | Agujero estilomastoideo |
| 8 | Canaliculo coclear | 22 | Ranura digástrica | 36 | Fosa subarcuata |
| 9 | Borde del techo de la cavidad timpánica | 23 | Apófisis mastoides | 37 | Triángulo suprameático o de MacEwen |
| 10 | Conducto auditivo externo | 24 | Surco occipital | 38 | Techo de la cavidad timpánica |
| 11 | Surco para la arteria temporal media | 25 | Escotadura parietal | 39 | Impresión del ganglio del trigémino en el vértice de la porción petrosa |
| 12 | Surco para el seno sigmoideo | 26 | Fisura petroescamosa (desde arriba) | 40 | Porción timpánica |
| 13 | Surco del seno petroso superior | 27 | Fisura petroescamosa (desde abajo) | 41 | Apófisis cigomática |
| 14 | Impresiones de las ramas de los vasos meníngeos medios | 28 | Fisura petrotimpánica | | |



Hueso parietal derecho

A Cara externa

B Cara interna

- 1 Borde frontal (anterior)
- 2 Angulo frontal (anterosuperior)
- 3 Impresiones de la rama frontal de los vasos meníngeos medios (división anterior)
- 4 Impresiones de la rama parietal de los vasos meníngeos medios (división posterior)
- 5 Surco para el seno sigmoideo en el angulo mastoideo
- 6 Línea temporal inferior
- 7 Angulo mastoideo (posteroinferior)
- 8 Borde occipital (posterior)
- 9 Angulo occipital (posterossuperior)
- 10 Orificio parietal
- 11 Eminencia parietal
- 12 Borde sagital (superior)
- 13 Angulo esfenoidal (anteroinferior)
- 14 Borde escamosa (inferior)
- 15 Línea temporal superior

Hueso cigomático derecho

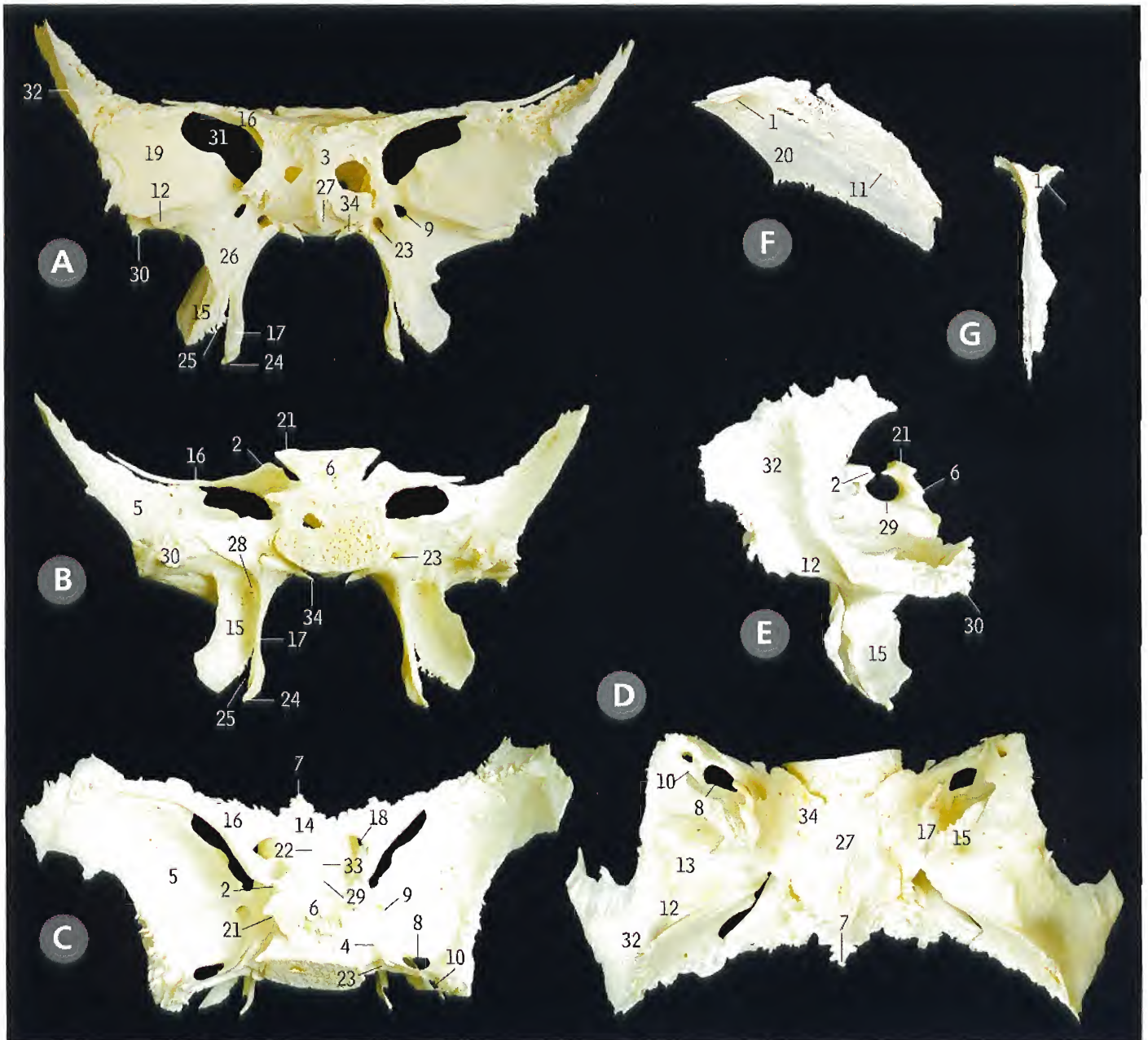
C Cara lateral

D Vista medial

E Vista posterior

- | | |
|--------------------------------|--------------------------------|
| 1 Apofisis frontal | 7 Apófisis temporal |
| 2 Apofisis marginal del pomulo | 8 Cara temporal |
| 3 Borde maxilar | 9 Conducto temporomalar |
| 4 Borde orbitario | 10 Agujero cigomático facial |
| 5 Cara orbitaria | 11 Agujero cigomático temporal |
| 6 Borde temporal | |

La apófisis cigomática del hueso temporal (pág. 33, 39) y la apófisis temporal del hueso cigomático (C7, D7) forman el arco cigomático (pág. 14, 35).



Hueso esfenoides

- A** Vista anterior
- B** Vista posterior
- C** Vista posterosuperior

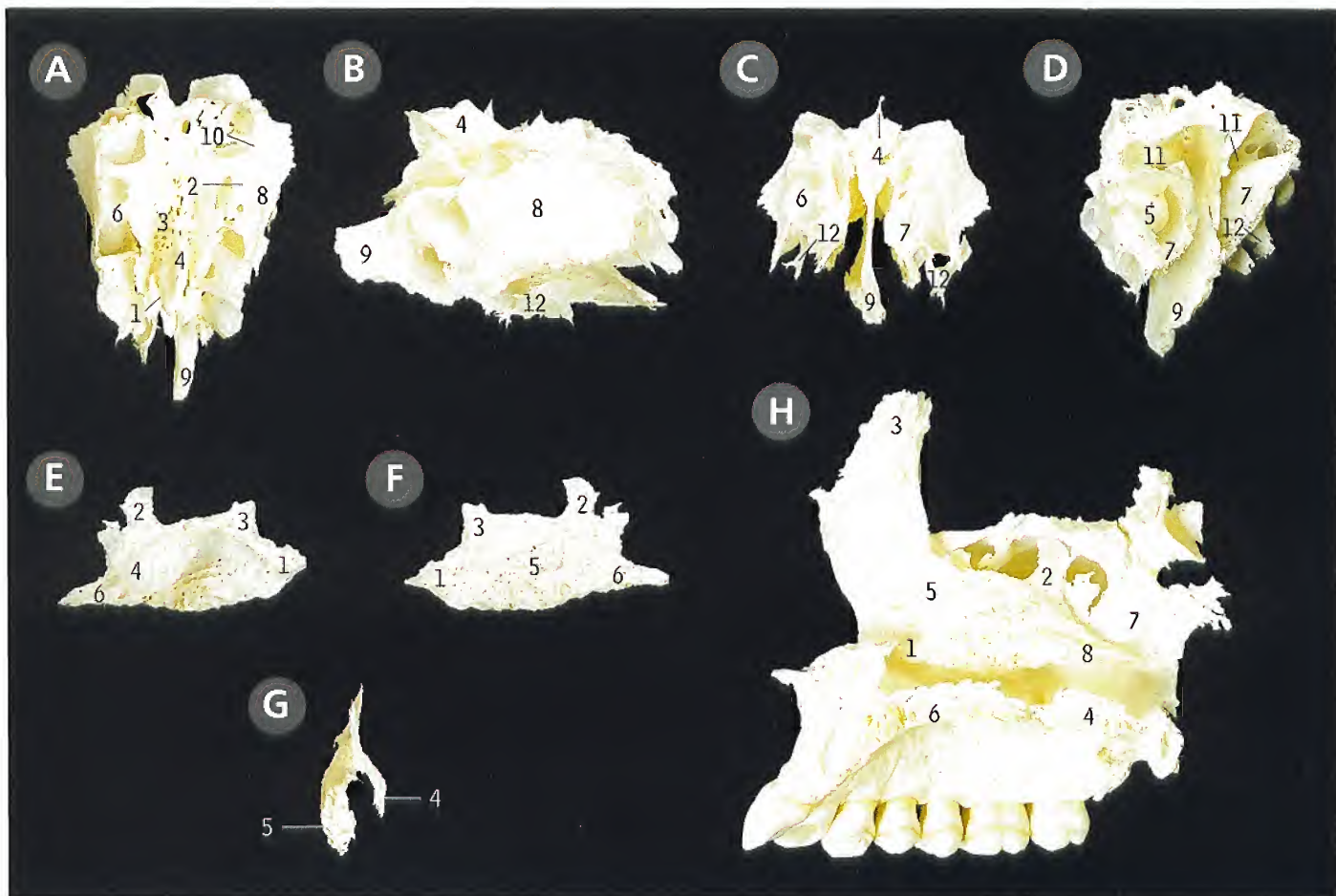
- D** Vista inferior
- E** Vista desde el lado izquierdo

- 1 Ala del vomer
- 2 Apofisis clinoides anterior
- 3 Cuerpo con los orificios de los senos esfenoidales
- 4 Canal cavernoso (surco de la carótida interna)
- 5 Cara encefálica del ala mayor
- 6 Lamina cuadrilátera del esfenoides
- 7 Espina etmoidal
- 8 Agujero oval
- 9 Agujero redondo mayor
- 10 Agujero redondo menor
- 11 Surco para el nervio y los vasos nasopalatinos
- 12 Cresta infratemporal del ala mayor
- 13 Cara infratemporal del ala mayor
- 14 Eminencia esfenoidal
- 15 Ala externa de la apófisis pterigoides
- 16 Ala menor

Vómer

- F** Vista desde el lado derecho
- G** Vista posterior

- 17 Ala interna de la apófisis pterigoides
- 18 Conducto óptico
- 19 Cara orbitaria del ala mayor
- 20 Borde posterior
- 21 Apofisis clinoides posterior
- 22 Surco prequiasmático
- 23 Conducto pterigoideo (vidiano)
- 24 Gancho del ala interna de la apófisis pterigoides
- 25 Escotadura pterigoidea
- 26 Apofisis pterigoides
- 27 Rostro
- 28 Fosa escafoidea
- 29 Fosa hipofisaria (silla turca)
- 30 Espina
- 31 Hendidura esfenoidal
- 32 Cara temporal del ala mayor
- 33 Tubérculo hipofisario
- 34 Apófisis vaginal



Hueso etmoides

- A** Vista superior
- B** Vista izquierda
- C** Vista anterior
- D** Vista posteroinferior izquierda

- 1 Ala de la apófisis *crista galli*
- 2 Surco etmoidal anterior
- 3 Lámina cribosa
- 4 Apófisis *crista galli*
- 5 Bulla etmoidal
- 6 Masas laterales (conteniendo las celdillas neumáticas etmoidales)
- 7 Cornete medio
- 8 Lámina papiracea (orbitaria)
- 9 Lámina perpendicular
- 10 Surco etmoidal posterior
- 11 Cornete superior (meato)
- 12 Apófisis unciforme

Cornete inferior derecho

- E** Vista lateral
- F** Vista medial
- G** Vista posterior

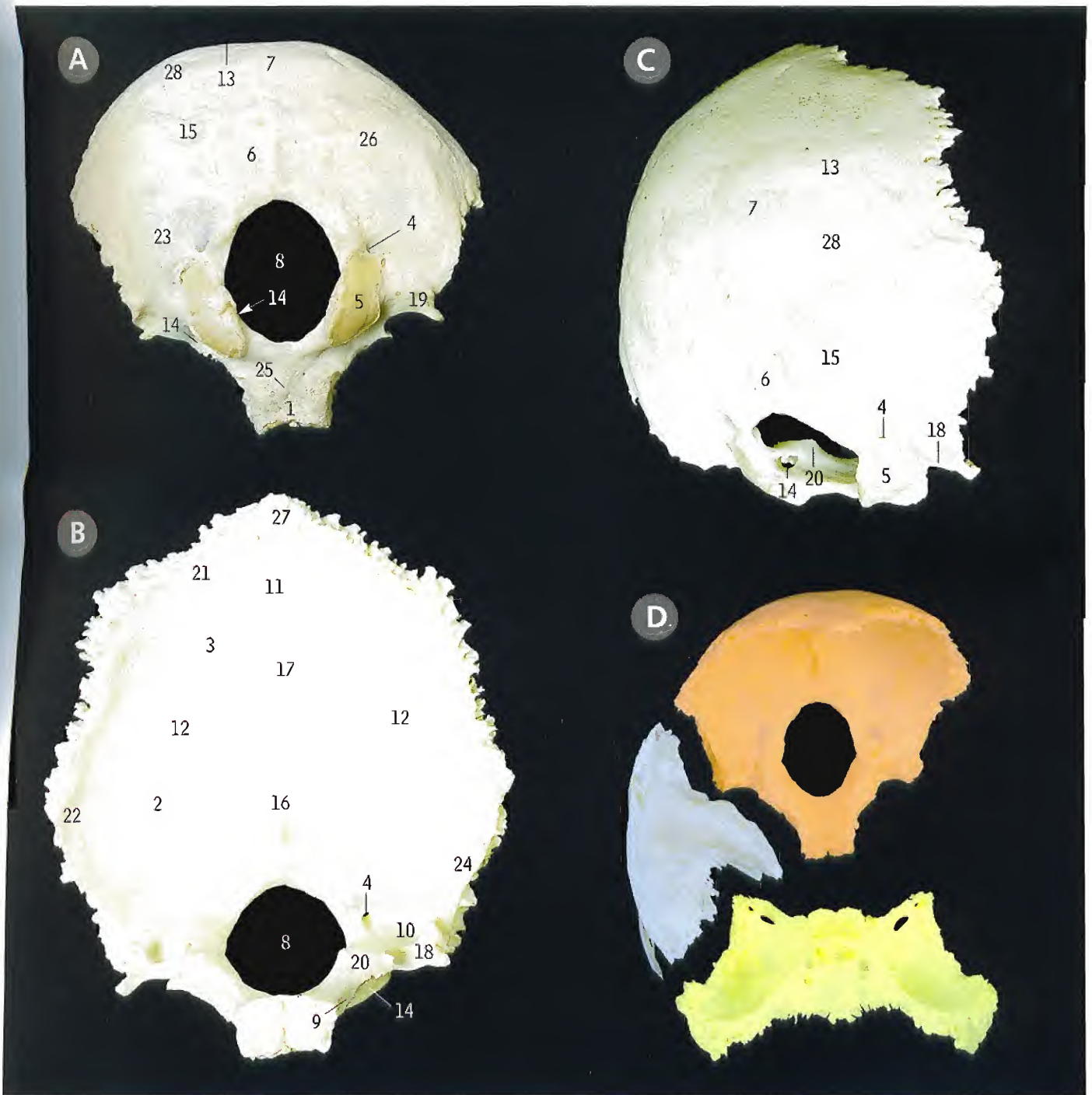
- 1 Extremo anterior
- 2 Apófisis etmoidal
- 3 Apófisis lagrimal
- 4 Apófisis maxilar
- 5 Cara medial
- 6 Extremo posterior

Maxilar

- H** Articulación del maxilar superior, hueso palatino y cornete inferior derechos, vista medial

- 1 Extremo anterior del cornete inferior
- 2 Apófisis etmoidal del cornete inferior
- 3 Apófisis frontal del maxilar
- 4 Lámina horizontal del hueso palatino
- 5 Apófisis lagrimal del cornete inferior
- 6 Apófisis palatina del maxilar
- 7 Lámina perpendicular del hueso palatino
- 8 Extremo posterior del cornete inferior

Hueso occipital



A Cara externa vista desde abajo

B Cara interna

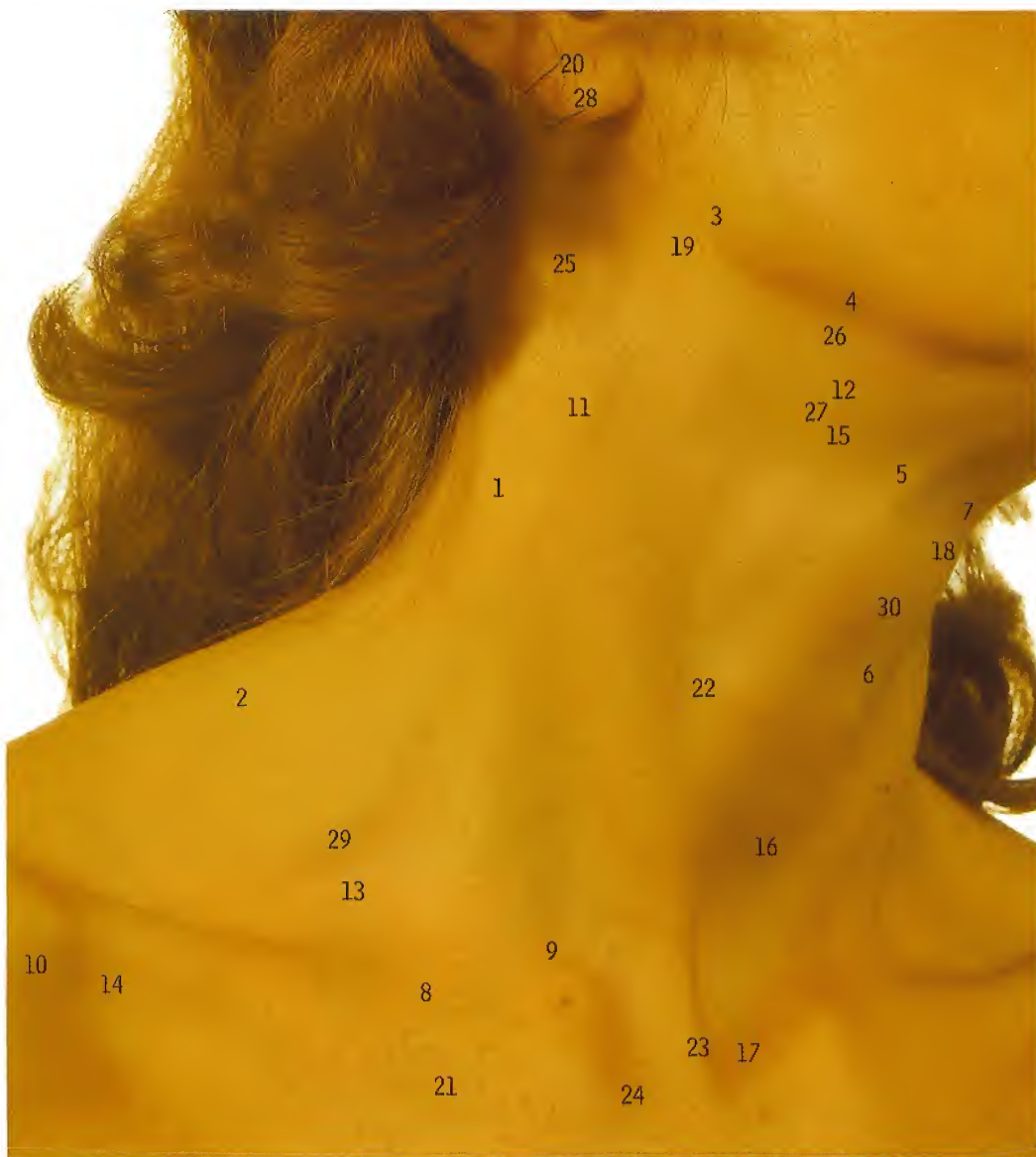C Cara externa vista desde abajo y desde la derecha

D Huesos de la base del cráneo

rojo = occipital; azul = temporal; amarillo = esfenoides

- | | | | | | |
|---|---|----|--------------------------------------|----|----------------------------|
| 1 | Porción basilar | 10 | Surco del seno sigmoideo | 19 | Apofisis yugular |
| 2 | Fosa cerebelosa | 11 | Surco del seno longitudinal superior | 20 | Tubérculo yugular |
| 3 | Fosa cerebral | 12 | Surco del seno transverso | 21 | Borde o reborde lambdaideo |
| 4 | Fosa condilea (y agujero condileo posterior en B y C) | 13 | Línea nugal suprema | 22 | Angulo lateral |
| 5 | Condilo | 14 | Conducto condileo anterior | 23 | Porción lateral |
| 6 | Cresta occipital externa | 15 | Línea nugal inferior | 24 | Borde o reborde mastoideo |
| 7 | Protuberancia occipital externa | 16 | Cresta occipital interna | 25 | Tubérculo faringeo |
| 8 | Agujero occipital | 17 | Protuberancia occipital interna | 26 | Porción escamosa |
| 9 | Surco del seno petroso inferior | 18 | Escotadura yugular | 27 | Angulo superior |
| | | | | 28 | Línea nugal superior |

Cuello puntos superficiales en la cara anterior derecha



La pulsación de la arteria carótida común (22, pág. opuesta, 8) puede palparse al hacer presión en el ángulo entre el borde inferoanterior del músculo esternocleidomastoideo y el borde lateral de la laringe y la tráquea.

El cartilago cricoides (6) está a unos 5 cm por arriba de la escotadura yugular del manubrio esternal (17).

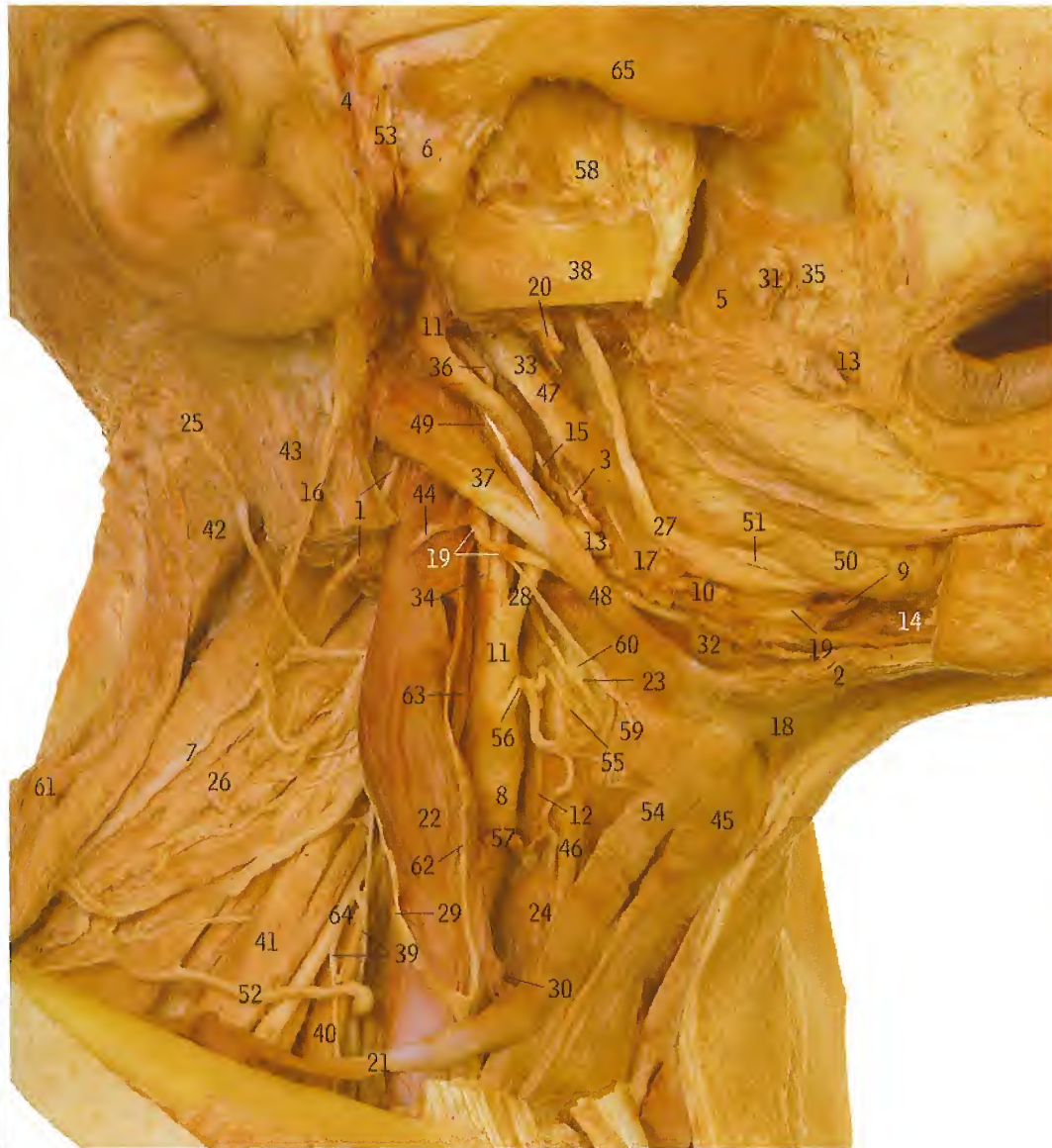El extremo inferior de la vena yugular interna está detrás de un espacio que queda entre los fascículos esternal (23) y clavicular (9) del músculo esternocleidomastoideo (visto desde adelante), exactamente por arriba del punto en que se une con la vena subclavia para formar la vena braquiocefálica (24).

La porción superior del plexo braquial (29) se palpa como un cordón en la porción inferior del triángulo omoclavicular.

- | | | |
|---|---|--|
| 1 Nervio espinal saliendo del esternocleidomastoideo | 10 Músculo deltoideo | 21 Músculo pectoral mayor |
| 2 Nervio espinal por debajo del borde anterior del trapecio | 11 Vena yugular externa | 22 Zona para palpar la arteria carotida común |
| 3 Ángulo de la mandíbula | 12 Nervio hipogloso | 23 Fascículo esternal del esternocleidomastoideo |
| 4 Borde anterior del masetero y arteria facial | 13 Vientre inferior del omohioideo | 24 Articulación esternoclavicular y unión de las venas yugular interna y subclavia para formar la vena braquiocefálica |
| 5 Vena yugular anterior | 14 Fosa infraclavicular y vena cefálica | 25 Músculo esternocleidomastoideo |
| 6 Arco del cartilago cricoides | 15 Rama superior del nervio laríngeo superior (nervio laríngeo interno) | 26 Glándula submandibular |
| 7 Cuerpo del hioides | 16 Istmo de la glándula tiroides | 27 Extremo del asta mayor del hioides |
| 8 Clavícula | 17 Horquilla esternal y tráquea | 28 Extremo de la apófisis transversa del atlas |
| 9 Fascículo clavicular del esternocleidomastoideo | 18 Prominencia laríngea (nuez de Adán) | 29 Fascículo superior del plexo braquial |
| | 19 Porción inferior de la parotida | 30 Cuerdas vocales |
| | 20 Apófisis mastoides | |



Vista derecha del cuello *dissección profunda*



El nervio lingual (27) discurre superficialmente respecto al hiogloso (17), y en este nivel es un fascículo aplanado y no el típico tronco redondo; debajo de él está la porción profunda de la glándula submandibular (10). El nervio cruza por debajo del conducto de Wharton (submandibular) (51), situándose inicialmente lateral al conducto para a continuación hacerse medial al mismo.

La membrana tirohioidea (60) está perforada por la rama superior del nervio laringeo superior (23) y por la arteria laringea superior (55).

Además de inervar los músculos de la lengua, el nervio hipogloso (19) emite ramas al geniohioideo (14) y al tirohioideo (59) y forma la rama ascendente (raíz superior) del asa del hipogloso (62). Estas tres ramas están formadas por las fibras del primer nervio cervical que anastomosa el nervio hipogloso más arriba del cuello; no tienen su origen en el núcleo del nervio hipogloso. Las fibras de C1 en la rama ascendente del asa contribuyen a la inervación del esternohioideo (45) y omohioideo (21, 54).

- | | | | |
|---|---|--|---|
| 1 Nervio espinal | 18 Hoides | 35 Conducto de Stenon (parotídeo) | 56 Arteria tiroidea superior |
| 2 Vientre anterior del digástrico y su nervio | 19 Nervio hipogloso | 36 Arteria auricular posterior | 57 Vena tiroidea superior |
| 3 Arteria palatina inferior o ascendente | 20 Nervio dentario inferior | 37 Vientre posterior del digástrico | 58 Músculo temporal |
| 4 Nervio auriculotemporal | 21 Vientre inferior del omohioideo | 38 Rama de la mandíbula | 59 Músculo tirohioideo y su nervio |
| 5 Músculo buccinador | 22 Vena yugular interna | 39 Raíces del nervio frenico | 60 Membrana tirohioidea |
| 6 Cápsula de la articulación temporomandibular | 23 Rama superior del nervio laringeo superior (nervio laringeo interno) | 40 Músculo escaleno anterior | 61 Músculo trapecio |
| 7 Ramas cervicales para el trapecio | 24 Lóbulo lateral de la glándula tiroides | 41 Músculo escaleno medio | 62 Rama superior (ascendente) del asa del hipogloso |
| 8 Arteria carótida común | 25 Rama mastoidea del plexo cervical superficial (nervio occipital menor) | 42 Músculo esplenio de la cabeza | 63 Nervio vago (neumogástrico) |
| 9 Arteria lingual profunda | 26 Músculo angular del omóplato | 43 Músculo esternocleidomastoideo | 64 Rama anterior del quinto nervio cervical |
| 10 Porción profunda de la glándula submandibular | 27 Nervio lingual | 44 Rama esternocleidomastoidea de la arteria occipital | 65 Arco cigomático |
| 11 Arteria carótida externa | 28 Tronco linguofacial | 45 Músculo esternohioideo | |
| 12 Rama inferior o laringea externa | 29 Rama inferior (descendente) del asa del hipogloso | 46 Músculo esternotiroides | |
| 13 Arteria facial | 30 Vena tiroidea media | 47 Músculo estilogloso | |
| 14 Músculo geniohioideo | 31 Glándulas molares | 48 Músculo estilohioideo | |
| 15 Nervio glosofaríngeo | 32 Músculo milohioideo y su nervio | 49 Ligamento estilohioideo | |
| 16 Rama auricular del plexo cervical superficial (nervio auricular mayor) | 33 Nervio para el milohioideo | 50 Glándula sublingual | |
| 17 Músculo hiogloso | 34 Arteria occipital | 51 Conducto de Wharton (submandibular) | |
| | | 52 Arteria cervical superficial | |
| | | 53 Arteria temporal superficial | |
| | | 54 Vientre superior del omohioideo | |
| | | 55 Arteria laringea superior | |

Cara anterior del cuello *disección superficial*

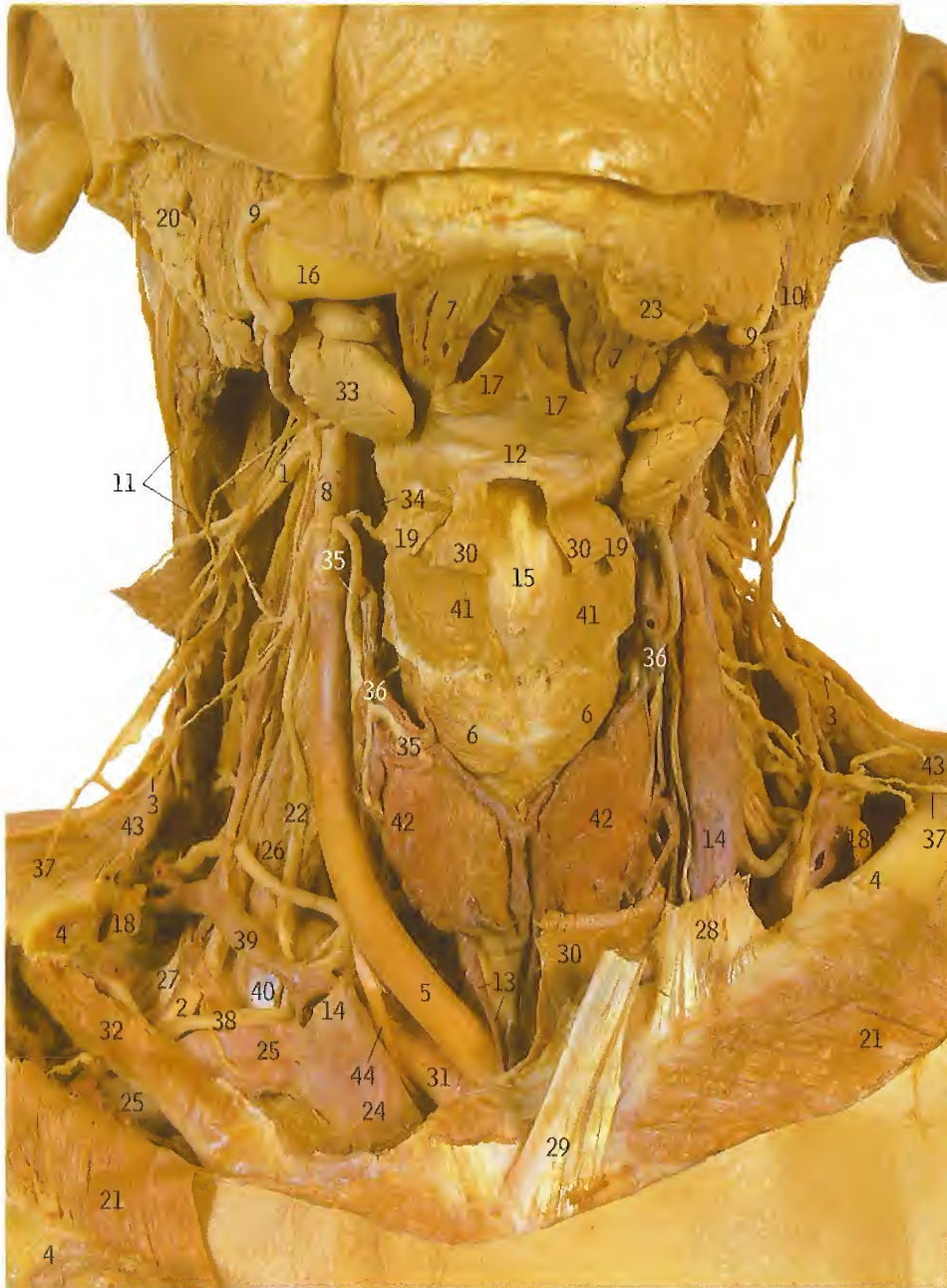


- | | | |
|---------------------------------------|--|--|
| 1 Nervio espinal | 15 Vena tiroidea inferior | 28 Fascículo claviclar del esternodeidomastoideo |
| 2 Raíz inferior del asa del hipogloso | 16 Vena yugular interna | 29 Fascículo esternal del esternocleidomastoideo |
| 3 Raíz superior del asa del hipogloso | 17 Prominencia laríngea (nuez de Adán) | 30 Músculo esternohioideo |
| 4 Vena yugular anterior | 18 Músculo angular del omóplato | 31 Músculo esternotiroideo |
| 5 Ramas cervicales para el trapecio | 19 Mandíbula | 32 Glándula submandibular |
| 6 Clavícula | 20 Músculo milohioideo | 33 Arteria tiroidea superior |
| 7 Cartilago cricoides | 21 Fibras aberrantes del milohioideo | 34 Vena tiroidea superior |
| 8 Vientre anterior del digástrico | 22 Tendon intermedio del omohioideo | 35 Nervio supraclavicular |
| 9 Arteria carótida externa | 23 Vientre superior del omohioideo | 36 Arteria supraescapular |
| 10 Vena yugular externa | 24 Glándula parótida | 37 Vena supraescapular |
| 11 Arteria facial | 25 Nervio frénico | 38 Músculo tirohioideo |
| 12 Vena facial | 26 Músculo cutáneo del cuello | 39 Istmo de la glándula tiroides |
| 13 Nervio auricular mayor | 27 Vena retromandibular | 40 Nervio cervical transverso |
| 14 Cuerpo del hueso hioides | | 41 Músculo trapecio |

Los puntos de referencia en la línea media en el cuello incluyen el cuerpo del hueso hioides (14), la prominencia laríngea (nuez o manzana de Adán, 17) y el arco del cartilago cricoides (7).



Cara anterior del cuello *disección profunda*



- 1 Nervio espinal
- 2 Plexo braquial (raíces)
- 3 Ramas cervicales para el trapecio
- 4 Clavicula
- 5 Arteria carótida común
- 6 Músculo cricotiroido
- 7 Vientre anterior del digástrico
- 8 Arteria carótida externa
- 9 Arteria facial
- 10 Vena facial
- 11 Nervio auricular mayor
- 12 Cuerpo del hueso hioides
- 13 Vena tiroidea inferior
- 14 Vena yugular interna
- 15 Prominencia laringea (nuez de Adán)
- 16 Mandíbula
- 17 Fibras aberrantes del milohioideo
- 18 Vientre inferior del omohioideo
- 19 Vientre superior del omohioideo
- 20 Glándula parótida
- 21 Músculo pectoral mayor
- 22 Nervio frénico
- 23 Músculo cutáneo del cuello
- 24 Vena braquiocefálica derecha
- 25 Vena subclavia derecha
- 26 Músculo escaleno anterior
- 27 Músculo escaleno medio
- 28 Fascículo clavicular del esternocleidomastoideo
- 29 Fascículo esternal del esternocleidomastoideo
- 30 Músculo esternohioideo
- 31 Arteria subclavia
- 32 Subclavio
- 33 Glándula submandibular
- 34 Arteria laringea superior
- 35 Arteria tiroidea superior
- 36 Vena tiroidea superior
- 37 Nervio supraclavicular
- 38 Arteria supraescapular
- 39 Vena supraescapular
- 40 Tendón del escaleno anterior
- 41 Músculo tirohioideo
- 42 Lóbulo lateral de la glándula tiroides
- 43 Músculo trapecio
- 44 Nervio vago

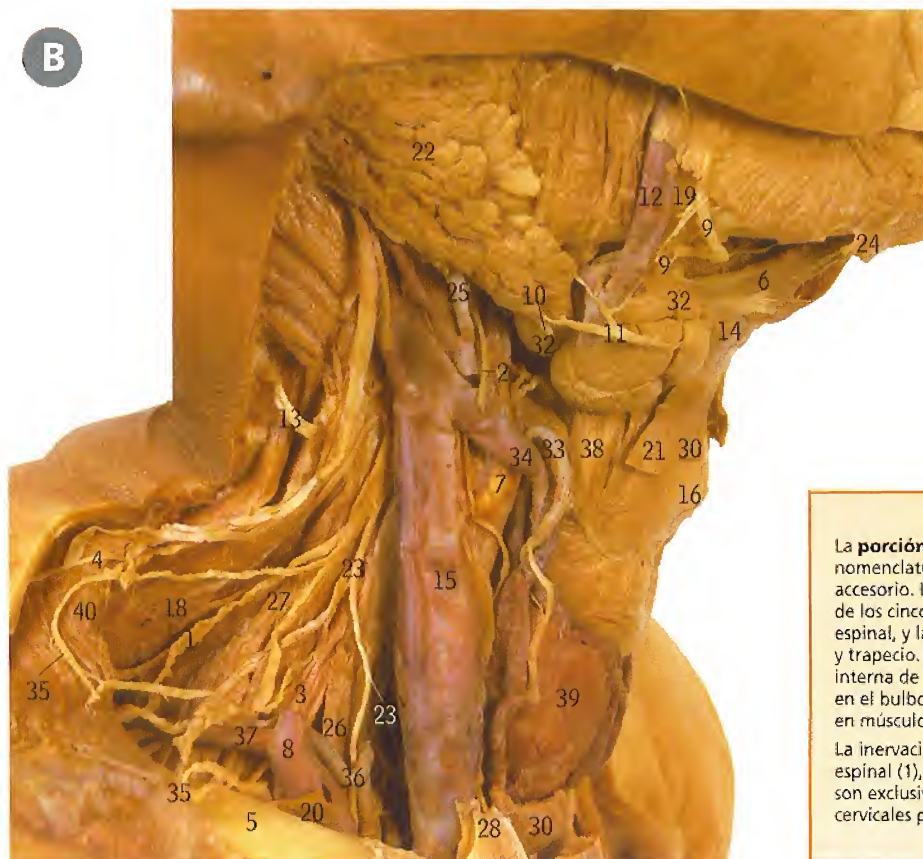
En el lado derecho se ha seccionado y retirado hacia adelante la clavicula (4) para mostrar el músculo subclavio subyacente (32).



Cara derecha del cuello **A** superficial **B** profundo



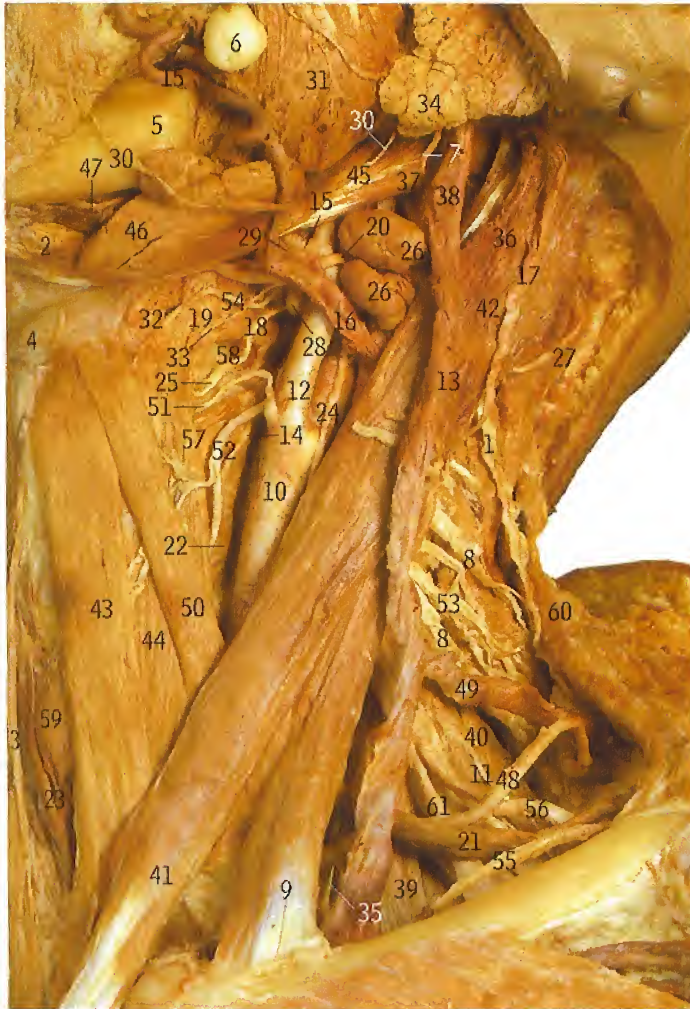- 1 Nervio espinal
- 2 Raíz superior del asa del hipogloso
- 3 Plexo braquial (raíces)
- 4 Ramas cervicales para el trapecio
- 5 Clavícula
- 6 Vientre anterior del digástrico
- 7 Arteria carótida externa
- 8 Vena yugular externa
- 9 Arteria facial
- 10 Rama cervical del nervio facial
- 11 Rama mandibular marginal del nervio facial
- 12 Vena facial
- 13 Nervio auricular mayor
- 14 Hueso hioides
- 15 Vena yugular interna
- 16 Prominencia laringea (manzana o nuez de Adán)
- 17 Nervio occipital menor
- 18 Músculo anguiar del omóplato
- 19 Mandíbula
- 20 Vientre inferior del omohioideo
- 21 Vientre superior del omohioideo
- 22 Parótida
- 23 Nervio frénico
- 24 Músculo cutáneo del cuello
- 25 Vena retromandibular
- 26 Músculo escaleno anterior
- 27 Músculo escaleno medio
- 28 Fascículo claviclar del esternocleidomastoideo
- 29 Fascículo esternal del esternocleidomastoideo
- 30 Músculo esternohioideo
- 31 Músculo esternotiroideo
- 32 Glándula submandibular
- 33 Arteria tiroidea superior
- 34 Vena tiroidea superior
- 35 Nervio supraclavicular
- 36 Arteria supraescapular
- 37 Vena supraescapular
- 38 Músculo tirohioideo
- 39 Lóbulo lateral de la glandula tiroides
- 40 Músculo trapecio



La **porción espinal** del nervio espinal se denomina en la nomenclatura anatómica oficial rama externa del tronco del nervio accesorio. Las células de origen están situadas en el asta anterior de los cinco o seis segmentos cervicales superiores de la médula espinal, y las fibras inervan los músculos esternocleidomastoideo y trapecio. La **porción craneal** del nervio espinal, que es la rama interna de dicho tronco, recibe fibras del núcleo ambiguo en el bulbo raquídeo y se une al nervio vago para distribuirse en músculos del paladar blando y la laringe.

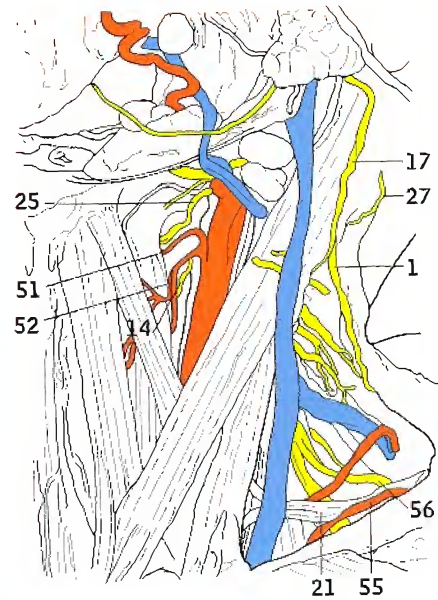
La inervación motora del trapecio (40) suele provenir del nervio espinal (1), y las ramas del plexo cervical que inervan el músculo (4) son exclusivamente aferentes, pero en algunos casos las ramas cervicales parecen ser motoras.

Cara izquierda del cuello *vista anterior izquierda*



Se han eliminado el músculo cutáneo del cuello y la aponeurosis cervical profunda.

En el 20% de los casos, como en el que se ilustra, la rama mandibular del nervio facial (30) forma un arco hacia abajo fuera de la cara durante parte de su trayecto y sobresale de la glándula submandibular (46).



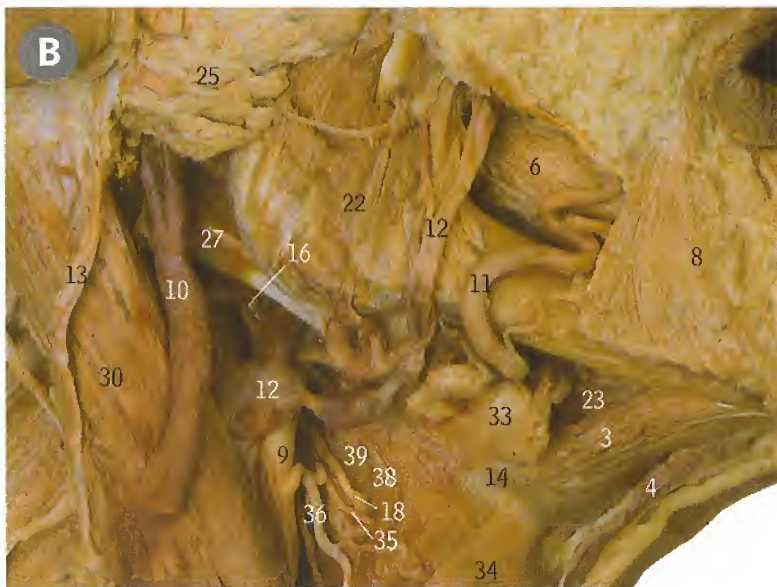
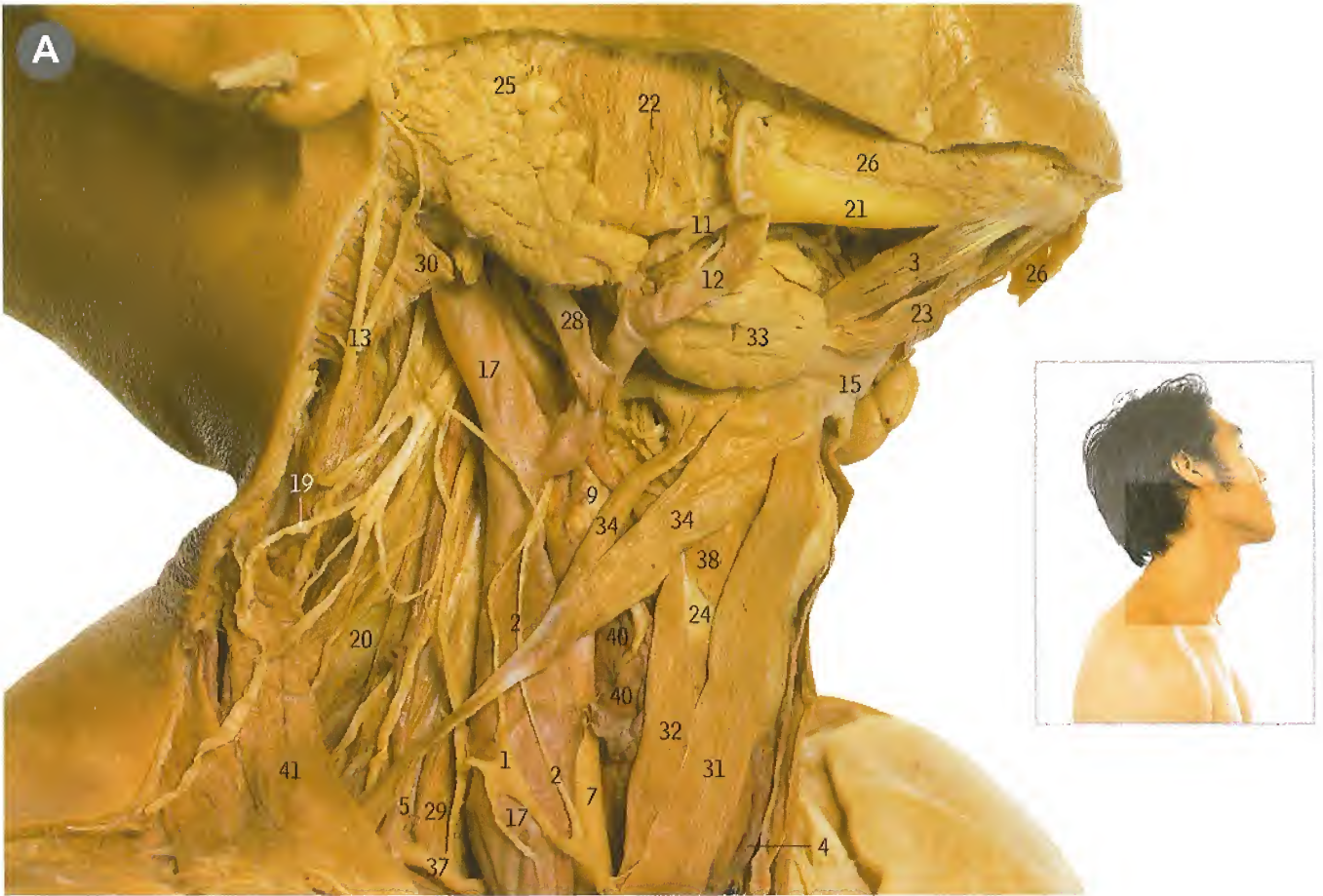- | | | | |
|---|---|--|---|
| 1 Nervio espinal | 17 Rama auricular del plexo cervical superficial (nervio auricular mayor) | 30 Rama mandibular del nervio facial | 46 Glándula submandibular |
| 2 Vientre anterior del digástrico | 18 Asta mayor del hioides | 31 Músculo masetero | 47 Arteria y vena submentonianas |
| 3 Vena yugular anterior | 19 Músculo hiogloso | 32 Músculo milohioideo | 48 Rama superficial de la arteria cervical transversa |
| 4 Cuerpo del hioides | 20 Nervio hipogloso | 33 Nervio para el tirohioideo | 49 Vena cervical superficial |
| 5 Cuerpo de la mandíbula | 21 Vientre inferior del omohioideo | 34 Glándula parotida | 50 Vientre superior del omohioideo |
| 6 Bola adiposa de Bichat | 22 Constrictor inferior de la faringe | 35 Nervio frénico (sobre el escaleno anterior) | 51 Arteria laríngea superior |
| 7 Rama cervical del nervio facial | 23 Vena tiroidea inferior | 36 Vena auricular posterior | 52 Arteria tiroidea superior |
| 8 Ramas del plexo cervical para el trapecio | 24 Arteria carótida interna y raíz superior del asa del hipogloso | 37 Vientre posterior del digástrico | 53 Nervio supraclavicular (borde superior seccionado) |
| 9 Fascículo clavicular del esternocleidomastoideo | 25 Rama superior del laríngeo superior (nervio laríngeo interno) | 38 Rama posterior de la vena retromandibular | 54 Arteria suprahioidea |
| 10 Arteria carótida común | 26 Ganglios yugulodigástricos o de Küttner | 39 Músculo escaleno anterior | 55 Arteria supraescapular |
| 11 Nervio dorsal del omóplato (escápula) | 27 Rama mastoidea del plexo cervical superficial (nervio occipital menor) | 40 Músculo escaleno medio | 56 Nervio supraescapular |
| 12 Arteria carótida externa | 28 Arteria lingual | 41 Fascículo esternal del esternocleidomastoideo | 57 Músculo tirohioideo |
| 13 Vena yugular externa | 29 Vena lingual | 42 Músculo esternocleidomastoideo | 58 Membrana tirohioidea |
| 14 Rama inferior o laríngea externa | | 43 Músculo esternohioideo | 59 Glándula tiroides |
| 15 Arteria facial | | 44 Músculo esternotiroideo | 60 Músculo trapecio |
| 16 Vena facial | | 45 Músculo estilohioideo | 61 Fascículo superior del plexo braquial |



Hipertrofia de los ganglios linfáticos cervicales y soplos de la arteria carótida, ver páginas 90 y 91.

Porción inferior de la cara y superior del cuello

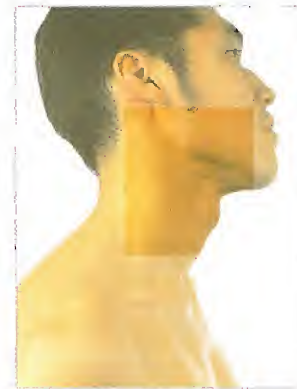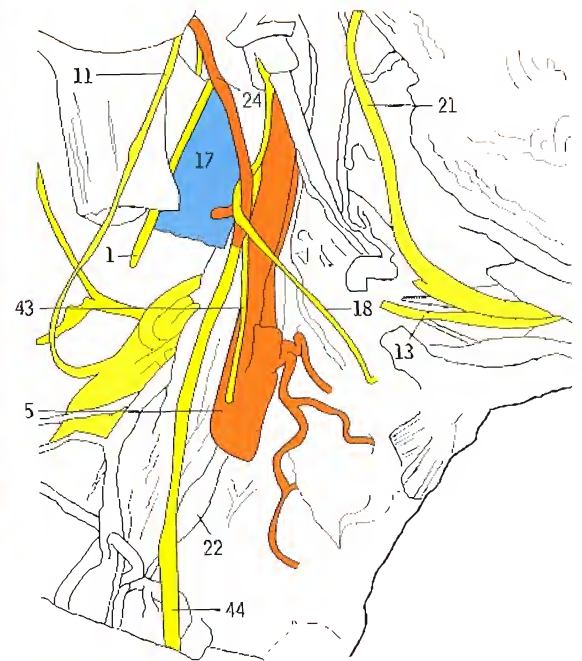
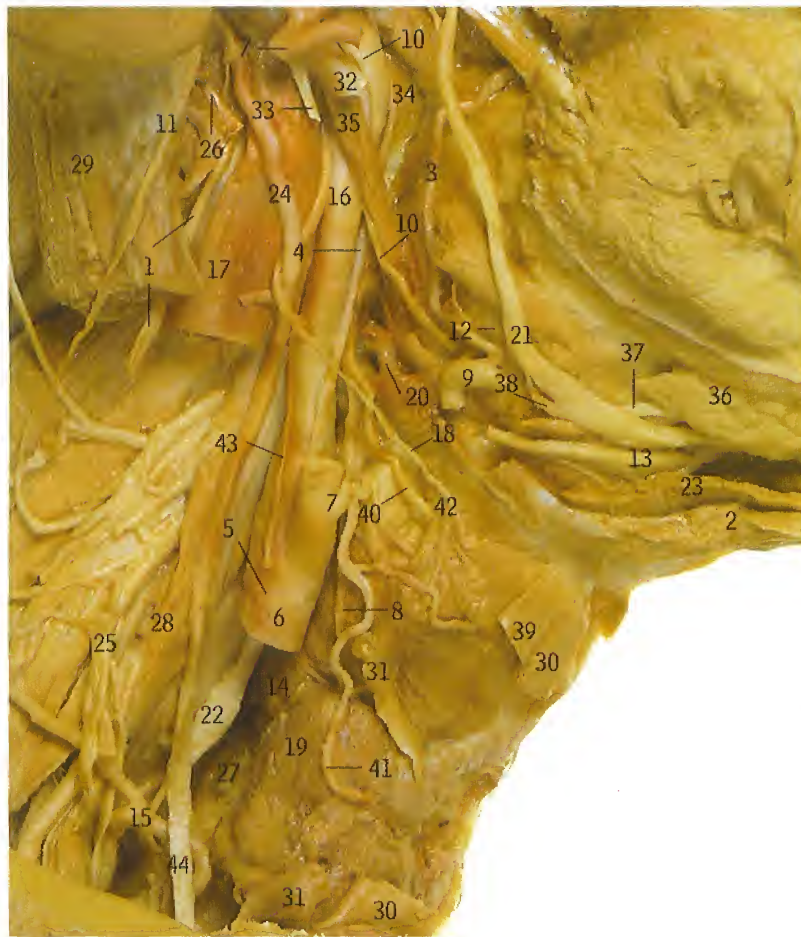A regiones parotídea y cervical superior **B** región submandibular



- | | |
|--|--|
| 1 Raíz inferior del asa del hipogloso | 22 Músculo masetero |
| 2 Raíz superior del asa del hipogloso | 23 Músculo milohioideo |
| 3 Vientre anterior del digástrico | 24 Línea oblicua del cartilago tiroides |
| 4 Vena yugular anterior | 25 Glándula parótida con ramas del nervio facial emergiendo de su borde anterior |
| 5 Plexo braquial (raíces) | 26 Músculo cutáneo del cuello |
| 6 Músculo buccinador | 27 Vientre posterior del digástrico |
| 7 Arteria carótida común | 28 Vena retromandibular |
| 8 Músculo triangular de los labios | 29 Músculo escaleno anterior |
| 9 Arteria carótida externa | 30 Músculo esternocleidomastoideo |
| 10 Vena yugular externa | 31 Músculo esternohioideo |
| 11 Arteria facial | 32 Músculo esternotiroides |
| 12 Vena facial | 33 Glándula submandibular |
| 13 Nervio auricular mayor | 34 Vientre superior del omohioideo (bífido) |
| 14 Asta mayor del hioides | 35 Arteria laringea superior |
| 15 Hueso hioides | 36 Arteria tiroidea superior |
| 16 Nervio hipogloso | 37 Arteria supraescapular |
| 17 Vena yugular interna | 38 Músculo tirohioideo |
| 18 Rama interna del nervio laringeo superior | 39 Membrana tiroidea |
| 19 Nervio occipital menor | 40 Glándula tiroides |
| 20 Músculo angular del omóplato | 41 Músculo trapecio |
| 21 Mandíbula | |



Vista derecha del cuello *dissección profunda*



- | | |
|---|---|
| 1 Nervio espinal | 23 Músculo milohioideo |
| 2 Vientre anterior del digástrico | 24 Arteria occipital |
| 3 Arteria palatina inferior ascendente | 25 Nervio frénico |
| 4 Arteria faríngea inferior ascendente | 26 Vientre posterior del digástrico |
| 5 Seno carotídeo | 27 Nervio laríngeo recurrente |
| 6 Arteria carótida común | 28 Músculo escaleno anterior |
| 7 Arteria carótida externa | 29 Músculo esternocleidomastoideo |
| 8 Rama inferior o laríngea externa | 30 Músculo esternohioideo |
| 9 Arteria facial | 31 Músculo esternotiroideo |
| 10 Nervio glossofaríngeo | 32 Músculo estiloso |
| 11 Rama auricular del plexo cervical superficial (nervio auricular mayor) | 33 Músculo estilohioideo (cortado en su extremo y desplazado hacia adentro) |
| 12 Músculo hiogloso | 34 Ligamento estilohioideo |
| 13 Nervio hipogloso | 35 Músculo estilofaríngeo |
| 14 Músculo constrictor inferior | 36 Glándula sublingual |
| 15 Arteria tiroidea inferior | 37 Conducto de Wharton (submandibular) |
| 16 Arteria carótida interna | 38 Ganglio submandibular |
| 17 Vena yugular interna | 39 Vientre superior del omohioideo |
| 18 Rama superior del nervio laríngeo superior | 40 Arteria laríngea superior |
| 19 Lóbulo lateral de la glándula tiroides | 41 Arteria tiroidea superior |
| 20 Arteria lingual | 42 Músculo tirohioideo y su nervio |
| 21 Nervio lingual | 43 Rama superior (ascendente) del asa del hipogloso |
| 22 Ganglio simpático cervical medio | 44 Nervio vago (neumogástrico) |

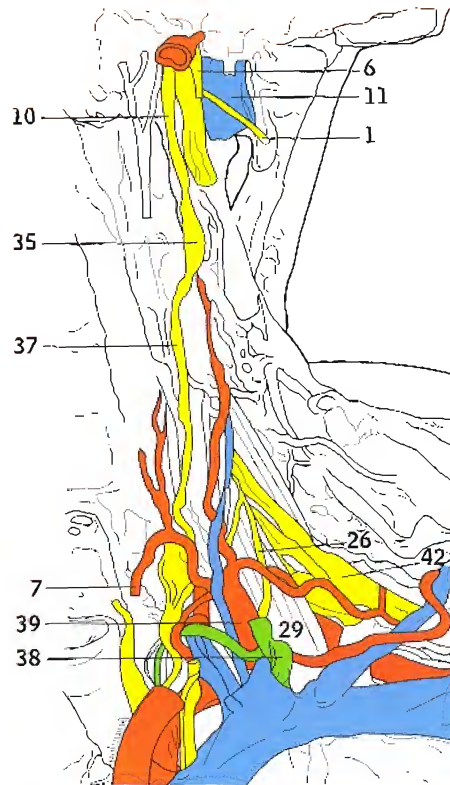
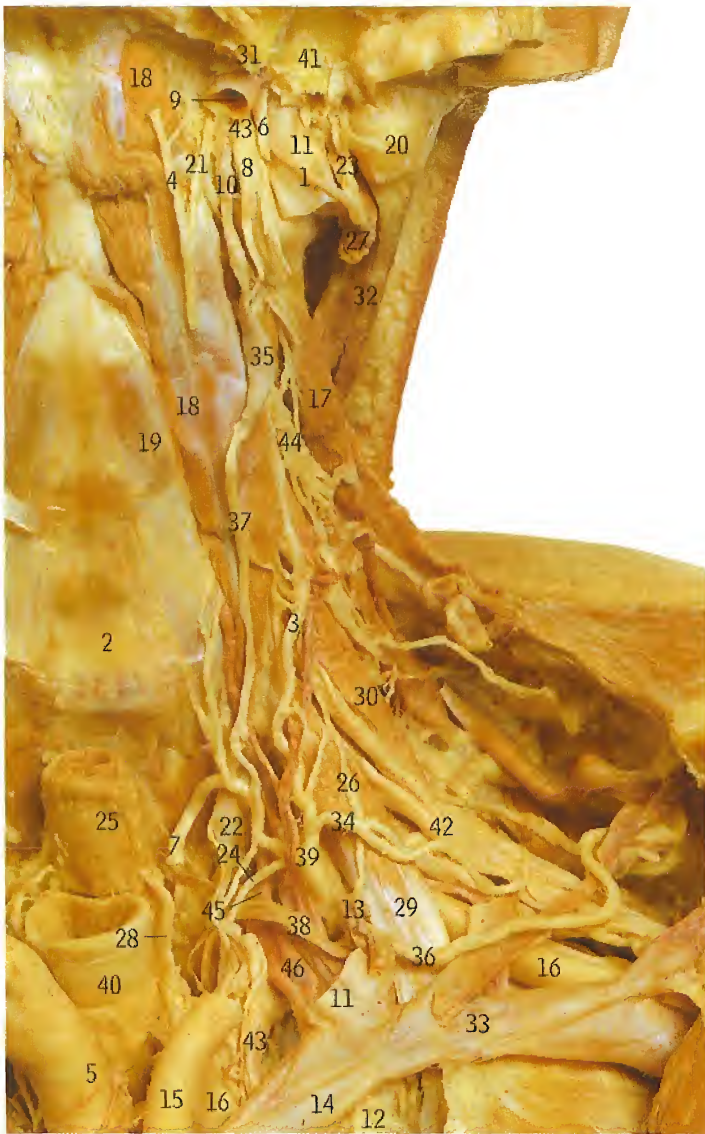El nervio hipogloso (13) se dirige hacia abajo al describir una curva bajo la arteria occipital (24) y se sitúa superficial a las arterias carótida externa (7) y lingual (20).

El nervio glossofaríngeo (10) se dirige hacia abajo y adelante, y rodea la cara lateral del estilofaríngeo (35).

Después de quitar partes del esternohioideo (30), del omohioideo (39) y del esternotiroideo (31), es posible observar el lóbulo lateral de la glándula tiroides (19). Obsérvense la arteria tiroidea inferior (15) detrás de la porción inferior del lóbulo y el nervio laríngeo recurrente (27) que pasa en un plano profundo respecto a este vaso curvo para llegar a la faringe por detrás del constrictor inferior (14).



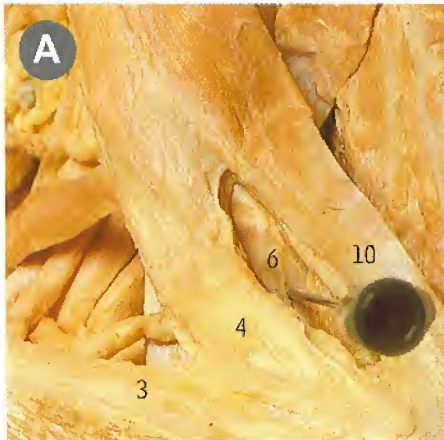
Región prevertebral izquierda



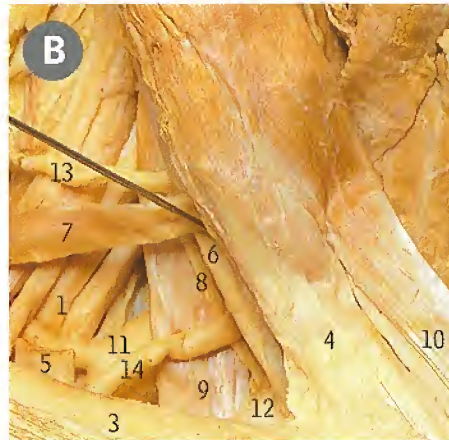
- | | | |
|--|--|---|
| 1 Nervio espinal | 17 Angular del omóplato | 31 Espina del esfenoides |
| 2 Ligamento longitudinal anterior | 18 Músculo recto anterior mayor de la cabeza | 32 Músculo esternocleidomastoideo |
| 3 Vasos cervicales ascendentes | 19 Músculo largo del cuello | 33 Vena subclavia |
| 4 Arteria faríngea inferior (ascendente) | 20 Apófisis mastoideas | 34 Arteria cervical superficial |
| 5 Tronco braquiocefálico | 21 Rama meníngea posterior de la arteria faríngea ascendente | 35 Ganglio cervical superior |
| 6 Nervio glosofaríngeo | 22 Ganglio cervical medio | 36 Arteria supraescapular |
| 7 Arteria tiroidea inferior | 23 Arteria occipital | 37 Tronco simpático |
| 8 Ganglio inferior del vago (neumogástrico) | 24 Gran rama esofágica de la arteria tiroidea inferior | 38 Conducto torácico |
| 9 Arteria carótida interna | 25 Esófago | 39 Tronco tirobicervicoscapular |
| 10 Nervio de la carótida interna (simpático) | 26 Nervio frénico | 40 Tráquea |
| 11 Vena yugular interna | 27 Vientre posterior del digástrico | 41 Porción timpánica del temporal |
| 12 Arteria mamaria interna | 28 Nervio laríngeo recurrente | 42 Tronco superior del plexo braquial |
| 13 Tronco linfático yugular | 29 Músculo escaleno anterior | 43 Nervio vago (neumogástrico) |
| 14 Vena braquiocefálica | 30 Músculo escaleno medio | 44 Rama anterior del tercer nervio cervical |
| 15 Arteria carótida común izquierda | | 45 Arteria vertebral |
| 16 Arteria subclavia izquierda | | 46 Vena vertebral |



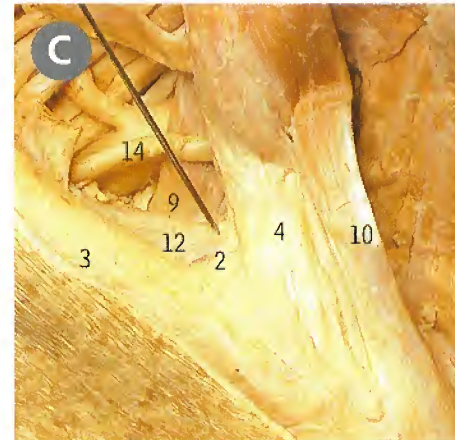
Base del cuello



A Disección de la punción de la vena yugular interna derecha entre los dos fascículos del esternocleidomastoideo, con la aguja dirigida hacia abajo y ligeramente hacia fuera.

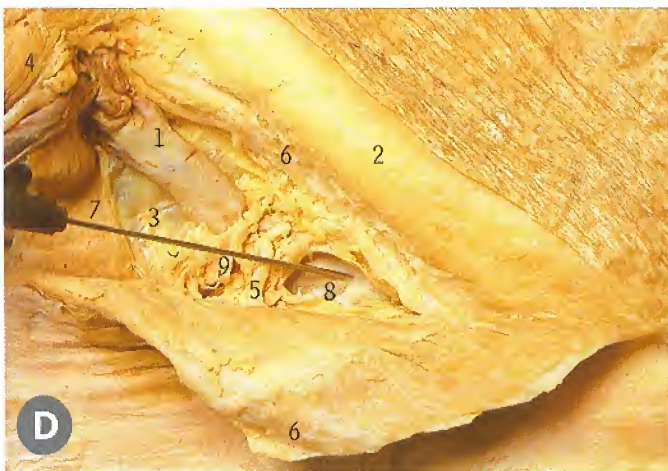


B Disección de la punción de la vena yugular interna derecha en el borde posterior del esternocleidomastoideo, con la aguja dirigida hacia la horquilla del esternón.



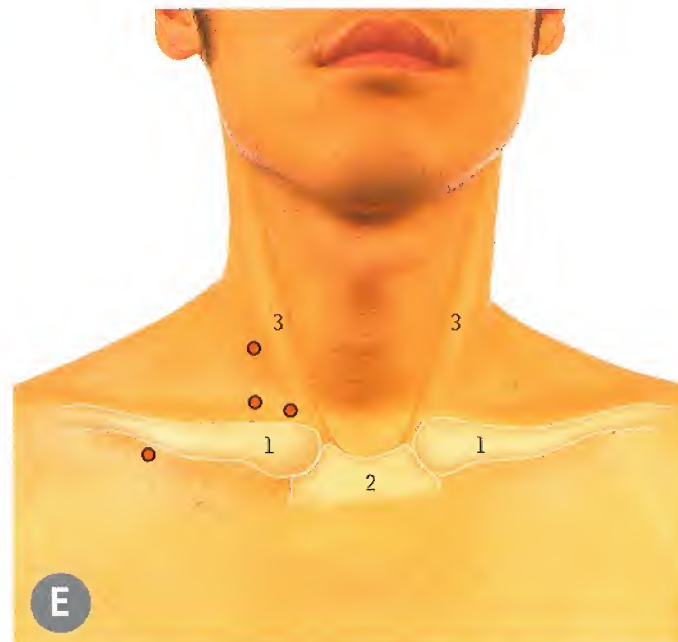
C Disección de la punción de la vena braquiocefálica derecha, con la aguja dirigida hacia el ángulo del esternón.

- 1 Plexo braquial
- 2 Vena braquiocefálica
- 3 Clavícula
- 4 Fascículo claviclar del esternocleidomastoideo
- 5 Vena yugular externa
- 6 Vena yugular interna
- 7 Músculo omohioideo
- 8 Nervio frénico
- 9 Músculo escaleno anterior
- 10 Fascículo esternal del esternocleidomastoideo
- 11 Arteria subclavia
- 12 Vena subclavia
- 13 Arteria cervical transversa superficial
- 14 Arteria supraescapular



D Disección de la punción infraclavicular de la vena subclavia desde debajo del punto medio de la clavícula siguiendo una recta dirigida justo por encima de la horquilla del esternón. Parte del pectoral mayor se ha separado de la clavícula y la aponeurosis coracoclavicular se ha dividido para mostrar la vena subclavia profunda a ella y pasando cubierta por la clavícula.

- | | | |
|--------------------------------|----------------------------------|--------------------------|
| 1 Vena céfalica | 4 Músculo deltoides | 7 Músculo pectoral menor |
| 2 Clavícula | 5 Nervio torácico anterior mayor | 8 Vena subclavia |
| 3 Aponeurosis coracoclavicular | 6 Músculo pectoral mayor | 9 Vasos acromiotorácicos |



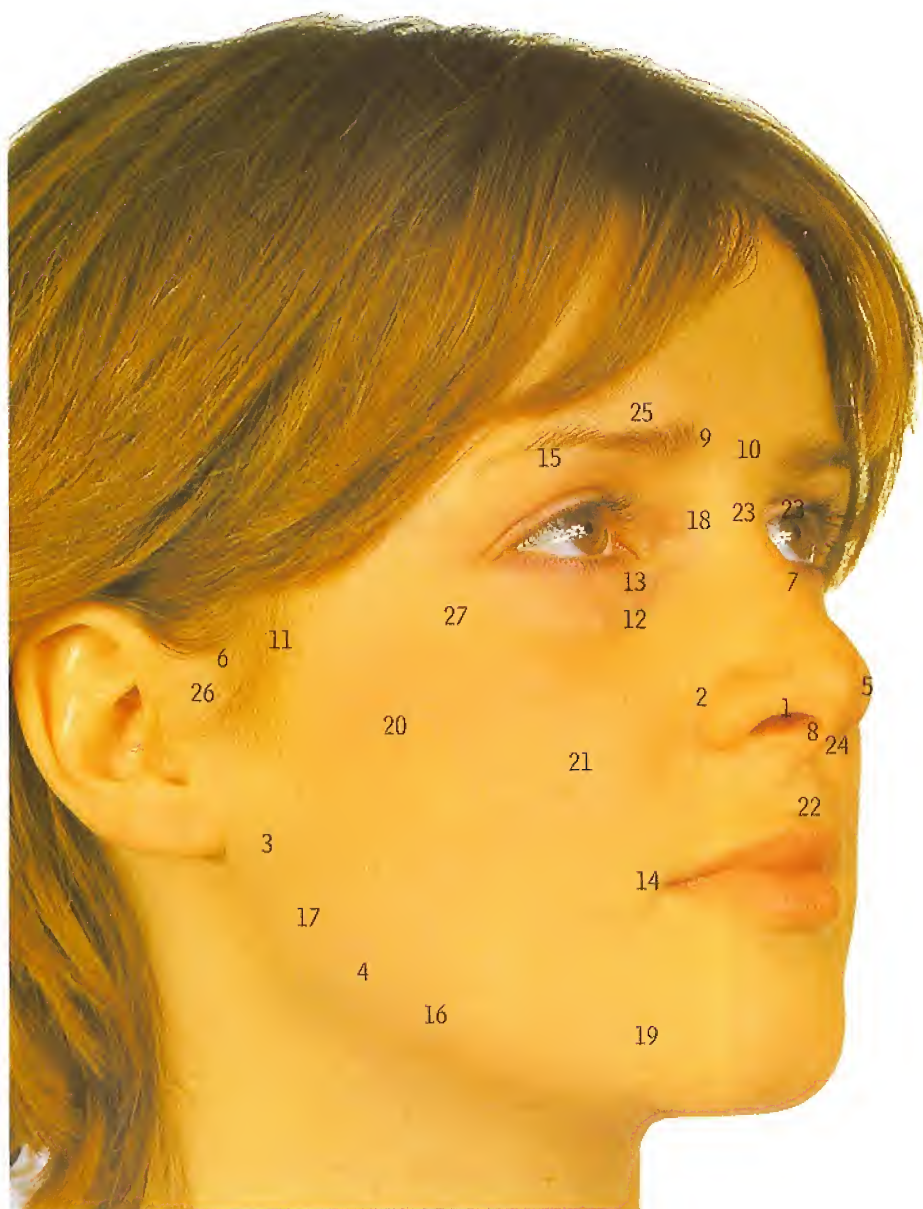
E Anatomía de superficie de la base del cuello. A, B, C y D son los puntos de punción que se muestran en el resto de imágenes.

- 1 Clavícula 2 Esternón 3 Músculo esternocleidomastoideo



Cateterización de la vena subclavia y cateterización de la vena yugular interna, ver página 89.

Cara Puntos de referencia superficiales de la región frontal y el lado derecho



- 1 Ala de la nariz
- 2 Surco alar de la nariz
- 3 Ángulo de la mandíbula
- 4 Borde anterior del masetero y vasos faciales
- 5 Punta de la nariz
- 6 Nervio auriculotemporal y vasos temporales superficiales
- 7 Dorso de la nariz
- 8 Orificio externo de la nariz
- 9 Escotadura frontal y nervio y vasos frontales internos
- 10 Glabella de la nariz
- 11 Cóndilo de la mandíbula
- 12 Agujero, nervio y vasos infraorbitarios
- 13 Borde infraorbitario
- 14 Comisura de la boca
- 15 Porción lateral o externa del borde supraorbitario
- 16 Borde inferior del cuerpo de la mandíbula
- 17 Borde inferior de la rama de la mandíbula
- 18 Ligamento palpebral interno por delante del saco lagrimal
- 19 Agujero, nervio y vasos mentonianos
- 20 Conducto de Stenon (parotideo) en su porción de salida de la glándula parótida
- 21 Conducto de Stenon que se dirige hacia dentro a nivel del borde anterior del masetero
- 22 Filtro (surco subnasal)
- 23 Raíz de la nariz
- 24 Tabique de la nariz
- 25 Escotadura u orificio supraorbitario para vasos y nervios homónimos
- 26 Trago
- 27 Arco cigomático

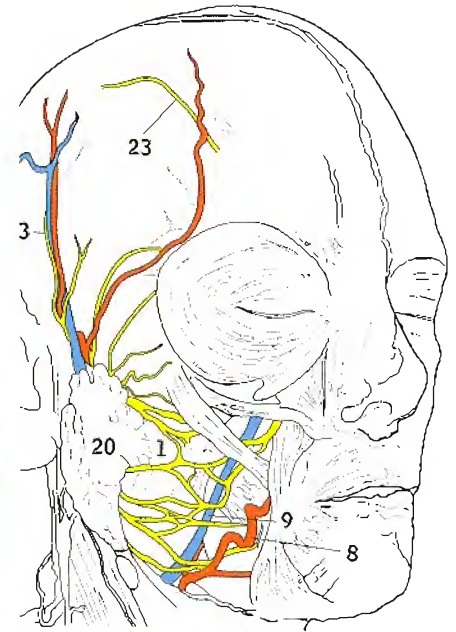
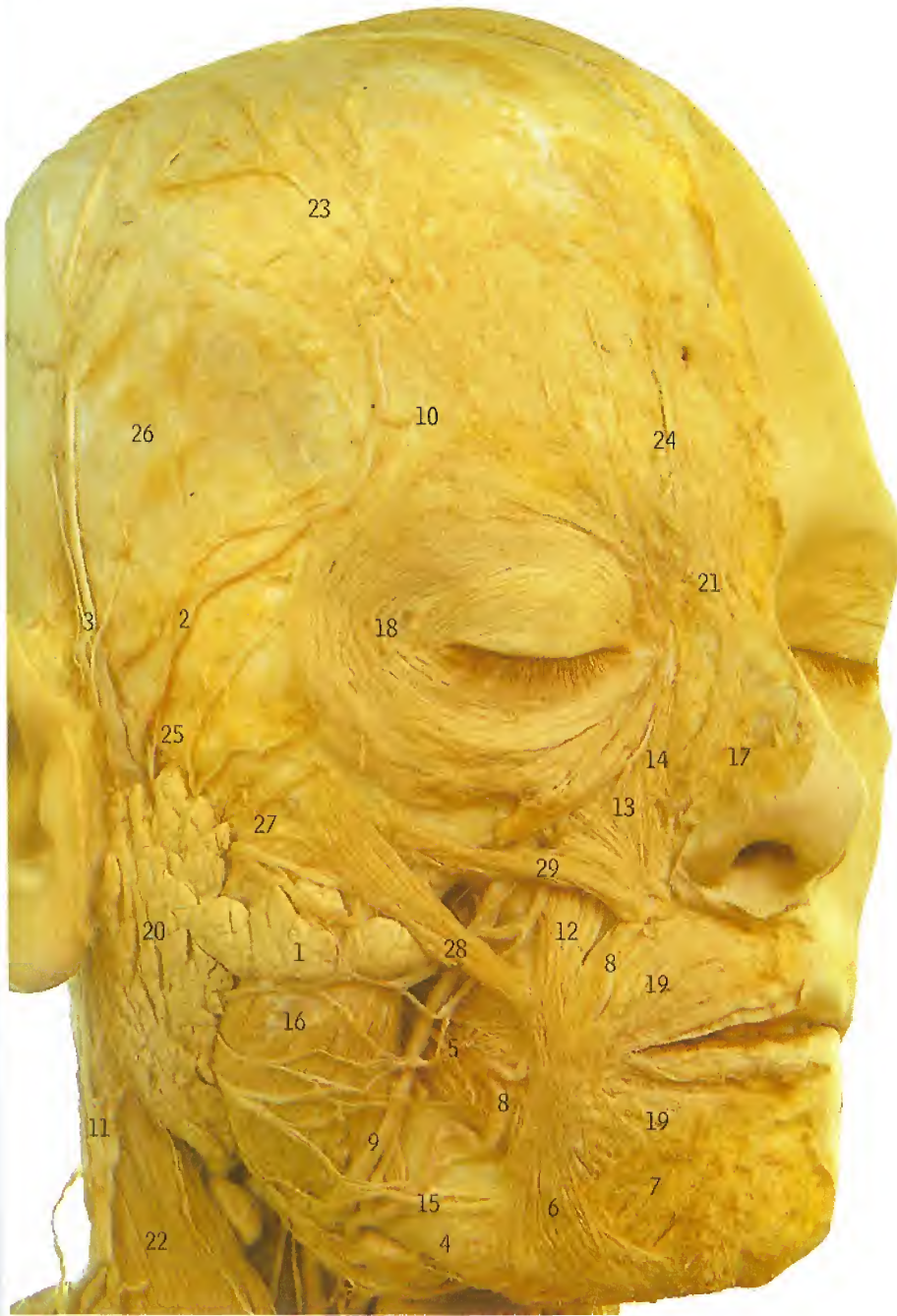La pulsación de la arteria temporal superficial (6) es palpable por delante del trago del oído (26).

El conducto de Stenon o parotideo (20 y 21) está bajo el tercio medio de la línea trazada desde el trago del oído (26) hasta el punto medio del filtro (22).

La pulsación de la arteria facial (4) se palpa en el punto en el que el vaso cruza el borde inferior de la mandíbula, en el borde anterior del masetero, a 2,5 cm por delante del ángulo de la mandíbula (3).



Cara disección superficial (vista anterior y desde la derecha)

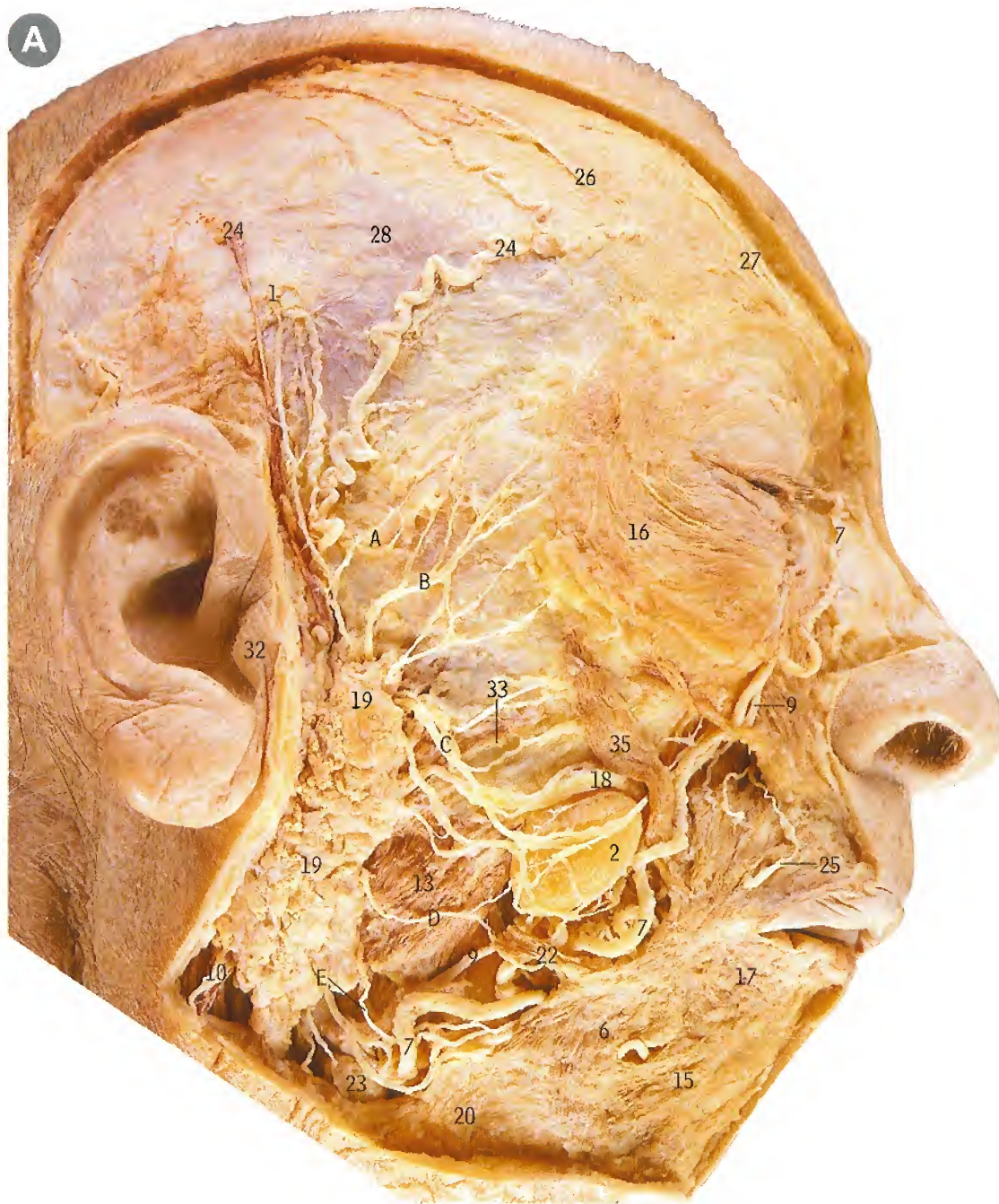

- | | | | |
|---|---|--|--|
| 1 Glandula parótida accesoria cubriendo el conducto de Stenon (parotideo) | 6 Músculo triangular de los labios | 14 Músculo elevador común del ala de la nariz y del labio superior | 22 Músculo esternocleidomastoideo |
| 2 Rama anterior de la arteria temporal superficial | 7 Músculo cuadrado del mentón | 15 Rama marginal de la mandíbula del nervio facial | 23 Nervio supraorbitario |
| 3 Nervio auriculotemporal y vasos temporales superficiales | 8 Arteria facial | 16 Músculo masetero | 24 Nervio supratroclear |
| 4 Cuerpo de la mandíbula | 9 Vena facial | 17 Músculo transverso de la nariz | 25 Rama temporal del nervio facial |
| 5 Músculo buccinador y ramas bucales del nervio facial | 10 Porción frontal del occipitofrontal | 18 Músculo orbicular de los párpados | 26 Músculo temporal cubierto por la aponeurosis temporal |
| | 11 Nervio auricular mayor | 19 Músculo orbicular de los labios | 27 Ramas cigomáticas del nervio facial |
| | 12 Músculo canino | 20 Glandula parotida | 28 Músculo cigomático mayor |
| | 13 Músculo elevador propio del labio superior | 21 Músculo piramidal | 29 Músculo cigomático menor |



Colgajos quirúrgicos del cuero cabelludo, diseminación intracraneal de las infecciones de la cara y parálisis de Bell, ver páginas 89 y 90.

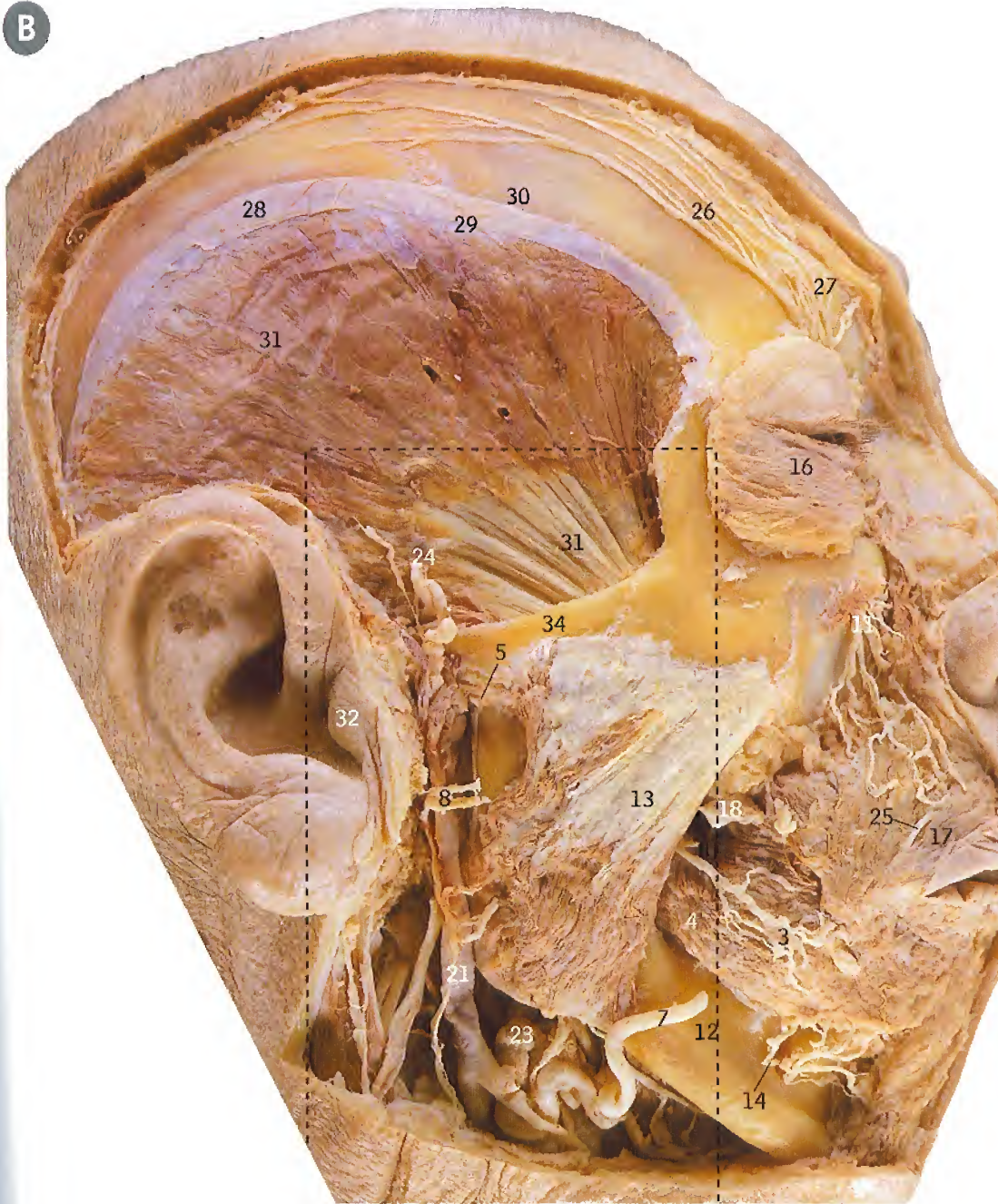Fosa temporal derecha *dissección superficial*



Se ha resecado la piel y parcialmente el tejido adiposo (A, B, C, D, E = ramos superficial, temporocigomático, bucal, marginal de la mandíbula y cervical del nervio facial, respectivamente).

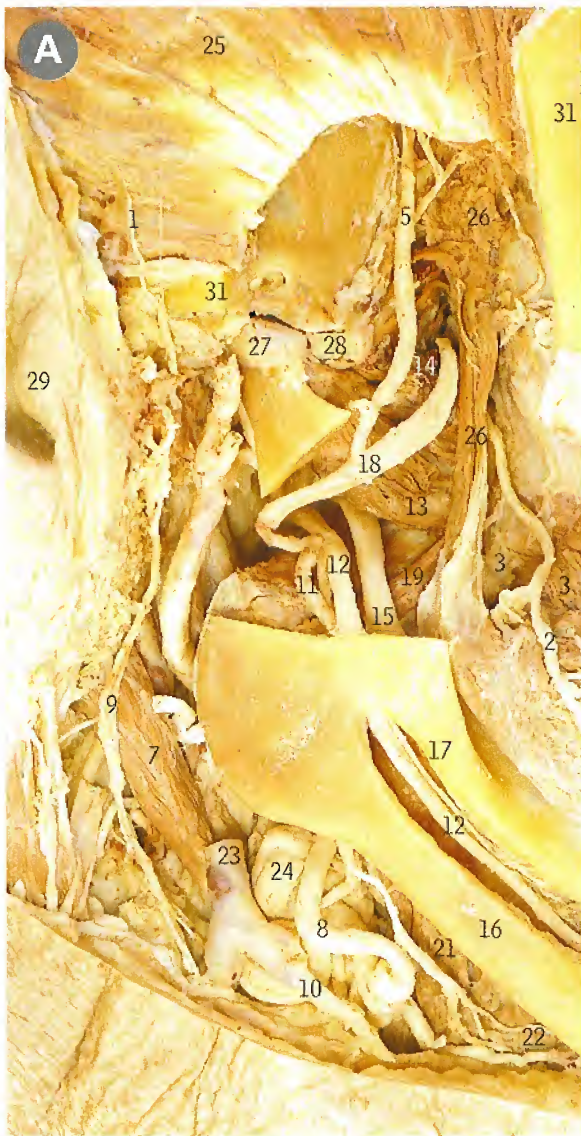
- | | | | |
|--|---|---|----------------------------------|
| 1 Nervio auriculotemporal | 10 Nervio auricular mayor | 18 Conducto de Stenon (parotideo) | 27 Nervio supratroclear |
| 2 Bola adiposa de Bichat | 11 Nervio infraorbitario | 19 Glándula parótida | 28 Fascia temporal |
| 3 Nervio bucal (V_3) | 12 Cuerpo de la mandíbula | 20 Músculo cutáneo del cuello | 29 Línea temporal inferior |
| 4 Músculo buccinador | 13 Músculo masetero | 21 Vena retromandibular | 30 Línea temporal superior |
| 5 Cápsula de la articulación temporomandibular | 14 Nervio mentoniano | 22 Músculo risorio cubriendo a la arteria y vena faciales | 31 Músculo temporal |
| 6 Músculo triangular de los labios | 15 Músculo borla de la barba (mentoniano) | 23 Glándula submandibular | 32 Trago |
| 7 Arteria facial | 16 Músculo orbicular de los párpados | 24 Vasos temporales superficiales | 33 Arteria transversa de la cara |
| 8 Nervio facial (ramos A, B, C, D, E) | 17 Músculo orbicular de los labios | 25 Arteria labial superior | 34 Arco cigomático |
| 9 Vena facial | | 26 Nervio supraorbitario | 35 Músculo cigomático mayor |

Fosa temporal *disección profunda*

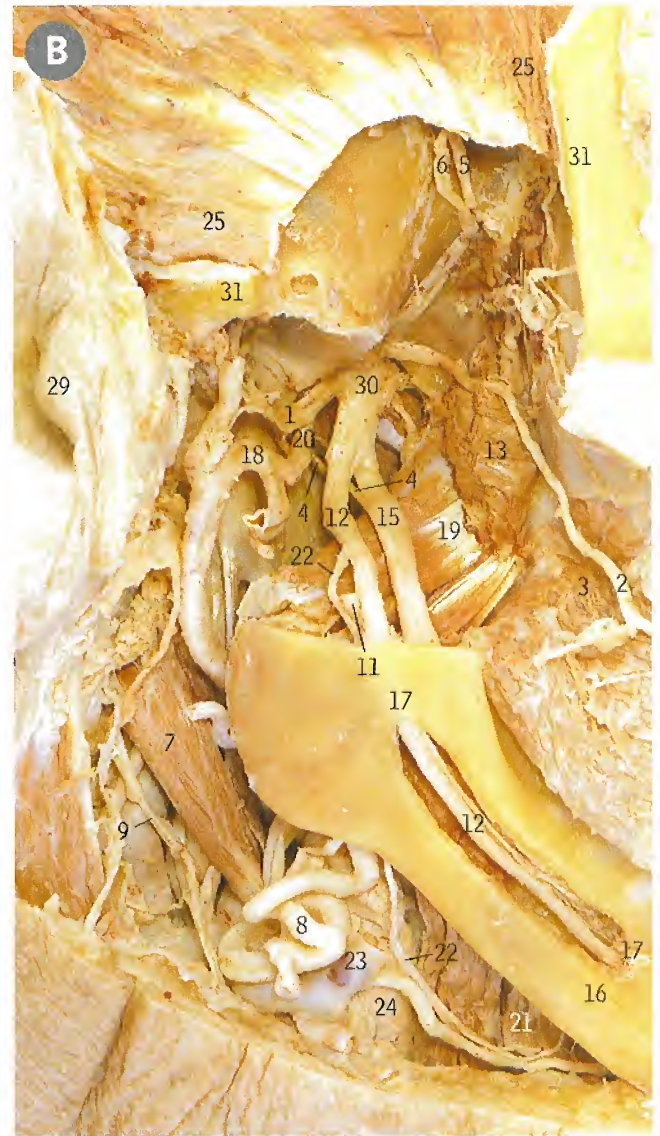


Se han eliminado la fascia temporal, la glándula parótida y la mayoría de los ramos del nervio facial.
Las líneas de puntos indican el campo de la disección más profunda que se muestra en la siguiente página.

Fosa infratemporal *disecciones progresivamente más profundas*



A Se muestra el contenido superficial de la fosa infratemporal después de eliminar el músculo masetero, parte del arco cigomático, la mayoría de la porción inferior superficial del músculo temporal, la mitad superior de la rama de la mandíbula (excepto el cuello y el cóndilo) y el plexo venoso pterigoideo.

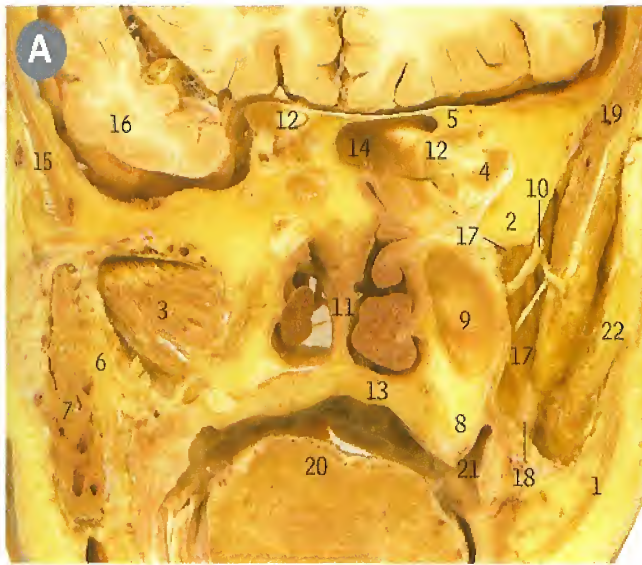


B Se exponen las estructuras más profundas después de eliminar la cabeza profunda del músculo temporal, el músculo pterigoideo externo y el cuello y cóndilo de la mandíbula.

- | | | |
|---|---|---|
| 1 Nervio auriculotemporal | 13 Músculo pterigoideo externo, cabeza inferior | 23 Vena retromandibular |
| 2 Nervio bucal (V_3) | 14 Músculo pterigoideo externo, cabeza superior | 24 Glándula submandibular |
| 3 Músculo buccinador | 15 Nervio lingual | 25 Músculo temporal |
| 4 Cuerda del tímpano | 16 Cuerpo de la mandíbula | 26 Músculo temporal, cabeza profunda (esfenomandibular) |
| 5 Arteria temporal profunda | 17 Conducto dentario inferior (abierto) | 27 Articulación temporomandibular, cápsula |
| 6 Nervio temporal profundo | 18 Arteria maxilar | 28 Articulación temporomandibular, menisco |
| 7 Músculo digástrico, vientre posterior | 19 Músculo pterigoideo interno | 29 Trago |
| 8 Arteria facial | 20 Arteria meningeo media | 30 Nervio trigémino, ramo mandibular (V_3) |
| 9 Nervio facial, ramo cervical | 21 Músculo milohioideo | 31 Arco cigomático |
| 10 Vena facial | 22 Nervio del milohioideo | |
| 11 Arteria dentaria inferior | | |
| 12 Nervio dentario inferior | | |

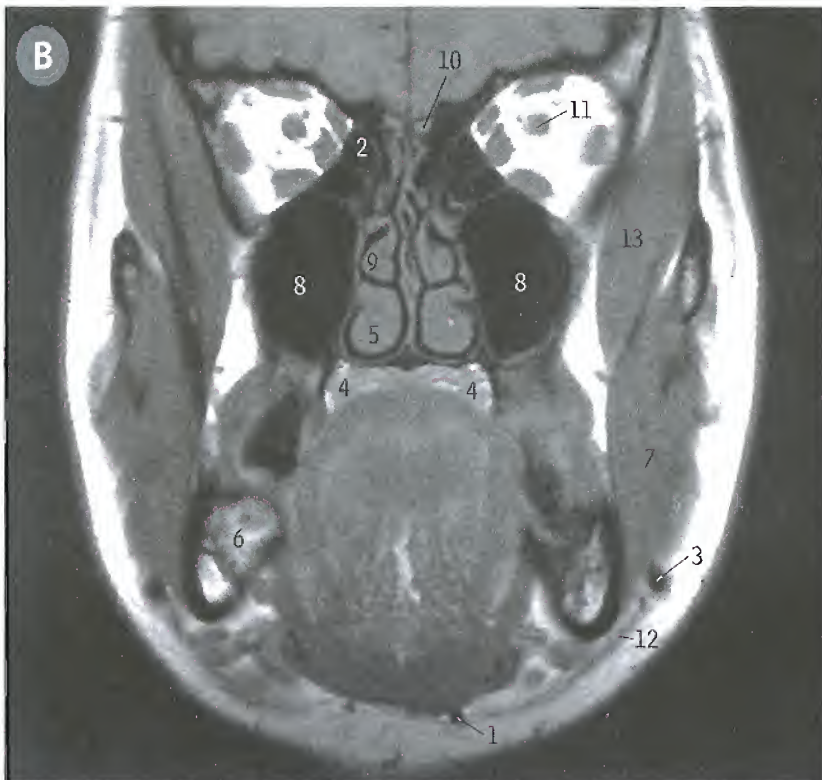


Cabeza profunda del músculo temporal *corte coronal*



- 1 Músculo buccinador
- 2 Ala mayor del esfenoides
- 3 Músculo pterigoideo externo
- 4 Músculo recto externo
- 5 Ala menor del esfenoides
- 6 Mandíbula
- 7 Músculo masetero
- 8 Maxilar
- 9 Seno (paranasal) maxilar
- 10 Arteria maxilar, ramas musculares
- 11 Tabique nasal
- 12 Nervio óptico
- 13 Paladar
- 14 Seno esfenoidal
- 15 Hueso temporal
- 16 Lóbulo temporal, cerebro
- 17 Músculo temporal, cabeza profunda (esfenomandibular – Zenker 1955)
- 18 Músculo temporal, inserción
- 19 Músculo temporal, cabeza superficial
- 20 Lengua
- 21 Vestíbulo de la boca
- 22 Cigoma

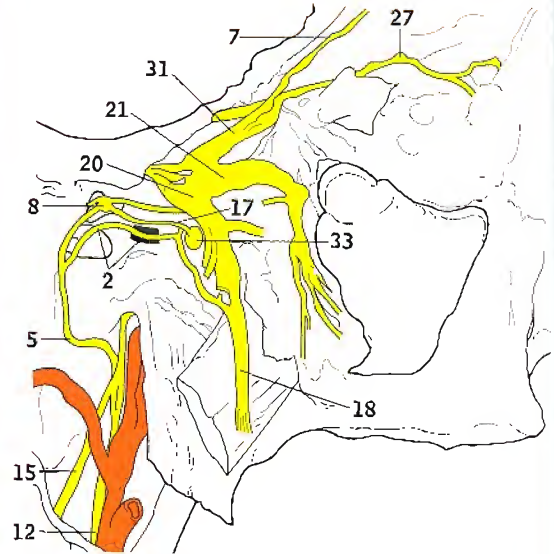
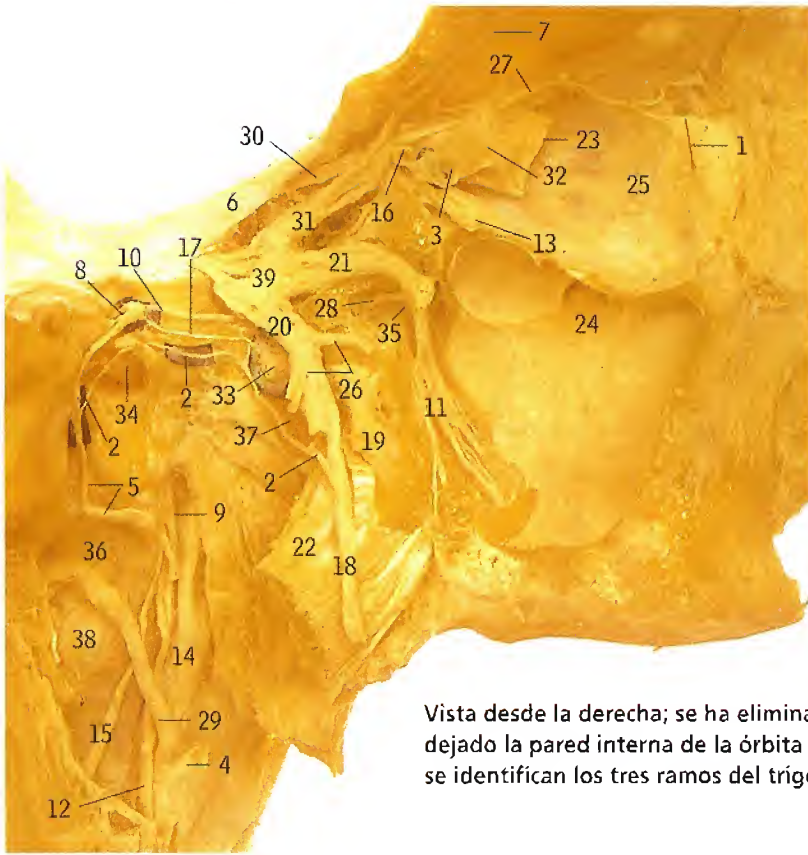
Cabeza profunda del músculo temporal *imagen coronal de RM*



- 1 Vena yugular anterior
- 2 Celdillas etmoidales
- 3 Vena yugular externa
- 4 Paladar duro
- 5 Cornete inferior
- 6 Mandíbula
- 7 Músculo masetero
- 8 Seno maxilar
- 9 Cornete medio
- 10 Nervio olfatorio
- 11 Nervio óptico
- 12 Músculo cutáneo del cuello
- 13 Músculo temporal

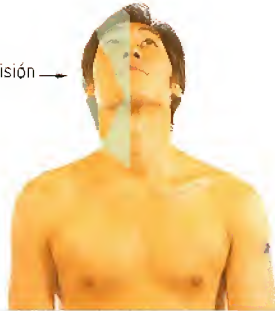

Nervios trigémino, facial y petrosos *ganglios asociados*



Vista desde la derecha; se ha eliminado gran parte del lado derecho del cráneo y se han dejado la pared interna de la órbita derecha (25) y el seno maxilar (24). Detrás del seno se identifican los tres ramos del trigémino: oftálmico (31), maxilar (21) y mandibular (20).

Visión →



- | | | |
|---|---|---|
| 1 Marcador en el canaliculo lagrimal | 14 Arteria carótida interna | 26 Ramas musculares del nervio mandibular |
| 2 Cuerda del timpano | 15 Vena yugular interna y nervio espinal (accesorio) | 27 Nervio nasal |
| 3 Ganglio ciliar | 16 Nervio lagrimal | 28 Nervio vidiano |
| 4 Arteria carótida externa | 17 Nervio petroso superficial menor | 29 Arteria occipital |
| 5 Nervio facial | 18 Nervio lingual | 30 Nervio motor ocular común |
| 6 Borde libre de la tienda del cerebelo | 19 Porción inferior del pterigoideo externo y ala pterigoidea externa | 31 Nervio oftálmico |
| 7 Nervio frontal | 20 Nervio mandibular | 32 Nervio óptico |
| 8 Ganglio geniculado del nervio facial | 21 Nervio maxilar | 33 Ganglio ótico |
| 9 Nervio glossofaríngeo | 22 Músculo pterigoideo interno | 34 Posición de la membrana timpánica |
| 10 Nervio petroso superficial mayor | 23 Músculo recto interno | 35 Ganglio esfenopalatino |
| 11 Nervios palatinos anterior y posterior | 24 Pared interna del seno maxilar y abertura del seno | 36 Músculo recto lateral de la cabeza |
| 12 Nervio hipogloso | 25 Pared interna de la órbita | 37 Músculo periostafilino externo |
| 13 Músculo recto inferior | | 38 Apófisis transversa del atlas |
| | | 39 Ganglio del trigémino |

El nervio petroso superficial mayor (10) es un ramo del ganglio geniculado del nervio facial (8), y se le puede recordar como el nervio de la secreción de lágrimas (aunque también se distribuye en las glándulas nasales). Transporta fibras preganglionares desde el núcleo salival superior (en la protuberancia anular) y transcurre en el surco del piso de la fosa craneal media (pág. 21, 25) para penetrar en el agujero rasgado anterior y transformarse en el nervio vidiano (28), que se une al ganglio esfenopalatino (35). Del ganglio salen fibras posganglionares que se unen al nervio maxilar y llegan a la órbita por medio del nervio cigomático, que comunica con el nervio lagrimal, inervando la glándula del mismo nombre (pág. 65, B11).

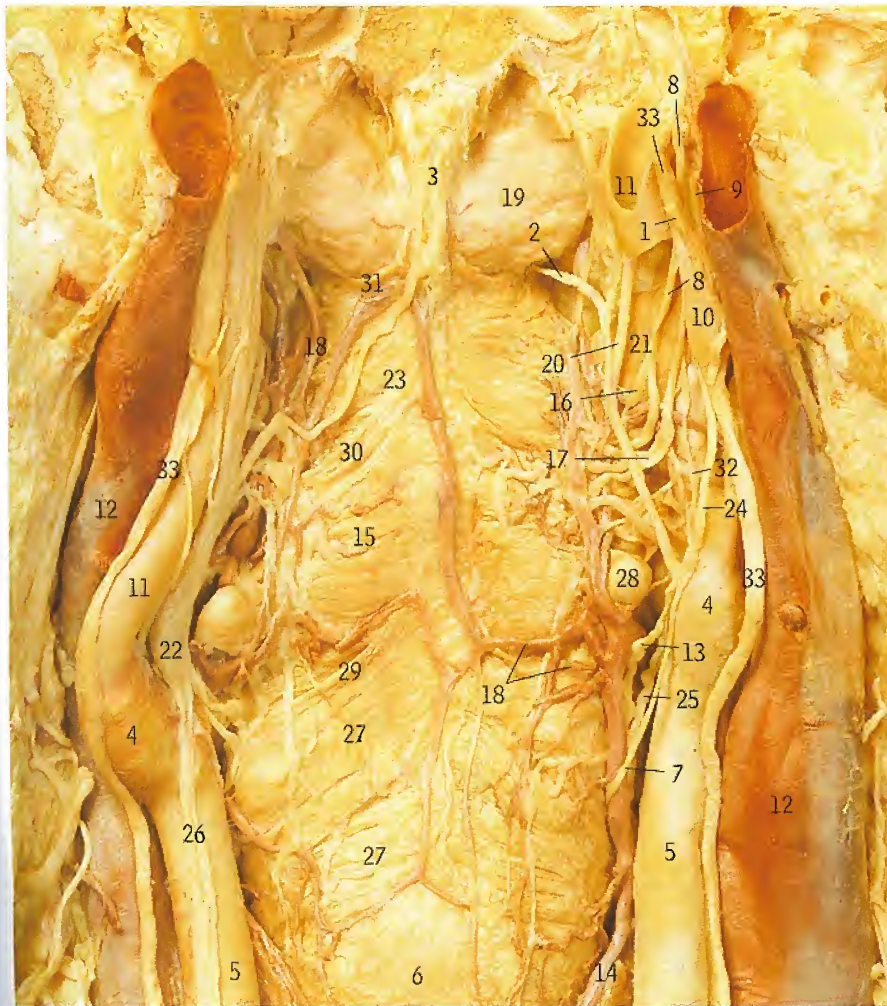El nervio petroso superficial menor (17), aunque presenta una comunicación con el facial, es en realidad un ramo del nervio glossofaríngeo; proviene del nervio timpánico de Jacobson, que se distribuye en la mucosa del oído medio por medio del plexo timpánico (pág. 70, C19). Sus fibras provienen del núcleo salival inferior en la protuberancia anular; después de salir del oído medio

y transcurrir por su surco en el piso de la fosa craneal media (17, y pág. 21, 26), el nervio llega al ganglio ótico (33) a través del agujero oval. Después del ganglio, se unen fibras secretomotoras al nervio mandibular (20) para distribuirse en la parótida por medio de fibras provenientes del nervio auriculotemporal.

La cuerda del timpano (2) se desprende del nervio facial antes que este último salga del agujero estilomastoideo (5, línea superior). Cruza la porción superior de la membrana timpánica (34), debajo de su mucosa, y transcurre por el temporal hasta salir por la fisura petrotimpánica (pág. 19, 35) y unirse al nervio lingual (18). Aporta fibras preganglionares al ganglio submandibular (pág. 69, C35) para las glándulas salivales submandibular y sublingual, y también fibras gustativas para los dos tercios anteriores de la lengua.

El ganglio ótico (33), que normalmente está adherido a la superficie profunda del nervio mandibular (20), ha sido separado de dicho nervio, y se le ha colocado un marcador negro en su parte posterior.

Faringe cara posterior, vista desde atrás



Se ha eliminado la columna vertebral para poder ver la vaina carotídea y los músculos constrictores de la faringe.

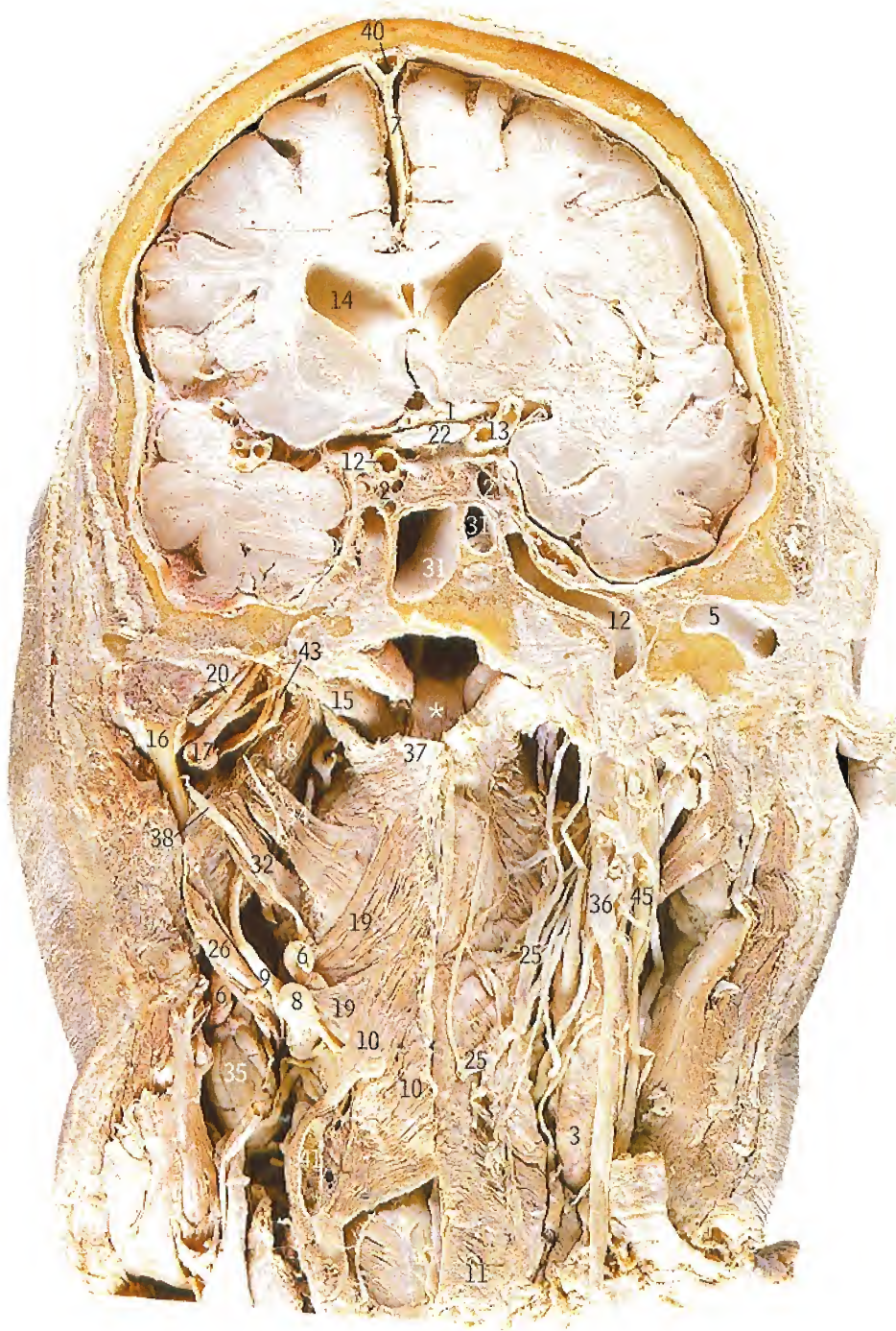

- | | |
|--|--|
| 1 Nervio espinal | 17 Rama faríngea del nervio neumogástrico |
| 2 Arteria faríngea inferior (ascendente) | 18 Venas faríngeas |
| 3 Inserción del rafe faríngeo en el tubérculo faríngeo de la base del cráneo | 19 Aponeurosis faringobasilar |
| 4 Seno carotídeo | 20 Arteria meníngea posterior |
| 5 Arteria carótida común | 21 Músculo estilofaríngeo |
| 6 fascículo cricofaríngeo del constrictor inferior | 22 Ganglio simpático cervical superior |
| 7 Rama inferior o laríngea externa | 23 Músculo constrictor superior |
| 8 Nervio glossofaríngeo | 24 Rama laríngea superior del nervio vago |
| 9 Nervio hipogloso | 25 Arteria tiroidea superior |
| 10 Ganglio inferior del vago | 26 Tronco simpático |
| 11 Arteria carotida interna | 27 Fascículo tirofaríngeo del constrictor inferior |
| 12 Vena yugular interna | 28 Extremo del asta mayor del hueso hioides |
| 13 Rama superior del laríngeo superior (nervio laríngeo interno) | 29 Borde superior del constrictor inferior |
| 14 Lóbulo lateral de la glándula tiroidea | 30 Borde superior del constrictor medio |
| 15 Músculo constrictor medio | 31 Borde superior del constrictor superior |
| 16 Rama faríngea del nervio glossofaríngeo | 32 Rama vagal del cuerpo carotídeo |
| | 33 Nervio vago |



Reflejo de atragantamiento, ver página 91.

Pared posterior de la faringe vista desde atrás

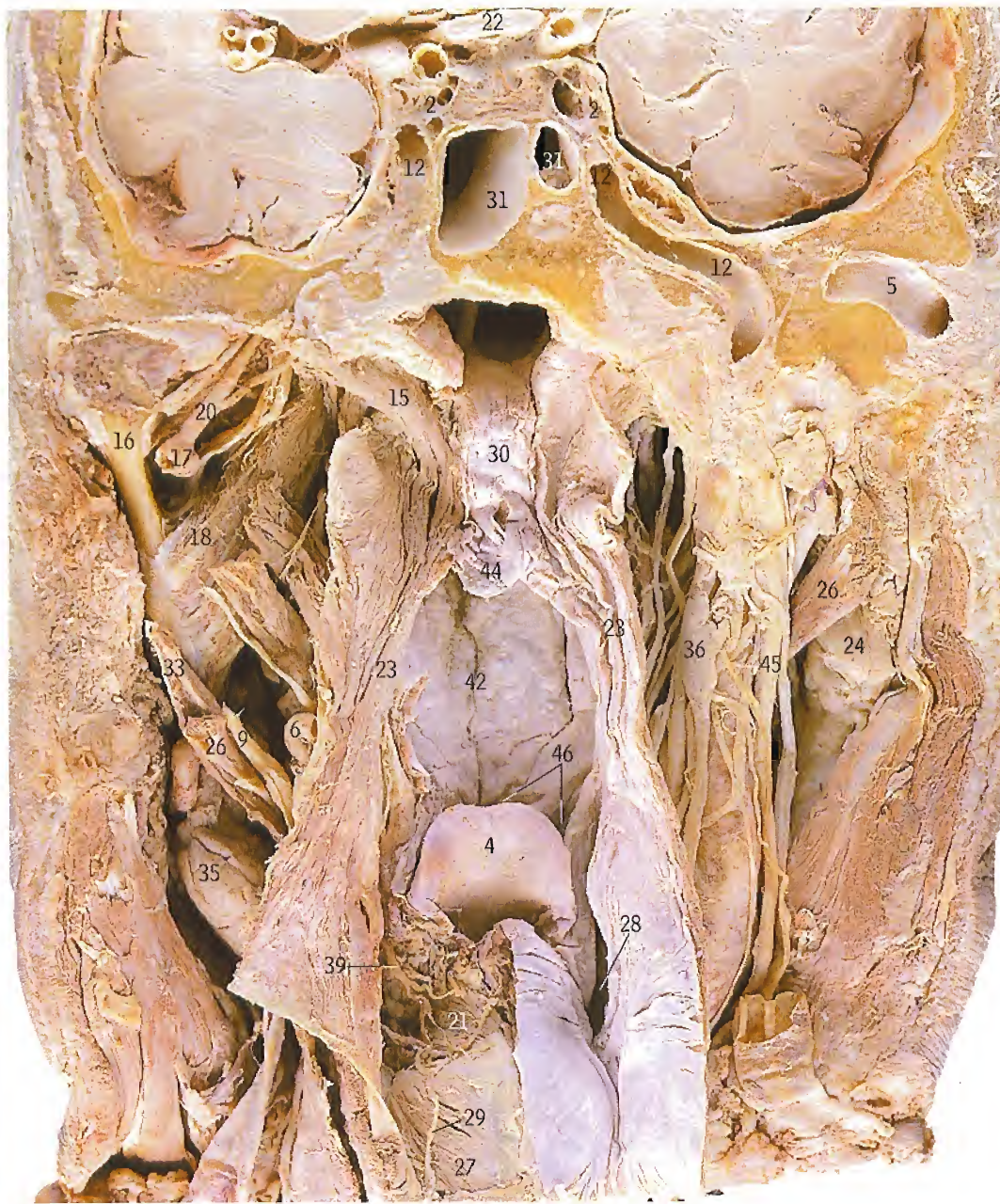


Corte coronal ligeramente oblicuo de la cabeza y del cuello en el plano de la pared posterior de la faringe, quedando el lado derecho ligeramente posterior al izquierdo.

Se ha resecado parcialmente la pared posterior de la faringe (asteriscos [el superior en la fascia faringobasilar y el inferior en el borde inferior del músculo constrictor inferior]) para visualizar partes de la nasofaringe y de la laringofaringe, respectivamente.



Visión

Faringe "abierta" *vista posterior*

Vista del interior de la faringe después de incidir y reflejar la pared posterior de la faringe y eliminar la mucosa de la pared faringea izquierda.

Visión



- | | | | |
|---|---|--|---|
| 1 Arteria cerebral anterior | 13 Origen en la carótida interna de la arteria cerebral media | 25 Plexo venoso de la faringe | 37 Musculo constrictor superior |
| 2 Seno cavernoso | 14 Ventrículo lateral | 26 Vientre posterior del digástrico | 38 Ramo faringeo superior del nervio vago |
| 3 Arteria carótida común | 15 Musculo periestafilino interno (elevador del velo del paladar) | 27 Musculo cricoaritenoideo posterior | 39 Nervio laríngeo superior, ramo interno |
| 4 Epiglotis | 16 Cuello de la mandíbula | 28 Fosa (receso) piriforme | 40 Seno sagital superior |
| 5 Conducto auditivo externo | 17 Arteria maxilar | 29 Nervio laríngeo recurrente | 41 Lámina del cartilago tiroides seccionada |
| 6 Arteria facial | 18 Musculo pterigoideo interno | 30 Paladar blando, superficie nasal | 42 Lengua, dorso, tercio posterior |
| 7 Hoz del cerebro | 19 Musculo constrictor medio | 31 Seno esfenoidal | 43 Nervio trigémino, ramo mandibular |
| 8 Hioides (extremo del asta mayor) | 20 Arteria meningea media | 32 Musculo estiloso | 44 Úvula palatina |
| 9 Nervio hipogloso | 21 Musculo aritenoideo oblicuo | 33 Musculo estilohioideo | 45 Nervio vago |
| 10 Musculo constrictor inferior | 22 Quiasma óptico | 34 Musculo estilofaríngeo con el nervio glossofaríngeo | 46 Fositas glosopiglóticas |
| 11 Musculo constrictor inferior (porción cricofaríngea) | 23 Musculo palatofaríngeo | 35 Glandula submandibular | |
| 12 Arteria carótida interna | 24 Glándula parótida | 36 Ganglio cervical superior | |

Hueso hioides

- A** Desde arriba y delante
B Con inserciones musculares

- | | |
|-----------------------------|----------------------------|
| 1 Cuerpo | 9 Músculo omohioideo |
| 2 Músculo genioGLOSSO | 10 Músculo esternohioideo |
| 3 Músculo geniohioideo | 11 Músculo estilohioideo |
| 4 Asta mayor | 12 Ligamento estilohioideo |
| 5 Músculo hiogloSO | 13 Músculo tirohioideo |
| 6 Asta menor | |
| 7 Músculo constrictor medio | |
| 8 Músculo milohioideo | |

Epiglotis

- C** Cartílago, vista anterior

Tiroides

- D** Cartílago, vista anterior
E Vista derecha, con inserciones musculares

- | |
|---------------------------------------|
| 1 Músculo cricotiroideo |
| 2 Músculo constrictor inferior |
| 3 Asta inferior |
| 4 Tubérculo inferior |
| 5 Lámina |
| 6 Prominencia laríngea (nuez de Adán) |
| 7 Músculo esternotiroideo |
| 8 Asta superior |
| 9 Tubérculo superior |
| 10 Músculo tirohioideo |
| 11 Escotadura tiroidea |

Cartílagos aritenoides

- F** Vista posterior

- | |
|--|
| 1 Vértice |
| 2 Cara articular para el cartílago cricoides |
| 3 Apófisis muscular |
| 4 Apófisis vocal |

Cartílago cricoides

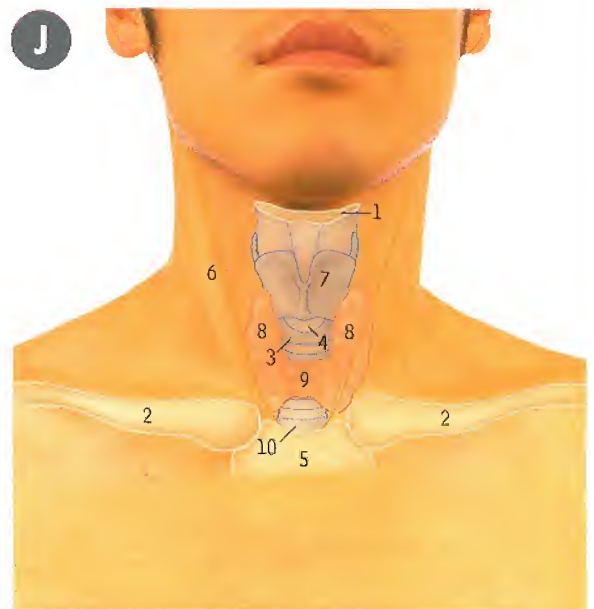
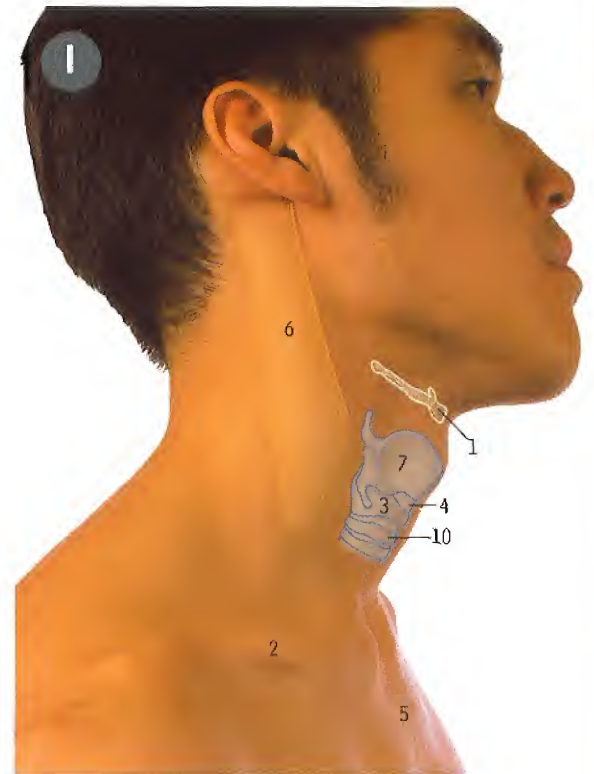
e inserciones musculares

- G** Desde atrás y abajo
H Desde la derecha

- | |
|---|
| 1 Arco |
| 2 Cara articular para el cartílago aritenoides |
| 3 Cara articular para el asta inferior del cartílago tiroides |
| 4 Músculo cricotiroideo |
| 5 Músculo constrictor inferior |
| 6 Lámina |
| 7 Músculo cricoaritenoides posterior |
| 8 Tendón del esófago |

Laringe anatomía de superficie

- I** Vista lateral **J** Vista anterior



- | | |
|--------------------------------------|--|
| 1 Cuerpo del hueso hioides | 7 Cartílago tiroides, prominencia laríngea |
| 2 Clavícula | 8 Glándula tiroidea, istmo |
| 3 Cartílago cricoides | 9 Glándula tiroidea, lóbulo lateral |
| 4 Ligamento/membrana cricotiroidea/a | 10 Anillo traqueal |
| 5 Manubrio del esternón | |
| 6 Músculo esternocleidomastoideo | |

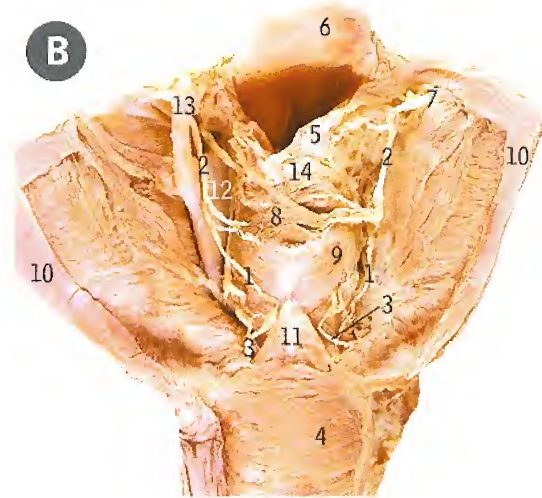
Lengua y abertura superior de la laringe *vista superior*

El surco terminal, en forma de V (10), situado por detrás de la hilera de papilas circunvaladas o caliciformes (11), no está bien definido en esta lengua.



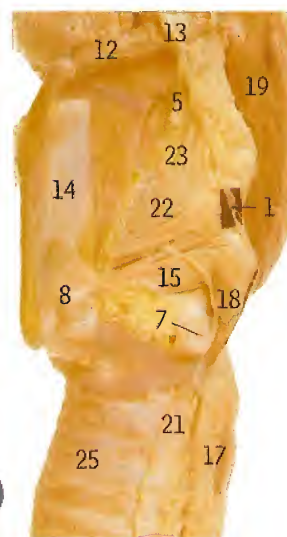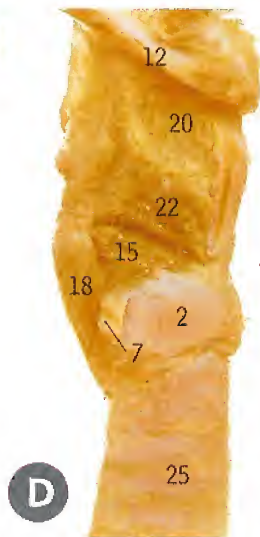- 1 Cartilago corniculado en el pliegue aritenopiglótico
- 2 Cartilago cuneiforme en el pliegue aritenopiglótico
- 3 Epiglotis
- 4 Agujero ciego
- 5 Papila fungiforme
- 6 Pliegue glosopiglótico externo
- 7 Pliegue glosopiglótico mediano
- 8 Porción faríngea del dorso de la lengua
- 9 Pared posterior de la faringe
- 10 Surco terminal
- 11 Papila circunvalada o caliciforme
- 12 Fosilla glosopiglótica
- 13 Cuerda vocal superior (cuerda vocal falsa)
- 14 Cuerda vocal inferior

Laringe *vista posterior*



- 1 Anastomosis entre los nervios laríngeo interno y laríngeo recurrente
- 2 Ramo del nervio laríngeo interno
- 3 Ramos del nervio laríngeo recurrente
- 4 Fibras circulares del esófago
- 5 Cartilago corniculado en el pliegue aritenopiglótico
- 6 Epiglotis
- 7 Ramo interno del nervio laríngeo superior atravesando la mucosa y membrana tirohioidea
- 8 Músculo aritenoso oblicuo
- 9 Músculo cricoaritenoso posterior
- 10 Pared posterior de la faringe
- 11 Tendón del esófago
- 12 Lámina del cartilago tiroideo, cara posterior
- 13 Cartilago tiroideo, asta superior
- 14 Músculo aritenoso transverso

Musculatura intrínseca de la laringe



- 1 Anastomosis entre la rama superior del nervio laríngeo superior y el nervio laríngeo recurrente
- 2 Arco del cartilago cricoideo
- 3 Área en la fámila del cartilago cricoideo para el tendón del esófago
- 4 Pliegue aritenopiglótico
- 5 Músculo aritenopiglótico
- 6 Cartilago corniculado
- 7 Articulación cricotiroides
- 8 Músculo cricotiroides (reflejado de su inserción en el cricoideo)
- 9 Cartilago cuneiforme
- 10 Dorso de la lengua
- 11 Epiglotis
- 12 Asta mayor del hioides
- 13 Rama superior del nervio laríngeo superior
- 14 Lámina del cartilago tiroideo
- 15 Músculo cricoaritenoso lateral
- 16 Músculo aritenoso oblicuo
- 17 Esófago
- 18 Músculo cricoaritenoso posterior
- 19 Pared posterior de la faringe
- 20 Membrana cuadrangular
- 21 Nervio laríngeo recurrente
- 22 Músculo tiroaritenoso
- 23 Músculo tiroepiglótico
- 24 Membrana tirohioidea
- 25 Tráquea
- 26 Músculo aritenoso transverso
- 27 Fosita glosopiglótica

C *vista posterior*

D *vista desde la derecha*


E *vista desde la izquierda*

En D se ha eliminado la lámina derecha del cartilago tiroideo, y en E se ha desplazado hacia adelante parte de la lámina del cartilago mencionado.



Lesión del nervio laríngeo recurrente, ver página 90.

Laringe corte sagital, vista desde la derecha



El pliegue vocal (cuerda vocal, 20) está por debajo del pliegue vestibular (cuerda vocal falsa, 18).

- | | |
|--|-----------------------------------|
| 1 Arco del cartilago cricoides | 9 Istmo de la glándula tiroidea |
| 2 Pliegue aritenoepiglótico y abertura superior de la laringe | 10 Lámina del cartilago cricoides |
| 3 Cuerpo del hioides | 11 Lámina del cartilago tiroidea |
| 4 Rama superior del nervio laríngeo superior que se anastomosa con el nervio laríngeo recurrente | 12 Pared faríngea |
| 5 Ramas del nervio laríngeo recurrente | 13 Ventrículo de la laringe |
| 6 Cartilago corniculado y vértice del cartilago aritenoides | 14 Lengua |
| 7 Epiglotis | 15 Tráquea |
| 8 Rama superior del nervio laríngeo superior entrando en la fosa piriforme | 16 Músculo aritenoideo transverso |
| | 17 Fosilla glosopiglótica |
| | 18 Cuerda vocal superior |
| | 19 Vestibulo de la laringe |
| | 20 Cuerda vocal inferior |

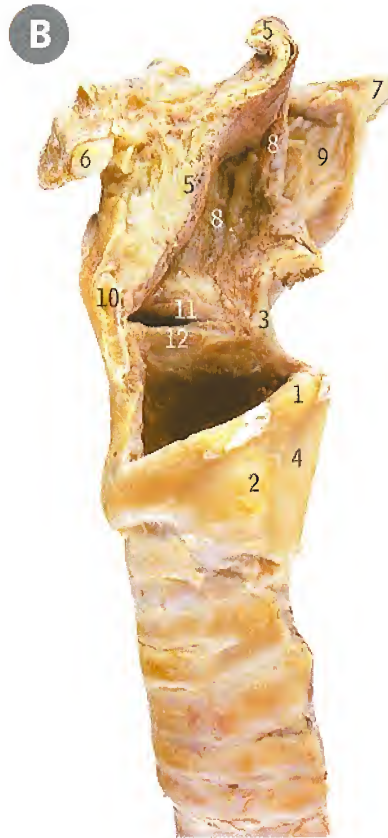
El espacio entre los pliegues vocal y vestibular se conoce como ventrículo (seno) de la laringe (A13), y este espacio se continúa con el sáculo, un pequeño divertículo que se extiende hacia arriba unos cuantos milímetros entre la cuerda vocal superior y la superficie interna del músculo tiroaritenoides.

La fisura entre las dos cuerdas vocales superiores (A18) se conoce como hendidura vestibular. La fisura entre las cuerdas vocales inferiores es la hendidura glótica.

Los pliegues vestibulares en ocasiones se denominan cuerdas falsas.

Los músculos intrínsecos de la laringe reciben fibras del nervio laríngeo recurrente, con excepción del cricotiroides (pág. 41, 6), innervado por la rama inferior o laríngea externa (pág. 43, 14).

Laringe vista interna, hemisección



- 1 Cara articular del cartilago cricoides para el cartilago aritenoides izquierdo
- 2 Lugar de la articulación del cartilago tiroidea con el cartilago cricoides
- 3 Cartilago aritenoides derecho, cara interna
- 4 Cartilago cricoides, lámina
- 5 Epiglotis hemiseccionada
- 6 Arco hioideo seccionado
- 7 Hueso hioideo, asta mayor
- 8 Membrana cuadrangular
- 9 Membrana tirohioidea
- 10 Cartilago tiroidea, lámina seccionada
- 11 Pliegue vestibular (cuerda vocal falsa)
- 12 Pliegue vocal (cuerda vocal verdadera)

Vista medial de las membranas y ligamentos del lado derecho de la laringe superior, después de eliminar la mitad izquierda por encima del cartilago cricoides.

La mucosa de la laringe por encima del nivel de los pliegues vocales está innervada por la rama superior del nervio laríngeo superior, y por debajo está innervada por el nervio laríngeo recurrente (A4 y 5 arriba).

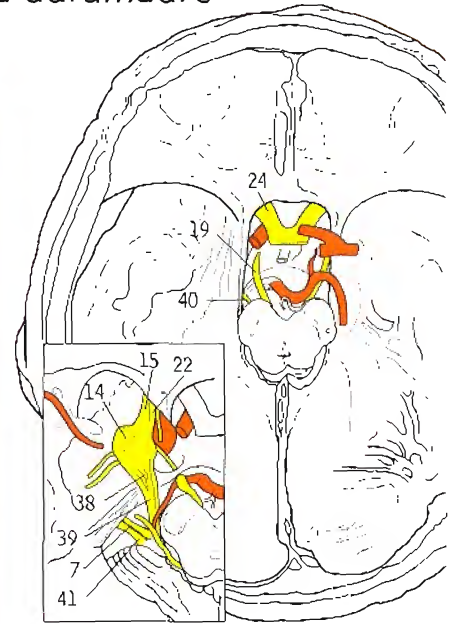
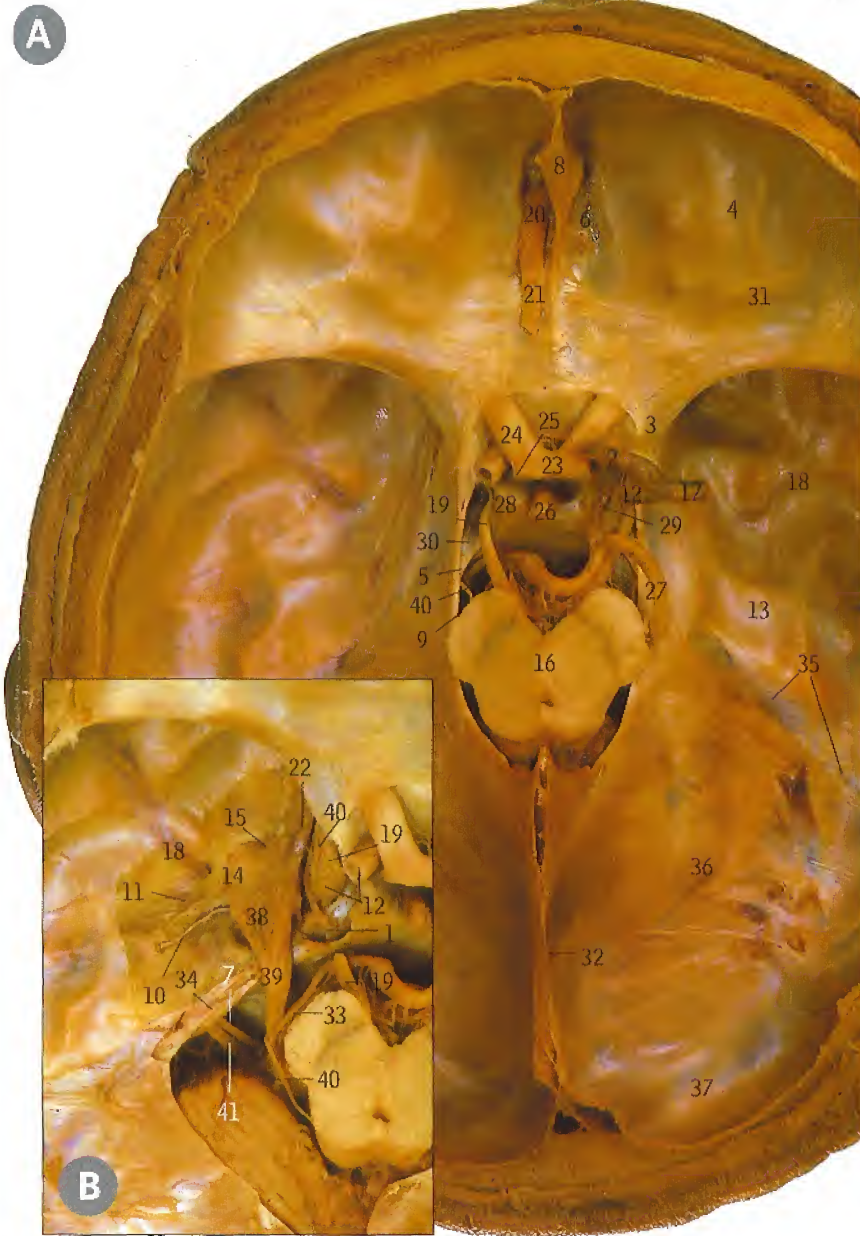El nervio laríngeo recurrente (E21 en la pág. 59) llega a la laringe pasando por debajo del borde inferior del constrictor inferior de la faringe, y en este punto queda inmediatamente por detrás de la articulación cricotiroides (E7 en la pág. 59).

La porción anterior de la cuerda vocal inferior (A20 y B12 arriba) está formada por el borde superior de la membrana cricovocal y la porción posterior de la apófisis vocal del cartilago aritenoides (pág. 58, F4).

El pliegue vestibular (cuerda vocal falsa, A18 arriba) está formada por el borde inferior de la membrana cuadrangular (B8), cuyo borde superior forma el pliegue aritenoepiglótico (A2 arriba).

La porción central (anterior) de la membrana cricotiroides se conoce habitualmente como cono elástico, pero a veces este término se utiliza para la membrana cricovocal.

Fosas craneales **A** con duramadre intacta **B** después de quitar parte de la duramadre



- 1 Nervio motor ocular externo
- 2 Arteria cerebral anterior
- 3 Apófisis clinoides anterior
- 4 Fosa craneal anterior
- 5 Circunferencia mayor de la tienda del cerebelo
- 6 Lámina cribosa del etmoides
- 7 Nervio facial
- 8 Hoz del cerebro unida a la apófisis *crista galli*
- 9 Circunferencia menor de la tienda del cerebelo
- 10 Orificio para el nervio petroso superficial mayor
- 11 Orificio para el nervio petroso superficial menor
- 12 Arteria carótida interna
- 13 Porción lateral de la fosa craneal media
- 14 Nervio mandibular
- 15 Nervio maxilar

- 16 Mesencéfalo (a nivel de los tuberculos cuadrigéminos anteriores)
- 17 Arteria cerebral media
- 18 Vasos meníngeos medios
- 19 Nervio motor ocular común
- 20 Bulbo olfatorio
- 21 Cintilla olfatoria
- 22 Nervio oftálmico
- 23 Quiasma óptico
- 24 Nervio óptico
- 25 Cintilla óptica
- 26 Tallo hipofisario
- 27 Arteria cerebral posterior
- 28 Apófisis clinoides posterior
- 29 Arteria comunicante posterior
- 30 Techo del seno cavernoso

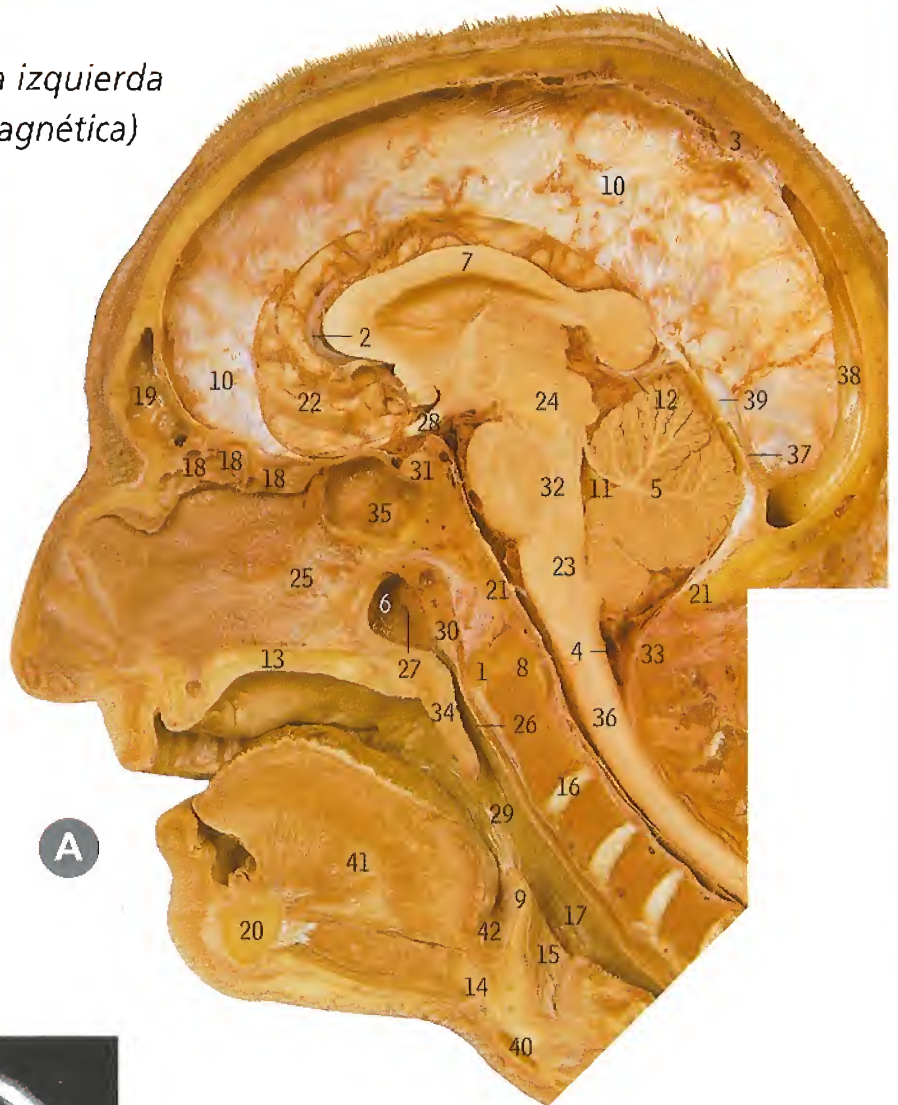
- 31 Seno esfenoparietal (borde posterior de la ala menor del esfenoides)
- 32 Seno recto (en la unión de la hoz del cerebro y la tienda del cerebelo)
- 33 Arteria cerebelosa superior
- 34 Seno petroso superior
- 35 Seno petroso superior (en la circunferencia mayor de la tienda del cerebelo)
- 36 Tienda del cerebelo
- 37 Seno transversal (en la circunferencia mayor de la tienda del cerebelo)
- 38 Ganglio de Gasser (del trigémino)
- 39 Nervio trigémino
- 40 Nervio patético
- 41 Nervio vestibulococlear



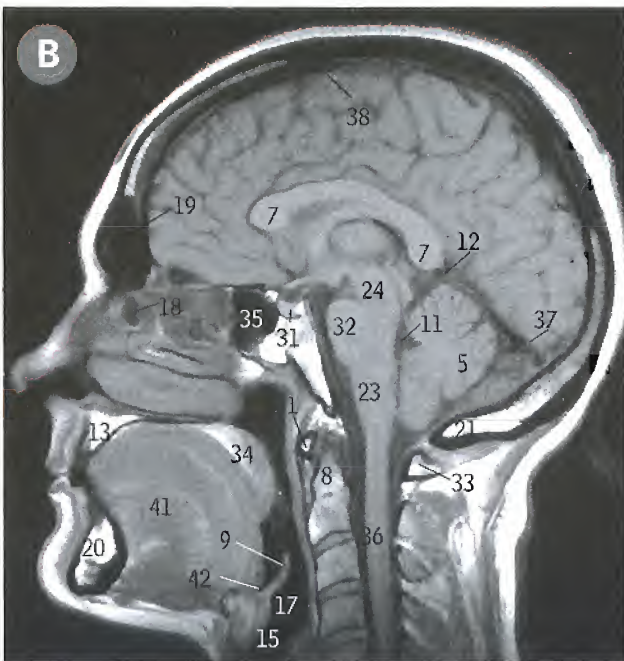
Corte sagital de la cabeza

- A** mitad derecha, vista desde la izquierda
B imagen de RM (resonancia magnética)

La hoz del cerebro (10) separa los dos hemisferios cerebrales. La tienda del cerebelo (39) separa la porción posterior de los hemisferios cerebrales del cerebelo (5).



A



B

- | | |
|--|---|
| 1 Arco anterior del atlas | 21 Borde del agujero occipital |
| 2 Arteria cerebral anterior | 22 Superficie interna del hemisferio cerebral derecho |
| 3 Granulaciones aracnoideas | 23 Bulbo raquídeo |
| 4 Cisterna bulbocerebelosa (cisterna magna) | 24 Mesencéfalo |
| 5 Cerebelo | 25 Tabique nasal (porción ósea) |
| 6 Coana (abertura nasal posterior) | 26 Nasofaringe |
| 7 Cuerpo calloso | 27 Abertura de la trompa de Eustaquio |
| 8 Apófisis odontoides del axis | 28 Quiasma óptico |
| 9 Epiglotis | 29 Porción bucal de la faringe (bucofaringe) |
| 10 Hoz del cerebro | 30 Amígdala faríngea |
| 11 Cuarto ventrículo | 31 Hipófisis |
| 12 Vena de Galeno (gran vena cerebral) | 32 Protuberancia anular |
| 13 Paladar duro | 33 Arco posterior del atlas |
| 14 Hioides | 34 Paladar blando (velo del paladar) |
| 15 Orificio de entrada de la laringe | 35 Seno esfenoidal |
| 16 Disco intervertebral entre el axis y la tercera vértebra cervical | 36 Médula espinal |
| 17 Porción laríngea de la faringe (laringofaringe) | 37 Seno recto |
| 18 Celdillas neumáticas etmoidales izquierdas | 38 Seno sagital superior |
| 19 Seno frontal izquierdo | 39 Tienda del cerebelo |
| 20 Mandíbula | 40 Cartilago tiroides |
| | 41 Lengua |
| | 42 Fosilla glosopiglotica (valécula) |



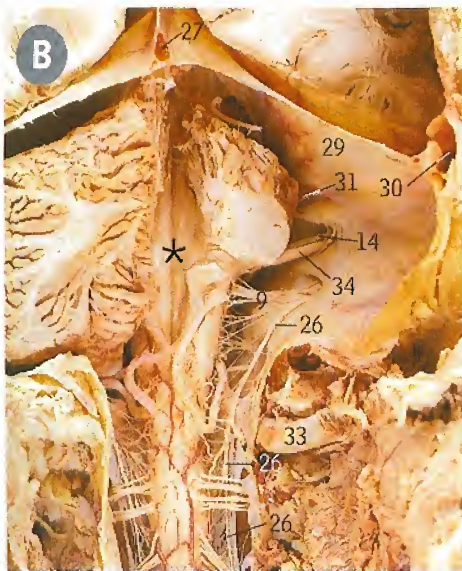
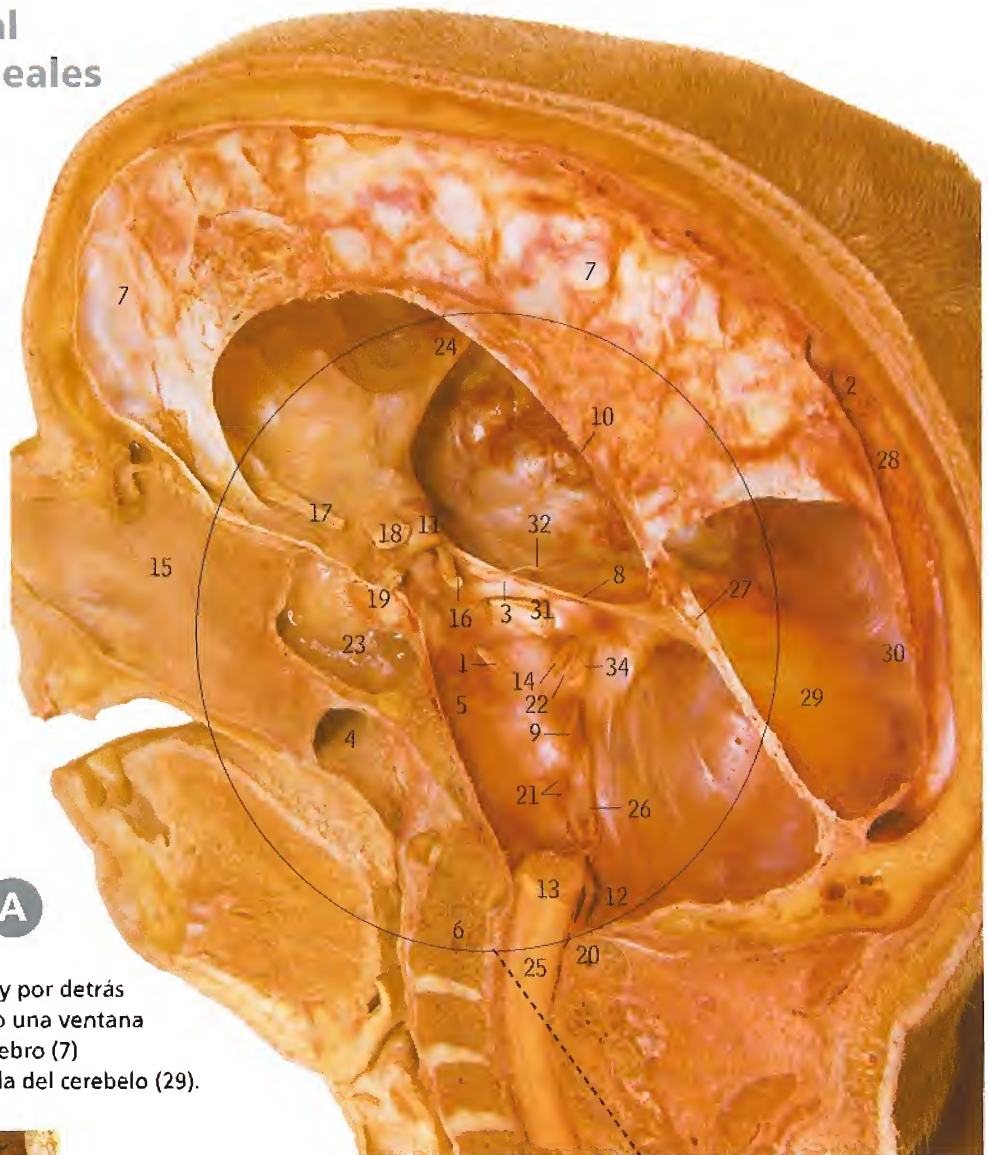
Hipertrofia de las adenoides, ver página 90.

A Duramadre cerebral y pares (nervios) craneales

- 1 Nervio motor ocular externo
- 2 Granulaciones aracnoideas
- 3 Circunferencia mayor de la tienda del cerebelo
- 4 Coana (abertura nasal posterior)
- 5 Canal basilar
- 6 Apofisis odontoides del axis
- 7 Hoz del cerebro
- 8 Circunferencia menor de la tienda del cerebelo
- 9 Nervios glossofaríngeo, vago y espinal
- 10 Seno sagital inferior
- 11 Arteria carótida interna
- 12 Borde del agujero occipital
- 13 Bulbo raquídeo
- 14 Raíz motora del nervio facial
- 15 Tabique nasal
- 16 Nervio motor ocular común
- 17 Cintilla olfatoria
- 18 Nervio óptico
- 19 Hipófisis
- 20 Arco posterior del atlas
- 21 Raíces del nervio hipogloso
- 22 Raíz sensitiva (nervio intermedio) del nervio facial
- 23 Seno esfenoidal
- 24 Seno esfenoparietal
- 25 Médula espinal
- 26 Raíz medular del nervio espinal
- 27 Seno recto
- 28 Seno sagital superior
- 29 Tienda del cerebelo
- 30 Seno transversal
- 31 Nervio trigémino
- 32 Nervio patético
- 33 Arteria vertebral
- 34 Nervio vestibulococlear

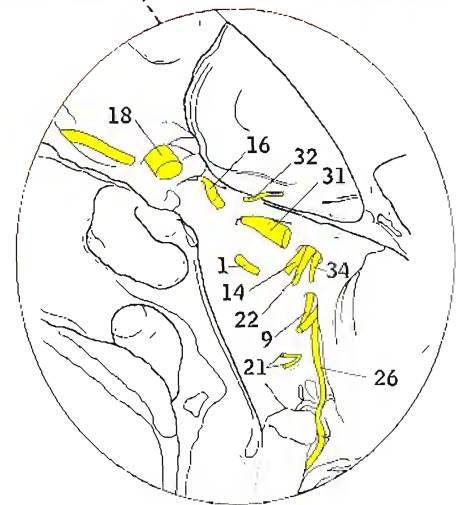
A

En esta vista oblicua desde la izquierda y por detrás se ha eliminado el cerebro y se ha hecho una ventana en la porción posterior de la hoz del cerebro (7) para mostrar la cara superior de la tienda del cerebelo (29).



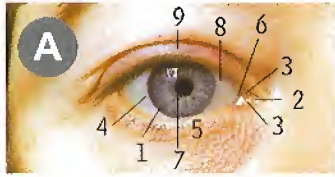B Fosa craneal posterior derecha vista desde atrás

Se expone el suelo del cuarto ventrículo (asterisco) después de eliminar la parte posterior del cráneo, la duramadre, las láminas de las vértebras cervicales superiores, todo el hemisferio cerebeloso derecho y la mayor parte del izquierdo.



Ojo derecho

detalles en superficie



Con los párpados en una abertura normal, el borde inferior del párpado superior (9) cubre casi la mitad superior del iris (1); el borde del párpado inferior (5) está al mismo nivel que el borde inferior del iris (1).

- | | |
|--------------------------------|------------------------------|
| 1 Iris detrás de la cornea | 5 Párpado inferior |
| 2 Caruncula lagrimal | 6 Pliegue semilunar |
| 3 Papila lagrimal | 7 Pupila detrás de la córnea |
| 4 Limbo (unión corneoescleral) | 8 Esclerótica |
| | 9 Párpado superior |

La córnea es la porción anterior transparente de la capa externa del globo ocular, que se continúa con la esclerótica (8) en el limbo (4). La pupila (7) es la abertura central del iris (1), diafragma circular pigmentado que está por delante del cristalino.

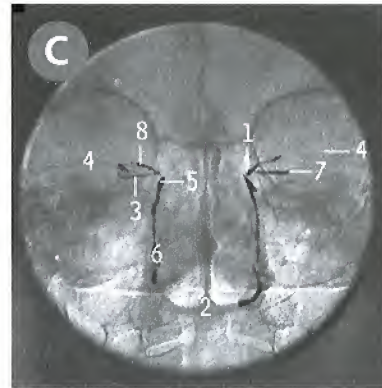
Cada tubérculo lagrimal (3) contiene un punto lagrimal, las pequeñas aberturas de los conductillos lagrimales (8) que se extienden hacia dentro para desembocar en el saco lagrimal, que está profundo al ligamento palpebral interno (B10) y se continúa hacia abajo con el conducto nasolagrimal (B12), que se sitúa dentro del canal óseo nasolagrimal.

Conducto nasolagrimal



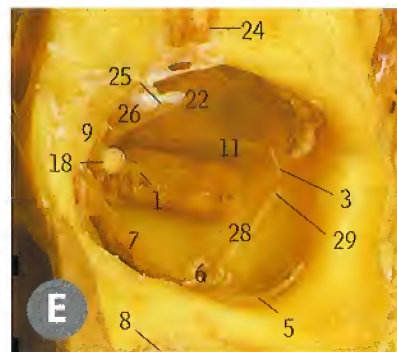
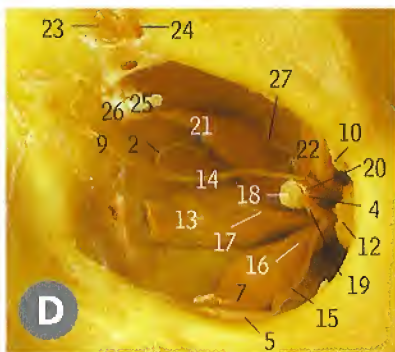
- | |
|--|
| 1 Aponeurosis del elevador del párpado superior |
| 2 Borde seccionado del tabique orbitario y del periostio |
| 3 Arteria dorsal de la nariz |
| 4 Músculo oblicuo menor |
| 5 Nervio infraorbitario |
| 6 Glándula lagrimal |
| 7 Saco lagrimal (extremo superior) |
| 8 Conductillo lagrimal inferior |
| 9 Papila y punto lagrimal inferior |
| 10 Ligamento palpebral interno |
| 11 Fibras musculares del elevador del párpado superior |
| 12 Conducto nasolagrimal |
| 13 Abertura del conducto nasolagrimal (eliminada la pared anterior) en el meato inferior de la nariz |
| 14 Almohadilla grasa orbitaria |
| 15 Arteria supraorbitaria |
| 16 Nervio supraorbitario |
| 17 Tendón del oblicuo mayor |
| 18 Troclea |

Macrodacriocistografía



- | |
|----------------------------|
| 1 Conductillo común |
| 2 Paladar duro |
| 3 Conductillo inferior |
| 4 Cateteres lagrimales |
| 5 Saco lagrimal |
| 6 Conducto nasolagrimal |
| 7 Sitio del punto lagrimal |
| 8 Conductillo superior |

En B se ha disecado la musculatura facial y parte del cráneo para mostrar la apertura del conducto nasolagrimal (12) en el meato de la nariz (13).



Órbita izquierda

D Vista anterior e izquierda

E Vista anterior y derecha

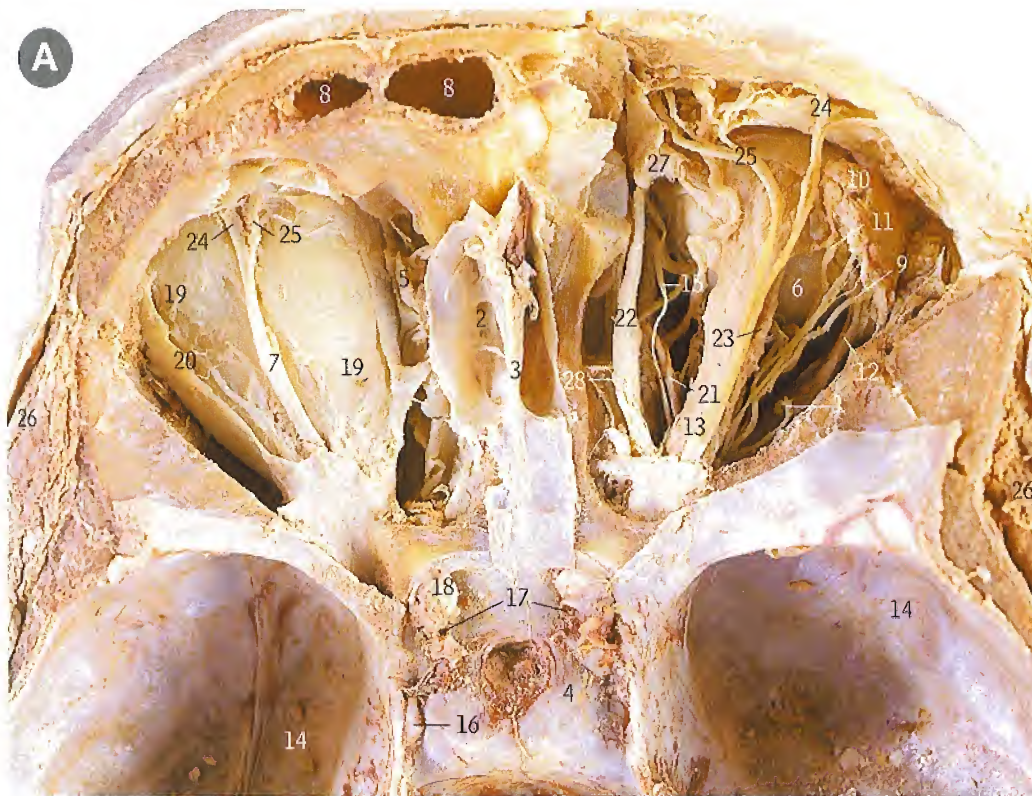
Las preparaciones en D y en E muestran los músculos y nervios en relación con las paredes orbitarias tras la extracción del ojo. En D se observa la extensión del espacio subaracnoideo (20) y de la vaina dural (4) en torno al nervio óptico (18).

- | | | | |
|---------------------------------|---------------------------------|----------------------------------|------------------------------------|
| 1 Nervio motor ocular externo | 9 Nervio nasal externo | 16 Nervio para el recto inferior | 22 Recto superior |
| 2 Nervio etmoidal anterior | 10 Glándula lagrimal | 17 Nervio para el recto interno | 23 Arteria supraorbitaria inferior |
| 3 Comunicación entre 11 y 28 | 11 Nervio lagrimal | 18 Nervio óptico | 24 Nervio supraorbitario |
| 4 Vaina dural del nervio óptico | 12 Músculo recto externo | 19 Nervios ciliares cortos | 25 Tendón del oblicuo mayor |
| 5 Músculo oblicuo menor | 13 Músculo recto interno | 20 Espacio subaracnoideo | 26 Tróclea |
| 6 Hendidura esfenomaxilar | 14 Nervio nasal | 21 Músculo oblicuo mayor | 27 Nervio patético |
| 7 Músculo recto inferior | 15 Nervio para el oblicuo menor | | 28 Nervio cigomático |
| 8 Nervio infraorbitario | | | 29 Conducto temporomaxilar |



Oclusión de la arteria central de la retina, oftalmoscopia, reflejo corneal y reflejo pupilar, ver páginas 90 y 91.

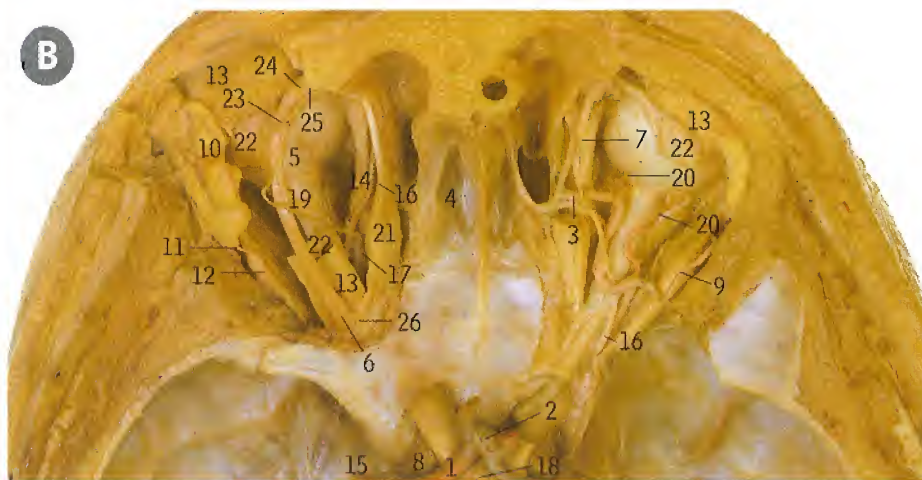Órbitas vista superior



- 1 Nervio motor ocular externo (VI)
- 2 Lámina cribiforme del etmoides
- 3 Apófisis *crista galli*
- 4 Diafragma de la silla turca
- 5 Celdillas etmoidales
- 6 Globo ocular
- 7 Nervio frontal
- 8 Seno frontal
- 9 Arteria lagrimal
- 10 Glándula lagrimal
- 11 Nervio lagrimal
- 12 Músculo recto externo
- 13 Músculo elevador superior del párpado
- 14 Fosa craneal media
- 15 Nervio nasociliar
- 16 Nervio motor ocular común (III)
- 17 Arteria oftálmica
- 18 Nervio óptico (II)
- 19 Cuerpo adiposo de la órbita
- 20 Periorbita
- 21 Nervio y vasos etmoidales posteriores
- 22 Músculo oblicuo mayor
- 23 Músculo recto superior
- 24 Nervio supraorbitario
- 25 Nervio supratroclear
- 26 Músculo temporal
- 27 Tróclea
- 28 Nervio patético (IV)

Las órbitas están situadas por debajo del suelo de la fosa craneal anterior. En la izquierda la placa orbitaria del hueso frontal ha sido eliminada para mostrar las estructuras más superficiales. En la derecha se ha diseccionado más en profundidad la órbita, eliminando el cuerpo adiposo de la órbita.

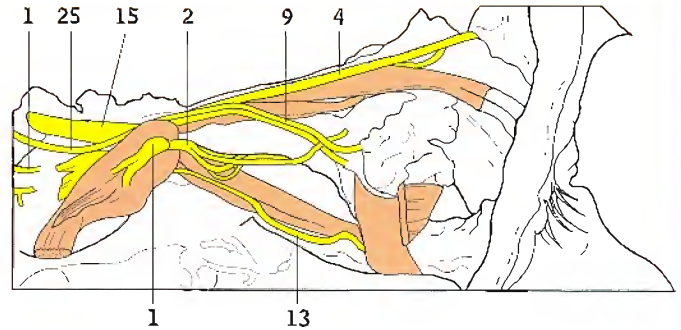
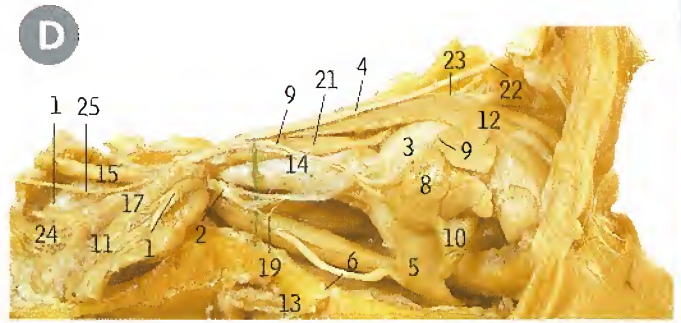
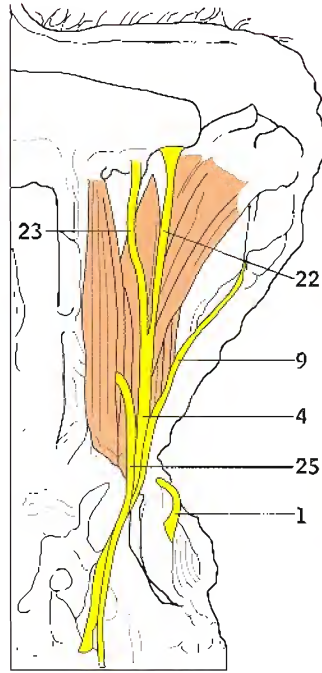
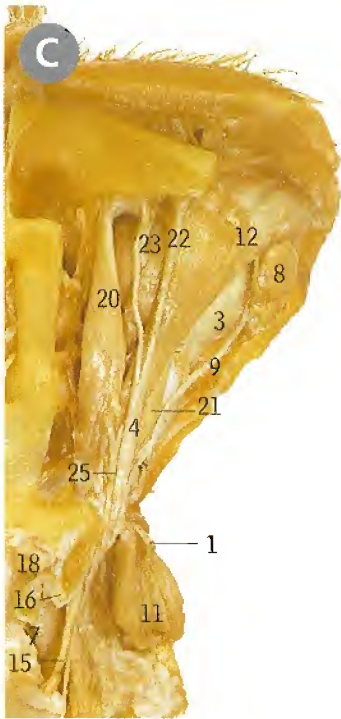
Órbitas vista superior



- 1 Arteria cerebral anterior
- 2 Arteria comunicante anterior
- 3 Arteria y nervio etmoidales anteriores
- 4 Lámina cribosa del etmoides
- 5 Globo ocular
- 6 Nervio frontal
- 7 Nervio nasal externo y arteria oftálmica
- 8 Arteria carótida interna
- 9 Arteria lagrimal
- 10 Glándula lagrimal
- 11 Nervio lagrimal
- 12 Músculo recto externo
- 13 Músculo elevador del párpado superior
- 14 Músculo recto interno
- 15 Arteria cerebral media
- 16 Nervio nasal
- 17 Arteria oftálmica
- 18 Quiasma óptico
- 19 Nervio óptico (sobre el cual se observan, en la órbita izquierda, los nervios ciliares cortos)
- 20 Arteria ciliar posterior
- 21 Músculo oblicuo mayor
- 22 Músculo recto superior
- 23 Arteria supraorbitaria
- 24 Nervio supraorbitario
- 25 Nervio supratroclear
- 26 Nervio patético

Las órbitas han sido descubiertas desde el plano superior, y se ha eliminado gran parte del elevador del párpado superior (13) y del recto superior del ojo (22). A la derecha, como es lo normal, la arteria oftálmica (17) y el nervio nasal (16) cruzan por encima del nervio óptico (19), de afuera hacia adentro; a la izquierda, la arteria ha cruzado bajo el nervio, lo que es una situación infrecuente. La arteria supraorbitaria (23) es muy pequeña y fina en la parte izquierda y no existe en la derecha.

Órbita derecha **C** vista superior **D** vista desde el lado derecho



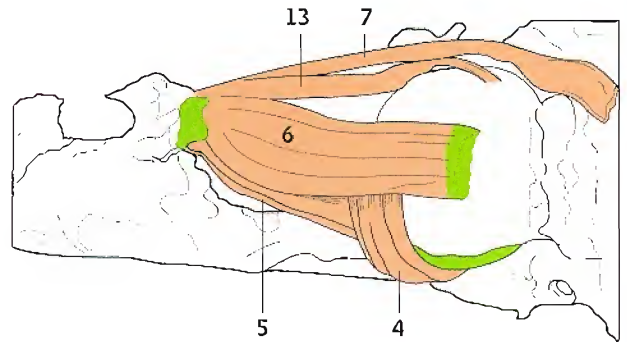
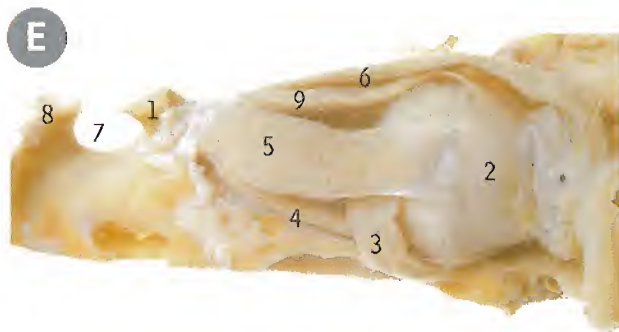
- 1 Nervio motor ocular externo
- 2 Ganglio ciliar
- 3 Globo ocular
- 4 Nervio frontal
- 5 Músculo oblicuo menor
- 6 Músculo recto inferior
- 7 Arteria carótida interna
- 8 Glándula lagrimal

- 9 Nervio lagrimal
- 10 Músculo recto externo
- 11 Músculo recto externo (reflejado hacia atrás)
- 12 Músculo elevador del párpado superior
- 13 Nervio para el oblicuo menor

- 14 Nervio para el recto interno
- 15 Nervio motor ocular común
- 16 Arteria oftálmica
- 17 Nervio oftálmico
- 18 Nervio optico
- 19 Nervios ciliares cortos (superficiales al marcador)

- 20 Músculo oblicuo mayor
- 21 Músculo recto superior
- 22 Nervio supraorbitario
- 23 Nervio supratrocLEAR
- 24 Ganglio del trigémino
- 25 Nervio patético

Músculos extrínsecos del ojo **E** vista desde la derecha



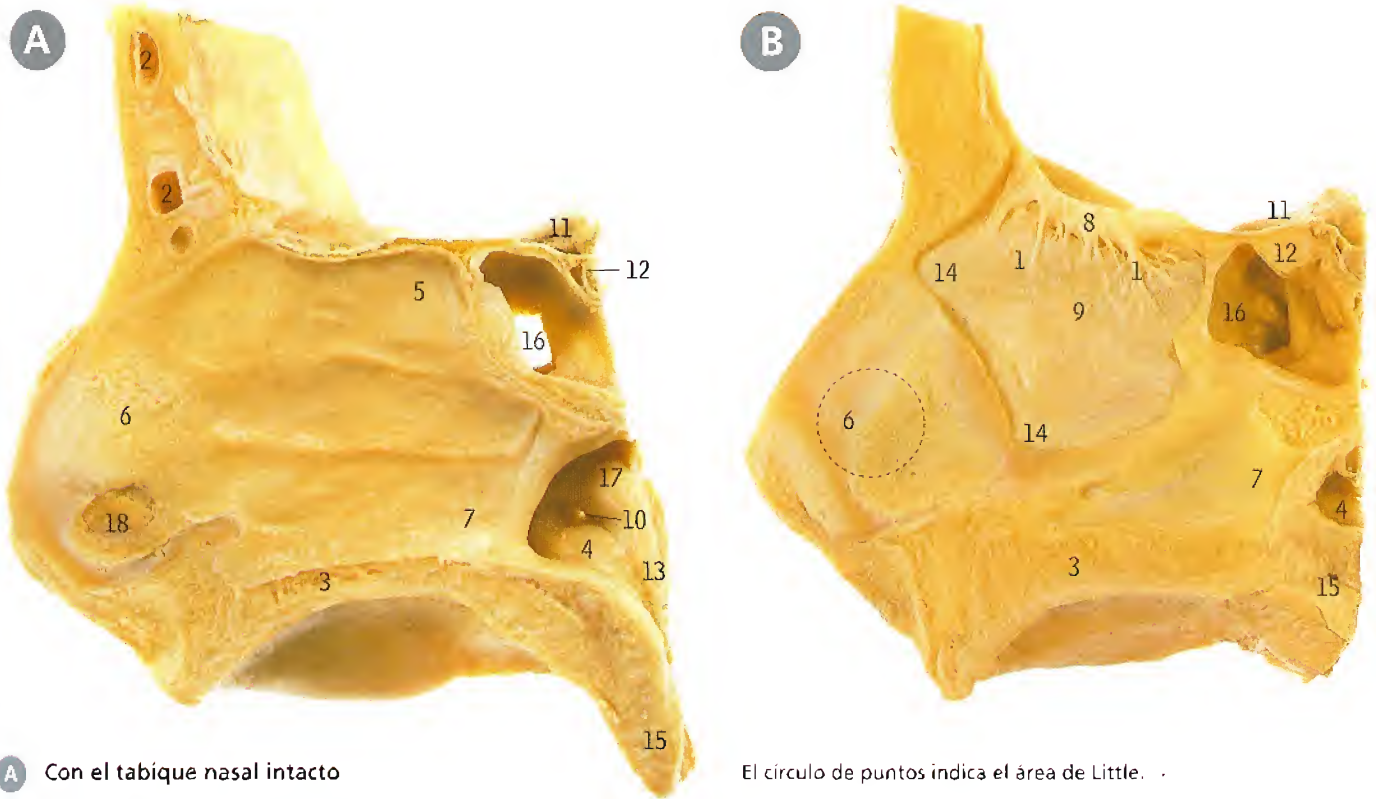
- 1 Apófisis clinoides anterior
- 2 Globo ocular
- 3 Músculo oblicuo menor
- 4 Músculo recto inferior
- 5 Músculo recto externo

- 6 Músculo elevador del párpado superior
- 7 Fosa hipofisaria (silla turca)
- 8 Apofisis clinoides posterior
- 9 Músculo recto superior

Se han eliminado las paredes superior y externa (lateral) de la órbita, junto con toda la grasa, los vasos y los nervios, y sólo han quedado los músculos.



Nariz en corte sagital, desde la izquierda



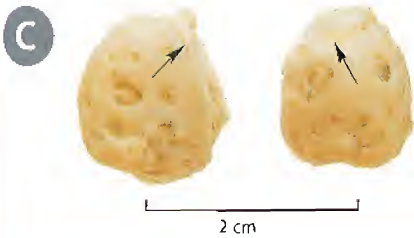A Con el tabique nasal intacto

B Con resección del tabique nasal

El círculo de puntos indica el área de Little.

- | | | | |
|---|---|---------------------------------------|-------------------------------------|
| 1 Cubierta dural, fibras olfatorias | 5 Tabique nasal lamina perpendicular del etmoides | 9 Epitelio olfatorio | 15 Paladar blando |
| 2 Seno frontal | 6 Tabique nasal: cartilago septal | 10 Abertura de la trompa de Eustaquio | 16 Seno esfenoidal |
| 3 Paladar duro | 7 Tabique nasal vómer | 11 Nervio óptico | 17 Rodete de la trompa de Eustaquio |
| 4 Porción nasal de la faringe (nasofaringe) | 8 Bulbo olfatorio | 12 Hipofisis | 18 Vestibulo nasal |
| | | 13 Pliegue salpingofaríngeo | |
| | | 14 Hueso septal, seccionado su borde | |

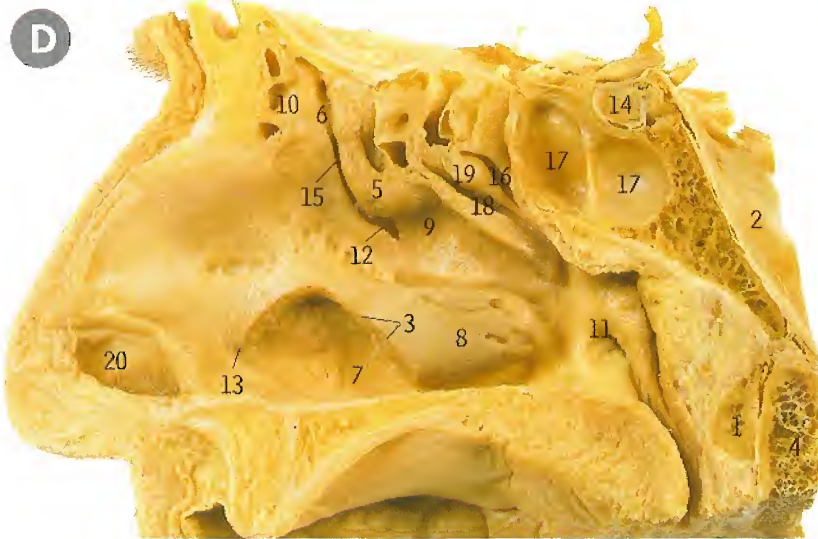
Amígdalas palatinas



Los orificios que se aprecian en la cara interna de estas piezas quirúrgicas, extraídas de un joven de 14 años, son la desembocadura de las criptas amigdalinas. Las flechas indican la hendidura intraamigdalina (restos de la segunda bolsa faríngea embrionaria).

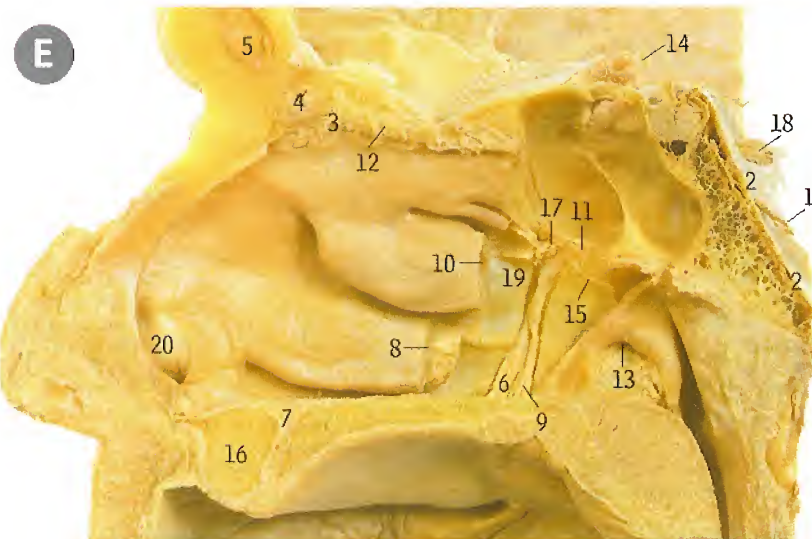
Las amígdalas palatinas (llamadas simplemente "amígdalas") son masas de tejido linfóide que a menudo presentan hipertrofia en la niñez, pero que en forma progresiva disminuyen de tamaño en la vida adulta. Junto al tejido linfóide de la porción posterior de la lengua (amígdala lingual) y el tejido linfóide de la pared posterior de la nasofaringe (amígdala faríngea) y la amígdala tubárica forman un "anillo" de tejido linfóide (anillo de Waldeyer) en el extremo superior de las vías respiratorias y digestivas.





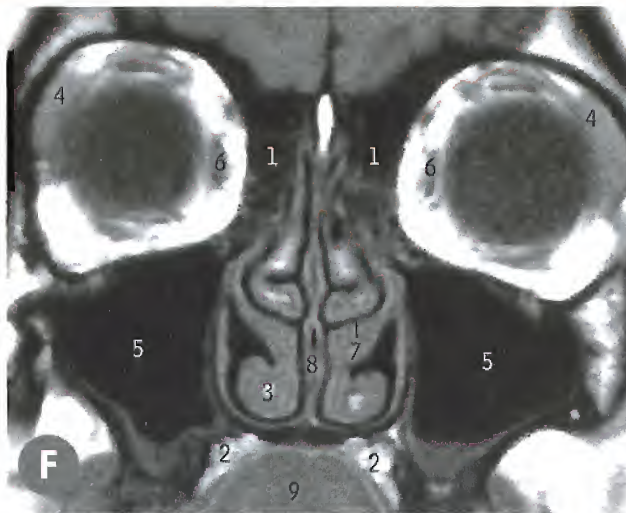
D Pared lateral de la cavidad nasal derecha

- 1 Arco anterior del atlas
- 2 Canal basilar
- 3 Borde seccionado del cornete
- 4 Apófisis odontoides del axis
- 5 Bulla etmoidal
- 6 Infundíbulo etmoidal
- 7 Meato inferior
- 8 Cornete inferior
- 9 Meato medio
- 10 Abertura de las celdillas neumáticas etmoidales anteriores
- 11 Abertura de la trompa de Eustaquio
- 12 Abertura del seno maxilar
- 13 Abertura del conducto nasolagrimal
- 14 Hipófisis
- 15 Hiato semilunar
- 16 Fosilla esenoetmoidal
- 17 Seno esfenoidal
- 18 Meato superior
- 19 Cornete superior
- 20 Vestíbulo



E Cavidad nasal derecha y ganglio esfenopalatino vista desde la izquierda

- 1 Nervio motor ocular externo
- 2 Canal basilar
- 3 Lámina cribosa del etmoides
- 4 Celdillas neumáticas etmoidales anteriores
- 5 Seno frontal
- 6 Nervio palatino anterior
- 7 Agujero incisivo
- 8 Cornete inferior, borde de mucoperiostio seccionado
- 9 Nervios palatinos menores
- 10 Cornete medio seccionado
- 11 Nervio del conducto vidiano
- 12 Fibras del nervio olfatorio
- 13 Abertura de la trompa de Eustaquio
- 14 Nervio óptico
- 15 Rama faringea para el ganglio
- 16 Hueso incisivo
- 17 Ganglio esfenopalatino
- 18 Nervio trigémino
- 19 Lámina vertical del etmoides
- 20 Vestíbulo

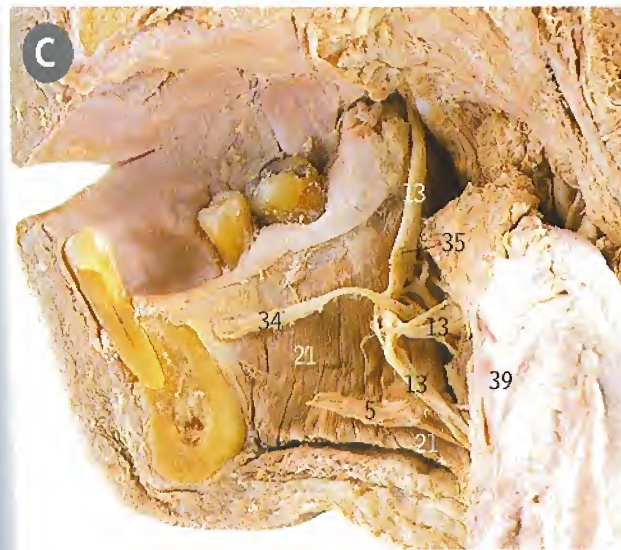
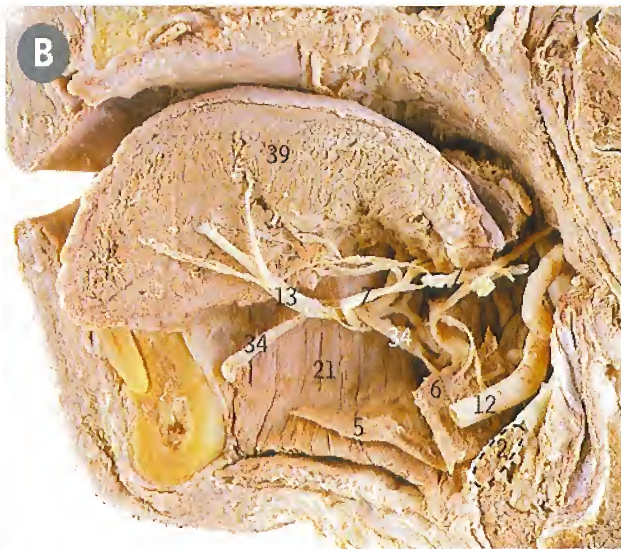
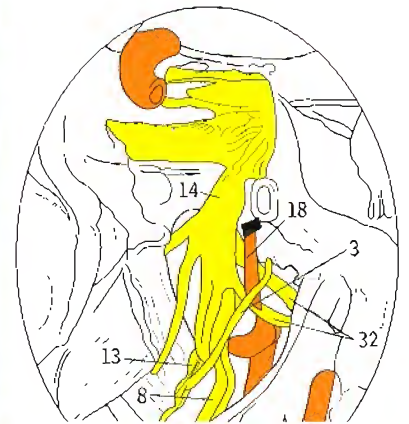



F Cornetes imagen coronal de RM

- 1 Celdillas etmoidales
- 2 Paladar duro
- 3 Cornete inferior
- 4 Glándula lagrimal
- 5 Seno maxilar
- 6 Músculo recto interno
- 7 Meato medio
- 8 Tabique nasal
- 9 Lengua



Ramas del trigémino derecho *vista medial*



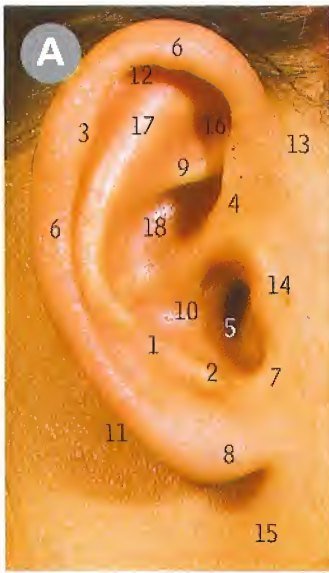A Sección sagital vista desde la izquierda, vista medial.

B C Cortes sagitales que pasan justo a la derecha de la línea media, habiéndose eliminado el músculo geniohioideo, la glándula sublingual y la mucosa oral. En C la lengua está desplazada hacia dentro.

- 1 Nervio motor ocular externo
- 2 Cuerpo del hioides
- 3 Cuerda del tímpano
- 4 Arteria carótida externa
- 5 Músculo geniohioideo
- 6 Músculo hioyoso
- 7 Nervio hipogloso
- 8 Nervio dentario inferior
- 9 Cornete inferior
- 10 Arteria carótida interna
- 11 Golfo de la vena yugular
- 12 Arteria lingual
- 13 Nervio lingual
- 14 Ramo mandibular del nervio trigémino
- 15 Marcador en la trompa de Eustaquio (conducto faringotimpánico)
- 16 Ramo maxilar del nervio trigémino
- 17 Músculo pterigoideo interno
- 18 Arteria meníngea media
- 19 Cornete medio
- 20 Raíz motora del nervio trigémino
- 21 Músculo milohioideo
- 22 Tabique nasal (porción cartilaginosa)
- 23 Nervio para el pterigoideo interno
- 24 Nervio para el milohioideo
- 25 Nervio motor ocular común
- 26 Ramo oftálmico del nervio trigémino
- 27 Nervio óptico
- 28 Glándula parótida
- 29 Peñasco del hueso temporal
- 30 Protuberancia anular o puente de Varolio
- 31 Vientre posterior del digástrico
- 32 Raíces del nervio auriculotemporal
- 33 Ligamento esfenomandibular y arteria maxilar
- 34 Conducto de Wharton (submandibular)
- 35 Ganglio submandibular
- 36 Cornete superior
- 37 Cornete supremo
- 38 Músculo periostafilino externo (tensor del velo del paladar)
- 39 Lengua
- 40 Ganglio del trigémino (semilunar o de Gasser)
- 41 Nervio trigémino
- 42 Nervio patético

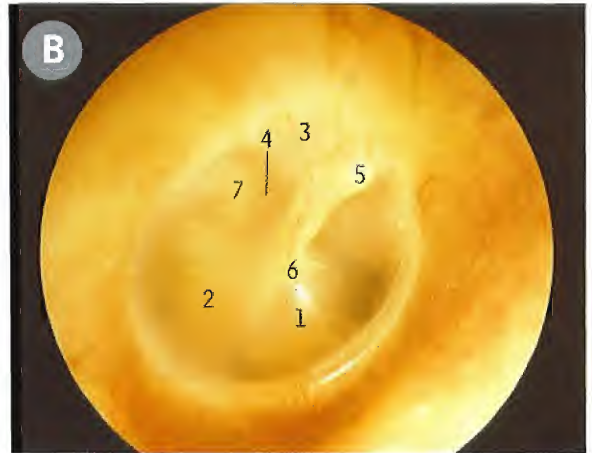

Oído externo derecho



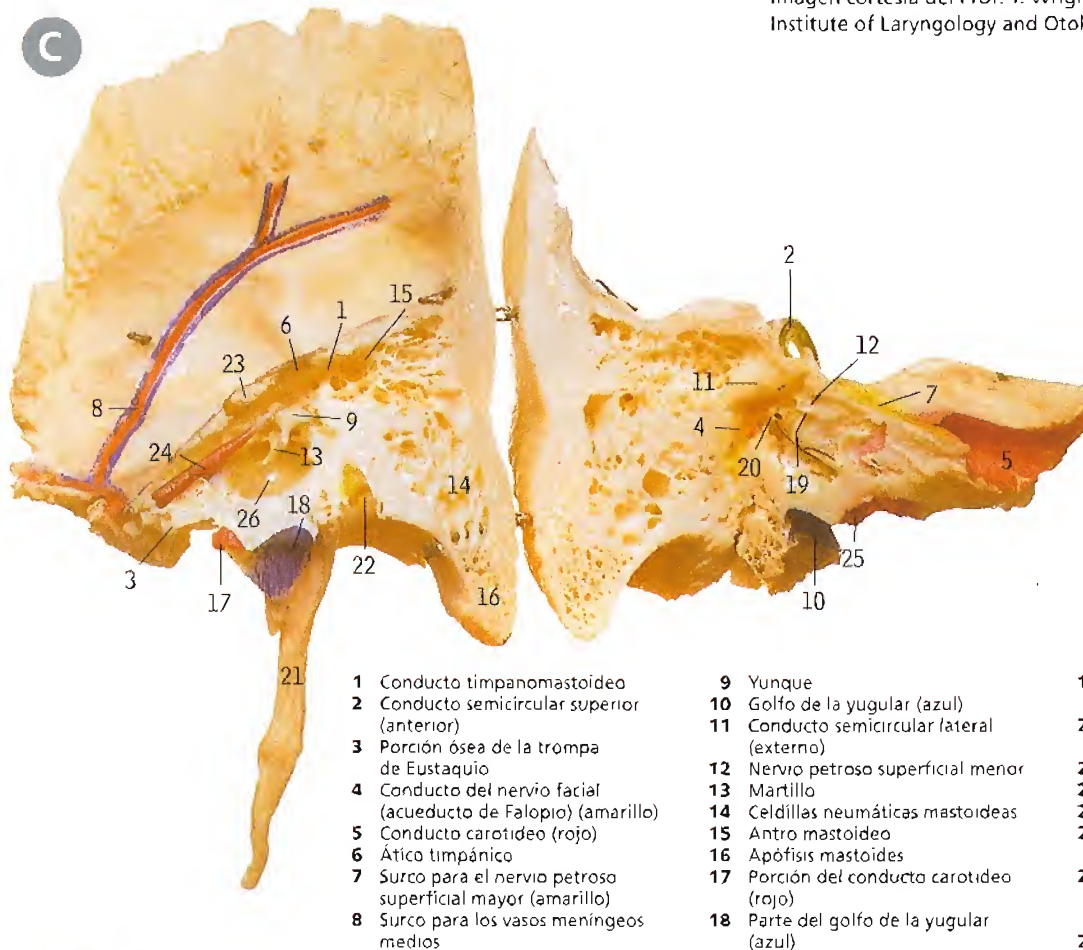
- 1 Antehélix
- 2 Antitrago
- 3 Tubérculo auricular
- 4 Pílar del hélix
- 5 Conducto auditivo externo
- 6 Hélix
- 7 Escotadura intertrágica
- 8 Lobulo
- 9 Pilar inferior del antehélix
- 10 Porción inferior de la concha
- 11 Apófisis mastoides
- 12 Fosita escafoidea
- 13 Vasos temporales superficiales y nervio auriculotemporal
- 14 Trago
- 15 Apófisis transversa del atlas
- 16 Fosita triangular
- 17 Pílar superior del antehélix
- 18 Porción superior de la concha

Membrana timpánica derecha vista por otoscopia



- 1 Cono de luz (reflejo luminoso)
- 2 Porción flácida
- 3 Porción tensa
- 4 Cuerda del tímpano
- 5 Martillo, apófisis lateral
- 6 Ombligo
- 7 Yunque, rama larga

Hueso temporal derecho y oído



- 1 Conducto timpanomastoideo
- 2 Conducto semicircular superior (anterior)
- 3 Porción ósea de la trompa de Eustaquio
- 4 Conducto del nervio facial (acuoducto de Falopio) (amarillo)
- 5 Conducto carotideo (rojo)
- 6 Ático timpánico
- 7 Surco para el nervio petroso superficial mayor (amarillo)
- 8 Surco para los vasos meníngeos medios
- 9 Yunque
- 10 Golfo de la yugular (azul)
- 11 Conducto semicircular lateral (externo)
- 12 Nervio petroso superficial menor
- 13 Martillo
- 14 Celdillas neumáticas mastoideas
- 15 Antro mastoideo
- 16 Apófisis mastoides
- 17 Porción del conducto carotideo (rojo)
- 18 Parte del golfo de la yugular (azul)
- 19 Promontorio y plexo timpánico (sobre el promontorio)
- 20 Estribo en la ventana oval y musculo del estribo
- 21 Apófisis estiloides
- 22 Agujero estilomastoideo
- 23 Techo del tímpano
- 24 Músculo del martillo (tensor del tímpano) en su conducto óseo
- 25 Rama timpánica del nervio glosofaríngeo entrando en su conductillo óseo
- 26 Membrana timpánica

Imagen cortesía del Prof. T. Wright, Institute of Laryngology and Otology, Londres.

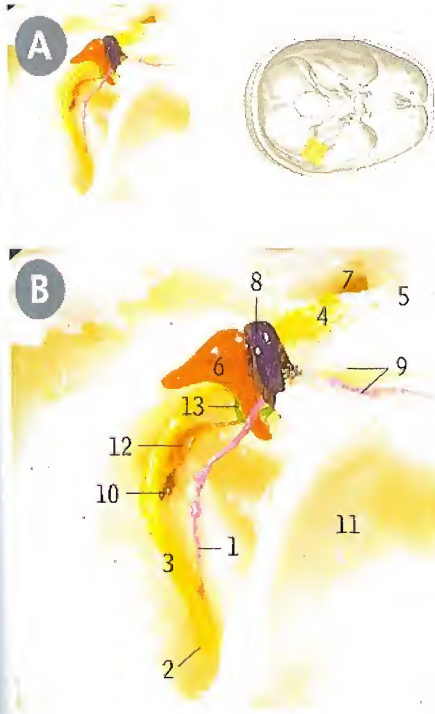
El hueso ha sido biseccionado y abierto como "un libro" y la parte superior del peñasco ha sido resecada parcialmente. La bisección ha expuesto la caja del tímpano (oído medio). En el lado izquierdo se observa, desde su cara interna, la pared externa del oído medio, que incluye la membrana timpánica (26), mientras que en el lado derecho se observan las principales estructuras de la pared interna de la caja del tímpano.



Oído temporal derecho

A Oído medio y nervio facial con sus ramas

B Ampliación de A



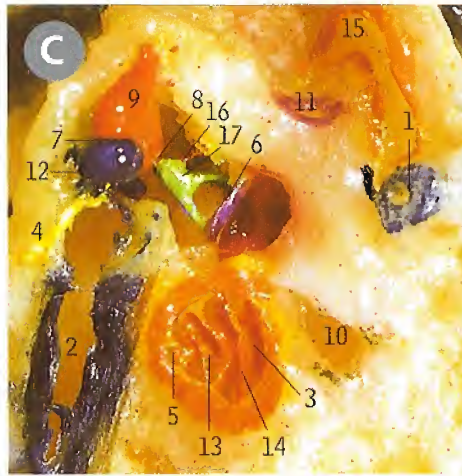
La disección se observa desde la derecha y arriba, mirando hacia adelante y adentro. Se ha eliminado parte del hueso para mostrar las porciones superiores del martillo (8) y el yunque (6), que normalmente sobresalen en el ático timpánico. Se ha abierto la porción superior del conducto facial (acuoducto de Falopio) (2) para mostrar el punto en que el nervio facial (3) da lugar a la cuerda del tímpano (1) y al nervio para el músculo del estribo (10). Se observa que del ganglio geniculado del nervio facial (4) sale el nervio petroso superficial mayor (5).

- 1 Cuerda del tímpano
- 2 Conducto facial conduciendo al agujero estilomastoideo
- 3 Nervio facial
- 4 Ganglio geniculado del nervio facial
- 5 Nervio petroso superficial mayor
- 6 Yunque
- 7 Conducto auditivo interno
- 8 Martillo
- 9 Borde de la trompa de Eustaquio
- 10 Nervio para el músculo del estribo
- 11 Parafina sobre la membrana timpánica (para sostenerla)
- 12 Músculo del estribo
- 13 Estribo

El tendón del músculo del estribo (12) emerge de una pequeña proyección cónica, la pirámide (resecada), en la pared posterior de la caja del tímpano.

Oído

C Temporal derecho; oído medio e interno ampliados



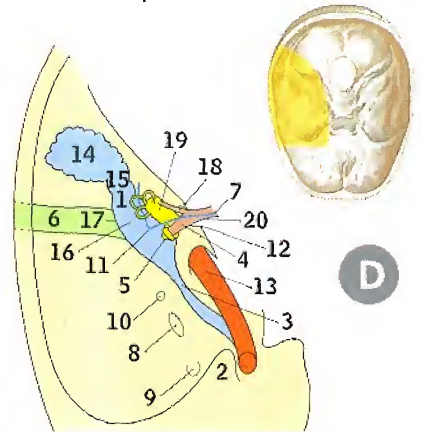
La pieza se observa desde arriba, un poco hacia atrás y afuera. Dentro de la cavidad del oído medio están los huesecillos: el martillo (12), el yunque (9) y el estribo (17). No se observan la membrana del tímpano ni el conducto auditivo externo, pero están debajo del número 7. Se ha abierto el caracol para mostrar su estructura ósea interna (3, 5, 13 y 14).

- 1 Conducto semicircular superior (anterior)
- 2 Trompa de Eustaquio
- 3 Conducto óseo del caracol
- 4 Cuerda del tímpano
- 5 Cupula del caracol
- 6 Platina o base del estribo en la ventana oval del vestíbulo
- 7 Articulación incudomaleolar
- 8 Articulación incudostapédica
- 9 Yunque
- 10 Conducto auditivo interno
- 11 Conducto semicircular lateral (externo)
- 12 Martillo
- 13 Columela del caracol
- 14 Lámina espiral ósea del caracol
- 15 Conducto semicircular posterior
- 16 Músculo del estribo
- 17 Estribo

El órgano espiral (receptor auditivo) se sitúa sobre la membrana basilar, que se extiende desde el borde libre de la lámina espiral ósea (14) a la parte lateral del conducto óseo del caracol. La columela (13) es el eje central del caracol y la cúpula (5) es su vértice.

Oído derecho

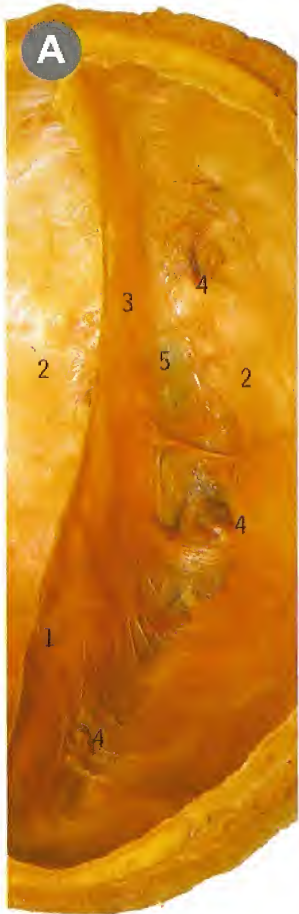D Visto desde arriba, diagrama de sus partes



Parte de la mitad derecha de la base del cráneo (D) y posición de las distintas porciones del oído dentro del temporal (sin los huesecillos de la cavidad del oído medio, 16). El conducto auditivo externo (6) forma un ángulo recto con la pared del cráneo, y el conducto auditivo interno (12) está situado al mismo nivel que el externo en la cara interna del temporal. La línea (de adelante hacia atrás) que pasa por la trompa de Eustaquio (3), la cavidad del oído medio (16), el antro mastoideo (1 y 15) y las celdillas neumáticas mastoideas (14) forma un ángulo de 60° respecto a la línea del conducto auditivo externo. La porción coclear del oído interno (5) está situada por delante de la vestibular (19). El nervio facial (7) pasa por arriba del nervio vestibulococlear (20) y adopta una dirección en ángulo recto hacia atrás, a nivel del ganglio geniculado (11), para pasar por debajo del conducto semicircular lateral en la pared interna del oído medio y descender por la pared interna del conducto timpanomastoideo (1) hasta alcanzar el agujero estilomastoideo.

- 1 Conducto timpanomastoideo (*aditus ad antrum*)
- 2 Apófisis clinoides anterior
- 3 Trompa de Eustaquio
- 4 Nervio coclear
- 5 Porción coclear del oído interno
- 6 Conducto auditivo externo
- 7 Nervio facial
- 8 Agujero oval
- 9 Agujero redondo mayor
- 10 Agujero redondo menor
- 11 Ganglio geniculado del facial
- 12 Conducto auditivo interno
- 13 Arteria carótida interna en el punto en que sale del agujero rasgado anterior
- 14 Celdillas neumáticas mastoideas
- 15 Antro mastoideo
- 16 Oído medio
- 17 Membrana del tímpano
- 18 Nervio vestibular
- 19 Porción vestibular del oído interno
- 20 Nervio vestibulococlear

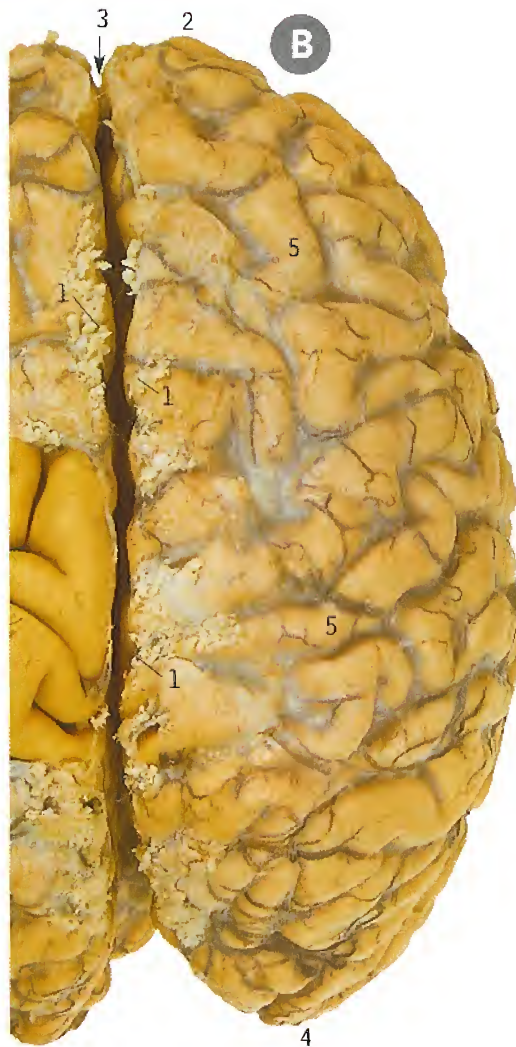Bóveda craneal y hoz del cerebro vistas desde abajo



Al observar la bóveda craneal desde abajo, se advierte que la hoz del cerebro (3) se continúa con la duramadre sobre la bóveda (2), y ha sido seccionada en la parte posterior (1) desde la tienda del cerebelo.

- 1 Borde seccionado de la hoz cerebral
- 2 Duramadre sobre la bóveda craneal
- 3 Hoz del cerebro
- 4 Venas cerebrales superiores
- 5 Seno longitudinal superior

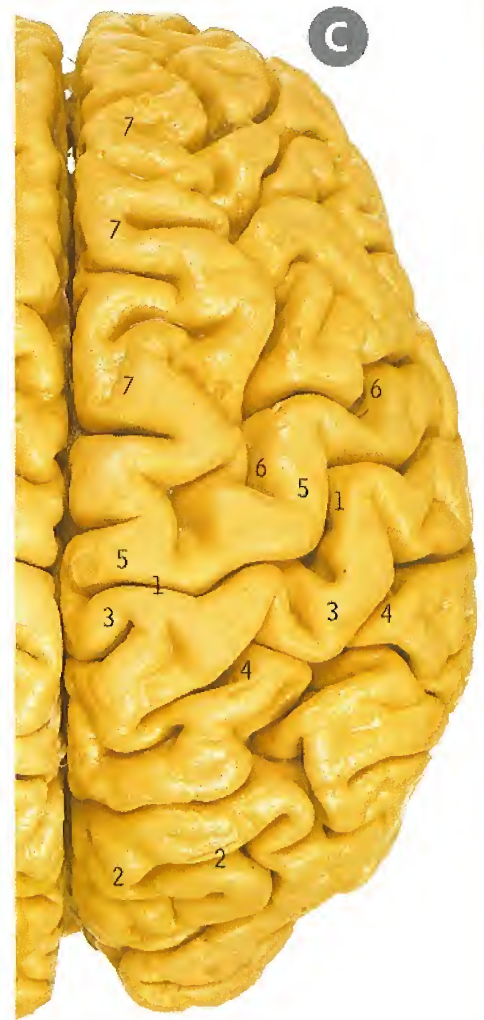
Encéfalo visto desde arriba



El hemisferio cerebral derecho está cubierto por la aracnoides, en la que se pueden observar las granulaciones aracnoideas (1) junto a la fisura longitudinal (o interhemisférica) (3). Se ha efectuado una ventana en la aracnoides sobre una porción pequeña del hemisferio izquierdo.

- 1 Granulaciones aracnoideas
- 2 Polo frontal
- 3 Fisura longitudinal (interhemisférica)
- 4 Polo occipital
- 5 Superficie superoexterna

Encéfalo hemisferio cerebral derecho, visto desde arriba

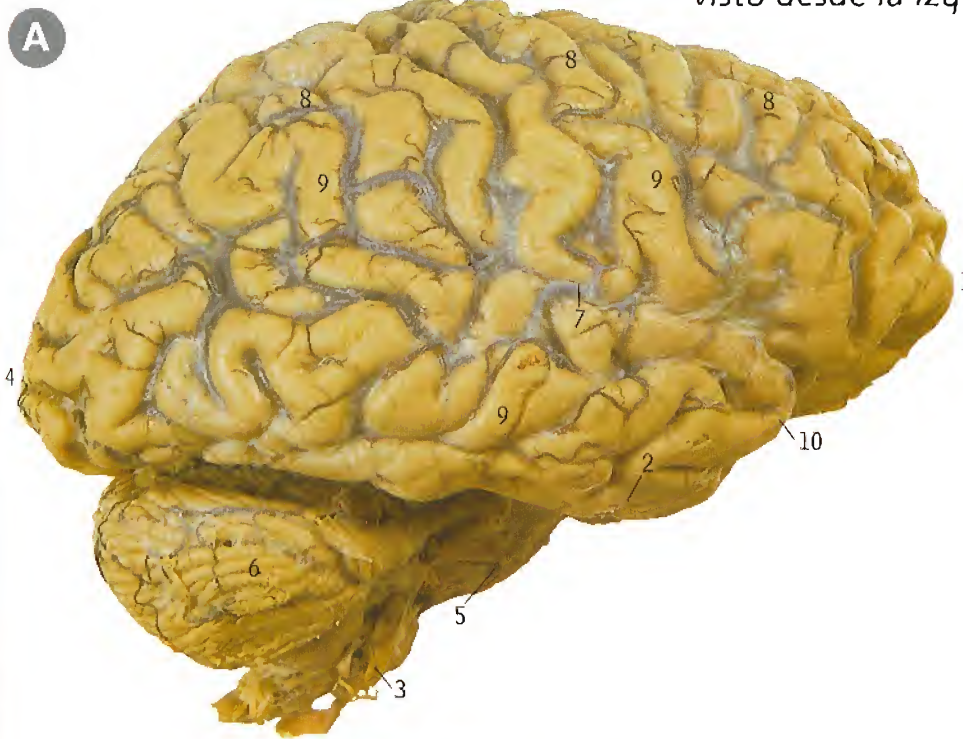


Después de quitar la aracnoides y sus vasos, se observan con claridad las circunvoluciones y los surcos o fisuras cerebrales. En este apartado sólo señalaremos algunas de las primeras; las más importantes son la fisura de Rolando o central (1) y las circunvoluciones frontal ascendente (precentral) y parietal ascendente (poscentral) (5 y 3).

- 1 Fisura de Rolando (central)
- 2 Fisura parietooccipital (perpendicular interna)
- 3 Circunvolución parietal ascendente (poscentral)
- 4 Surco posrolándico (poscentral)
- 5 Circunvolución frontal ascendente (precentral)
- 6 Surco prerrolándico (precentral o frontal ascendente)
- 7 Primera circunvolución frontal (superior)

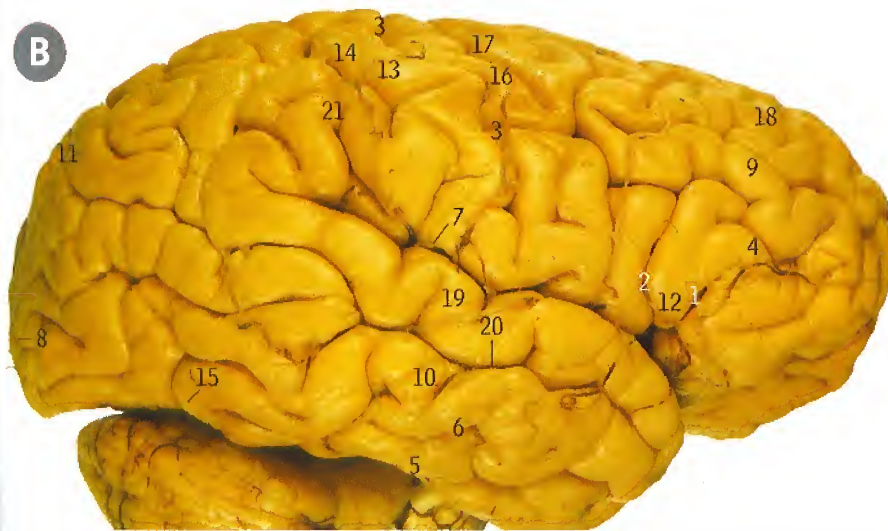


Encéfalo **A** visto desde la derecha **B** hemisferio cerebral derecho, visto desde la izquierda



Como en B (pág. 72), se ha dejado intacta la aracnoides y los vasos subaracnoideos se ven bajo ella; los de mayor tamaño son venas (como en 7).

- 1 Polo frontal
- 2 Venas cerebrales inferiores
- 3 Bulbo raquídeo y arteria vertebral
- 4 Polo occipital
- 5 Protuberancia anular y arteria basilar
- 6 Hemisferio derecho del cerebelo
- 7 Vena cerebral superficial intermedia sobre la fisura de Silvio
- 8 Venas cerebrales superiores
- 9 Superficie superoexterna del hemisferio cerebral derecho
- 10 Polo temporal



Se ha quitado la aracnoides, de forma que se pueden observar algunas de las ramas de mayor calibre de la arteria cerebral media (sin números) que salen de la fisura de Silvio (7). En esta lámina se presentan las principales circunvoluciones y surcos o fisuras; las más importantes son la frontal ascendente (precentral) y la parietal ascendente (poscentral) (16 y 13) y las fisuras de Rolando (central) y de Silvio (lateral) (3 y 7).

- 1 Prolongación anterior de la fisura de Silvio
- 2 Prolongación ascendente de la fisura de Silvio
- 3 Fisura de Rolando (central)
- 4 Circunvolución frontal inferior
- 5 Circunvolución temporal inferior
- 6 Surco temporal inferior
- 7 Fisura de Silvio (prolongación posterior)
- 8 Surco semilunar
- 9 Circunvolución frontal media
- 10 Circunvolución temporal media
- 11 Fisura parietooccipital (perpendicular interna)
- 12 Porción triangular
- 13 Circunvolución parietal ascendente (poscentral)
- 14 Surco posrolándico (poscentral)
- 15 Hendidura preoccipital
- 16 Circunvolución frontal ascendente (precentral)
- 17 Surco prerrolándico (precentral o frontal ascendente)
- 18 Circunvolución frontal superior
- 19 Circunvolución temporal superior
- 20 Surco temporal superior
- 21 Circunvolución supramarginal

La fisura de Rolando (C1 [pág. 72] y B3 [arriba]) marca el límite entre los lóbulos frontal y parietal. Una línea imaginaria arbitraria trazada desde la hendidura preoccipital (B15) hasta la fisura perpendicular interna (B11) marca el límite entre los lóbulos parietal y occipital, y la porción del hemisferio anterior a esta línea e interior a la fisura de Silvio (específicamente, su prolongación posterior, B7) constituye el lóbulo temporal.

Las circunvoluciones frontal ascendente y parietal ascendente (B16 y 13) contienen las áreas clásicamente descritas como "el área motora y el área sensitiva" de la corteza.

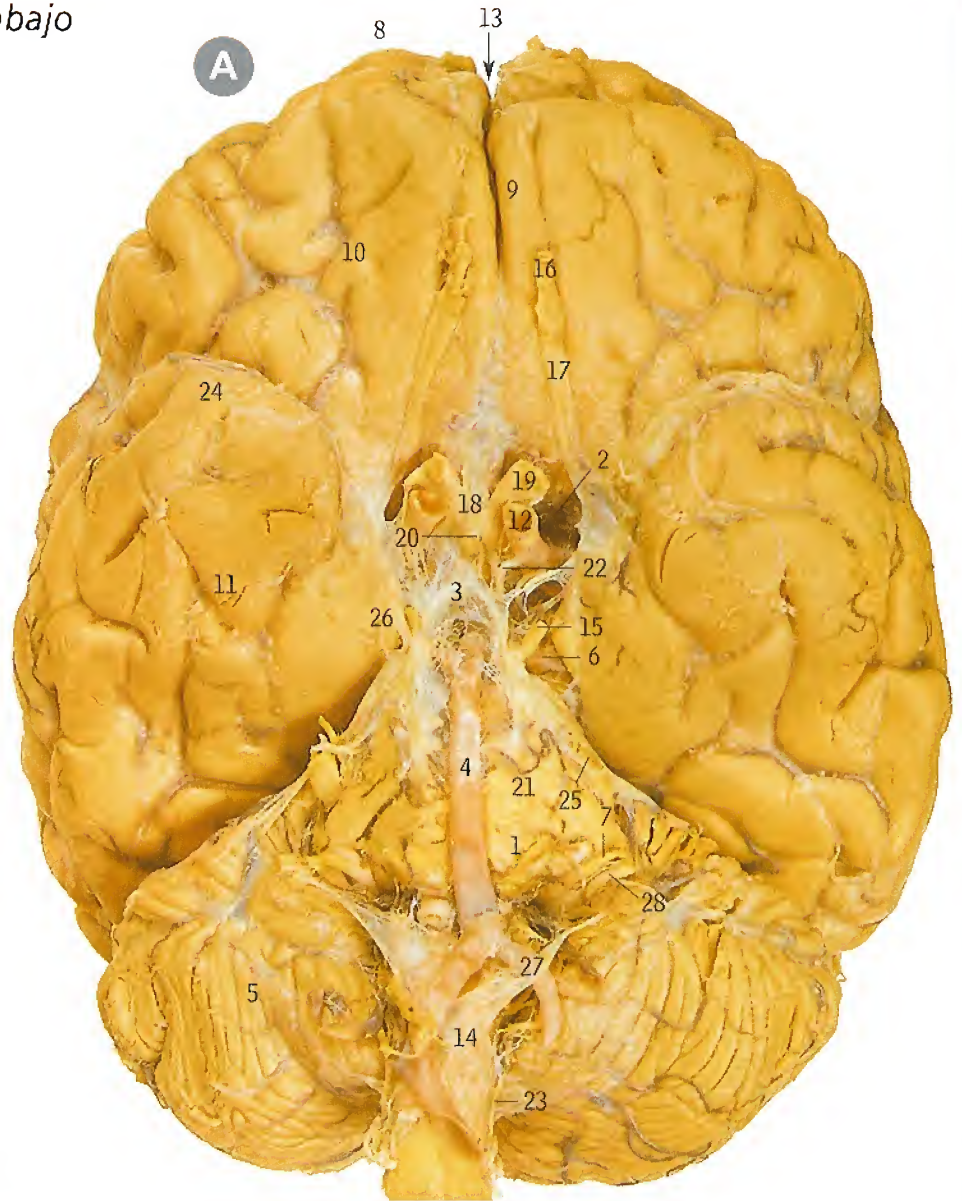Las áreas motoras del lenguaje (que generalmente se encuentran en el hemisferio cerebral izquierdo) se localizan en la región de la prolongación ascendente y la prolongación anterior de la fisura de Silvio y la porción triangular (B2, 1 y 12).

Las áreas auditivas de la corteza probablemente comprenden porciones de la circunvolución temporal superior (B19), específicamente su superficie superior, que se encuentra dentro de la fisura de Silvio (B7).

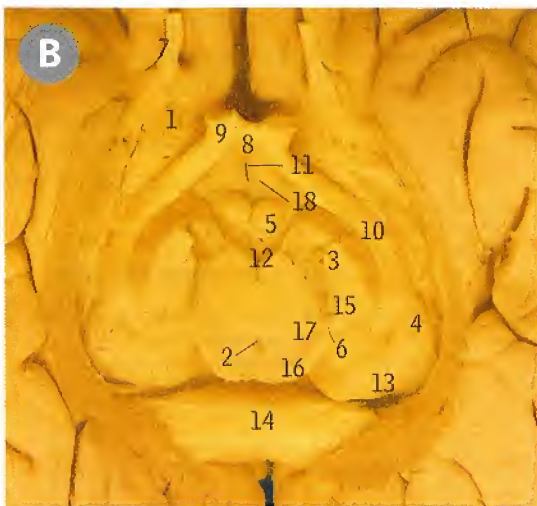
A Encéfalo visto desde abajo

Superficie inferior del cerebro tal y como se observa habitualmente cuando se acaba de extraer la masa encefálica del cráneo, sin disecar. En la superficie está la aracnoidea, rota en algunos puntos, y los vasos subyacentes.

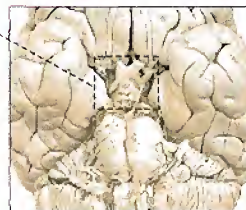- 1 Nervio motor ocular externo
- 2 Espacio perforado anterior
- 3 Membrana aracnoidea cubriendo los tubérculos mamilares
- 4 Arteria basilar
- 5 Hemisferio del cerebelo
- 6 Pie o base del pedunculo cerebral (mesencéfalo)
- 7 Nervio facial
- 8 Polo frontal
- 9 Circunvolucion orbitaria interna (recta)
- 10 Cara inferior del lóbulo frontal
- 11 Cara inferior del lóbulo temporal
- 12 Arteria carótida interna
- 13 Fisura longitudinal (interhemisférica)
- 14 Bulbo raquídeo
- 15 Nervio motor ocular común
- 16 Bulbo olfatorio
- 17 Cintilla olfatoria
- 18 Quiasma óptico
- 19 Nervio óptico
- 20 Infundíbulo (tallo hipofisario)
- 21 Protuberancia anular
- 22 Arteria comunicante posterior
- 23 Raíz medular del nervio espinal (accessorio)
- 24 Polo temporal
- 25 Nervio trigémino
- 26 *Uncus* (gancho)
- 27 Arteria vertebral
- 28 Nervio vestibulococlear



B Cintilla óptica y cuerpos geniculados vistos desde abajo

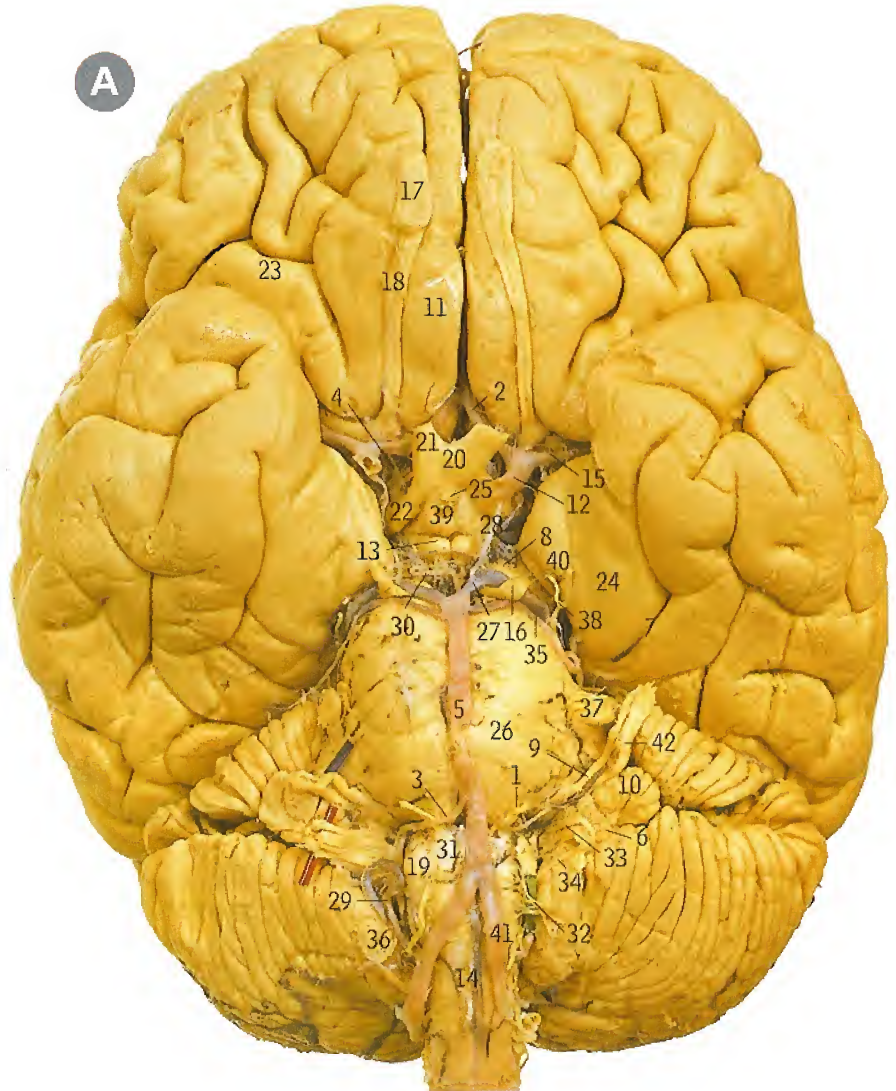
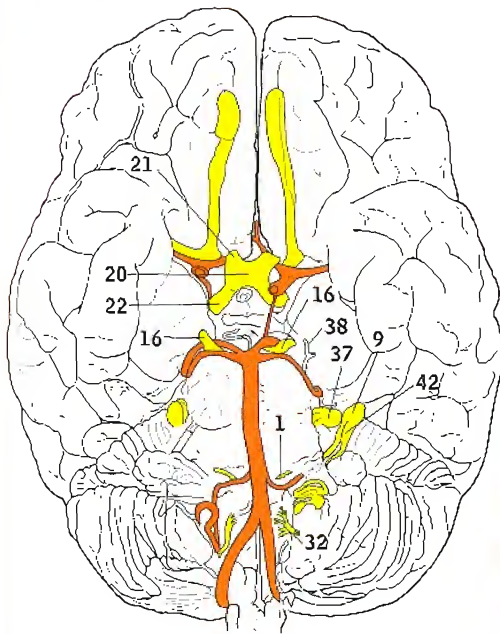


Se ha eliminado en su mayor parte el tronco encefálico y sólo queda la porción superior del mesencéfalo. También se han disecado las porciones más internas de cada hemisferio. Para identificar los cuerpos geniculados (4 y 6), que están en la superficie inferior de la porción posterior (pulvinar, 13) del tálamo, es necesario localizar el quiasma óptico (8) y después seguir la cintilla óptica (10) en sentido retrógrado rodeando la porción lateral del mesencéfalo (3).

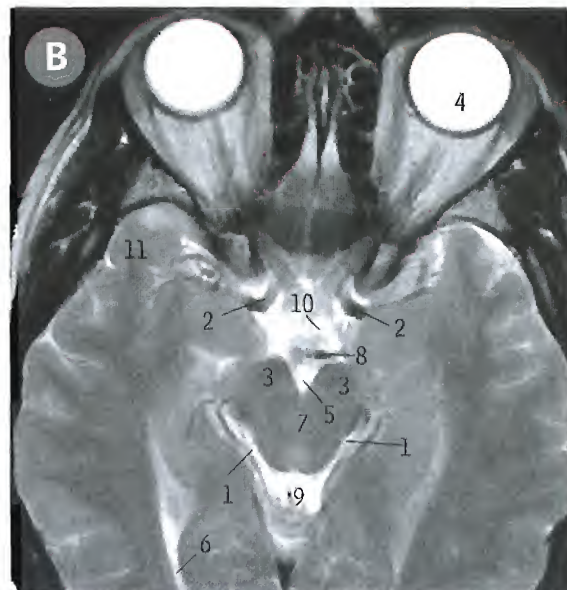


- | | |
|---------------------------------------|---|
| 1 Espacio perforado anterior | 11 Infundíbulo (tallo hipofisario) |
| 2 Acueducto de Silvio del mesencéfalo | 12 Espacio perforado posterior |
| 3 Pedúnculo cerebral del mesencéfalo | 13 Pulvinar del tálamo |
| 4 Cuerpo geniculado externo | 14 Rodete del cuerpo calloso |
| 5 Tubérculo mamilar | 15 Sustancia negra del mesencéfalo |
| 6 Cuerpo geniculado interno | 16 Lámina cuadrigemina (<i>tectum</i>) del mesencéfalo |
| 7 Cintilla olfatoria | 17 Calota peduncular (<i>tegmentum</i>) del mesencéfalo |
| 8 Quiasma óptico | 18 <i>Tuber cinereum</i> |
| 9 Nervio óptico | |
| 10 Cintilla óptica | |

A Encéfalo visto desde abajo



- 1 Nervio motor ocular externo
- 2 Arteria cerebral anterior
- 3 Arteria cerebelosa anteroinferior
- 4 Espacio perforado anterior
- 5 Arteria basilar
- 6 Plexo coroideo de la prolongación lateral del cuarto ventrículo
- 7 Surco colateral
- 8 Pie o base del pedúnculo cerebral
- 9 Nervio facial
- 10 Flóculo cerebeloso
- 11 Circunvolución orbitaria interna
- 12 Arteria carótida interna
- 13 Tubérculo mamilar
- 14 Bulbo raquídeo
- 15 Arteria cerebral media
- 16 Nervio motor ocular común
- 17 Bulbo olfatorio
- 18 Cintilla olfatoria
- 19 Oлива del bulbo raquídeo
- 20 Quiasma óptico
- 21 Nervio óptico
- 22 Cintilla óptica
- 23 Surco orbitario
- 24 Circunvolución del hipocampo
- 25 Infundíbulo (tallo hipofisario)
- 26 Protuberancia anular
- 27 Arteria cerebral posterior
- 28 Arteria comunicante posterior
- 29 Arteria cerebelosa posteroinferior
- 30 Espacio perforado posterior
- 31 Pirámide del bulbo raquídeo
- 32 Raicillas del nervio hipogloso (superficiales al marcador)
- 33 Raíces de los nervios glossofaríngeo, vago y espinal
- 34 Raíz medular del nervio espinal
- 35 Arteria cerebelosa superior
- 36 Amígdala cerebelosa
- 37 Nervio trigémino
- 38 Nervio patético
- 39 *Tuber cinereum* y eminencia medial
- 40 *Uncus* (gancho)
- 41 Arteria vertebral
- 42 Nervio vestibulococlear

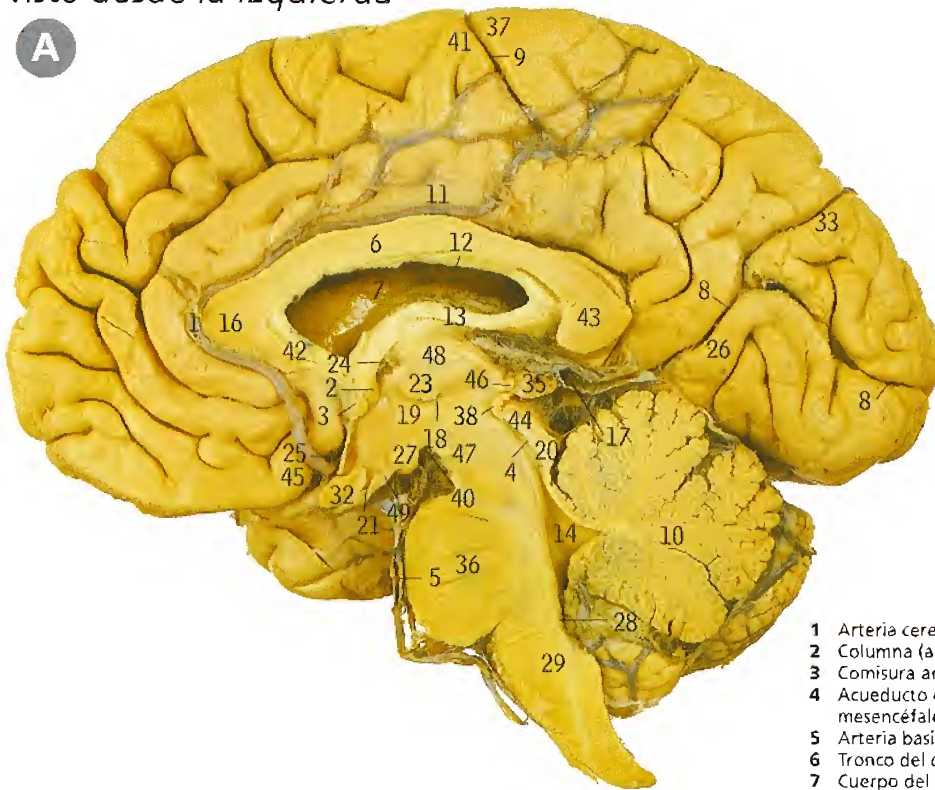


B Encéfalo

imagen axial de RM que muestra las cisternas subaracnoideas

- 1 Cisterna ambiens
- 2 Arteria carótida interna
- 3 Pedúnculo cerebral
- 4 Globo ocular
- 5 Cisterna interpeduncular
- 6 Ventrículo lateral, asta posterior
- 7 Mesencéfalo
- 8 Arteria cerebral posterior
- 9 Cisterna cuadrigémina
- 10 Cisterna quiasmática
- 11 Lóbulo temporal

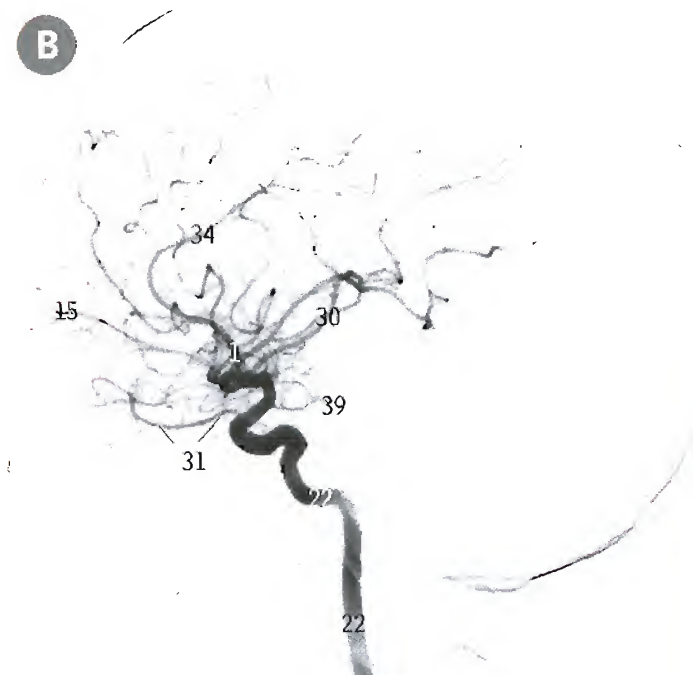
Mitad derecha del encéfalo en un corte sagital por la línea media, visto desde la izquierda



En esta hemisección típica del encéfalo se observa la cara interna del hemisferio cerebral derecho, junto con el tronco encefálico cortado (mesencéfalo, 4, 20, 44, 47; protuberancia anular, 36, y bulbo raquídeo, 29). El *septum pellucidum*, estructura de la línea media cuyo borde seccionado (12) se observa debajo del tronco del cuerpo caloso (6), se ha eliminado para mostrar el interior de la encrucijada del ventrículo lateral (7). El tercer ventrículo presenta el tálamo (48) y el hipotálamo (19) en su pared lateral o externa, en tanto que en el piso, de adelante atrás, están el quiasma óptico (32), la base del infundíbulo (21), la eminencia medial (49), los tubérculos mamilares (27) y el espacio perforado posterior (40).

Arteria carótida

fase arterial de una arteriografía carotídea de sustracción digital, proyección lateral



- | | |
|---|---|
| 1 Arteria cerebral anterior | 27 Tubérculo mamilar |
| 2 Columna (anterior) del trigono | 28 Abertura medial del cuarto ventrículo (agujero de Magendie) |
| 3 Comisura anterior | 29 Bulbo raquídeo |
| 4 Acueducto de Silvio del mesencéfalo | 30 Arteria cerebral media |
| 5 Arteria basilar | 31 Arteria oftálmica |
| 6 Tronco del cuerpo caloso | 32 Quiasma óptico |
| 7 Cuerpo del ventrículo lateral | 33 Fisura parietooccipital (perpendicular interna) |
| 8 Fisura calcarina | 34 Arteria pericallosa |
| 9 Fisura de Rolando | 35 Cuerpo de la glándula pineal |
| 10 Cerebelo | 36 Protuberancia anular |
| 11 Circunvolución del cíngulo | 37 Circunvolución parietal ascendente |
| 12 Borde seccionado del <i>septum pellucidum</i> | 38 Comisura blanca posterior |
| 13 Trígono cerebral | 39 Arteria comunicante posterior |
| 14 Cuarto ventrículo | 40 Espacio perforado posterior |
| 15 Arteria frontopolar | 41 Circunvolución frontal ascendente |
| 16 Rodilla del cuerpo caloso | 42 Pico del cuerpo caloso |
| 17 Gran vena cerebral (de Galeno) | 43 Rodete del cuerpo caloso |
| 18 Surco hipotalámico | 44 Tubérculo cuadrigémino anterior del mesencéfalo |
| 19 Hipotálamo | 45 Fondo de saco supraóptico del tercer ventrículo (receso supraoptico) |
| 20 Tuberculo cuadrigémino posterior del mesencéfalo | 46 Fondo de saco suprapineal del tercer ventrículo (receso suprapineal) |
| 21 Fondo de saco infundibular del tercer ventrículo (receso infundibular) | 47 Calota peduncular del mesencéfalo |
| 22 Arteria carótida interna | 48 Tálamo |
| 23 Comisura gris (conexión intertalámica) | 49 <i>Tuber cinereum</i> y eminencia medial |
| 24 Agujero interventricular (de Monro) y plexo coroideo | |
| 25 Lámina terminal | |
| 26 Circunvolución occipitotemporal interna | |

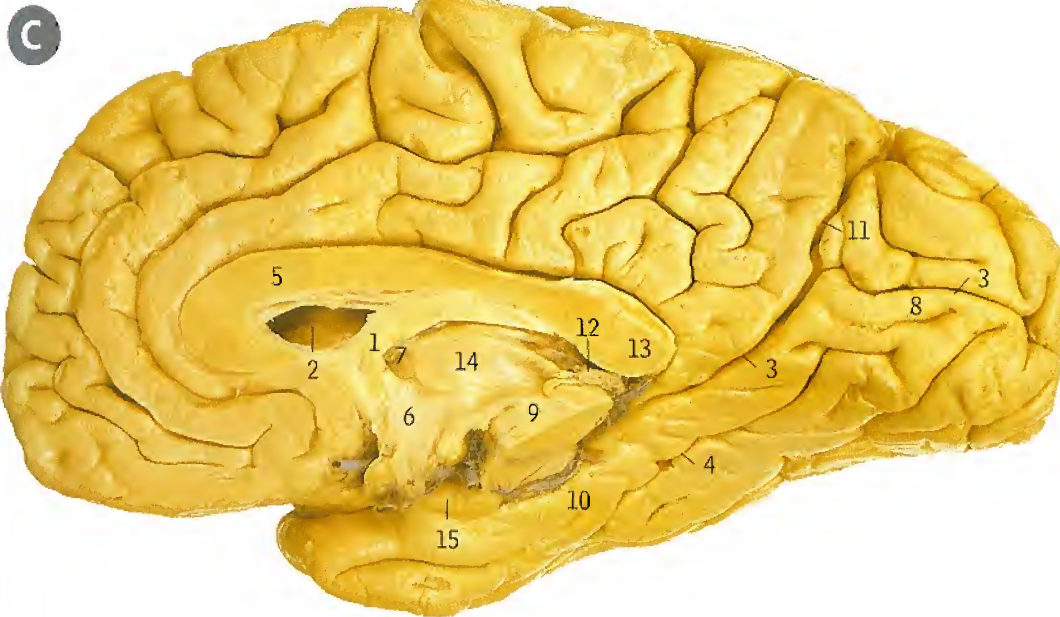
El tercer ventrículo es la cavidad en cuya pared externa se sitúan el tálamo (A48) y el hipotálamo (A19).

El cuarto ventrículo (A14) se sitúa en su mayor parte entre la protuberancia anular (A36) y el cerebelo (A10), aunque su extremo inferior queda por detrás de la porción superior del bulbo raquídeo (A29) (ver pág. 79, E).

El acueducto del mesencéfalo (de Silvio) (A4) comunica el tercero y el cuarto ventrículos, y por él circula líquido cefalorraquídeo entre ambas cavidades.

El agujero interventricular (A24) comunica el ventrículo lateral y el tercer ventrículo, y está limitado anteriormente por la columna del trigono (A2) y posteriormente por el tálamo (A48).

Encéfalo cara interna del hemisferio cerebral derecho



Se ha eliminado el tronco encefálico cortando a través del mesencéfalo (9) para así observar la porción inferior del hemisferio; en A, en la página 76, el tronco del encéfalo oculta esta porción.

- 1 Columna anterior del trigono
- 2 Asta frontal del ventrículo lateral
- 3 Fisura calcarina
- 4 Surco colateral
- 5 Cuerpo calloso
- 6 Hipotálamo en la pared lateral del tercer ventrículo
- 7 Agujero interventricular
- 8 Circunvolución occipitotemporal interna
- 9 Mesencéfalo
- 10 Circunvolución del hipocampo
- 11 Fisura parietooccipital (perpendicular interna)
- 12 Cuerpo de la glándula pineal
- 13 Rodete del cuerpo calloso
- 14 Tálamo en la pared lateral del tercer ventrículo
- 15 Uncus



D Nervios (pares) craneales

En esta vista ventral de la porción central del cerebro se ha eliminado la arteria vertebral derecha (a la izquierda de la imagen) casi en el punto donde se une a la vertebral contralateral (22). No se advierten los filamentos del primer nervio (olfatorio) en el punto en que se unen al bulbo olfatorio (10) porque se desgarraron cuando se extrajo el cerebro. Las raíces que forman los nervios glossofaríngeo, vago y espinal (6, 21 y 2) no se identifican claramente por separado, pero la porción espinal del nervio espinal (2) se aleja del bulbo para unirse a la porción bulbar.

- | | | |
|-------------------------------------|------------------------------------|----------------------------------|
| 1 Nervio motor ocular externo | 8 Arteria carótida interna | 16 Arteria comunicante posterior |
| 2 Nervio espinal (accessorio) | 9 Nervio motor ocular común | 17 Pirámide del bulbo raquídeo |
| 3 Arteria basilar | 10 Bulbo olfatorio | 18 Arteria cerebelosa superior |
| 4 Pie o base del pedúnculo cerebral | 11 Oliva del bulbo raquídeo | 19 Nervio trigémino |
| 5 Nervio facial | 12 Nervio óptico | 20 Nervio patético |
| 6 Nervio glossofaríngeo | 13 Infundíbulo (tallo hipofisario) | 21 Nervio vago |
| 7 Nervio hipogloso | 14 Protuberancia anular | 22 Arteria vertebral |
| | 15 Arteria cerebral posterior | 23 Nervio vestibulococlear |

El nervio motor ocular común (D9) emerge de la cara interna del pie del pedúnculo cerebral (D4), y el nervio patético (D20) rodea la cara lateral del pedúnculo. Ambos nervios pasan entre la arteria cerebral posterior y la arteria cerebelosa superior (D15 y 18).

El nervio patético (D20) es el único par craneal que emerge de la superficie dorsal del tronco encefálico.

El nervio trigémino (D19) emerge de la porción lateral de la protuberancia anular (D14).

El nervio motor ocular externo (D1) emerge entre la protuberancia anular y la pirámide del bulbo raquídeo (D14 y 17).

Los nervios facial y vestibulococlear (D5 y 23) salen del ángulo pontobulbar lateral.

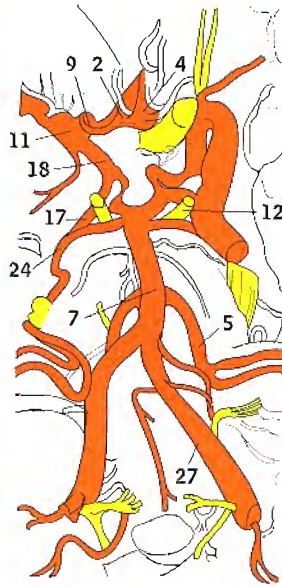
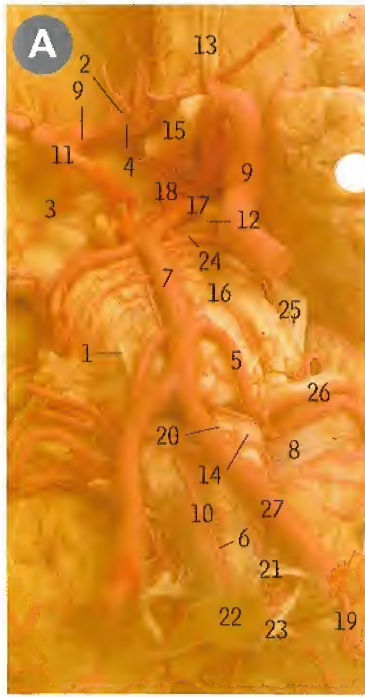Los nervios glossofaríngeo y vago y la raíz bulbar del nervio espinal (D6, 21 y 2) emergen del bulbo raquídeo por fuera de la oliva (D11).

El nervio hipogloso (D7) sale del bulbo en forma de dos hileras de raicillas entre la pirámide (D17) y la oliva del bulbo raquídeo (D11).

La raíz medular del nervio espinal emerge de la cara lateral de los cinco o seis segmentos cervicales superiores de la médula espinal, por detrás del ligamento dentado (pág. 79, F27).

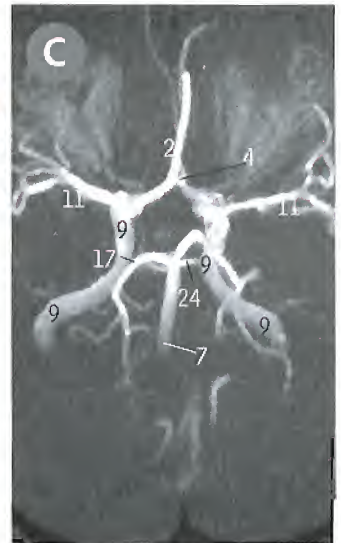
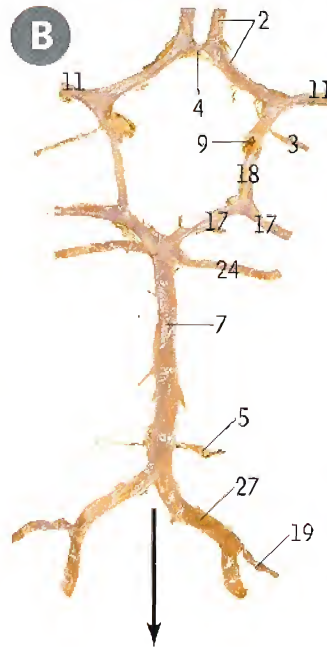
Arterias de la base del encéfalo

B polígono arterial de Willis y arteria basilar



A arterias inyectadas

C RM de angiografía del polígono arterial de Willis

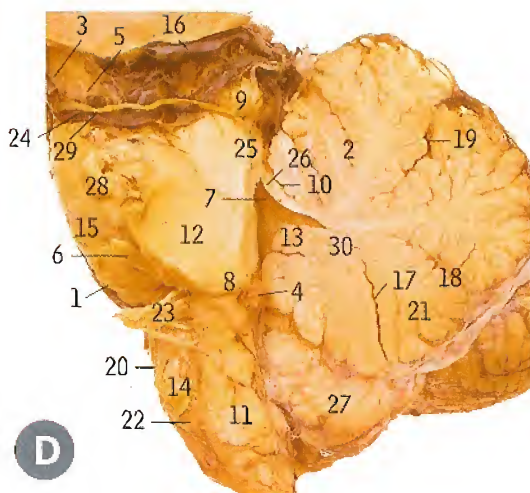


Se ha resecado parte del hemisferio cerebral derecho (a la izquierda en la imagen) para mostrar la arteria cerebral media derecha (11).

Los vasos anastomóticos se han separado de la base del cerebro y se han colocado en sus posiciones relativas.

- | | | | |
|--|---|---------------------------------------|--|
| 1 Nervio motor ocular externo | 8 Raicillas de los nervios glossofaríngeo, vago y espinal | 16 Protuberancia anular | 23 Raiz medular del nervio espinal |
| 2 Arteria cerebral anterior | 9 Arteria carótida interna | 17 Arteria cerebral posterior | 24 Arteria cerebelosa superior |
| 3 Arteria coroidea anterior | 10 Bulbo raquídeo | 18 Arteria comunicante posterior | 25 Nervio trigémino |
| 4 Arteria comunicante anterior | 11 Arteria cerebral media | 19 Arteria cerebelosa posteroinferior | 26 Una rama desusadamente grande de la arteria cerebelosa anteroinferior (5) cubre los nervios facial y vestibulococlear |
| 5 Arteria cerebelosa anteroinferior | 12 Nervio motor ocular común | 20 Pirámide | 27 Arteria vertebral |
| 6 Arteria espinal anterior | 13 Cintilla olfatoria | 21 Raíces del primer nervio cervical | |
| 7 Arteria basilar con las ramas protuberanciales | 14 Oliva | 22 Médula espinal | |

Tronco encefálico y cerebelo en una sección sagital vista desde la izquierda



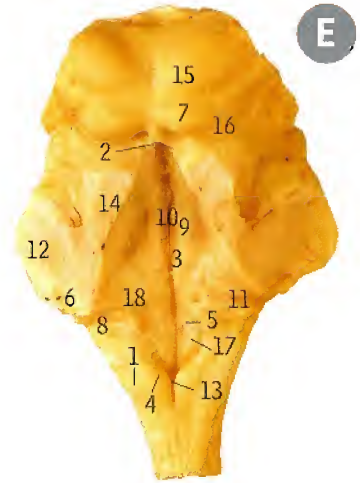
Se ha quitado la mitad izquierda del cerebelo mediante un corte sagital en la línea media y por sección de los pedúnculos cerebelosos izquierdos (8, 12 y 25).

- | | |
|---|---|
| 1 Nervio motor ocular externo | 16 Arteria cerebral posterior |
| 2 Lóbulo rostral (anterior) | 17 Fisura pospiramidal |
| 3 Vena cerebral basal | 18 Fisura prepiramidal |
| 4 Plexo coroideo en la prolongación lateral del cuarto ventrículo | 19 Gran fisura media |
| 5 Pie o base del pedúnculo cerebral | 20 Pirámide del bulbo raquídeo |
| 6 Nervios facial y vestibulococlear | 21 Pirámide del vermis |
| 7 Cuarto ventrículo | 22 Raicillas del nervio hipogloso |
| 8 Pedúnculo cerebeloso inferior | 23 Raíces de los nervios glossofaríngeo, vago y espinal |
| 9 Tubérculo cuadrigémino posterior | 24 Arteria cerebelosa superior |
| 10 Lingula | 25 Pedúnculo cerebeloso superior |
| 11 Bulbo raquídeo | 26 Velo medular anterior |
| 12 Pedúnculo cerebeloso medio | 27 Amígdala cerebelosa |
| 13 Nódulo del vermis | 28 Nervio trigémino |
| 14 Oliva | 29 Nervio patético |
| 15 Protuberancia anular | 30 Uvula del vermis |

E Tronco encefálico y piso del cuarto ventrículo

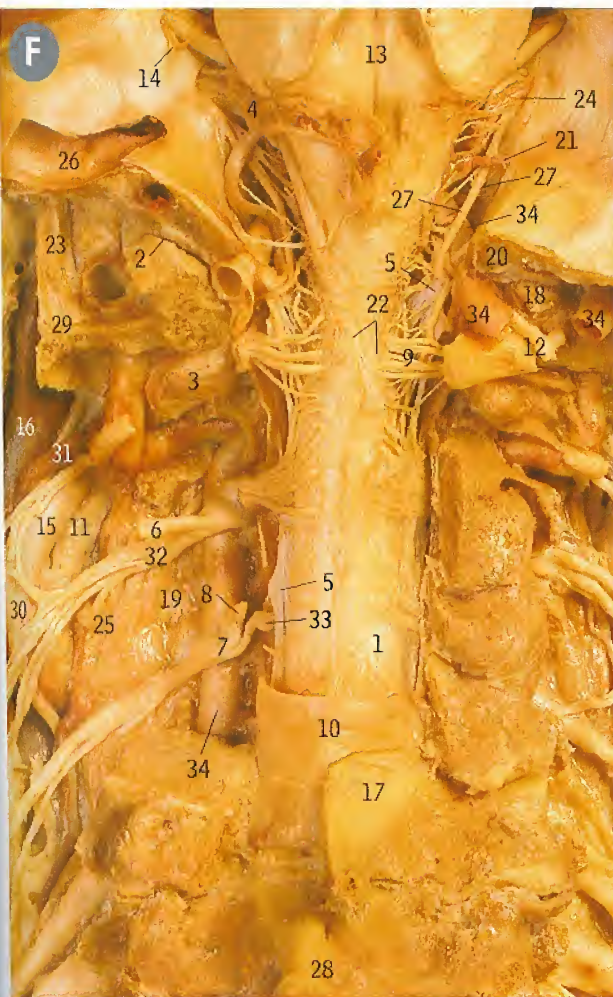
En esta vista de la cara dorsal del tronco del encéfalo, ha sido separado del resto del encéfalo en la porción más alta del mesencéfalo, exactamente por arriba del tubérculo cuadrigémimo anterior (15). El cerebelo se ha quitado al cortar los pedúnculos cerebelosos superior (14), medio (12) e inferior (6).

- | | | |
|---|--------------------------------------|---|
| 1 Tubérculo del cuerpo restiforme (<i>cuneatus</i>) | 6 Pedunculo cerebeloso inferior | 14 Pedunculo cerebeloso superior |
| 2 Borde seccionado del velo medular superior | 7 Tubérculo cuadrigémimo posterior | 15 Tubérculo cuadrigémimo anterior |
| 3 Eminencia <i>teres</i> (del facial) | 8 Prolongación lateral | 16 Nervio patético |
| 4 Tubérculo del haz de Goll (<i>gracilis</i>) | 9 Eminencia medial | 17 Ala gris (triángulo vagal) |
| 5 Ala blanca interna (triángulo hipoglosa) | 10 Surco longitudinal medial | 18 Ala blanca externa (área vestibular) |
| | 11 Estrias acústicas (medulares) | |
| | 12 Pedunculo cerebeloso medio | |
| | 13 Ápice de la fosa romboidea (óbex) | |



F Tronco del encéfalo y porción superior de la médula espinal vista posterior

Se han eliminado la porción posterior del cráneo y las vértebras superiores para mostrar la continuidad del tronco del encéfalo con la médula espinal, de la que se ven surgir las raicillas nerviosas dorsales (como en 9). La porción espinal del nervio accesorio o espinal (27) desciende a través del agujero magno (20) para unirse con la porción bulbar en el agujero rasgado posterior (24). Las raicillas nerviosas ventrales (como en 33), delante del ligamento dentado (5), se unen para formar una raíz nerviosa ventral que se une con la dorsal (8, cuyas raicillas de origen, dorsales al ligamento, se han seccionado desde la médula para permitir la observación de las raíces ventrales), pero forman un nervio inmediatamente después del ganglio raquídeo dorsal (7). El nervio se divide inmediatamente en las ramas ventral y dorsal (como en 32 y 6).



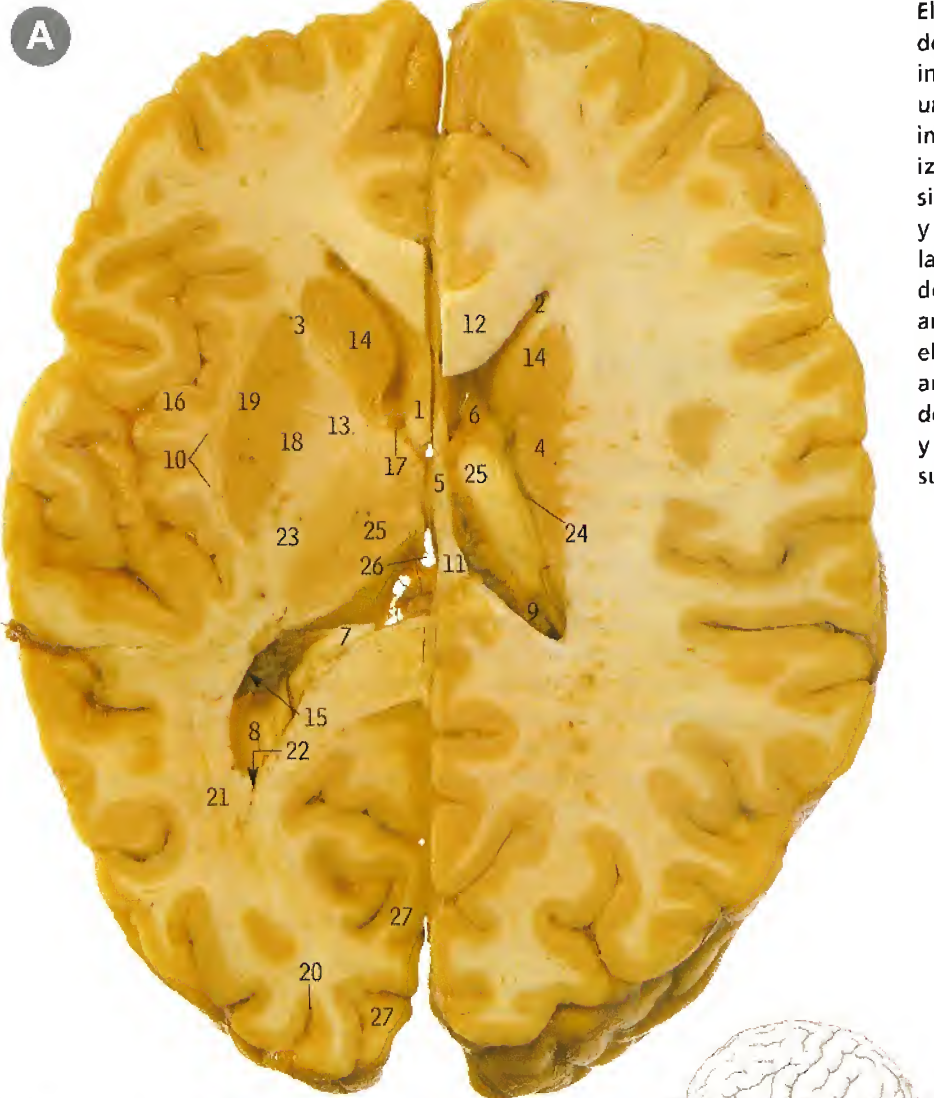
- | | |
|--|---|
| 1 Aracnoides | 17 Lámina de la sexta vértebra cervical |
| 2 Articulación atlantooccipital | 18 Masa lateral del atlas |
| 3 Cápsula de la articulación atlantooccipital lateral | 19 Recto anterior mayor de la cabeza |
| 4 Plexo coroideo surgiendo de la prolongación lateral del cuarto ventrículo | 20 Borde del agujero occipital |
| 5 Ligamento dentado | 21 Arteria cerebelosa posteroinferior |
| 6 Rama dorsal del tercer nervio cervical | 22 Arterias espinales posteriores |
| 7 Ganglio de la raíz dorsal del cuarto nervio cervical | 23 Recto lateral de la cabeza |
| 8 Raíz dorsal del cuarto nervio cervical | 24 Raíces de los nervios glossofaríngeo, vago y la porción bulbar del accesorio y agujero rasgado posterior |
| 9 Raicillas dorsales del segundo nervio cervical | 25 Músculo escaleno anterior |
| 10 Duramadre | 26 Seno sigmoideo |
| 11 Arteria carótida externa | 27 Porción espinal del nervio accesorio |
| 12 Primer nervio cervical y arco posterior del atlas | 28 Apófisis espinosa de la séptima vértebra cervical |
| 13 Piso del cuarto ventrículo | 29 Apófisis transversa del atlas |
| 14 Conducto auditivo interno con los nervios facial y vestibulococlear y la arteria auditiva interna | 30 Nervio vago |
| 15 Arteria carótida interna | 31 Vena de los plexos venosos vertebrales |
| 16 Vena yugular interna | 32 Ramo ventral del tercer nervio cervical |
| | 33 Raicillas ventrales del cuarto nervio cervical |
| | 34 Arteria vertebral |

La porción inferior del piso romboideo del cuarto ventrículo, que contiene la ala blanca interna (triángulo hipoglosa) y la ala gris (triángulo vagal) (E5 y 17), forma parte del bulbo raquídeo; el resto del piso forma parte de la protuberancia anular. Los tubérculos del haz de Goll (*gracilis*) y del cuerpo restiforme (*cuneatus*) (E4 y 1) son las eminencias originadas por los núcleos subyacentes de Goll y Burdach en el punto en que terminan las fibras de los fascículos de igual nombre (columnas blancas posteriores) al hacer sinapsis con las neuronas de los núcleos. Las fibras de dichas neuronas conforman el lemnisco medial, o cinta de Reil, que se dirige a través del tronco encefálico hasta el tálamo.

La eminencia *teres* (E3), en el extremo inferior de la eminencia medial (E9) situada en el piso del cuarto ventrículo, está producida por las fibras del nervio facial que se sitúan sobre el núcleo del nervio motor ocular externo; no está producida por el núcleo del facial, que está en un plano más profundo en la protuberancia anular.

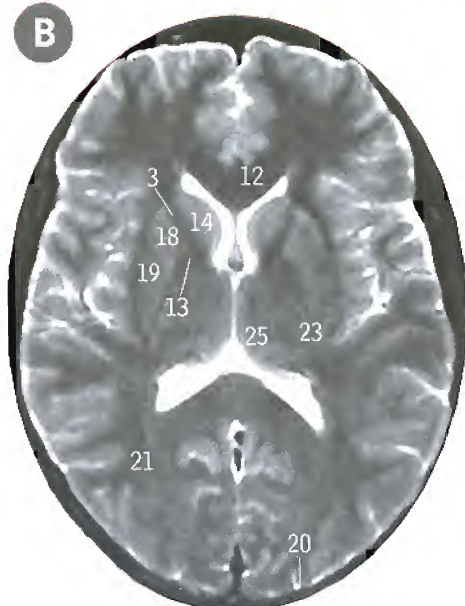
La arteria vertebral (F34) emerge del agujero en la apófisis transversa del atlas y se extiende posteriormente alrededor de la masa lateral del atlas (F18) sobre su arco posterior antes de dirigirse hacia arriba, para entrar en el cráneo.

Hemisferios cerebrales **A** en corte horizontal **B** imagen axial de RM



El hemisferio cerebral izquierdo, visto desde arriba, se seccionó a nivel del agujero interventricular (17), y el de la derecha en un plano 1,5 cm más alto. La estructura más importante que se observa en el hemisferio izquierdo es la cápsula interna (3, 13 y 23), situada entre los núcleos caudado (14) y lenticular (18 y 19) y el tálamo (25). En el lado derecho se ha eliminado gran parte del cuerpo caloso (11), para así abrir desde arriba el ventrículo lateral (6) y mostrar el núcleo caudado (14 y 4) en su trayecto arqueado hacia atrás sobre el tálamo (25), de forma que la vena talamostriada (24) y el plexo coroideo (9) se sitúan en el surco superficial que queda entre ellos.

- 1 Columna anterior del trigono
- 2 Asta anterior del ventrículo lateral
- 3 Brazo anterior de la cápsula interna
- 4 Cuerpo del núcleo caudado
- 5 Cuerpo del trigono cerebral
- 6 Cuerpo del ventrículo lateral
- 7 Bulbo del asta posterior del ventrículo lateral
- 8 Espolón calcarino
- 9 Plexo coroideo
- 10 Antemuro
- 11 Cuerpo caloso
- 12 Fórceps menor (cuerpo caloso)
- 13 Rodilla de la cápsula interna
- 14 Cabeza del núcleo caudado
- 15 Asta inferior del ventrículo lateral
- 16 Ínsula
- 17 Agujero interventricular
- 18 Núcleo lenticular: globo pálido
- 19 Núcleo lenticular: putamen
- 20 Surco semilunar
- 21 Radiaciones ópticas
- 22 Asta posterior del ventrículo lateral
- 23 Brazo posterior de la capsula interna
- 24 Vena talamostriada
- 25 Tálamo
- 26 Tercer ventrículo
- 27 Área visual de la corteza



El brazo anterior de la cápsula interna (3) está limitado hacia dentro por la cabeza del núcleo caudado (14) y hacia fuera por el núcleo lenticular (putamen y globo pálido, 18 y 19).

La rodilla de la cápsula interna (13) está situada sobre el borde más interno del globo pálido (18).

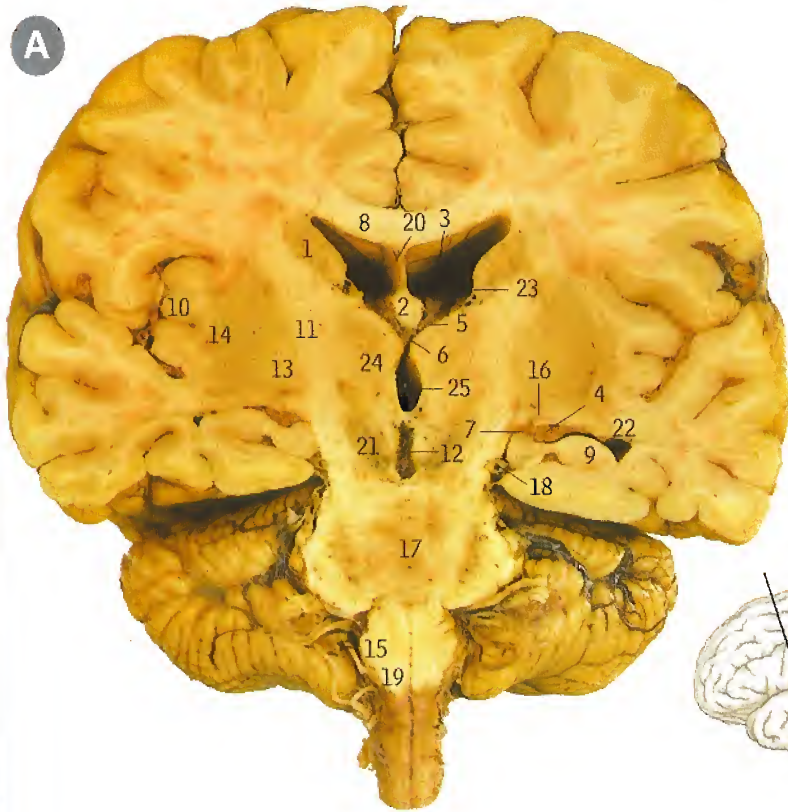
El brazo posterior de la cápsula interna (23) está limitado hacia dentro por el tálamo (25) y hacia fuera por el núcleo lenticular (18 y 19).

Las fibras corticonucleares (fibras motoras que provienen de la corteza cerebral para los núcleos motores de los pares craneales) pasan por la rodilla de la cápsula interna (13).

Las fibras corticospinales (fibras motoras de la corteza cerebral que van a las neuronas del asta anterior de la médula espinal) pasan por los dos tercios anteriores del brazo posterior de la cápsula interna (23).

La rodilla y el brazo posterior de la cápsula interna son irrigados por las ramas estriadas de las arterias cerebrales anterior y media y tienen enorme importancia clínica, porque suelen ser zonas frecuentes de hemorragia o trombosis cerebral ("accidente cerebrovascular").

Encéfalo **A** corte coronal, vista anterior **B** imagen coronal de RM

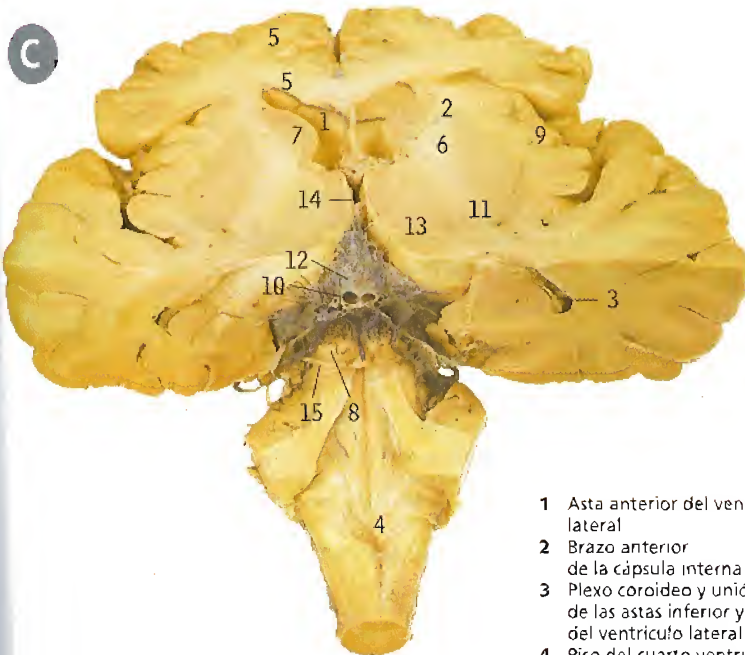
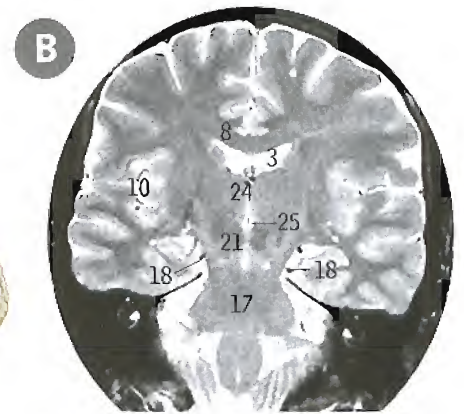


- 1 Cuerpo del núcleo caudado
- 2 Cuerpo del trigono cerebral
- 3 Cuerpo del ventrículo lateral
- 4 Plexo coroideo del asta inferior del ventrículo lateral
- 5 Plexo coroideo del ventrículo lateral
- 6 Plexo coroideo del tercer ventrículo
- 7 Fisura coroidea
- 8 Cuerpo calloso
- 9 Hipocampo
- 10 Ínsula
- 11 Cápsula interna
- 12 Cisterna basal o interpeduncular

- 13 Núcleo lenticular: globo palido
- 14 Núcleo lenticular: putamen
- 15 Oliva del bulbo raquídeo
- 16 Cintilla óptica
- 17 Protuberancia anular
- 18 Arteria cerebral posterior

- 19 Pirámide del bulbo raquídeo
- 20 *Septum pellucidum*
- 21 Sustancia negra
- 22 Cola del núcleo caudado
- 23 Vena talamostríada
- 24 Tálamo
- 25 Tercer ventrículo

El presente corte coronal no es totalmente vertical, sino que se dirige un poco hacia atrás a través del tercer ventrículo (25) y los cuerpos de los ventrículos laterales (3), en un plano 0,5 cm por detrás de los agujeros interventriculares, y en un plano inferior a través de la protuberancia anular (17) y la pirámide del bulbo raquídeo (19). Se ha hecho el corte en esta forma para mostrar el trayecto de las importantes fibras corticospinales (motoras) que descienden por la cápsula interna (11) y la protuberancia anular (17) para formar la pirámide del bulbo raquídeo (19). Compárese con las características de la imagen de RM.



- 1 Asta anterior del ventrículo lateral
- 2 Brazo anterior de la cápsula interna
- 3 Plexo coroideo y unión de las astas inferior y posterior del ventrículo lateral
- 4 Piso del cuarto ventrículo

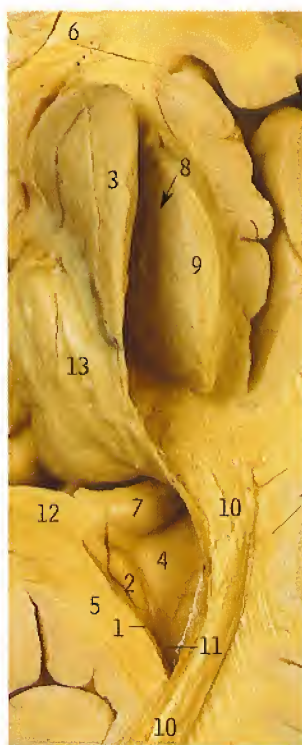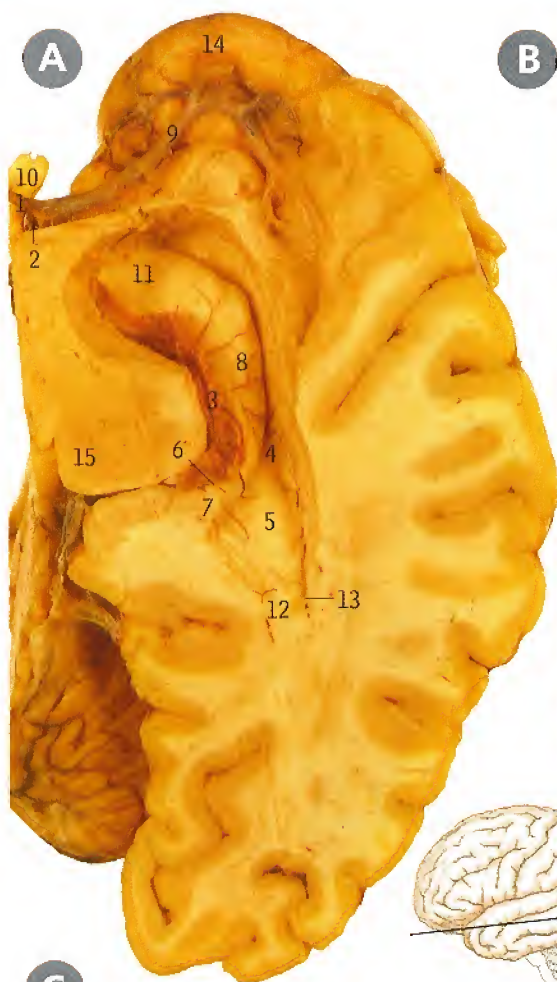
- 5 Fórceps menor (cuerpo calloso)
- 6 Rodilla de la cápsula interna
- 7 Cabeza del núcleo caudado
- 8 Tubérculo cuadrigémino posterior
- 9 Ínsula
- 10 Vena cerebral interna

- 11 Brazo posterior de la cápsula interna
- 12 Tela coroidea del tercer ventrículo (techo)
- 13 Tálamo
- 14 Tercer ventrículo
- 15 Nervio patético

C Corte de los hemisferios cerebrales y tronco encefálico

vista superoposterior

Los hemisferios cerebrales se seccionaron en el plano horizontal, exactamente por arriba de los agujeros interventriculares, y se eliminaron las porciones posteriores de los hemisferios con todo el cerebelo, para mostrar la tela coroidea (12) de la porción posterior del techo del tercer ventrículo y las venas cerebrales internas (10) subyacentes.



A Asta inferior del ventrículo lateral derecho

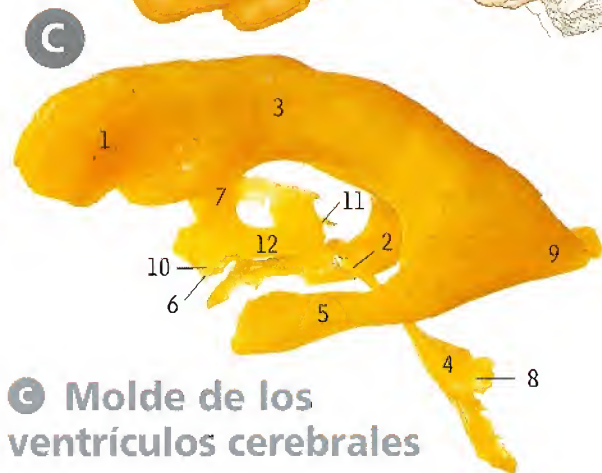
En este corte se eliminó el parénquima cerebral por encima de la porción anterior de la fisura de Silvio y quedó al descubierto la arteria cerebral media (9), que se dirige hacia fuera sobre la cara superior de la parte anterior del lóbulo temporal (14). Se ha abierto parte de este lóbulo, desde arriba, para mostrar el hipocampo (11 y 8) en el piso del asta inferior.

- | | |
|--|---|
| 1 Arteria cerebral anterior | 8 Hipocampo |
| 2 Arteria coroidea anterior | 9 Arteria cerebral media |
| 3 Plexo coroideo | 10 Nervio óptico |
| 4 Eminencia colateral | 11 Pie del hipocampo |
| 5 Triángulo colateral | 12 Asta posterior del ventrículo lateral temporal |
| 6 Cuerpo franjeado del hipocampo (fimbria) | 13 Tapetum |
| 7 Trígono (fórnix) del hipocampo | 14 Polo anterior del lóbulo temporal |
| | 15 Talamo |

B Disección del hemisferio cerebral derecho visto desde arriba

En esta preparación se ha disecado gran parte del parénquima cerebral para mostrar el núcleo caudado (3), el tálamo (13) y el núcleo lenticular (9). El espacio intermedio está ocupado por la cápsula interna (8). También se han disecado las radiaciones ópticas (10) que se dirigen hacia atrás por fuera del asta posterior del ventrículo lateral. Compare el lector esta vista tridimensional de dichas estructuras con los cortes del cerebro que aparecen en la página 81.

- | | | |
|---|----------------------------------|--|
| 1 Bulbo del asta posterior del ventrículo lateral | 5 Forceps mayor (cuerpo calloso) | 10 Radiaciones ópticas |
| 2 Espolón calcarino | 6 Fórceps menor (cuerpo calloso) | 11 Asta posterior del ventrículo lateral |
| 3 Núcleo caudado | 7 Trígono (fórnix) | 12 Rodete del cuerpo calloso |
| 4 Triángulo colateral | 8 Cápsula interna | 13 Tálamo del hipocampo |
| | 9 Núcleo lenticular | |



C Molde de los ventrículos cerebrales visto desde la izquierda

En esta vista lateral, el ventrículo lateral izquierdo se superpone en gran parte con el derecho.

- | | |
|---|---|
| 1 Asta anterior del ventrículo lateral | 8 Prolongación lateral del cuarto ventrículo |
| 2 Acueducto del mesencéfalo (de Silvio) | 9 Asta posterior del ventrículo lateral |
| 3 Cuerpo del ventrículo lateral | 10 Fondo de saco o receso supraóptico del tercer ventrículo |
| 4 Cuarto ventrículo | 11 Fondo de saco o receso suprapineal del tercer ventrículo |
| 5 Asta inferior del ventrículo lateral | 12 Tercer ventrículo (con hiato para la comisura intertálámica) |
| 6 Fondo de saco o receso infundibular del tercer ventrículo | |
| 7 Agujero interventricular | |

El tercer ventrículo (C12) en su extremo anterosuperior comunica con cada ventrículo lateral a través de cada agujero interventricular (C7).

La porción principal del ventrículo lateral es el cuerpo (C3). La porción que está por delante del agujero interventricular (C7) es el asta o prolongación anterior (C1), que se sitúa en el lóbulo frontal del cerebro. En su extremo posterior, el cuerpo se divide en el asta posterior (C9), que se extiende en sentido posterior hacia el lóbulo occipital, y el asta o prolongación inferior (C5), que se desplaza hacia delante y abajo, dentro del lóbulo temporal.

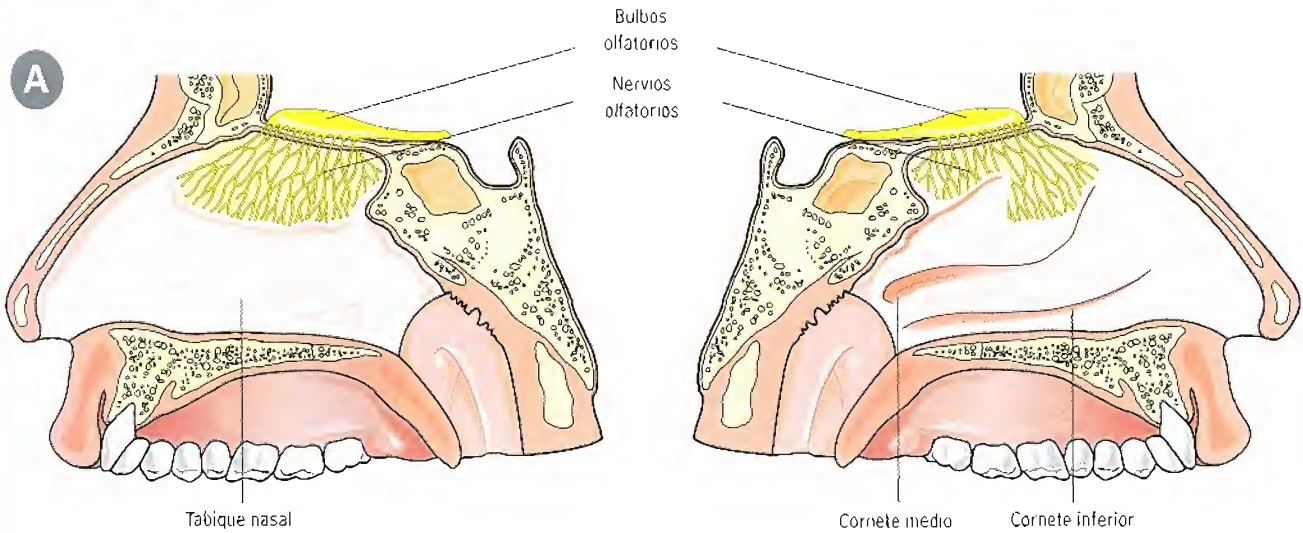
La porción posteroinferior del tercer ventrículo (C12) comunica con el cuarto ventrículo (C4) a través del acueducto del mesencéfalo (de Silvio) (C2).

El piso del asta inferior comprende el hipocampo (A11 y 8) hacia dentro y la eminencia colateral o hipocampo accesorio (A4) hacia fuera. En su unión con el asta posterior (A12 y B11), la eminencia mencionada se ensancha para formar el trígono o área triangular (A5, B4) de dicha asta.

La eminencia colateral (A4) está producida por el hundimiento del surco colateral (pág. 77, C4).

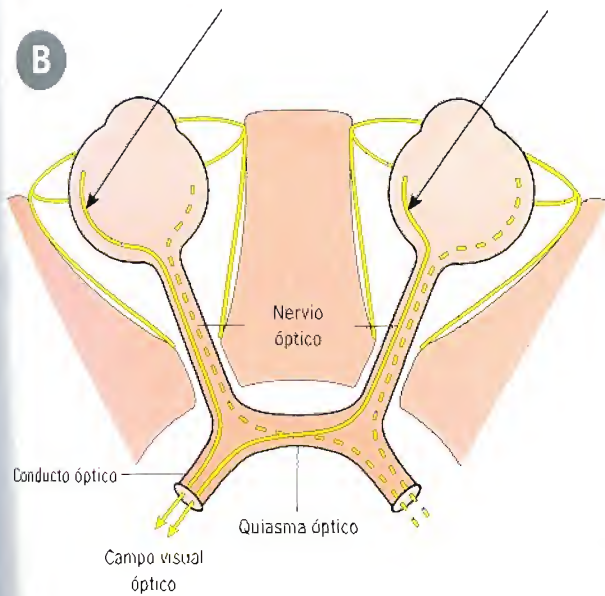
En la pared interna del asta posterior, el bulbo (B1) está formado por las fibras del cuerpo calloso, y el espolón calcarino (B2) por la invaginación de la fisura calcarina (pág. 77, C3).

Nervio craneal I – olfatorio



Véanse las páginas 63, 74 y 75.

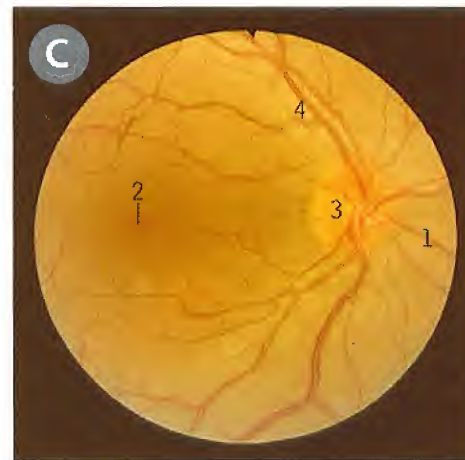
Nervio craneal II – óptico



Véanse las páginas 7, 65, 75 y 77.

Fondo de ojo

fotografía por oftalmoscopia de la retina

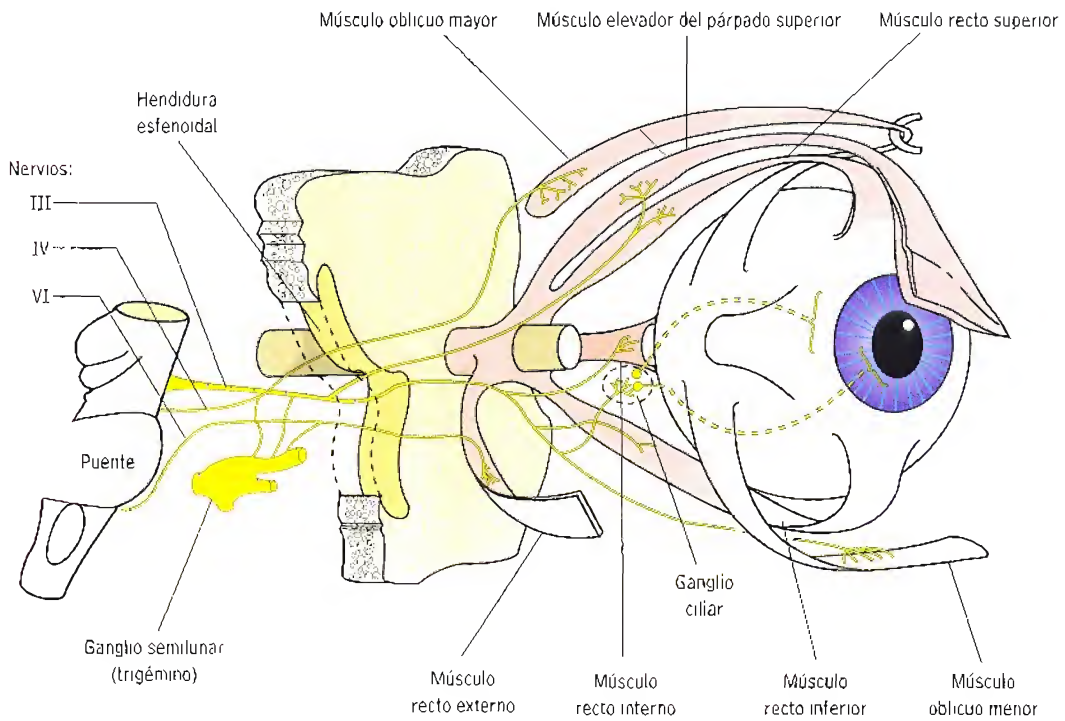


- 1 Ramas nasales inferiores de la vena y arteria centrales de la retina
- 2 Mácula lútea con fovea central
- 3 Disco óptico
- 4 Ramas superiores de la vena y arteria centrales de la retina

Fotografía cortesía de la Sra. Gilli Vafidis FRCOphth, Central Middlesex Hospital, Londres.



Nervios craneales III – motor ocular común, IV – patético, VI – motor ocular lateral



Véanse las páginas 63-65 para el III.

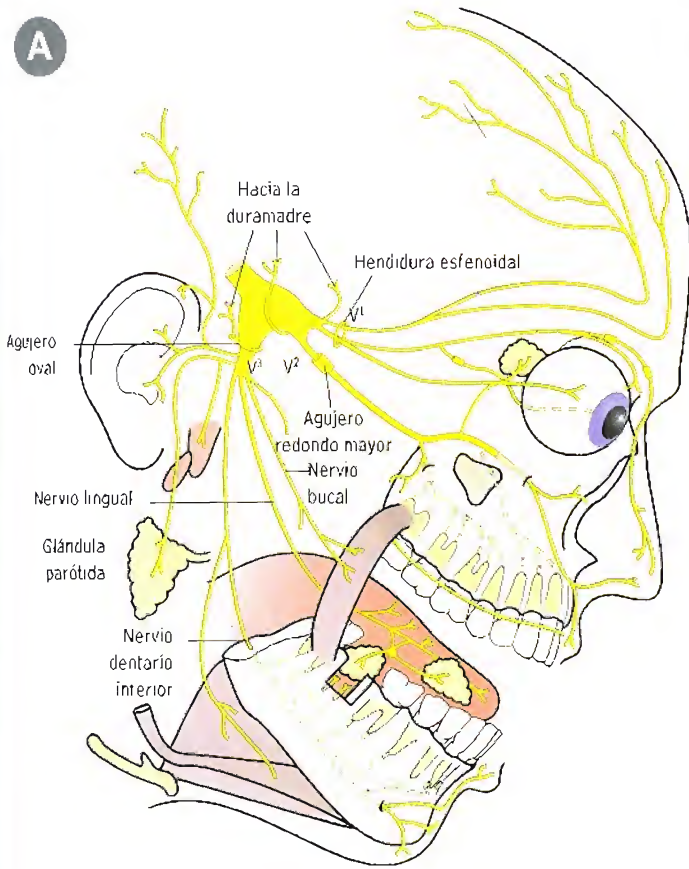
Véase la página 63A para el IV.

Véanse las páginas 63-66 para el VI.

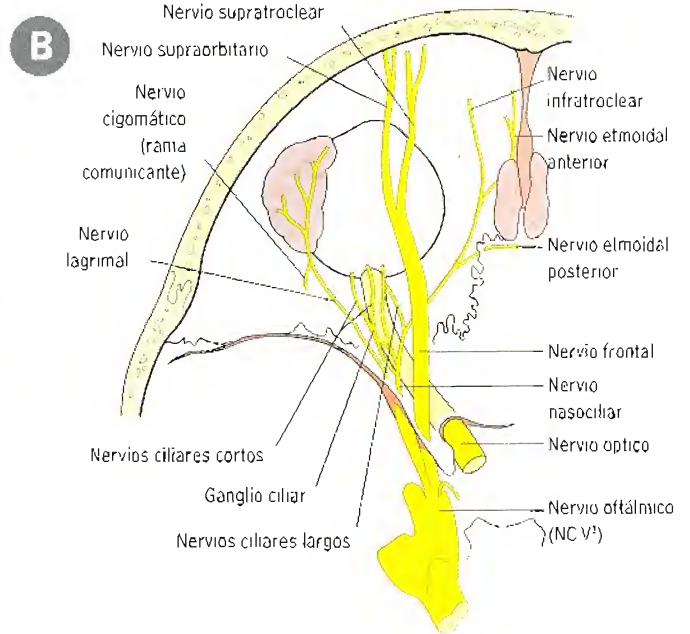


Nervios craneales

A V - trigémino (resumen)

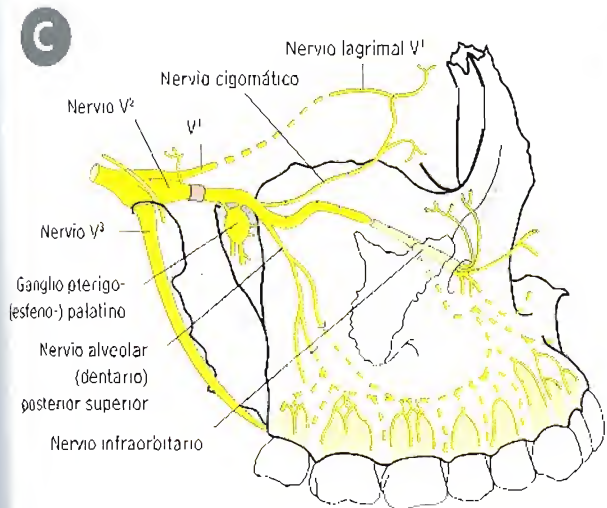


B V¹ ramo oftálmico del trigémino



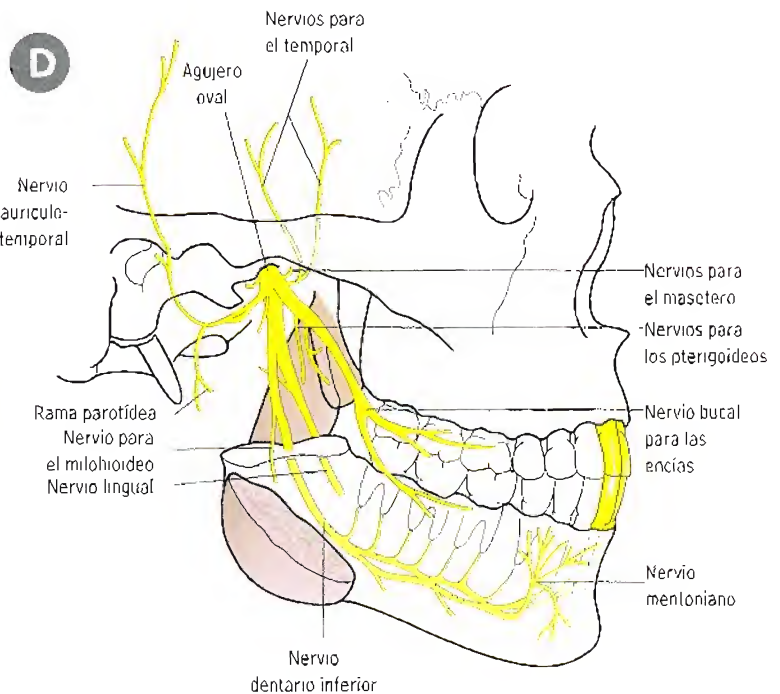
Véase la página 61B para V.
Veáanse las páginas 61B y 66D para V¹.

C V² ramo maxilar del trigémino

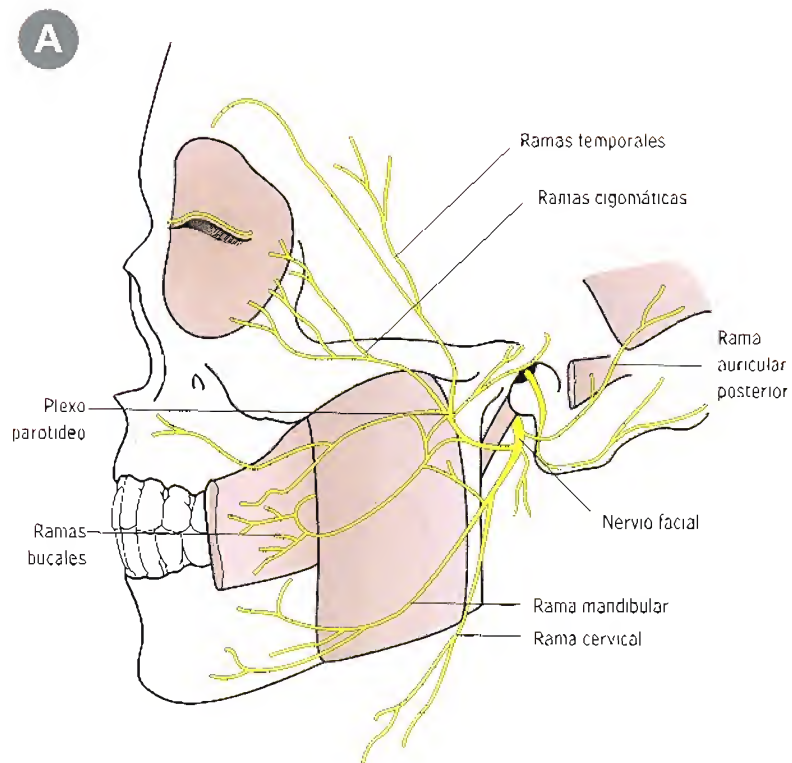


Véanse las páginas 54, 61, 68E y 69 para V².
Veáanse las páginas 52, 54 y 69 para V³.

D V³ ramo mandibular del trigémino

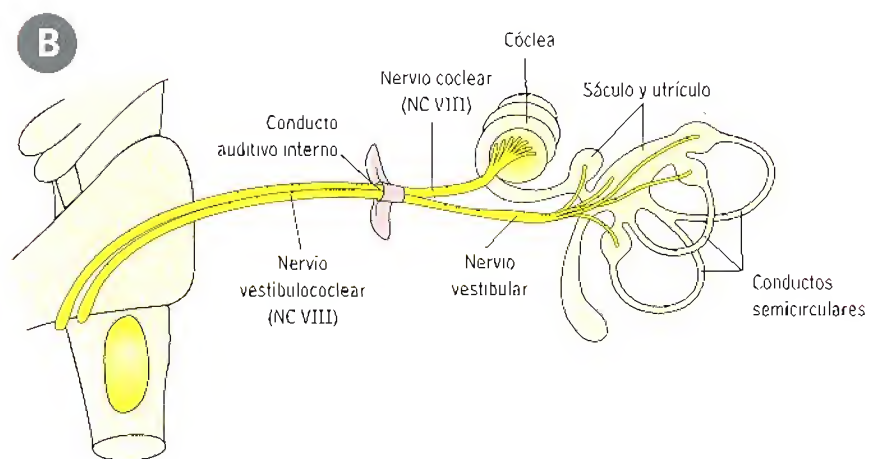


Nervio craneal VII – facial



Véanse las páginas 49, 50, 63, 70 y 71.

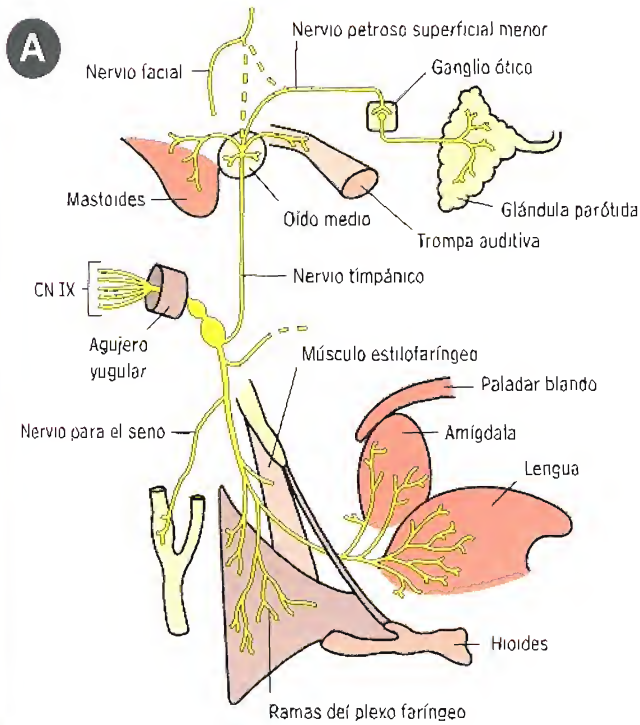
Nervio craneal VIII – vestibulococlear



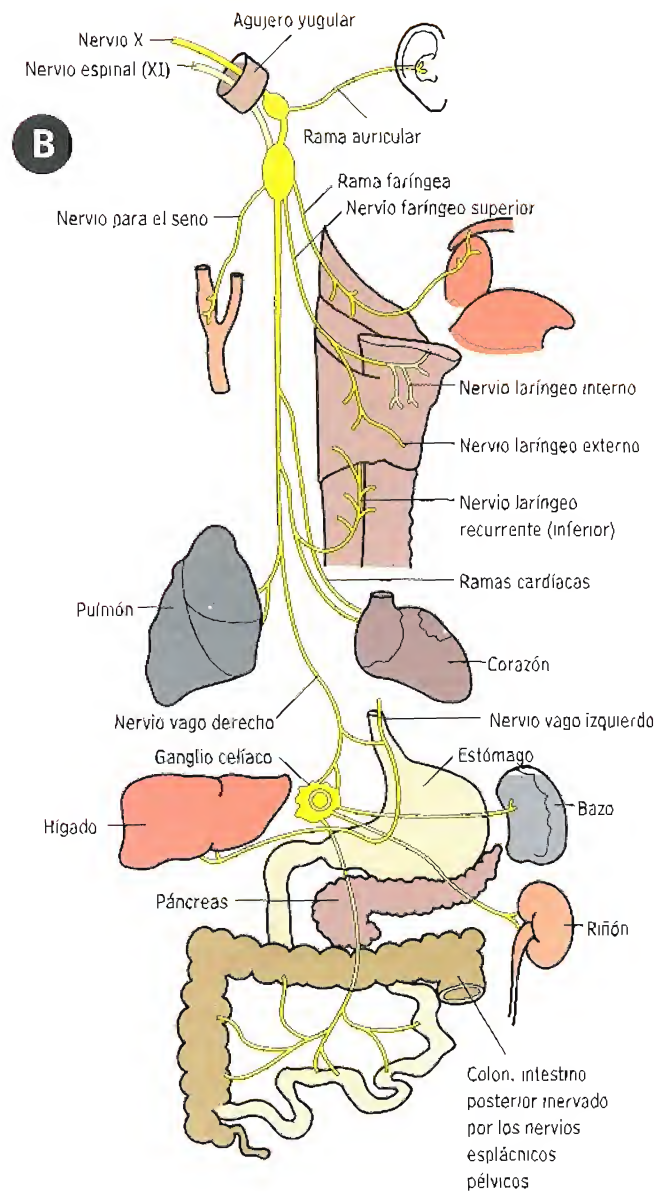
Véanse las páginas 63, 70, 71 y 75.



Nervio craneal **A** IX – glossofaríngeo **B** X – vago



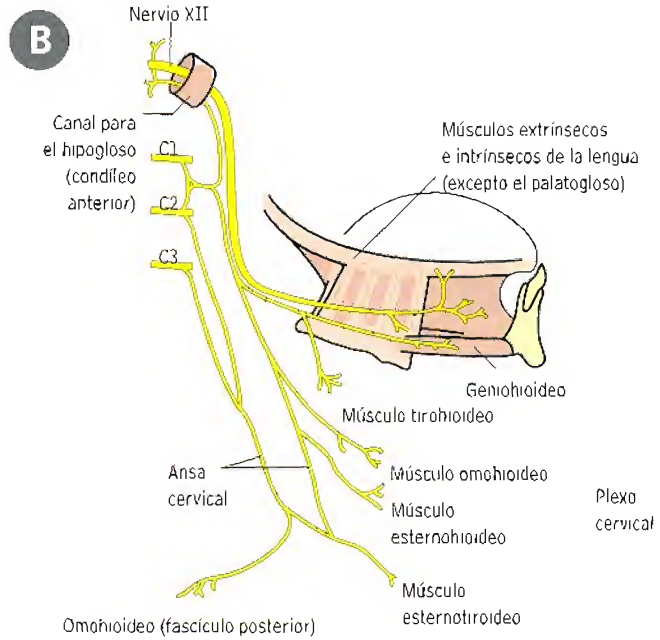
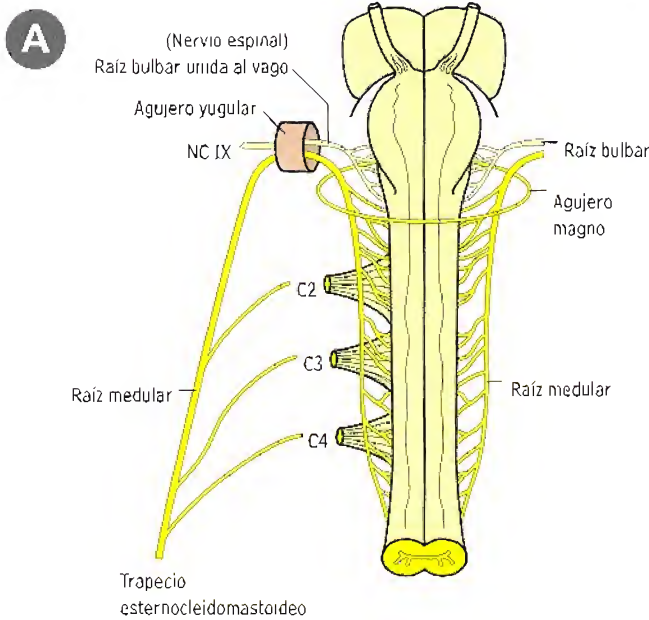
Véanse las páginas 63, 75, 77 y 79.



Véanse las páginas 45, 46, 55 y 77-79.

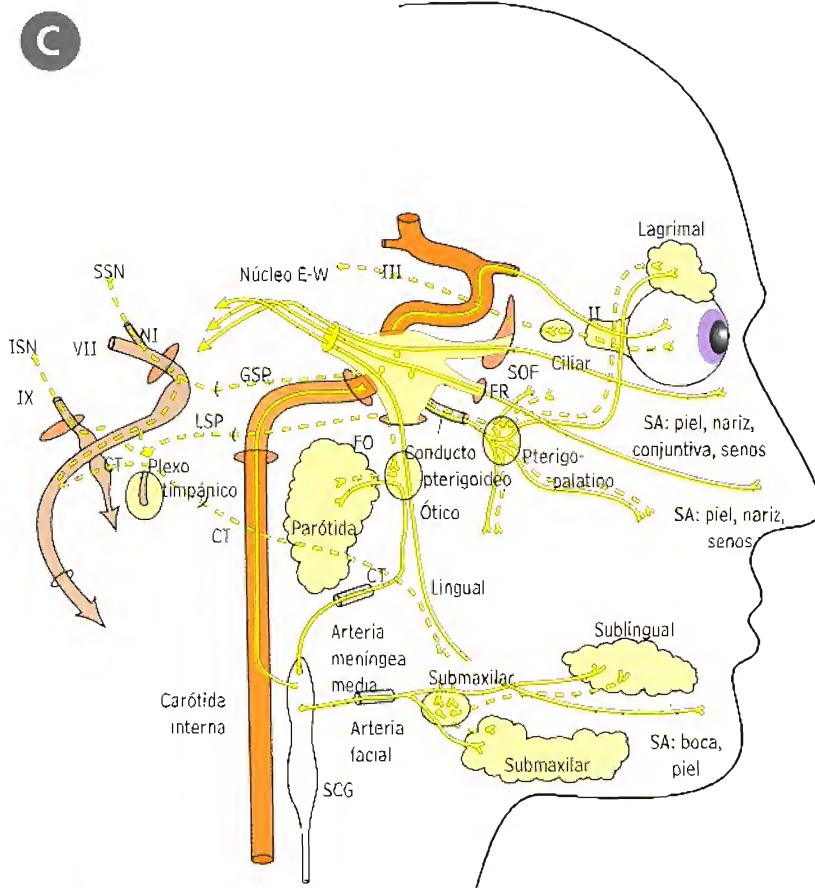


Nervio craneal **A** XI – accesorio **B** XII – hipogloso



Véase la página 79.

Véanse las páginas 40, 53 y 63.



Sistema autónomo de la cabeza

- CT** cuerda del tímpano
- E-W** núcleo de Edinger-Westphal
- FO** agujero oval
- FR** agujero redondo mayor
- GSP** nervio petroso superficial mayor
- ISN** núcleo salivatorio inferior
- LSP** nervio petroso superficial menor
- NI** nervio intermedio
- SA** somático aferente
- SCG** ganglio cervical superior
- SOF** hendidura esfenoidal
- SSN** núcleo salivatorio superior



Cabeza, cuello y encéfalo

Notas clínicas

Amigdalitis Esta frecuente patología es el resultado de la infección de las amígdalas palatinas (que se localizan entre los pliegues glosostafilino y faringostafilino). La amígdala inflamada, con aspecto de cereza, puede estar llena de pus, sobre todo en las criptas de esta masa linfóide, o incluso desarrollar un absceso (angina). El dolor suele referirse en este caso al oído a través del nervio glosofaríngeo, que se encuentra en el lecho amigdalino (el noveno par craneal también inerva la sensibilidad del oído medio). Asimismo, queda dificultada la deglución. La hemorragia tras su extirpación quirúrgica puede ser grave por la rama amigdalina de la arteria facial o la vena palatina externa. (página 67)

Anosmia Es la pérdida de la olfacción que suele producirse tras un traumatismo en la frente, la fractura de la lámina cribosa del etmoides y la lesión resultante de los nervios olfatorios. (páginas 21 y 83)

Bloqueo del nervio dentario inferior Es un procedimiento que anestesia este nervio a nivel de su entrada en el agujero dentario inferior en la cara medial de la rama de la mandíbula. Por vía intraoral, el anestésico se deposita cerca de la espina de Spix, lo que produce anestesia de la arcada inferior, el labio y la mejilla ipsilaterales. (página 53)

Bocio Es un aumento inespecífico de la glándula tiroides, que la hace fácilmente palpable y habitualmente visible. Existen múltiples causas de bocio, pero la más difundida es la deficiencia de yodo en la dieta. Un bocio de gran tamaño puede comprimir las estructuras cervicales inferiores y mediastínicas superiores incluyendo la tráquea, lo que puede entorpecer la respiración. (página 41)

Cateterización de la vena subclavia Es preferible para colocar una vía venosa central, normalmente por un camino infraclavicular, por las relaciones vasculares de la cara superior de la primera costilla. La punta de la aguja debería situarse tan adelante como fuera posible hacia la horquilla esternal para evitar la lesión de las estructuras posteriores (el vértice del pulmón, la arteria subclavia y el plexo braquial). El abordaje supraclavicular sitúa la aguja a nivel del origen de la vena braquiocefálica. (página 47)

Cateterización de la vena yugular interna Los anestesiólogos suelen cateterizar la vena yugular en pacientes inconscientes, y tienen dos caminos habituales: el primero es directo a través del esternocleidomastoideo a un nivel intermedio en la zona inferior del cuello; el segundo atraviesa una hendidura entre los dos fascículos del músculo esternocleidomastoideo, profunda a la cual se encuentra la desembocadura de la vena yugular interna. La aguja atraviesa la piel a un ángulo de 45° en dirección al pezón ipsilateral. Proporciona, por ejemplo, un acceso intravenoso de urgencia durante una crisis cardíaca. (página 47)

Colgajos quirúrgicos del cuero cabelludo Los cirujanos plásticos han diseñado múltiples colgajos basados en los diferentes

pedículos vasculares del cuero cabelludo. Ello depende de su rica irrigación, que contiene numerosas anastomosis entre las ramas carotídeas interna y externa. Aproximadamente 10-12 arterias irrigan la periferia del cuero cabelludo, de manera que cualquiera será suficiente frecuentemente para proporcionar los nutrientes para la recuperación de las lesiones del cuero cabelludo y la fabricación del colgajo. (página 49)

Difusión intracraneal de las infecciones del cuero cabelludo Las venas emisarias atraviesan el cráneo, poniendo en comunicación a las venas del cuero cabelludo con los senos intracraneales. En el hueso occipital y cerca de la apófisis mastoides se pueden observar los orificios para las más grandes de estas venas. (página 19)

Diseminación intracraneal de las infecciones de la cara Las venas oftálmicas conectan el seno cavernoso con las venas faciales. Estas conexiones desprovistas de válvulas suponen que las infecciones faciales superficiales pueden convertirse fácilmente en graves infecciones intracraneales. (página 49)

Endarterectomía carotídea Es la extirpación de una placa aterosclerótica de la luz estrechada de las arterias carótidas común e interna. (página 45)

Epistaxis Son más frecuentes las hemorragias nasales de la porción anteromedial del tabique (área de Little), una zona rica en anastomosis (Kiesselbach) entre las ramas de las arterias carótida externa e interna (facial, palatina y oftálmica). (página 67)

Equilibrio de presiones en el oído medio La trompa de Eustaquio suele estar cerrada y se abre a la presión atmosférica transitoriamente durante la deglución, lo que permite equilibrar las presiones entre el oído medio y la atmósfera. Las modificaciones de la presión externa (en un avión o al bucear) exigen lograr un equilibrio de la presión para evitar el grave dolor de la membrana del tímpano al distenderse. (página 68)

Filtro Es la pequeña región aplanada limitada por los dos relieves verticales bajo la nariz donde los dos procesos maxilares se reúnen con el proceso frontonasal en la cara en desarrollo. A lo largo de estas crestas del filtro aparece un trastorno congénito frecuente, el labio leporino. (página 48)

Fracturas por hundimiento de la órbita Suelen producirse por un traumatismo directo sobre el ojo. Es infrecuente que se rompa el mismo ojo, pero el fino suelo de la órbita suele fracturarse y el ojo y la grasa que le rodea son arrastrados hacia el techo del seno maxilar. Este hecho puede producir diplopía. (página 26)

Hemorragia extradural La hemorragia extradural craneal suele deberse a un traumatismo a nivel del pterión del mismo lado o del lado contrario, que provoca la rotura de la arteria meníngea media o de una de sus divisiones. (páginas 14 y 27)

Hemorragia subaracnoidea Dado que el espacio subaracnoideo contiene el LCR, esta patología puede diagnosticarse con una punción lumbar. Puede deberse a un aneurisma congénito ("en forma de baya"), sobre todo en la región del "polígono de Willis". (página 72)

Hemorragias subdurales Siendo de origen venoso, se desarrollan lentamente tras un traumatismo, pero pueden tener consecuencias tan graves como las extradurales (arteriales). (página 63)

Heridas del cuero cabelludo Los cortes del cuero cabelludo tienden a sangrar abundantemente debido a las múltiples anastomosis de las ramas de las arterias carótida interna y externa. La estructura fibrosa del tejido conjuntivo del cuero cabelludo tiende a mantener las arterias abiertas cuando se cortan. Sin embargo, esta profusa irrigación también favorece una cicatrización más veloz de estas heridas. (página 25)

Herpes zoster oftálmico Es una erupción viral cutánea que reproduce la distribución de la rama oftálmica del nervio trigémino (cuero cabelludo, frente, párpado superior, nariz y en ocasiones hasta el filtro). La afectación de la membrana corneal es indicación para un tratamiento antiviral inmediato. (página 48)

Hidrocefalia Esta situación de aumento craneal se debe al incremento de la presión del líquido cefalorraquídeo que provoca la dilatación de los ventrículos cerebrales. De manera típica, se producen un aumento del cráneo, una prominencia de la frente y un deterioro de las capacidades mentales debido a una atrofia cerebral. (página 25)

Hiperacusia Es la sensación de audición muy fina (descenso del umbral), debida habitualmente a la lesión del músculo del estribo (séptimo par craneal) o del martillo (quinto par craneal). En ocasiones es un síntoma asociado a la parálisis de Bell. (páginas 70 y 86)

Hipertrofia de las adenoides Las adenoides, denominadas con propiedad amígdalas nasofaríngeas, se sitúan en la pared nasofaríngea posterior cerca de los orificios de las trompas de Eustaquio. Si se inflaman repetidamente pueden provocar una otitis media prolongada y la necesidad de su resección para permitir el drenaje del oído medio por la trompa de Eustaquio. (página 62)

Hipertrofia de los ganglios linfáticos cervicales Cualquier infección de la cabeza o del cuello puede provocar una hipertrofia de los ganglios linfáticos, siendo el nivel más frecuente los ganglios yugulodigástricos localizados inmediatamente por debajo del ángulo de la mandíbula (página 43)

Intubación nasogástrica Supone el paso de un pequeño tubo de plástico a través de la nariz y la nasofaringe al interior del estómago, y puede utilizarse para obtener secreciones gástricas para su análisis o para aspirar un acúmulo de secreciones gástricas cuando el intestino se encuentra obstruido. (página 68)

Lesión del nervio laríngeo recurrente Es una complicación de la cirugía tiroidea que provoca parálisis de las cuerdas vocales. Cuando es bilateral casi no existe voz porque no se pueden separar las dos cuerdas vocales. Una lesión unilateral del nervio laríngeo recurrente puede no detectarse en el habla normal. (páginas 59 y 87)

Lesiones del nervio vago Se ven más frecuentemente asociadas a la cirugía de la región de la vaina carotídea. La patología resultante puede provocar un problema en el habla (ramo laríngeo recurrente) o trastornos gastrointestinales. (página 87)

Mastoiditis La infección de las celdillas neumáticas mastoideas se ve con escasa frecuencia en la actualidad, por el uso habitual de antibióticos. Sin embargo, cuando se produce la infección, es difícil su erradicación y siempre existe el riesgo de diseminación interna hacia el seno sigmoideo. (página 26)

Oclusión de la arteria central de la retina Se debe a pequeños trombos o émbolos dentro de esta rama de la arteria oftálmica. La ceguera sobreviene pese a su tratamiento inmediato. (página 64)

Oftalmoscopia Es la exploración del ojo con un oftalmoscopio para visualizar las estructuras internas. Las principales estructuras observadas incluyen el disco óptico pálido, la mácula, los vasos retinianos radiados y la fovea central -depresión pálida en el centro de la mácula para la visión fina-. Los hallazgos patológicos incluyen alteraciones del disco óptico como el edema de papila, o la rotura de los vasos debida a pequeños aneurismas; en la diabetes se puede observar un exudado en la retina. La hipertensión arterial también puede diagnosticarse observando el estado de los vasos retinianos. (páginas 64 y 83)

Otalgia (dolor referido) El dolor del propio oído es un problema habitual, pero la otalgia referida puede ser una pesadilla diagnóstica. Cualquier estructura que posea la misma inervación que el pabellón auricular o el oído medio puede provocar su dolor referido en el oído. Esta inervación incluye múltiples ramas de C2 y C3 del plexo cervical y los pares craneales quinto, séptimo, noveno y décimo. Las situaciones que pueden provocar esta patología comprenden el infarto de miocardio, esofagitis, amigdalitis, artritis de la columna cervical, maloclusión, caries dental, sinusitis y carcinoma de la laringe o de la faringe. Un oído doloroso con un examen normal es, por tanto, un reto anatómico. (páginas 70 y 86)

Paperas Es la infección aguda de las glándulas salivales parótida y submandibular. Es extremadamente dolorosa y puede restringir la abertura de la boca y la masticación. (página 44)

Parálisis de Bell Es una parálisis del nervio facial de etiología desconocida descrita por primera vez por Sir Charles Bell. El nivel de esta lesión de la motoneurona inferior puede diagnosticarse con precisión mediante la evaluación cuidadosa de la afectación de los nervios estapedio, petrosos y la cuerda del tímpano. (páginas 49 y 86)

Parálisis del nervio espinal Las lesiones de la rama craneal de este nervio no son frecuentes, pero se asocian con alteraciones del nervio vago y pueden estar relacionadas con una parálisis bulbar. Ello se debe a que todas las fibras motoras del nervio espinal pasan al vago cuando abandona el cráneo. Es más frecuente la lesión de la porción espinal a un nivel intermedio en el triángulo posterior del cuello tras heridas por arma blanca o por la extensión de procesos malignos a través de la cadena ganglionar linfática accesoria. Su lesión puede provocar parálisis de los músculos esternocleidomastoideo y trapecio, con reducción de la fuerza al levantar el hombro y un descenso mantenido del mismo lado, con dificultades para girar la cabeza hacia el lado opuesto. (páginas 41 y 88)

Parálisis del nervio hipogloso Debido a que toda la musculatura intrínseca y la mayoría de la extrínseca de la lengua está inervada por el duodécimo nervio craneal, su parálisis provoca una atrofia de la mitad ipsilateral de la lengua. Durante su protrusión, la punta de la lengua se desvía hacia el lado paralizado, lesionado, debido a la acción sin resistencia del músculo geniogloso contralateral. (páginas 69 y 88)

Parálisis del nervio motor ocular común Si es completa, esta situación afecta a la mayoría de los músculos oculares, y sobre todo al elevador del párpado superior y al esfínter pupilar. Por tanto, el párpado superior desciende (ptosis), existe una pupila no reactiva en dilatación completa y el globo ocular tiende a mirar hacia abajo y hacia afuera por la acción sin resistencia de los músculos recto lateral y oblicuo mayor. (páginas 66 y 84)

Parálisis del nervio motor ocular externo El nervio motor ocular externo sólo inerva el músculo recto externo del ojo, y su lesión produce una incapacidad para desplazar el ojo en sentido lateral en el plano horizontal. Este síntoma puede ser una señal de aumento de la presión intracraneal, por el largo trayecto intracraneal de este sexto par. (páginas 66 y 84)

Parálisis del nervio patético Esta infrecuente situación sólo afecta al músculo oblicuo mayor del ojo y se manifiesta habitualmente como una desviación de la mirada, o con la queja de diplopía del paciente al mirar hacia abajo o hacia la punta de la nariz. (páginas 66 y 84)

Parotidectomía (resección de la glándula parótida) Requiere una disección tediosa para reducir la lesión de las ramas del nervio facial. La utilización de un estimulador del nervio facial (una pareja especial de pinzas que transmiten un bajo voltaje) sirve para que el cirujano evite estas ramas. La porción profunda de la glándula linda con la pared faríngea. (página 44)

Reducción de la articulación temporomandibular (ATM) Tras la luxación de la ATM, el cóndilo de la mandíbula se coloca delante del tubérculo cigomático anterior del hueso temporal, y el espasmo resultante de la musculatura masticatoria produce dolor. La reducción del cóndilo a la fosa glenoidea requiere un desplazamiento hacia abajo y hacia atrás, junto a una firme fijación del cuerpo de la mandíbula, y puede facilitarse mediante anestesia local o relajantes musculares. (página 16)

Reflejo corneal Es el cierre del párpado tras la estimulación de la fina membrana transparente anterior del ojo, y está controlado por dos nervios craneales: el componente sensitivo se realiza a través del ramo oftálmico del nervio trigémino, y el componente motor (cierre del ojo) mediante el facial. (página 64)

Reflejo de acomodación Es la contracción de la pupila al intentar enfocar un objeto cercano, y está controlada por fibras nerviosas parasimpáticas vehiculadas por el tercer par craneal desde el núcleo de Edinger-Westphal en el mesencéfalo (realizan su sinapsis en el ganglio ciliar), que actúan sobre el músculo esfínter de la pupila provocando la reducción del diámetro pupilar, y sobre el músculo ciliar produciendo la relajación del ligamento suspensorio, lo que permite al cristalino adoptar una forma más esférica para enfocar de cerca. (página 84)

Reflejo de atragantamiento La estimulación del tercio posterior de la lengua u orofarínge posterior envía estímulos aferentes a través del nervio glossofaríngeo (noveno par craneal). La vía eferente incluye el vago (décimo par craneal) y el espinal

(undécimo par craneal), y provoca la elevación del paladar blando y la contracción de la musculatura faríngea. La introducción de una espátula contra la pared posterior de la boca desencadenará normalmente este reflejo y es, por tanto, una prueba para tres nervios craneales diferentes. (páginas 55 y 88)

Reflejo pupilar Es la contracción de la pupila ante la exposición de la retina a una luz brillante. La vía sensorial se produce a través del segundo nervio craneal; la vía motora está formada por fibras parasimpáticas del tercer nervio craneal que se originan en el núcleo de Edinger-Westphal. Otros estímulos también pueden alterar el tamaño de la pupila; por ejemplo, un estímulo emocional, el temor y la excitación provocan una dilatación de la pupila a través de fibras simpáticas. (página 64)

Rinorrea de líquido cefalorraquídeo (LCR) La salida gota a gota de LCR por la nariz suele deberse a una rotura traumática de las fibras del nervio olfatorio cuando atraviesan la lámina cribosa del etmoides. La fractura del etmoides es más habitual en los accidentes de tráfico. Para comprobar si la "nariz que destila" sufre un resfriado o es LCR, una simple tinción mostrará un elevado contenido en glucosa en el caso del LCR. Una complicación tardía puede ser la anosmia. (página 87)

Sialolitiasis La formación de cálculos o piedras salivales depende de la composición del líquido secretado por cada glándula salival. Aparecen más frecuentemente en la glándula submandibular y son raras en la parótida; estas pequeñas piedras de calcio pueden bloquear completamente el sistema de conductos y provocar una inflamación dolorosa de la glándula. Su extirpación quirúrgica suele realizarse a través del suelo de la boca. (página 41)

Simpatectomía cervical Se realiza a través del cuello o de la axila para seccionar los nervios simpáticos de la extremidad superior. Un motivo habitual es prevenir la gangrena de las puntas de los dedos en la enfermedad de Raynaud. (página 46)

Soplos de la arteria carótida Los sonidos anómalos detectados con el estetoscopio en una posición lateral a la laringe suelen ser el resultado del flujo sanguíneo arterial turbulento ocasionado por una estenosis de la arteria carótida. La detección precoz del estrechamiento de esta arteria esencial suele efectuarse mediante un ecógrafo Doppler color. (página 43)

Torticólis Es una contracción anormal permanente de la musculatura del cuello que provoca la desviación de la cabeza hacia un lado. Suele aparecer tras un parto con fórceps, en el que el bebé puede desarrollar una inflamación cervical (normalmente un hematoma del músculo trapecio o del músculo esternocleidomastoideo). (página 38)

Traqueostomía Es la abertura (estoma) de la tráquea que suele utilizarse en los pacientes que no pueden respirar por sí mismos. Anatómicamente supone perforar la musculatura longitudinal, atravesar la aponeurosis cervical media y extirpar o pinzar el istmo de la glándula tiroidea. Una traqueostomía baja, por debajo del istmo, puede afectar a un tronco venoso braquiocefálico izquierdo excepcionalmente alto (sobre todo en los niños) o a la poco frecuente arteria tiroidea ima. Un procedimiento de emergencia más seguro es pasar una aguja o un tubo a través de la membrana cricotiroidea, justo por encima del cartilago cricoides. (página 40)

Trepanación Desde la antigüedad se han realizado orificios a través del cráneo, al principio para "dejar salir los malos espíritus"

y en la actualidad utilizados por los neurocirujanos para reducir la presión intracraneal. (página 17)

Trombosis del seno cavernoso Debido al gran número de estructuras que atraviesan o se encuentran en la pared lateral del seno cavernoso, un bloqueo o una infección de esta región posee graves consecuencias que pueden incluir la afectación de los nervios craneales tercero, cuarto, quinto y sexto. Las infecciones alrededor de la cara y la frente pueden desplazarse al seno cavernoso a través de las venas oftálmicas. (página 61)

Tumor hipofisario Debutando con trastornos endocrinos, un tumor en la fosa hipofisaria (silla turca) puede afectar al quiasma óptico, provocando una hemianopsia bitemporal. El abordaje quirúrgico de la silla a través del seno esfenoidal evita las

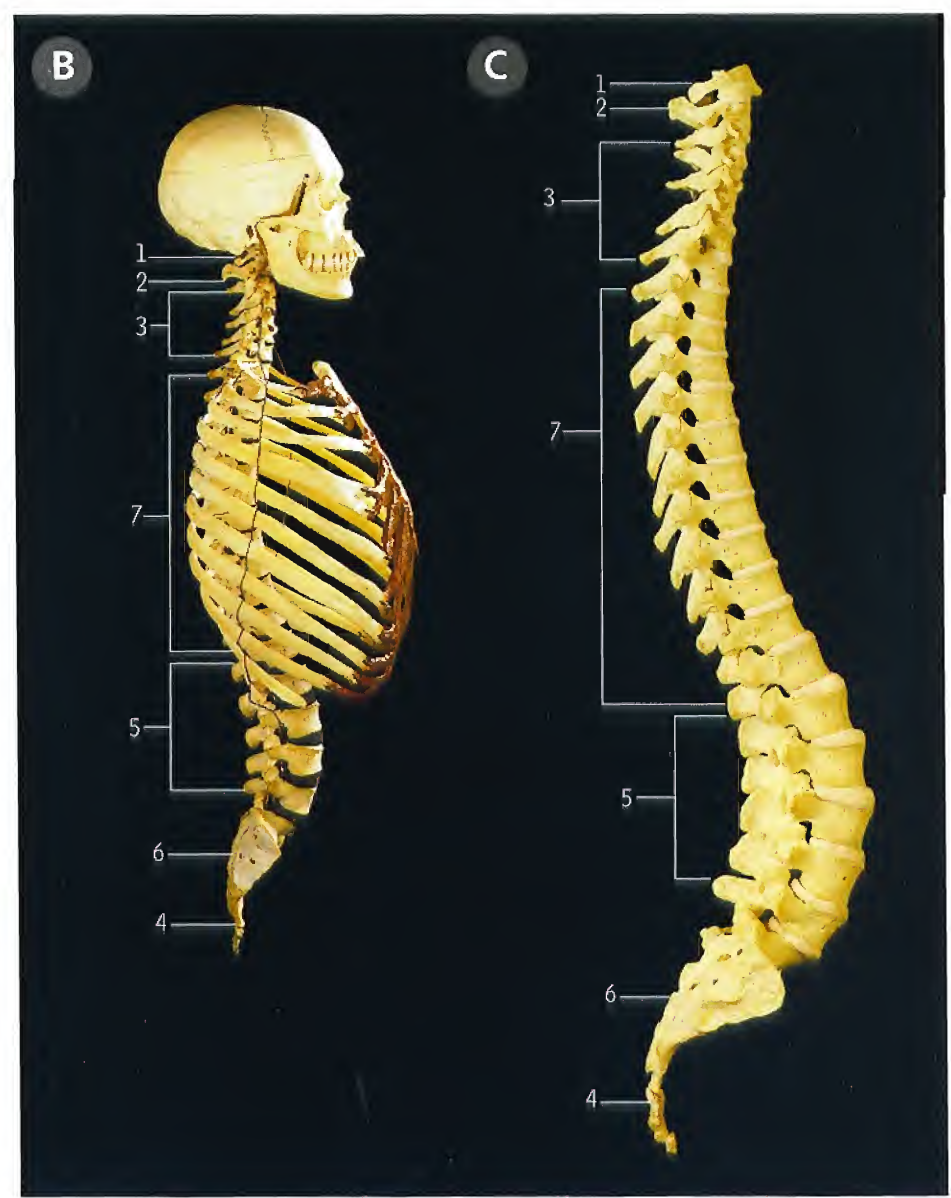
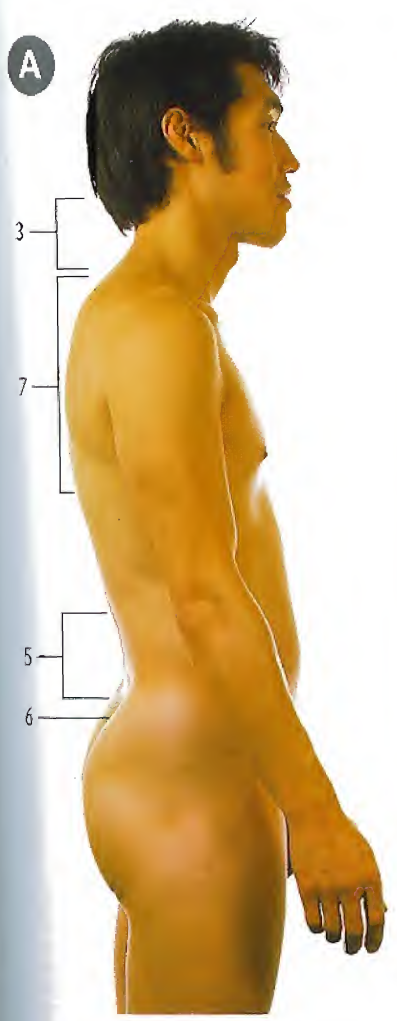
cicatrices faciales visibles. En las fases avanzadas pueden observarse en las radiografías laterales de cráneo una dilatación y una erosión de la fosa. (página 27)

Tumores parotídeos Pueden englobar la vena retromandibular o la arteria temporal superficial que se encuentran en su interior, pero el efecto más habitual es la afectación del nervio facial dado que sus múltiples ramas se extienden desde regiones profundas hacia las superficiales a través de esta glándula. Una parálisis facial asociada a una inflamación de la glándula parótida debe tomarse muy seriamente. El dolor provocado por el tumor puede estar referido a la articulación temporomandibular a través del nervio auriculotemporal que contiene la inervación para la secreción de la glándula parótida. (páginas 44 y 87)

Columna vertebral y médula espinal

Espalda y columna vertebral

A anatomía de superficie **B** esqueleto axial **C** columna vertebral

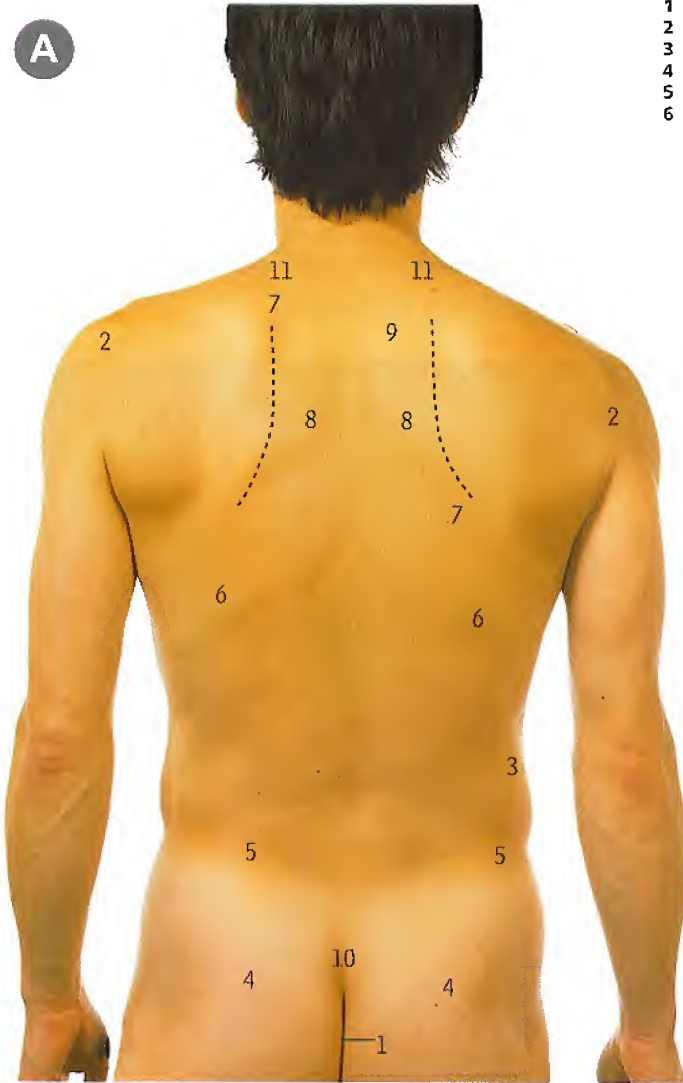

- 1 Atlas
- 2 Axis
- 3 Vértebras cervicales, lordosis
- 4 Cóccix
- 5 Vértebras lumbares, lordosis
- 6 Hueso sacro
- 7 Vértebras torácicas, cifosis

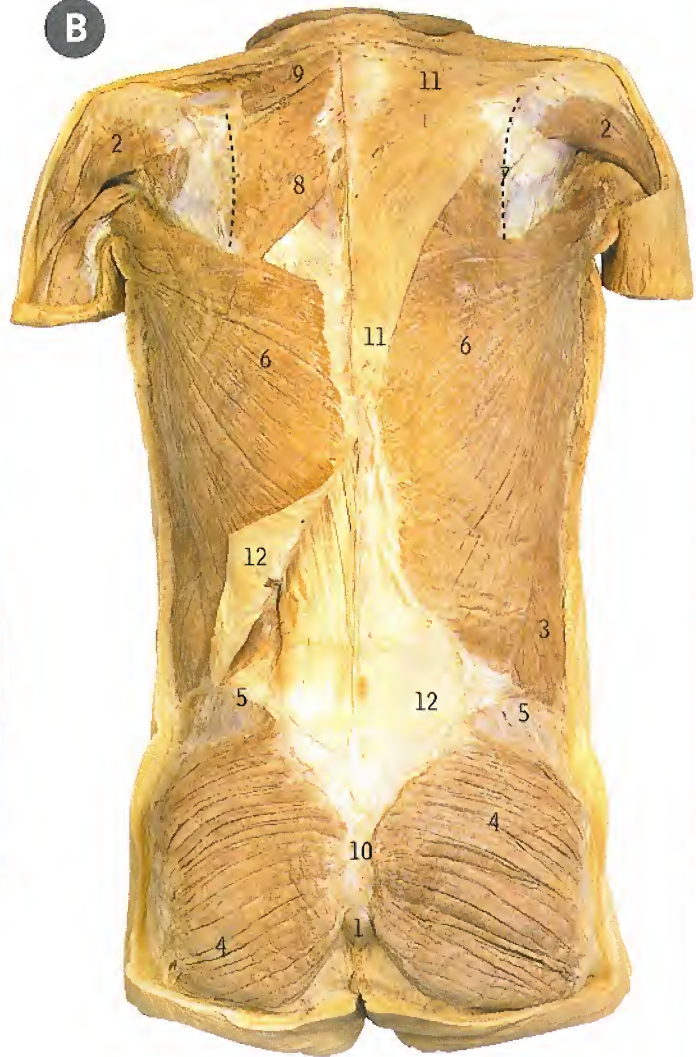
Espalda y hombro

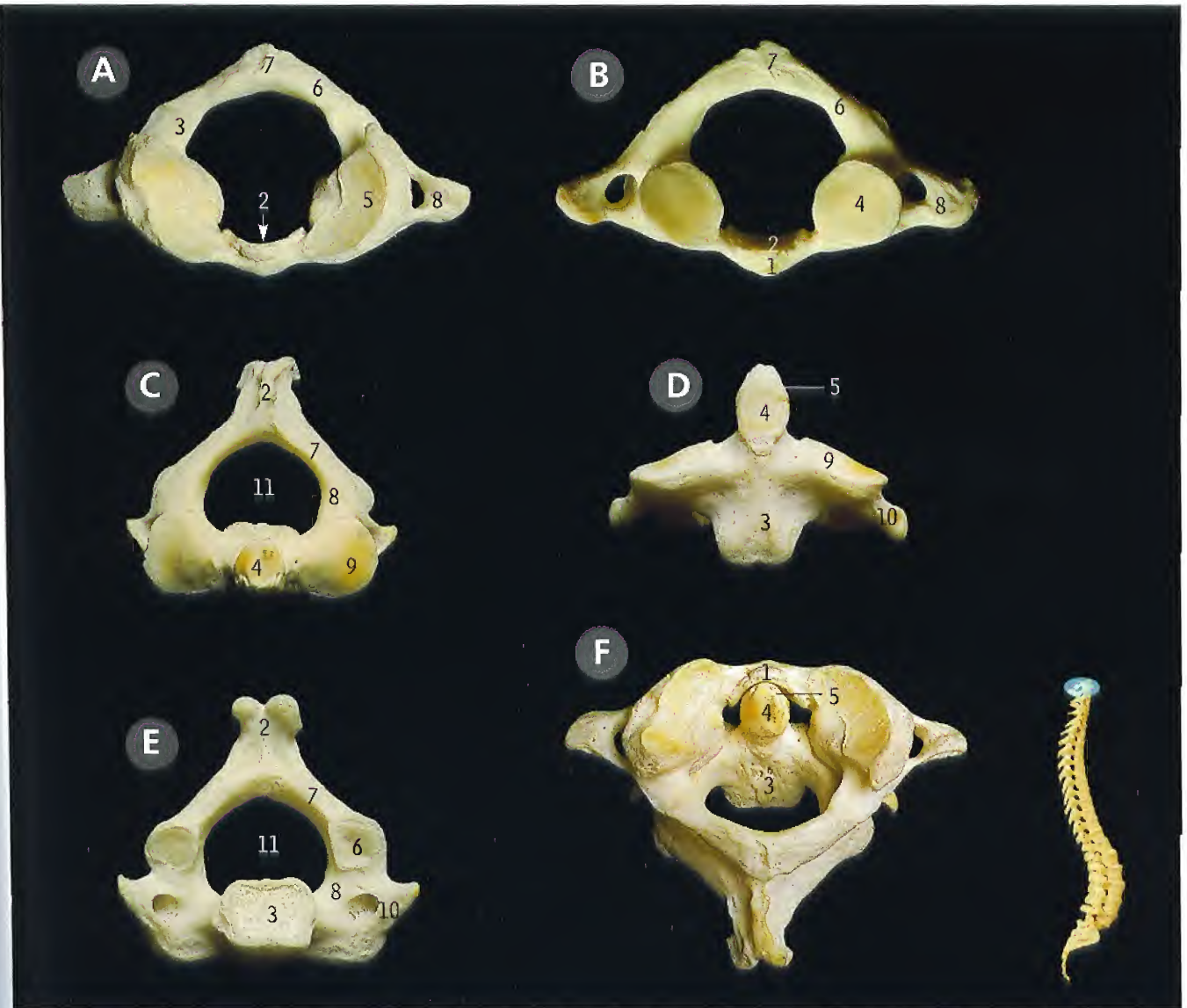
A anatomía de superficie **B** músculos

A



B





Primera vértebra cervical *atlas*

- A** Vista superior
- B** Vista inferior

- | | |
|--|--|
| 1 Arco y tubérculo anteriores | 5 Masa lateral con la carilla articular superior |
| 2 Carilla articular para la apófisis odontoides del axis | 6 Arco posterior |
| 3 Surco para la arteria vertebral | 7 Tubérculo posterior |
| 4 Masa lateral con la carilla articular inferior | 8 Apofisis y agujero costotransversos |

Las carillas articulares superiores (5) son cóncavas y reniformes.
 Las carillas articulares inferiores (4) son redondas y semiplanas.
 El arco anterior (1) es más recto y corto que el arco posterior (6), y contiene en su cara posterior la carilla articular para la apófisis odontoides del axis (2).
 El atlas es la única vértebra que no tiene cuerpo.

Segunda vértebra cervical *axis*

- C** Vista superior
- D** Vista anterior
- E** Vista inferior
- F** En articulación con el atlas, vista superior

- | | |
|--------------------------------|--|
| 1 Arco anterior del atlas | 7 Lámina |
| 2 Apófisis espinosa bituberosa | 8 Pedículo |
| 3 Cuerpo | 9 Superficie articular superior |
| 4 Apófisis odontoides | 10 Apofisis y agujero costotransversos |
| 5 Impresión del ligamento alar | 11 Agujero vertebral |
| 6 Apófisis articular inferior | |

El axis es peculiar porque tiene una proyección ósea superior, la apófisis odontoides (4), que representa el cuerpo del atlas.

Quinta vértebra cervical

una vértebra cervical típica

- A** Vista superior
- B** Vista anterior
- C** Vista desde la izquierda

- 1 Tubérculo anterior de la apófisis transversa
- 2 Apófisis espinosa bifida
- 3 Cuerpo
- 4 Agujero de la apófisis transversa
- 5 Apófisis articular inferior
- 6 Lámina costotransversa de la apófisis transversa
- 7 Lámina
- 8 Pedículo
- 9 Tubérculo posterior de la apófisis transversa
- 10 Labio posterolateral (apófisis semilunar)
- 11 Apófisis articular superior
- 12 Agujero vertebral

Séptima vértebra cervical

vértebra prominente

- D** Vista superior

- 1 Tubérculo anterior de la apofisis transversa
- 2 Cuerpo
- 3 Agujero de la apofisis transversa
- 4 Lámina costotransversa de la apófisis transversa
- 5 Lámina
- 6 Pedículo
- 7 Tuberculo posterior de la apófisis transversa
- 8 Labio posterolateral (apófisis semilunar)
- 9 Apófisis espinosa con su tubérculo
- 10 Apófisis articular superior
- 11 Agujero vertebral

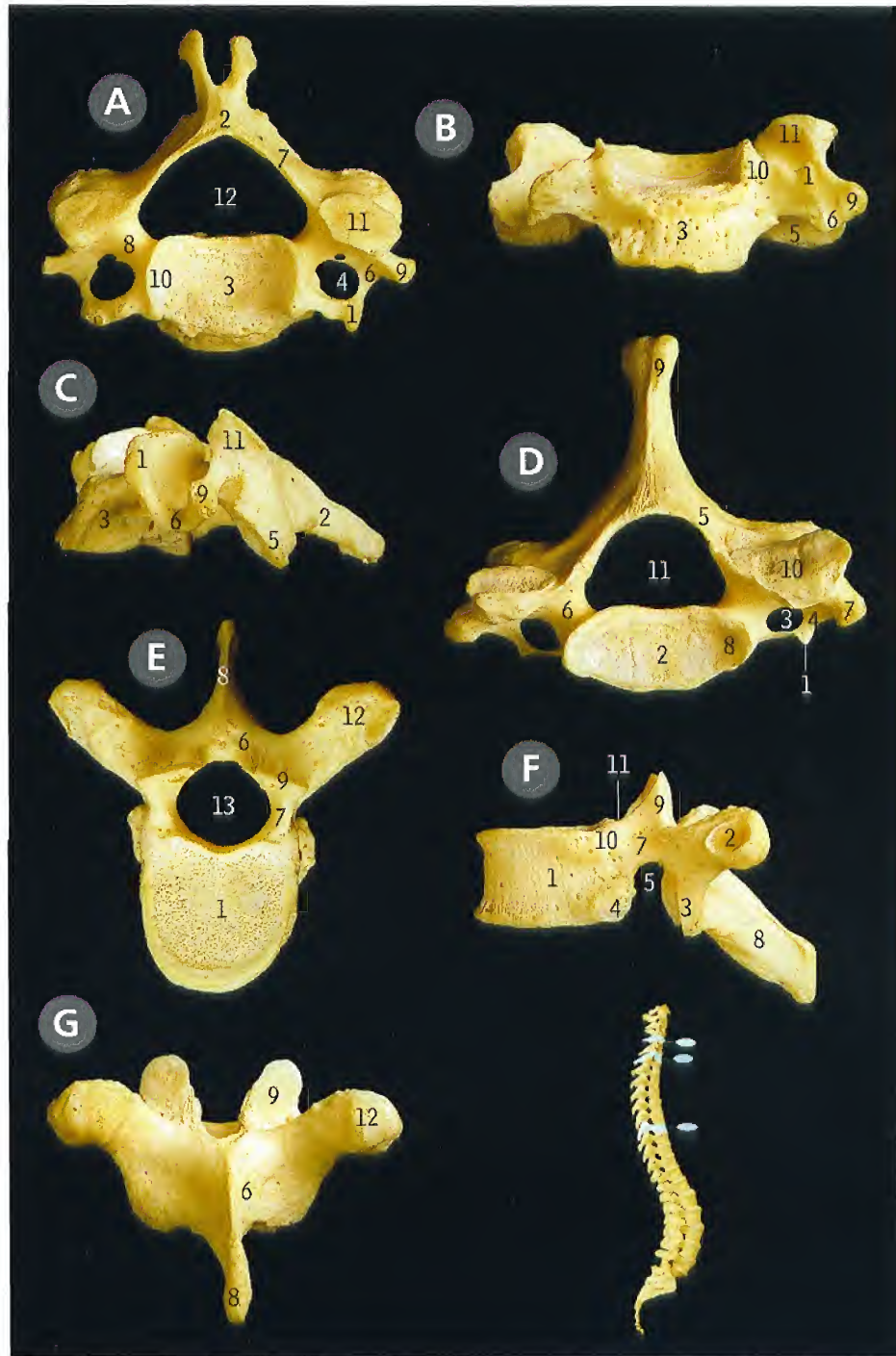
Todas las vértebras cervicales (primera a séptima) tienen un agujero en las apófisis transversas (A4).

Las vértebras cervicales típicas (tercera a sexta) tienen apófisis articulares superiores que miran hacia atrás y hacia arriba (A11, C11), labios posterolaterales en la superficie superior del cuerpo (A10), un agujero vertebral triangular (A12) y apófisis espinosas bituberosas (A2).

El tubérculo anterior de la apófisis transversa de la sexta vértebra cervical es amplio y se conoce como tubérculo carotideo.

La séptima vértebra cervical (vértebra prominente) tiene una apófisis espinosa que termina en un solo tubérculo (D9).

El elemento costal de las vértebras cervicales está representado por la raíz anterior de la apófisis transversa, el tubérculo anterior, la lámina costotransversa (con su canal para la rama ventral de un nervio raquídeo) y la porción anterior del tubérculo posterior (D1, 4 y 7).



Séptima vértebra torácica típica

- E** Vista superior
- F** Vista desde la izquierda
- G** Vista posterior

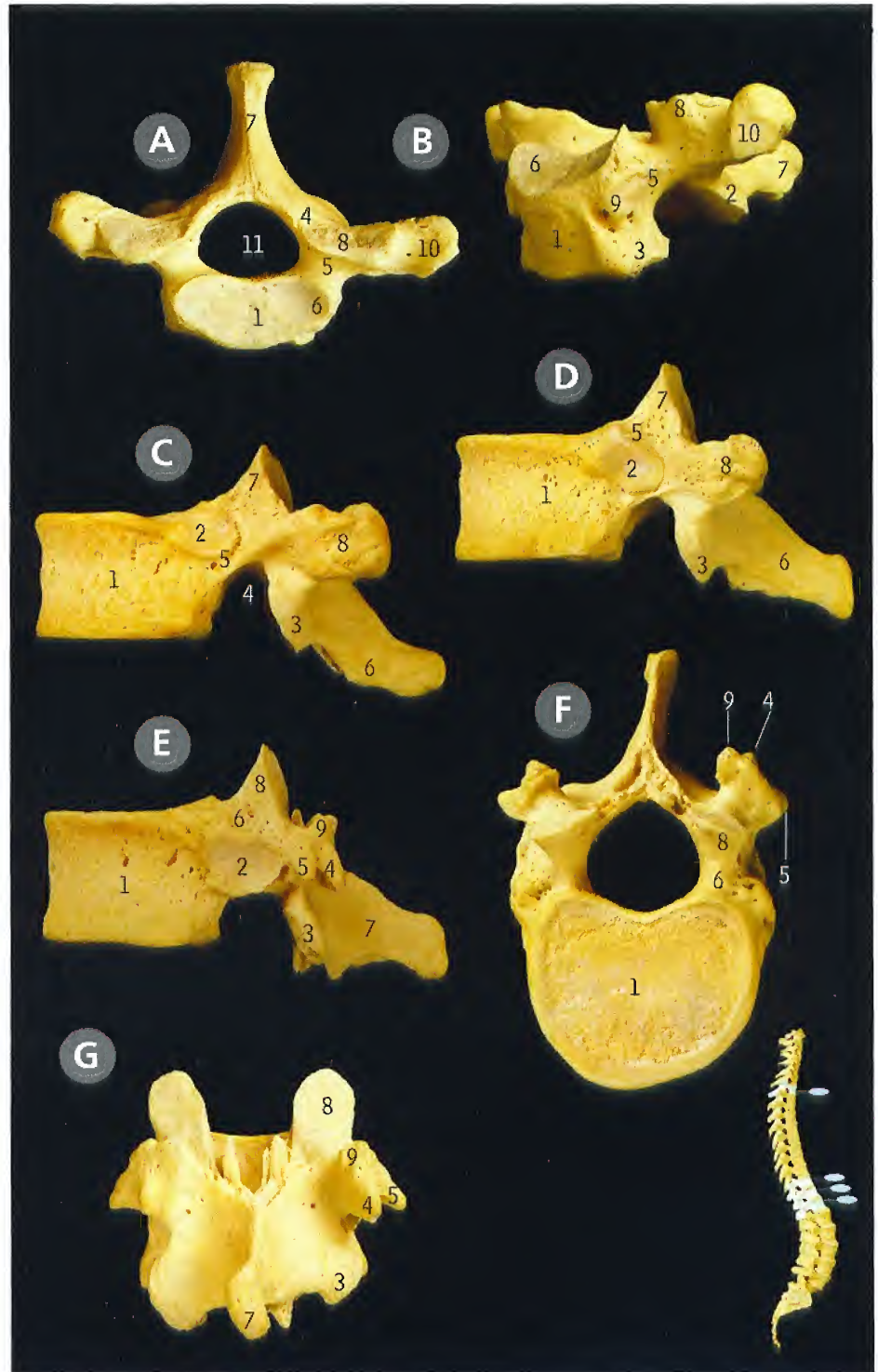
- 1 Cuerpo
- 2 Carilla articular de la apófisis transversa
- 3 Apófisis articular inferior
- 4 Carilla articular costal inferior
- 5 Escotadura vertebral inferior
- 6 Lámina
- 7 Pedículo
- 8 Apófisis espinosa
- 9 Apófisis articular superior
- 10 Carilla articular costal superior
- 11 Escotadura vertebral superior
- 12 Apofisis transversa
- 13 Agujero vertebral

Las vértebras dorsales típicas (segunda a novena) se caracterizan por presentar carillas articulares en sus cuerpos (F10, 4) y en sus apófisis transversas (F2), un agujero vertebral redondo (E13), una apófisis espinosa que se extiende posteroinferiormente (F8, G8) y apófisis articulares superiores que son verticales, planas y miran hacia atrás y lateralmente (E9, F9, G9).

Primera vértebra torácica

- A** Vista desde arriba
B Vista desde delante y la izquierda

- 1 Cuerpo
- 2 Apófisis articular inferior
- 3 Carilla articular inferior
- 4 Lamina
- 5 Pedículo
- 6 Labio posterolateral (apófisis semilunar)
- 7 Apófisis espinosa
- 8 Apófisis articular superior
- 9 Carilla articular superior
- 10 Apófisis transversa con su carilla articular
- 11 Agujero vertebral



Décima y undécima vértebras torácicas

- C** Décima vértebra torácica, vista desde la izquierda
D Undécima vértebra torácica, vista desde la izquierda

- 1 Cuerpo
- 2 Carilla articular
- 3 Apófisis articular inferior
- 4 Escotadura vertebral inferior
- 5 Pedículo
- 6 Apófisis espinosa
- 7 Apófisis articular superior
- 8 Apófisis transversa

Duodécima vértebra torácica

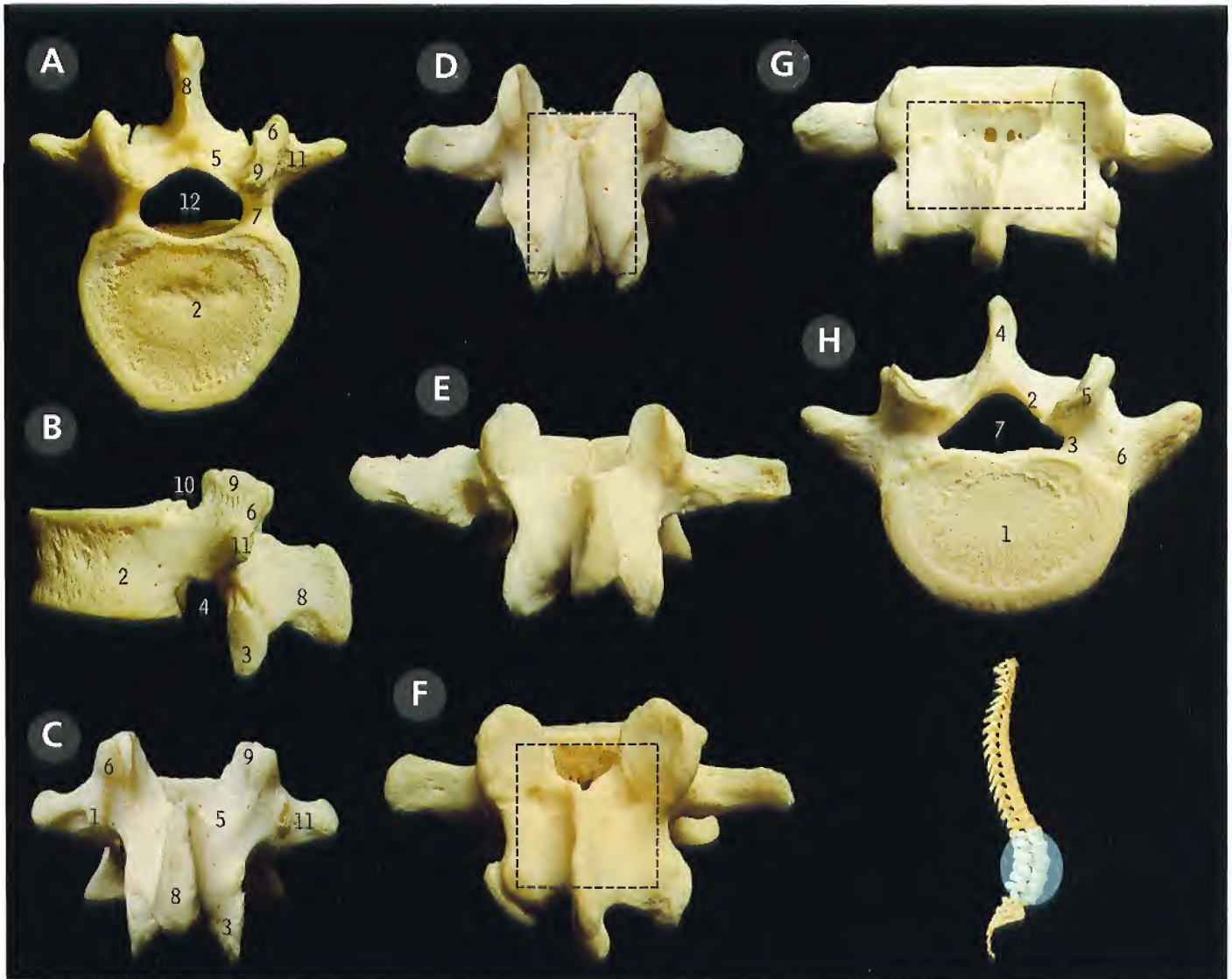
- E** Vista desde la izquierda
F Vista desde arriba
G Vista posterior

- 1 Cuerpo
- 2 Carilla articular
- 3 Apófisis articular inferior
- 4 Tubérculo inferior
- 5 Tubérculo lateral
- 6 Pedículo
- 7 Apófisis espinosa
- 8 Apófisis articular superior
- 9 Tubérculo

La primera, la décima, la undécima y la duodécima vértebras torácicas son atípicas. La primera vértebra torácica tiene un labio posterolateral (apófisis semilunar) (A6, B6) a cada lado de la superficie superior del cuerpo y un agujero vertebral triangular (características típicas de las vértebras cervicales), así como una carilla articular superior completa (redonda) (B9) a cada lado del cuerpo.

La décima, la undécima y la duodécima vértebras torácicas se caracterizan por presentar una carilla articular completa a cada lado del cuerpo, que en vértebras sucesivas se aleja de la superficie superior del cuerpo y tiende a situarse en el área pedicular (C2, D2 y E2). Tampoco tienen carilla articular en las apófisis transversas.





Primera vértebra lumbar

- A** Vista superior
- B** Vista desde la izquierda
- C** Vista posterior

- 1 Tubérculo accesorio
- 2 Cuerpo
- 3 Apófisis articular inferior
- 4 Escotadura vertebral inferior
- 5 Lámina
- 6 Tubérculo mamilar
- 7 Pedículo
- 8 Apófisis espinosa
- 9 Apófisis articular superior
- 10 Escotadura vertebral superior
- 11 Apófisis transversa
- 12 Agujero vertebral

Las vértebras lumbares se caracterizan por cuerpos de gran tamaño, ausencia de carillas articulares en los cuerpos y en las apófisis transversas, un agujero vertebral triangular (A12), una apófisis espinosa que apunta hacia atrás y es cuadrangular o en forma de hacha (B8), y apófisis articulares superiores que son verticales, curvas, miran hacia atrás y hacia la línea media (A9), y presentan un tubérculo mamilar en su borde posterior (A6).

El elemento costal de una vértebra lumbar está representado por la apófisis transversa (A11).

El nivel al cual se modifica la orientación de la carilla articular entre las regiones torácica y lumbar es variable.

Vista posterior:

- D** Segunda vértebra lumbar
- E** Tercera vértebra lumbar
- F** Cuarta vértebra lumbar
- G** Quinta vértebra lumbar

Vista desde arriba:

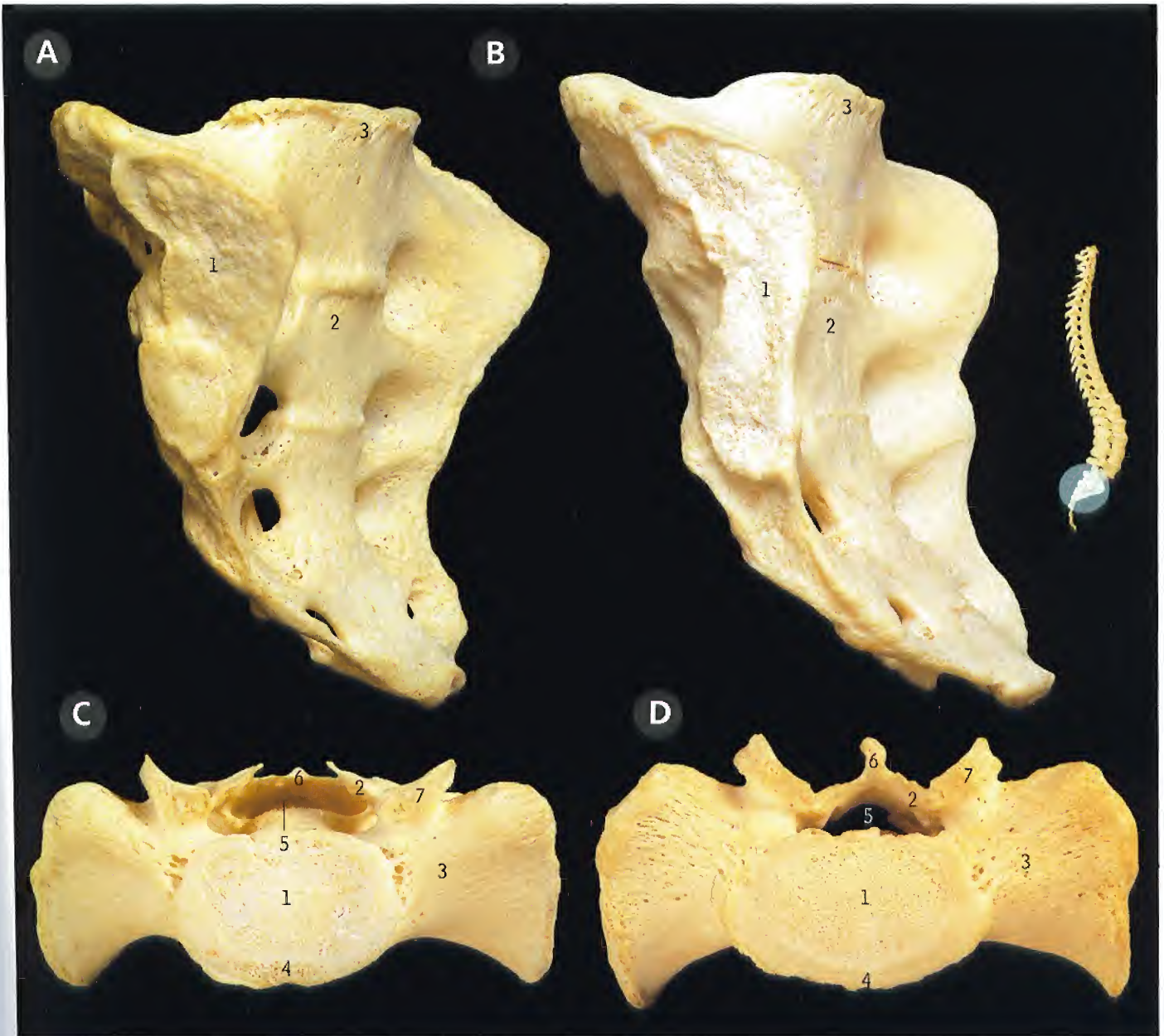
- H** Quinta vértebra lumbar

- 1 Cuerpo
- 2 Lámina
- 3 Pedículo
- 4 Apófisis espinosa
- 5 Apófisis articular superior
- 6 Apófisis transversa fusionada al pedículo y al cuerpo
- 7 Agujero vertebral

En una vista posterior, las cuatro apófisis articulares de la primera y la segunda vértebra lumbares asumen el patrón (indicado por la línea interrumpida) de un rectángulo vertical; las de la tercera y la cuarta vértebras asumen un patrón cuadrado, y las de la quinta vértebra lumbar asumen el patrón de un rectángulo horizontal.

La quinta vértebra lumbar tiene la particularidad de que sus apófisis transversas (H6) se unen directamente con la parte lateral del cuerpo (H1), así como con el pedículo (H3).





Hueso sacro *vista desde el frente y la derecha*

A En la mujer **B** En el varón

- 1 Superficie articular (auricular)
- 2 Cara pelviana
- 3 Promontorio

En la mujer la cara pelviana es relativamente rectilínea en el segmento que incluye las tres primeras vértebras sacras superiores y se torna más curva por debajo de este nivel. En el varón la cara pelviana es más uniformemente curva.

La cápsula de la articulación sacroilíaca se inserta en el borde de la superficie articular (A1, B1).

Base del hueso sacro *superficie superior*

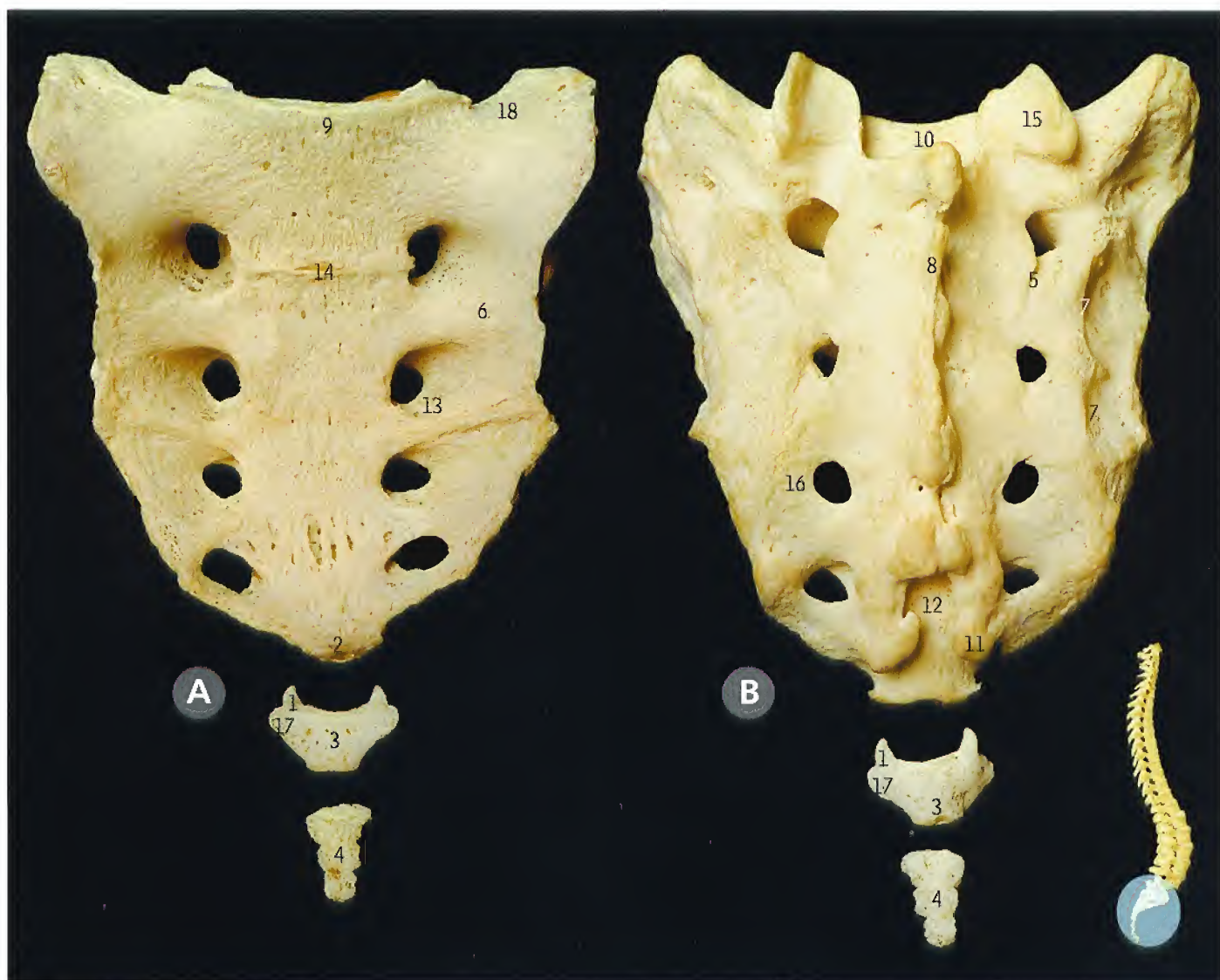
C En la mujer **D** En el varón

- 1 Cuerpo de la primera vértebra sacra
- 2 Lámina
- 3 Porción lateral (aleta)
- 4 Promontorio
- 5 Conducto sacro
- 6 Tubérculo espinoso de la cresta sacra mediana
- 7 Apófisis articular superior

En el varón el cuerpo de la primera vértebra sacra (a juzgar por su diámetro transversal) constituye una parte proporcionalmente mayor de la base del sacro que en la mujer (compárese D1 con C1).

En C se observa una espina bifida de grado leve (falta de fusión de las láminas, 2, en el arco vertebral de la primera vértebra sacra). Compárese con el arco completo en D.

Hueso sacro y cóccix

**A** Superficie pelviana

- 1 Asta del cóccix
- 2 Cara para el cóccix
- 3 Primera vértebra coccígea
- 4 Segunda a cuarta vértebras coccígeas (fundidas)
- 5 Cresta sacra intermedia
- 6 Porción lateral
- 7 Cresta sacra lateral
- 8 Cresta sacra mediana
- 9 Promontorio
- 10 Conducto sacro

B Superficie dorsal

- 11 Asta del sacro
- 12 Hiato sacro
- 13 Segundo agujero sacro anterior
- 14 Punto de fusión de las dos vértebras sacras superiores
- 15 Apófisis articular superior
- 16 Tercer agujero sacro posterior
- 17 Apófisis transversa
- 18 Cara superior de la porción lateral (aleta)

El sacro está formado por la fusión de las cinco vértebras sacras. La cresta sacra mediana (B8) representa las apófisis espinosas fundidas, la cresta intermedia (B5) las apófisis articulares fundidas, y la cresta lateral (B7) las apófisis transversas fundidas.

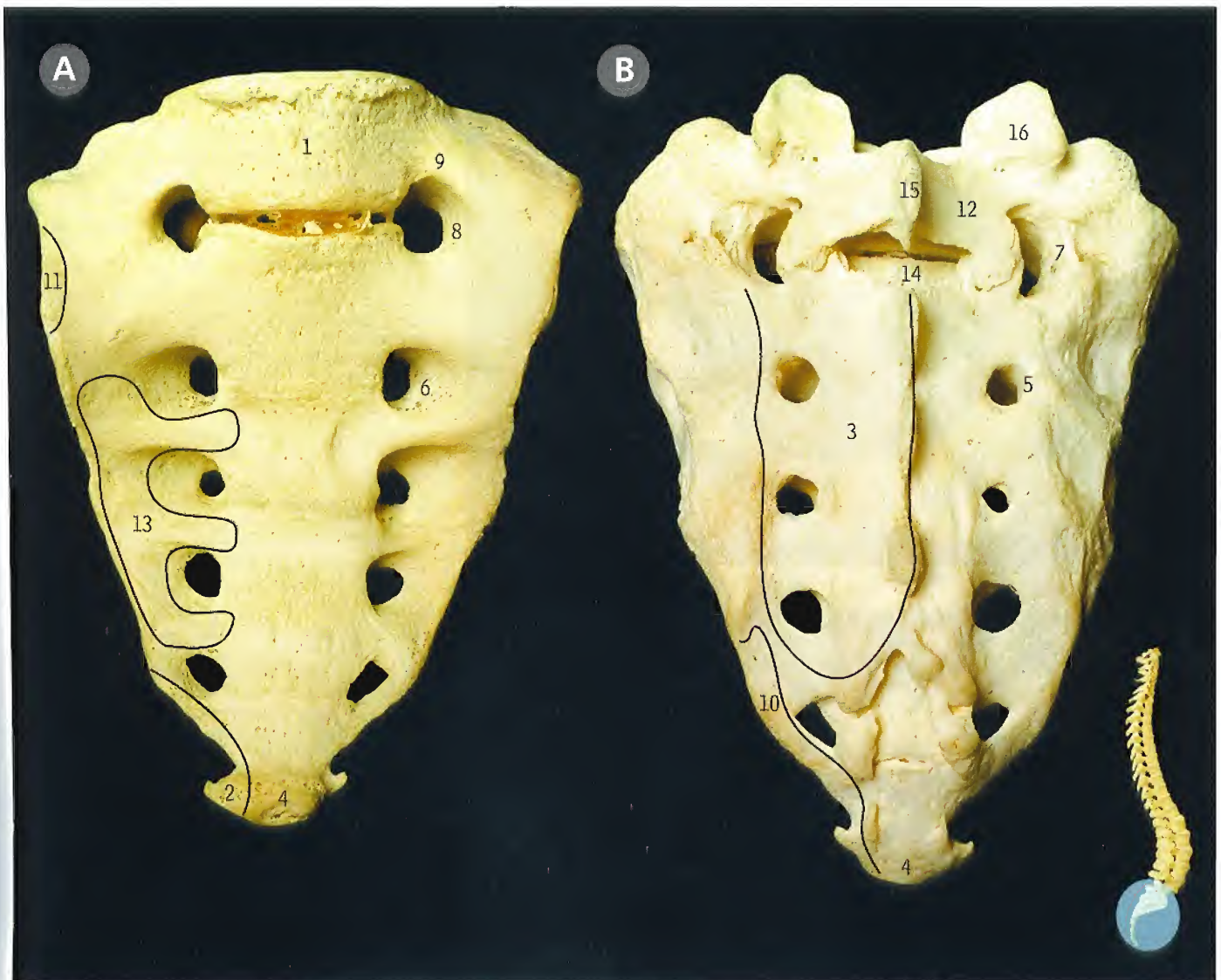
El hiato sacro (B12) es la abertura inferior del conducto sacro (B10).

El cóccix suele estar formado por la fusión de cuatro vértebras rudimentarias, pero el número de piezas soldadas varía de tres a cinco.

En este caso, la primera vértebra del cóccix (3) no está fundida con el resto de las vértebras (4).



Hueso sacro con sacralización de la quinta vértebra lumbar

**A** Superficie pelviana**B** Superficie dorsal e inserciones musculares en el sacro

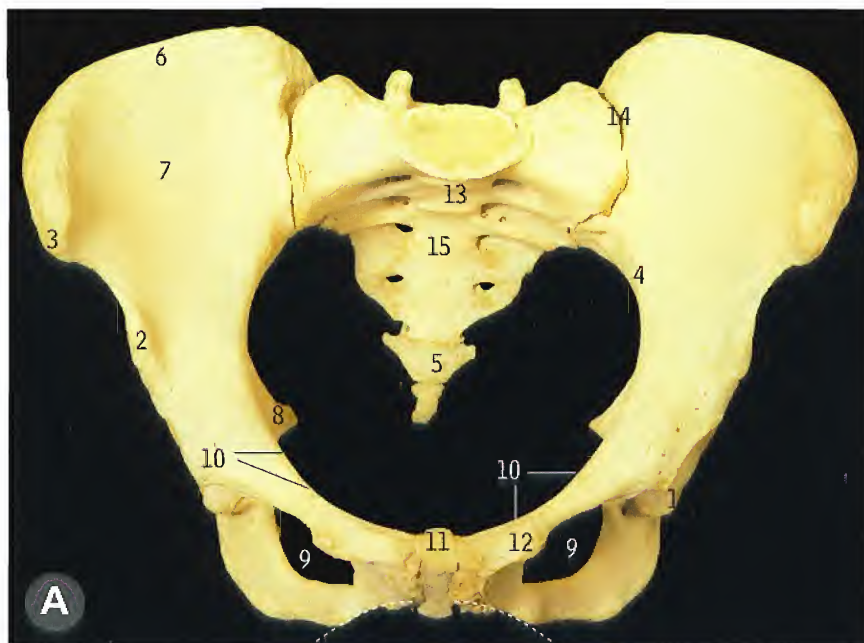
- | | | | |
|---|--|----|---|
| 1 | Cuerpo de la quinta vértebra lumbar | 9 | Fusión de la apófisis transversa y la parte lateral del sacro |
| 2 | Musculo isquiococcígeo | 10 | Musculo glúteo mayor |
| 3 | Musculo erector de la columna vertebral | 11 | Musculo iliaco |
| 4 | Primera vertebra coccígea fundida a la punta del sacro | 12 | Lámina |
| 5 | Primer agujero sacro dorsal | 13 | Musculo piramidal de la pelvis |
| 6 | Primer agujero sacro pelviano | 14 | Conducto sacro |
| 7 | Agujero para la rama dorsal del quinto nervio lumbar | 15 | Apófisis espinosa de la quinta vértebra lumbar |
| 8 | Agujero para la rama anterior del quinto nervio lumbar | 16 | Apófisis articular superior de la quinta vertebra lumbar |

En la sacralización de la quinta vértebra lumbar, esta vértebra (A1) se fusiona (por lo regular, en forma incompleta) con el sacro. En la lumbarización menos frecuente de la primera vértebra sacra (trastorno no ilustrado), esta vértebra está sólo parcialmente fusionada con el resto del sacro.

En esta pieza, situación semejante a la fusión de la quinta vértebra lumbar con la cara superior del sacro, el cuerpo de la primera vértebra coccígea (4) está fusionado con la punta o vértice del sacro.



Huesos de la pelvis desde delante y arriba



A Femenina

B Masculina

- 1 Acetábulo
- 2 Espina iliaca anteroinferior
- 3 Espina iliaca anterosuperior
- 4 Línea arqueada
- 5 Cóccix
- 6 Cresta iliaca
- 7 Fosa iliaca
- 8 Espina isquiática
- 9 Agujero obturado
- 10 Línea pectínea
- 11 Sínfisis púbica
- 12 Tubérculo púbico
- 13 Promontorio del sacro
- 14 Articulación sacroiliaca
- 15 Hueso sacro

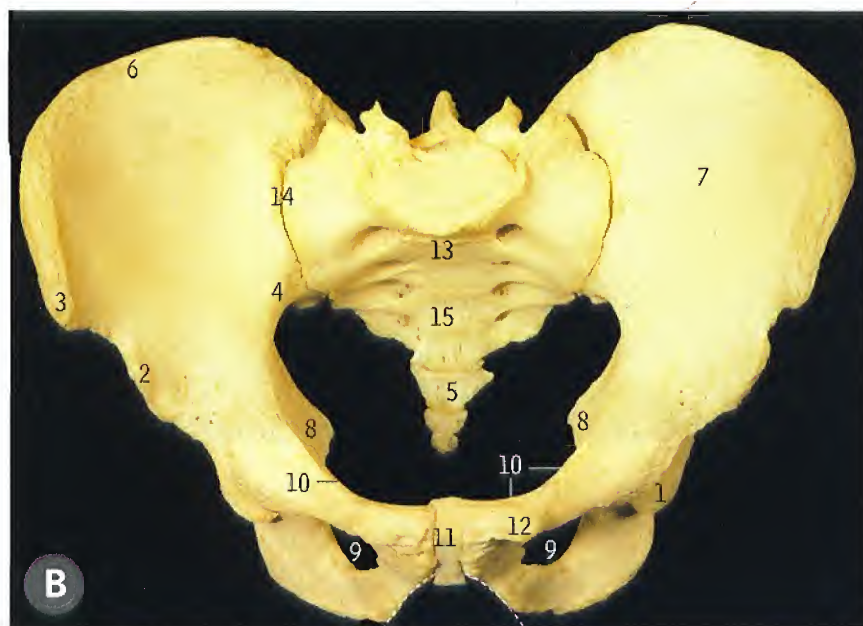
La entrada de la pelvis está limitada por el promontorio del sacro, las líneas arqueada y pectínea, la cresta del pubis y, por delante, la sínfisis púbica.

La entrada de la pelvis femenina es más circular, y la masculina tiene forma de corazón.

El sacro femenino es más ancho, corto y menos curvado.

Las espinas ciáticas femeninas se encuentran más separadas.

El ángulo subpubiano femenino (puntos blancos en A) es más ancho (90-120°) que el masculino (puntos blancos en B), de sólo 60-90°.



B

Vértebras, costillas y esternón osificación

- A** Vértebra típica en un feto de 6 meses
- B** A los 4 años
- C** **D** Durante la pubertad
- E** Atlas a los 4 años de edad
- F** Axis, centros primarios y secundarios
- G** Costilla típica, centros secundarios
- H** Esternón en el nacimiento, con sus centros primarios

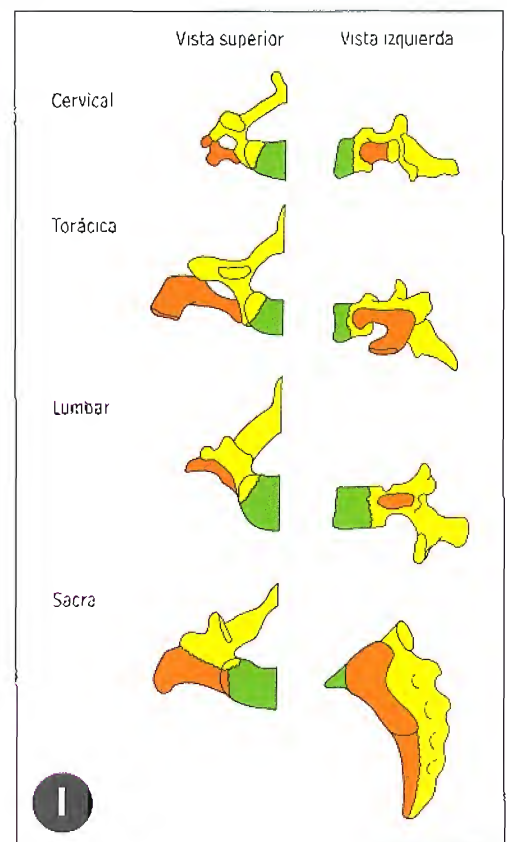
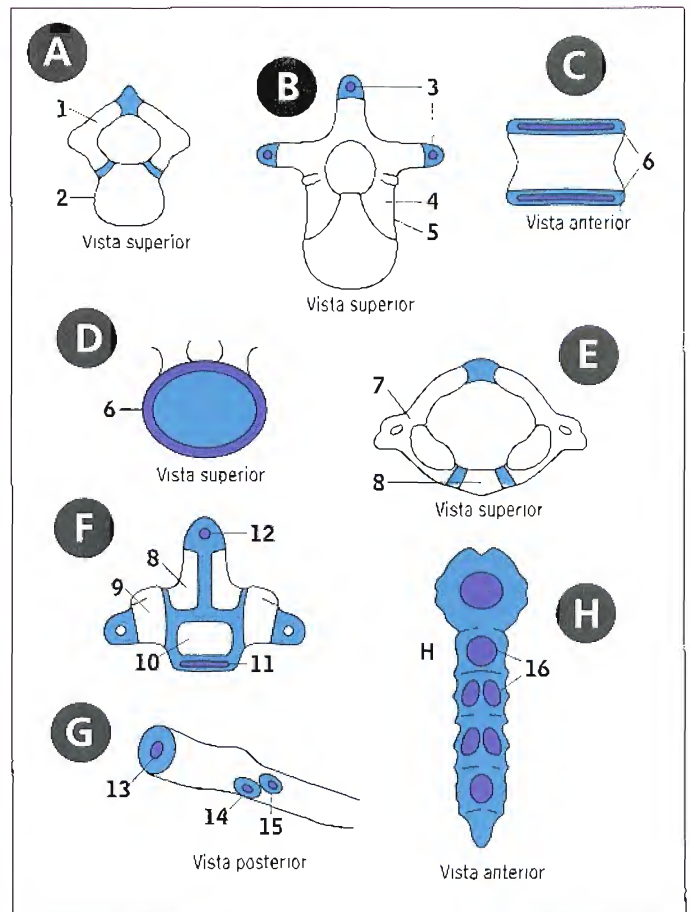
Las vértebras típicas, que inicialmente son cartilaginosas, se osifican al principio del período fetal a partir de tres centros primarios: uno para la mayor parte del cuerpo (el centro, A2) y otro para cada mitad del arco vertebral (A1). La parte del cuerpo adulto a la cual está unido el pedículo (B4) forma parte del centro para el arco; el punto de la vértebra en desarrollo en el cual entran en contacto se denomina unión vertebrocentral (B5). Las dos mitades del arco y las uniones vertebrocentrales se fusionan en un momento variable entre el nacimiento y los 6 años de edad. El proceso de osificación se extiende hacia las apófisis transversas y espinosa que nacen del arco vertebral, pero durante la pubertad aparecen centros secundarios (B3) en sus extremos y se fusionan alrededor de los 25 años de edad. (Las vértebras lumbares tienen centros secundarios adicionales similares para los tubérculos mamilares.) También hay epifisis en forma de anillo en la periferia de las caras superior e inferior de los cuerpos vertebrales (C6 y D6). El atlas tiene un centro primario (E7) para cada masa lateral y la mitad adyacente del arco posterior, y uno para el arco anterior (E8). La fusión se completa aproximadamente a los 8 años de edad.

El axis tiene cinco centros primarios: uno para la mayor parte del cuerpo (F10), uno para cada masa lateral (F9), y uno para cada mitad de la apófisis odontoides y porción adyacente del cuerpo (F8). Se fusionan generalmente a los 3 años de edad. Hay centros secundarios para el ápex de la apófisis odontoides (F12, aparecen aproximadamente a los 2 años y se fusionan a los 12) y para la cara inferior del cuerpo (F11, aparecen en la pubertad y se fusionan aproximadamente a los 25 años).

El sacro, constituido por cinco vértebras sacras fusionadas, tiene múltiples centros de osificación que corresponden al centro, las mitades de los arcos vertebrales y los elementos costales de cada vértebra, así como epifisis anulares para los cuerpos vertebrales y las carillas auriculares. A los 20 años de edad aproximadamente la mayoría se ha fusionado, aunque algunos no lo hacen hasta edades medias de la vida o incluso más tarde.

Las costillas típicas tienen un centro primario para el cuerpo con centros secundarios para la cabeza (G13) y las porciones articulares y no articulares del tubérculo (G14 y 15), que aparecen durante la pubertad y se fusionan aproximadamente a los 20 años de edad.

El esternón tiene un número variable de centros primarios (H16), uno o dos en el manubrio y en cada una de las cuatro partes del cuerpo. La fusión tiene lugar entre la pubertad y los 25 años. Pueden aparecer los denominados "agujeros de hala" en el esternón (agujeros esternales) cuando la fusión es incompleta.



I Vértebras procedencia durante el desarrollo

Rojo: elementos costales; verde: centro; amarillo: arco vertebral.

Ciertas partes de las vértebras cervicales, lumbares y sacras representan las costillas que se articulan con las vértebras torácicas. Estos elementos costales se indican aquí en rojo.

Cervicales: tubérculos anteriores y posteriores y la lámina intertubercular (costotransversa).

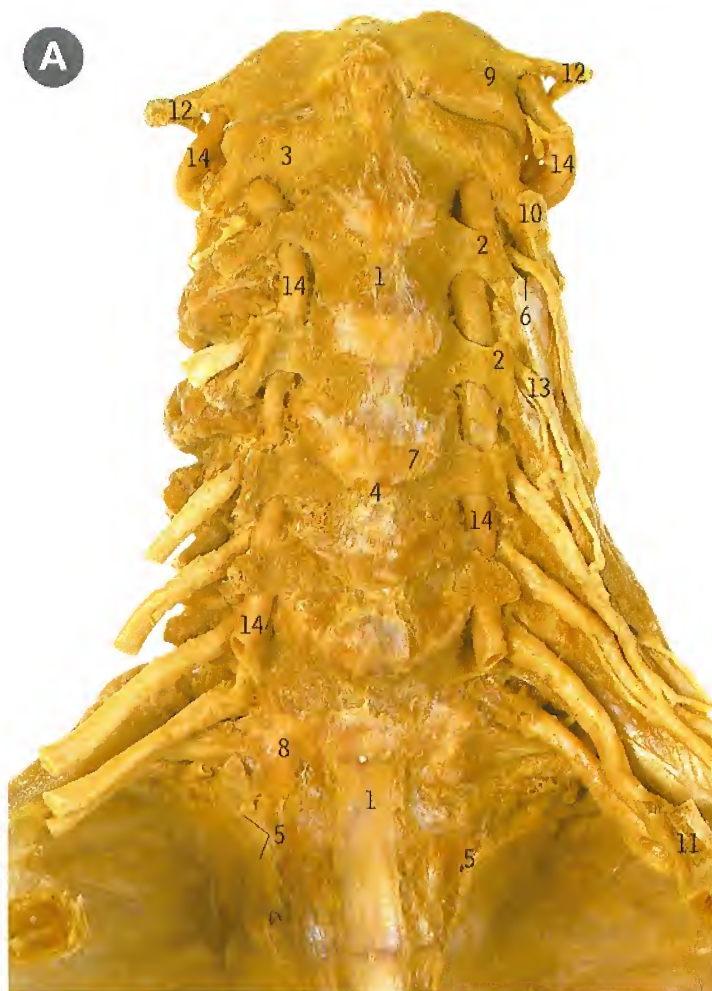Torácicas: las costillas auténticas se articulan con las vértebras.

Lumbares: porción anterior de la apófisis transversa.

Sacros: porción lateral, incluyendo la carilla auricular.

Columna vertebral y médula espinal

A región cervical, vista desde el frente **B** región cervical, vista posterior



Se observa la arteria vertebral (14) dentro de los agujeros de las apófisis transversas cervicales.

- 1 Ligamento vertebral común anterior
- 2 Tubérculo anterior de la apófisis transversa
- 3 Axis
- 4 Cuerpo de la quinta vértebra cervical
- 5 Borde seccionado de la pleura
- 6 Lámina costotransversa de la apófisis transversa
- 7 Disco intervertebral
- 8 Articulación costotransversa de la primera costilla
- 9 Masa lateral del atlas
- 10 Tubérculo posterior de la apófisis transversa
- 11 Músculo escaleno anterior
- 12 Apófisis transversa del atlas
- 13 Rama ventral del tercer nervio cervical
- 14 Arteria vertebral

Se han extirpado la mayor parte del cráneo, los arcos vertebrales, el tronco del encéfalo y la porción superior de la médula espinal para mostrar los ligamentos cruciforme, transverso y alar (19, 10, 21 y 1). En la región inferior se han reflejado la aracnoides y la duramadre (2) para mostrar las raíces nerviosas dorsales y ventrales (6 y 22).

- | | |
|--|---|
| 1 Ligamento alar | 12 Pedículo del axis |
| 2 Aracnoides y duramadre (reflejadas) | 13 Arco posterior del atlas |
| 3 Articulación atlantooccipital | 14 Ligamento longitudinal común posterior |
| 4 Porción basilar del hueso occipital y posición de fijación de la membrana tectoria | 15 Arterias espinales posteriores |
| 5 Ligamento dentado | 16 Arteria radicular |
| 6 Filetes radiculares dorsales de un nervio espinal | 17 Médula espinal |
| 7 Duramadre | 18 Carilla articular superior del axis |
| 8 Vaina dural sobre el ganglio de una raíz dorsal | 19 Fascículo longitudinal superior del ligamento cruciforme |
| 9 Nervio y conducto del hipogloso | 20 Membrana tectoria |
| 10 Fascículo longitudinal inferior del ligamento cruciforme | 21 Ligamento transverso del atlas (porción transversa del ligamento cruciforme) |
| 11 Articulación atlantoaxoidea lateral | 22 Filetes radiculares ventrales de un nervio espinal |
| | 23 Arteria vertebral |

Columna vertebral y médula espinal

C regiones cervical y dorsal superior, vistas desde la derecha

Las ramas anterior y posterior (ventral y dorsal) de los nervios raquídeos (como en 16 y 4) salen de los agujeros intervertebrales (como en 7).

- | | | |
|---|--|--|
| 1 Tubérculo anterior de la apófisis transversa de la quinta vértebra cervical | 5 Primer nervio cervical | 13 Apófisis espinosa de la séptima vértebra cervical |
| 2 Cuerpo de la primera vértebra torácica | 6 Primera costilla | 14 Apófisis transversa del atlas |
| 3 Cuerpo de la séptima vértebra cervical | 7 Agujero intervertebral | 15 Tubérculo de la primera costilla |
| 4 Rama dorsal del primer nervio cervical | 8 Articulación atlantoaxoidea | 16 Rama ventral del quinto nervio cervical |
| | 9 Masa lateral del atlas | 17 Arteria vertebral |
| | 10 Arco posterior del atlas | 18 Articulación entre las apófisis articulares (cigapófisis) |
| | 11 Séptimo nervio cervical | |
| | 12 Apófisis espinosa de la segunda vértebra cervical | |

C

El primer nervio cervical se extiende por encima del arco posterior del atlas, y el segundo nervio cervical pasa por debajo del arco.

D región cervical, vista desde la izquierda

Se han eliminado los tejidos blandos para mostrar los márgenes de los agujeros intervertebrales (como en 5). Compárese con los orificios perfectamente delimitados de las vértebras dorsales y lumbares que aparecen en la página 108, A.

- 1 Tubérculo anterior de la apófisis transversa de la quinta vértebra cervical
- 2 Cuerpo de la tercera vértebra cervical
- 3 Lámina costotransversa de la apófisis transversa de la quinta vértebra cervical
- 4 Disco intervertebral
- 5 Agujero intervertebral
- 6 Pedículo
- 7 Tubérculo posterior de la apófisis transversa de la quinta vértebra cervical
- 8 Articulación entre las apófisis articulares (cigapófisis)

Cada agujero intervertebral (como en D5) está limitado anteriormente por un cuerpo vertebral y un disco intervertebral (D2 y 4), en sentido superior e inferior por los pedículos (D6), y hacia atrás por articulaciones entre las apófisis articulares (D8).

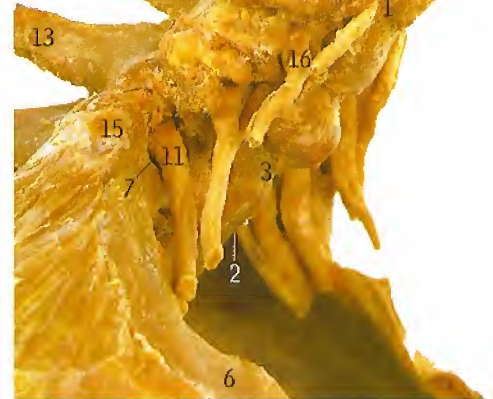
En las regiones torácica y lumbar existe el mismo número de pares de nervios raquídeos que de vértebras (doce torácicas y cinco lumbares), y los nervios mencionados se numeran según la vértebra bajo cuyos pedículos salen. En la región cervical hay siete vértebras y ocho nervios. El primer nervio sale entre el hueso occipital y el atlas, y el octavo por debajo del pedículo de la séptima vértebra cervical.

E regiones cervical inferior y torácica superior, vistas desde atrás

En esta preparación se han quitado los arcos vertebrales y gran parte de la duramadre y la aracnoides, para así mostrar las raicillas nerviosas dorsales (5) en el punto en que salen de la médula espinal (9), y la manera en que se unen para formar una raíz dorsal y penetrar en la vaina dural (como en 7). Las raíces ventrales siguen el mismo trayecto y distribución desde la cara anterior de la médula, pero en este corte no se observan porque quedan tapadas por las dorsales.

- | | |
|--|--|
| 1 Angulación de las raices nerviosas al penetrar en la vaina dural | 6 Duramadre |
| 2 Ramo dorsal del quinto nervio torácico | 7 Vaina dural del segundo nervio torácico |
| 3 Ganglio de la raíz dorsal del octavo nervio cervical | 8 Pedículo de la primera vértebra dorsal |
| 4 Ganglio de la raíz dorsal del segundo nervio torácico | 9 Médula espinal y vasos espinales posteriores |
| 5 Raicillas dorsales del octavo nervio cervical | 10 Ramo ventral del quinto nervio torácico |

D



E



A Columna vertebral y médula espinal

regiones cervical y dorsal superior,
vistas desde la izquierda

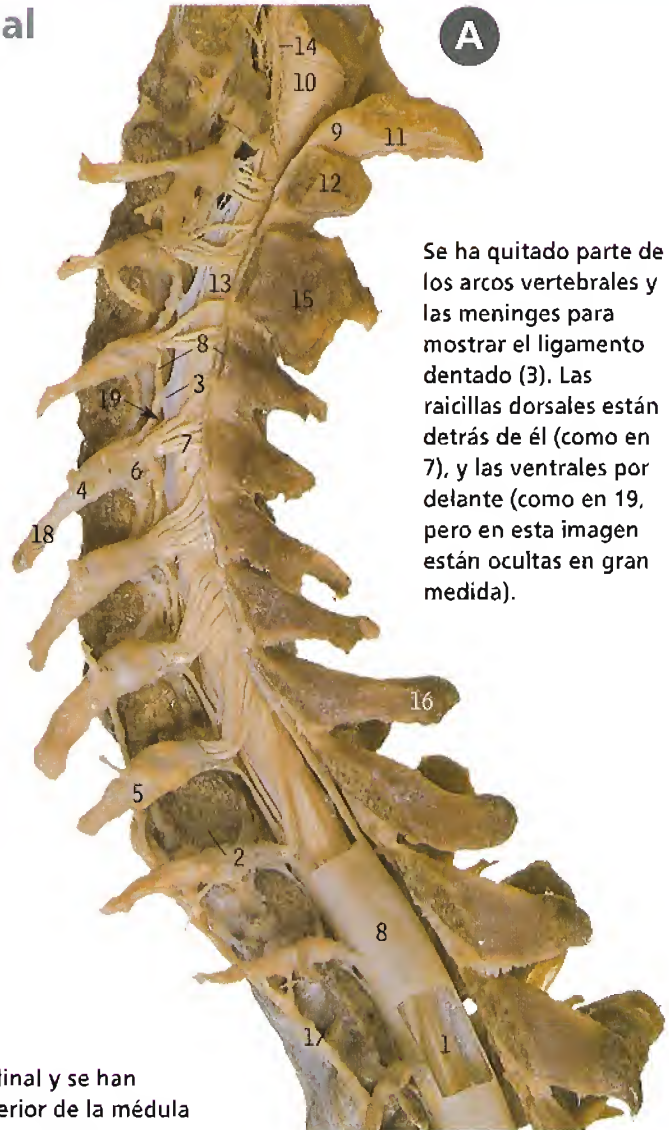- | | |
|--|--|
| 1 Aracnoides | 11 Hueso occipital |
| 2 Cuerpo de la primera vértebra torácica | 12 Arco posterior del atlas |
| 3 Ligamento dentado | 13 Médula espinal |
| 4 Ramo dorsal del quinto nervio cervical | 14 Porción espinal del nervio espinal (accesorio) |
| 5 Ganglio de la raíz dorsal del octavo nervio cervical | 15 Apófisis espinosa del axis (anormalmente grande) |
| 6 Ganglio de la raíz dorsal del quinto nervio cervical | 16 Apófisis espinosa de la séptima vértebra cervical |
| 7 Raicillas dorsales del quinto nervio cervical | 17 Tronco simpático |
| 8 Duramadre | 18 Rama ventral del quinto nervio cervical |
| 9 Agujero occipital | 19 Raicillas ventrales del quinto nervio cervical |
| 10 Bulbo raquídeo | |

Cada nervio raquídeo está formado por la unión de sus raíces ventral y dorsal.

Cada raíz nerviosa está formada por la unión de varias raicillas (como en A7).

Las raíces nerviosas ventral y dorsal que forman un nervio raquídeo se unen en un punto inmediatamente distal al ganglio de la raíz dorsal (como en A6), dentro del agujero intervertebral, y el nervio se divide inmediatamente en las ramas ventral y dorsal (llamadas inicialmente ventral y dorsal primarias) (como en A18 y 4). El nervio raquídeo propiamente dicho tiene uno o dos milímetros de longitud, pero suele ser tan corto que sus ramas parecen ramificaciones del propio ganglio.

Las raíces de los nervios cervicales inferiores y torácicos superiores muestran una angulación intensa al entrar en su vaina dural respectiva.



Se ha quitado parte de los arcos vertebrales y las meninges para mostrar el ligamento dentado (3). Las raicillas dorsales están detrás de él (como en 7), y las ventrales por delante (como en 19, pero en esta imagen están ocultas en gran medida).

B Médula espinal

región cervical, vista anterior

La duramadre y la aracnoides se han seccionado en sentido longitudinal y se han desplazado hacia un lado (2) en esta imagen ventral de la parte superior de la médula espinal (6), para mostrar las raicillas y raíces ventrales (como en 7) a su paso en dirección lateral, por delante del ligamento dentado (3), para penetrar en las vainas nerviosas meníngeas con las raíces dorsales (como en 4) y formar un nervio raquídeo. Es posible observar la anastomosis de algunas ramas de los vasos radicales (como en 5) con los vasos espinales anteriores (1).

- | | | |
|------------------------------|---|--|
| 1 Vasos espinales anteriores | 4 Raíz dorsal del sexto nervio cervical | 7 Raíz ventral del quinto nervio cervical en el punto en que entra en la vaina dural |
| 2 Aracnoides y duramadre | 5 Vasos radicales | |
| 3 Ligamento dentado | 6 Médula espinal | |

El ligamento dentado (B3) está formado por la piamadre. Las raíces ventral y dorsal pasan por delante y detrás, respectivamente, en relación con el ligamento que se extiende en sentido lateral desde la parte lateral de la médula y está unido mediante espículas (como en B3) a la aracnoides y la duramadre en los tramos que median entre una y otra vainas durales. La espícula más alta está por encima del primer nervio cervical, y la inferior por debajo del duodécimo nervio torácico.

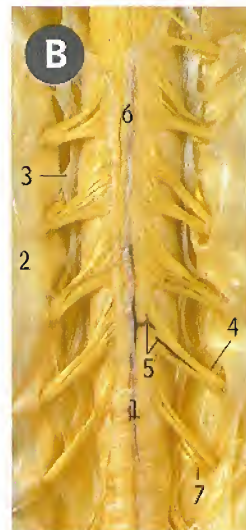
La médula espinal suele finalizar a nivel de la primera vértebra lumbar.

El espacio subaracnoideo finaliza a nivel de la segunda vértebra sacra.

El cono medular (C2) es el extremo inferior y afilado de la médula espinal.

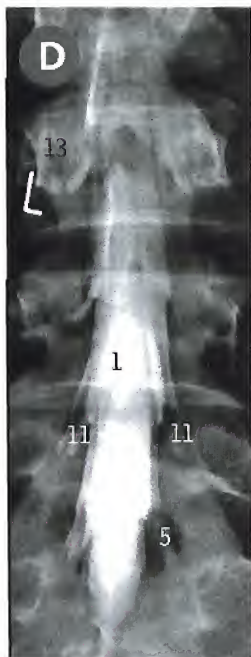
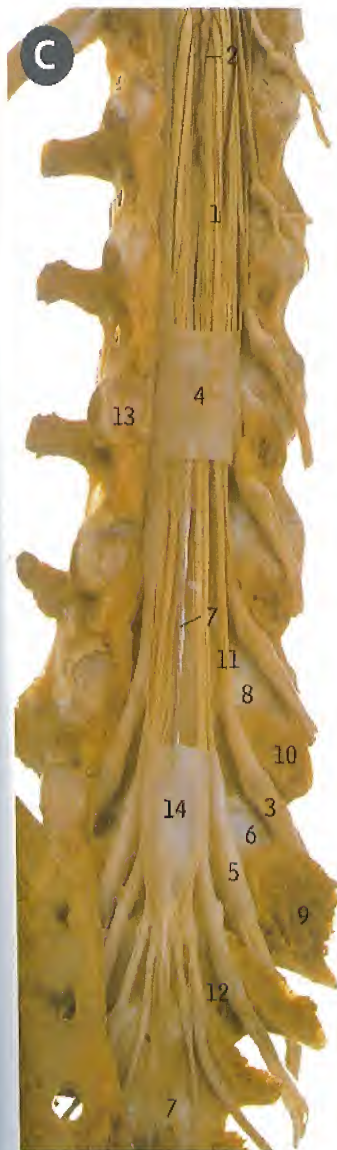La cola de caballo (C1) está constituida por las raíces dorsales y ventrales de los nervios lumbares, sacros y coccígeos.

Adviértase que son las raíces nerviosas las que la forman, y no los propios nervios raquídeos; éstos no se constituyen hasta que se fusionan las raíces ventral y dorsal a nivel del agujero intervertebral, inmediatamente distal al ganglio de la raíz dorsal (como en C3).



Columna vertebral y médula espinal

C regiones lumbar y sacra, vista posterior



D radiculografía lumbar

Se han eliminado partes de los arcos vertebrales y las meninges para poder observar directamente la cola de caballo (1) y la entrada de las raíces nerviosas a sus vainas meníngeas (como en 11), delimitadas por el medio de contraste como bandas lineales en la radiculografía.

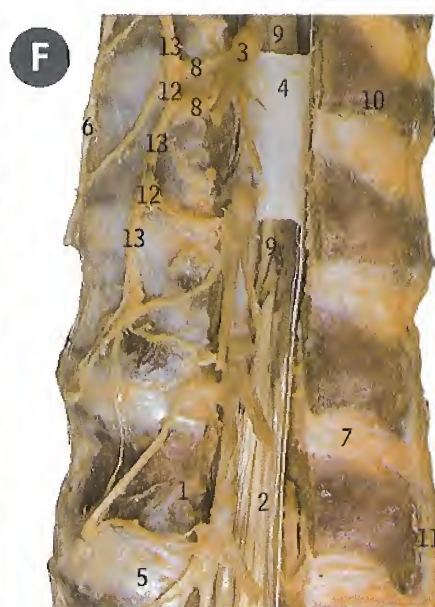
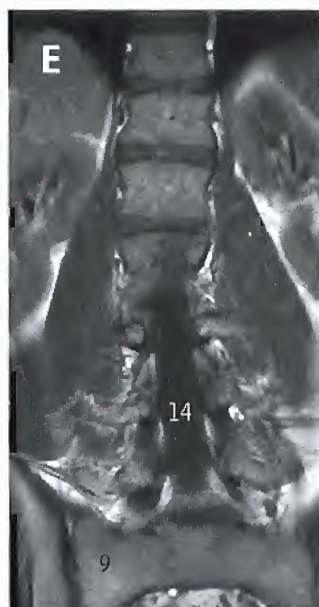
- | | |
|---|--|
| 1 Cola de caballo | 7 <i>Filum terminale</i> |
| 2 Cono medular o terminal de la médula espinal | 8 Cuarto disco intervertebral lumbar |
| 3 Ganglio de la raíz dorsal del quinto nervio lumbar | 9 Porción lateral del sacro |
| 4 Duramadre | 10 Pedículo de la quinta vértebra lumbar |
| 5 Vaina dural de las raíces del primer nervio sacro | 11 Raíces del quinto nervio lumbar |
| 6 Quinto disco intervertebral lumbar (disco lumbosacro) | 12 Segunda vértebra sacra |
| | 13 Apófisis articular superior de la tercera vértebra lumbar |
| | 14 Saco tecal |

Si el quinto disco intervertebral lumbar sobresale hacia atrás (cuadro conocido comúnmente como "hernia de disco") puede irritar las raíces del primer nervio sacro (C5). Esto es lo que suele suceder en cualquier zona de la columna vertebral; es decir, la protrusión de un disco irrita las raíces del nervio que está un segmento por debajo del disco. Obsérvese, por ejemplo, que las raíces del quinto nervio lumbar (C11) dentro de su vaina dural pasan hacia fuera inmediatamente por debajo del pedículo de la quinta vértebra lumbar (C10), y de este modo no quedan exactamente por detrás del quinto disco intervertebral lumbar (C6); en esta posición están las raíces del primer nervio sacro (C5). La raíz del quinto nervio lumbar (C11) está por detrás y debajo del cuarto disco (C8).

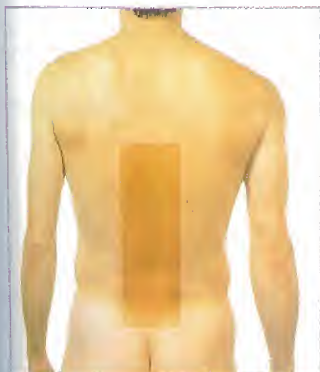E imagen coronal de RM lumbar


F regiones torácica inferior y lumbar superior

La pieza se observa desde la izquierda, tras quitar partes de los arcos vertebrales y las meninges; así se puede ver (en el plano frontal) parte del tronco simpático (13) sobre los cuerpos vertebrales y (en la parte posterior) los ligamentos espinosos (7 y 11).



- | | |
|--|---|
| 1 Cuerpo de la primera vértebra lumbar | 9 Médula espinal |
| 2 Cola de caballo | 10 Apófisis espinosa de la décima vértebra dorsal |
| 3 Ganglio de la raíz dorsal del décimo nervio torácico | 11 Ligamento supraespinoso |
| 4 Duramadre | 12 Ganglio simpático |
| 5 Primer disco intervertebral lumbar | 13 Tronco simpático |
| 6 Nervio esplácnico mayor | |
| 7 Ligamento interespinoso | |
| 8 Ramas comunicantes | |





A Vértebras torácicas transparentadas

El par de vértebras articuladas se observan lateralmente para mostrar los límites de un agujero intervertebral (2).

- 1 Cuerpo
- 2 Agujero intervertebral
- 3 Pedículo
- 4 Espacio para el disco intervertebral
- 5 Apófisis espinosa
- 6 Apófisis transversa
- 7 Articulación entre las apófisis articulares (cigapófisis)

El agujero intervertebral (A2) está limitado por delante por el segmento inferior del cuerpo vertebral (A1) y el disco intervertebral (A4), por arriba y por abajo por los pedículos (A3) y por detrás por la articulación entre las apófisis articulares (A7).

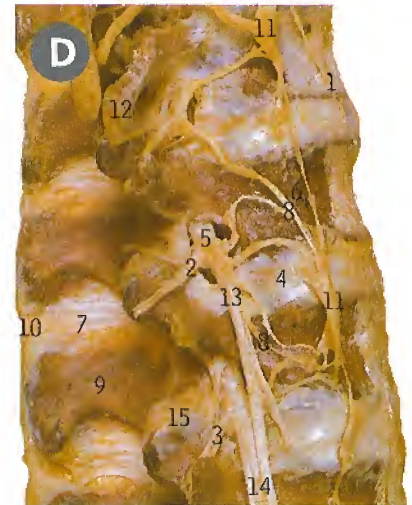
B Espalda y columna vertebral vista posterior

Columna vertebral de la región torácica inferior, donde se han eliminado los arcos vertebrales y las meninges para exponer la médula espinal y el ligamento vertebral común posterior.

- 1 Músculo dorsal ancho
- 2 Músculo dorsal largo
- 3 Pedículo de la novena vértebra torácica (cortado)
- 4 Ligamento longitudinal posterior
- 5 Médula espinal
- 6 Décimo nervio torácico
- 7 Músculo trapecio
- 8 Plexo venoso vertebral

El ligamento vertebral común posterior (B4) se ensancha en sus puntos de inserción firme en los discos intervertebrales, pero es angosto sobre los cuerpos vertebrales, en los cuales se inserta con menor firmeza para dejar abiertos los agujeros por los que pasarán vasos y permitir que las venas de los cuerpos vertebrales salgan y formen los plexos venosos intrarraquídeos.

El ligamento vertebral común anterior (D1) siempre es ancho y se inserta firmemente en los discos intervertebrales y en los cuerpos vertebrales.



C Columna vertebral región lumbar inferior, vista anterior

En el punto más alto, detrás del ligamento vertebral común anterior (1), está colocado un marcador, y en la parte inferior el ligamento se encuentra parcialmente doblado y reflejado hacia fuera para mostrar un disco intervertebral (4) y los cuerpos vertebrales (2 y 3).

- 1 Ligamento vertebral común anterior
- 2 Cuerpo de la quinta vértebra lumbar
- 3 Cuerpo de la cuarta vértebra lumbar
- 4 Cuarto disco intervertebral lumbar
- 5 Porción lateral del sacro
- 6 Ramo ventral del quinto nervio lumbar

D Columna vertebral región lumbar superior, vista desde la derecha

En esta vista lateral se observan los nervios lumbares saliendo de los agujeros intervertebrales (como en 5).

- 1 Ligamento vertebral común anterior
- 2 Ramo dorsal del primer nervio lumbar
- 3 Ramo dorsal del segundo nervio lumbar
- 4 Primer disco intervertebral lumbar
- 5 Primer nervio lumbar al salir del agujero intervertebral
- 6 Primera vértebra lumbar
- 7 Ligamento interespinoso
- 8 Ramas comunicantes
- 9 Apófisis espinosa de la segunda vértebra lumbar
- 10 Ligamento supraespinoso
- 11 Ganglio del tronco simpático
- 12 Duodécima costilla
- 13 Ramo ventral del primer nervio lumbar
- 14 Ramo ventral del segundo nervio lumbar
- 15 Articulación entre las apófisis articulares (cigapófisis)



A Columna vertebral
región lumbar, vista derecha
y posterior

En esta vista posterolateral de la parte derecha de algunas vértebras lumbares se observan los ligamentos amarillos (como en 4), que discurren entre las láminas de vértebras vecinas (como en 2 y 3).

- 1 Ligamento interespinoso
- 2 Lámina de la segunda vértebra lumbar
- 3 Lámina de la tercera vértebra lumbar
- 4 Ligamento amarillo
- 5 Apófisis espinosa de la segunda vértebra lumbar
- 6 Ligamento supraespinoso
- 7 Apofisis transversa de la tercera vértebra lumbar
- 8 Articulación entre las apófisis articulares (cigapófisis)

Médula espinal y cola de caballo

B cara dorsal del extremo superior

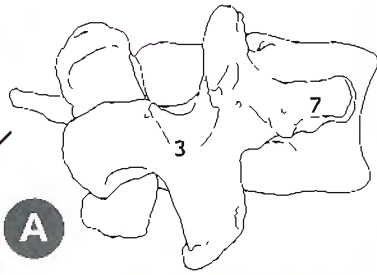
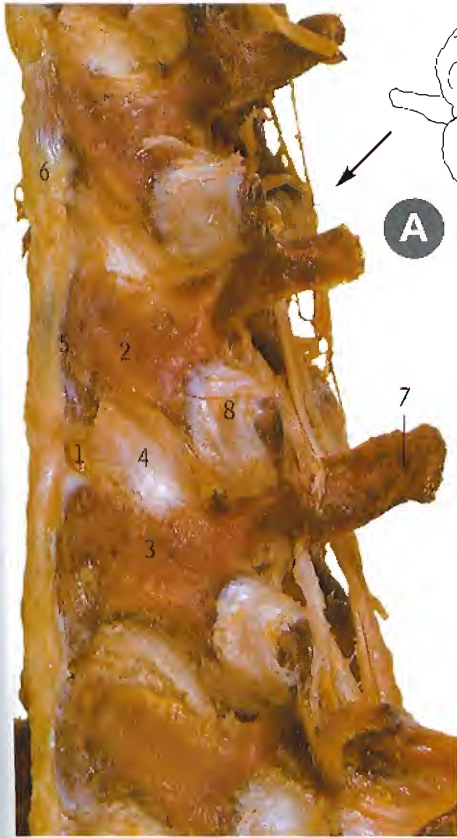C cara dorsal del extremo inferior con la cola de caballo

Se han seccionado en sentido longitudinal y separado hacia fuera la duramadre y la aracnoides (B1 y C1) para mostrar las raíces nerviosas en el punto en que penetran en su vaina dural (como en B6 y C7). Por debajo del nivel del cono medular (el extremo inferior de la médula espinal, C3), las raíces nerviosas forman la cola de caballo (C2). Compárese B con la cara ventral de la porción cervical de la médula (pág. 106, B).

- 1 Aracnoides revistiendo la duramadre
- 2 Cola de caballo
- 3 Cono medular
- 4 Ligamento dentado

- 5 Raicillas dorsales del quinto nervio cervical
- 6 Raíces del octavo nervio cervical en el punto en que penetran en la vaina dural

- 7 Raíces del quinto nervio lumbar en el punto en que entran en la vaina dural
- 8 *Filum terminale*
- 9 Medula espinal



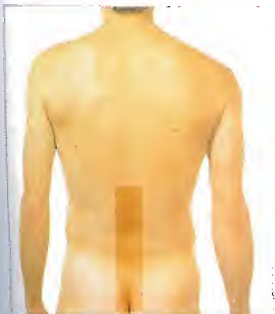El *filum terminale* (C8), que está formado por tejido conectivo y no por elementos nerviosos, se extiende desde el extremo del cono medular (C3) a través del espacio subaracnoideo hasta el nivel de la segunda vértebra sacra, donde se fusiona con la duramadre y continúa su trayecto descendente hasta unirse a la primera vértebra coccígea.

D Disco
intervertebral

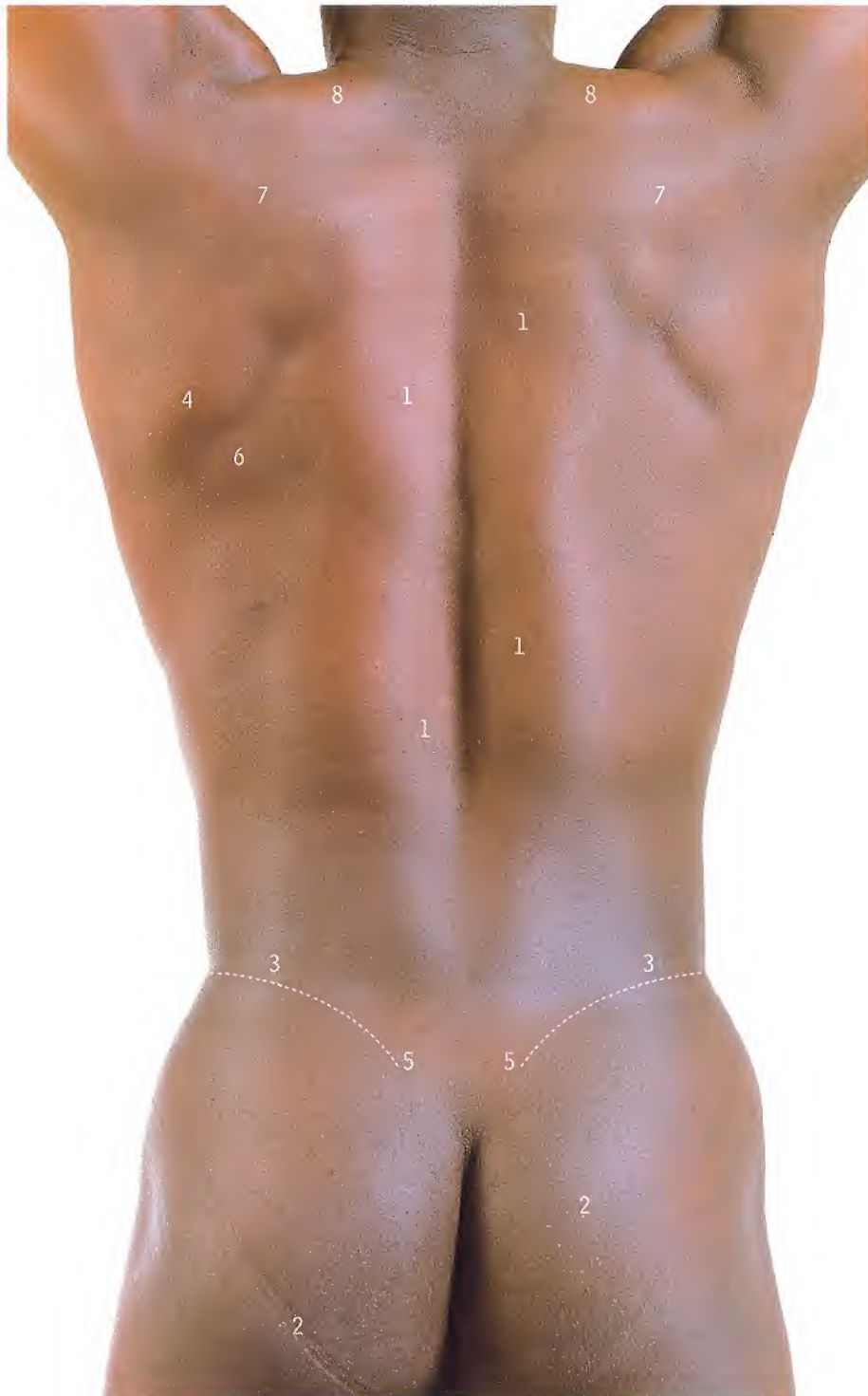El disco de la figura, situado sobre la superficie superior del cuerpo de una vértebra lumbar, se ha seccionado horizontalmente para mostrar el núcleo pulposos central (2) y las láminas fibrocartilaginosas concéntricas del anillo fibroso periférico (1). En la porción posterior se ha recortado el anillo para mostrar parte de la lámina de cartilago hialino (3) sobre la superficie de la vértebra.

- 1 Anillo fibroso
- 2 Núcleo pulposos
- 3 Lámina de cartilago hialino

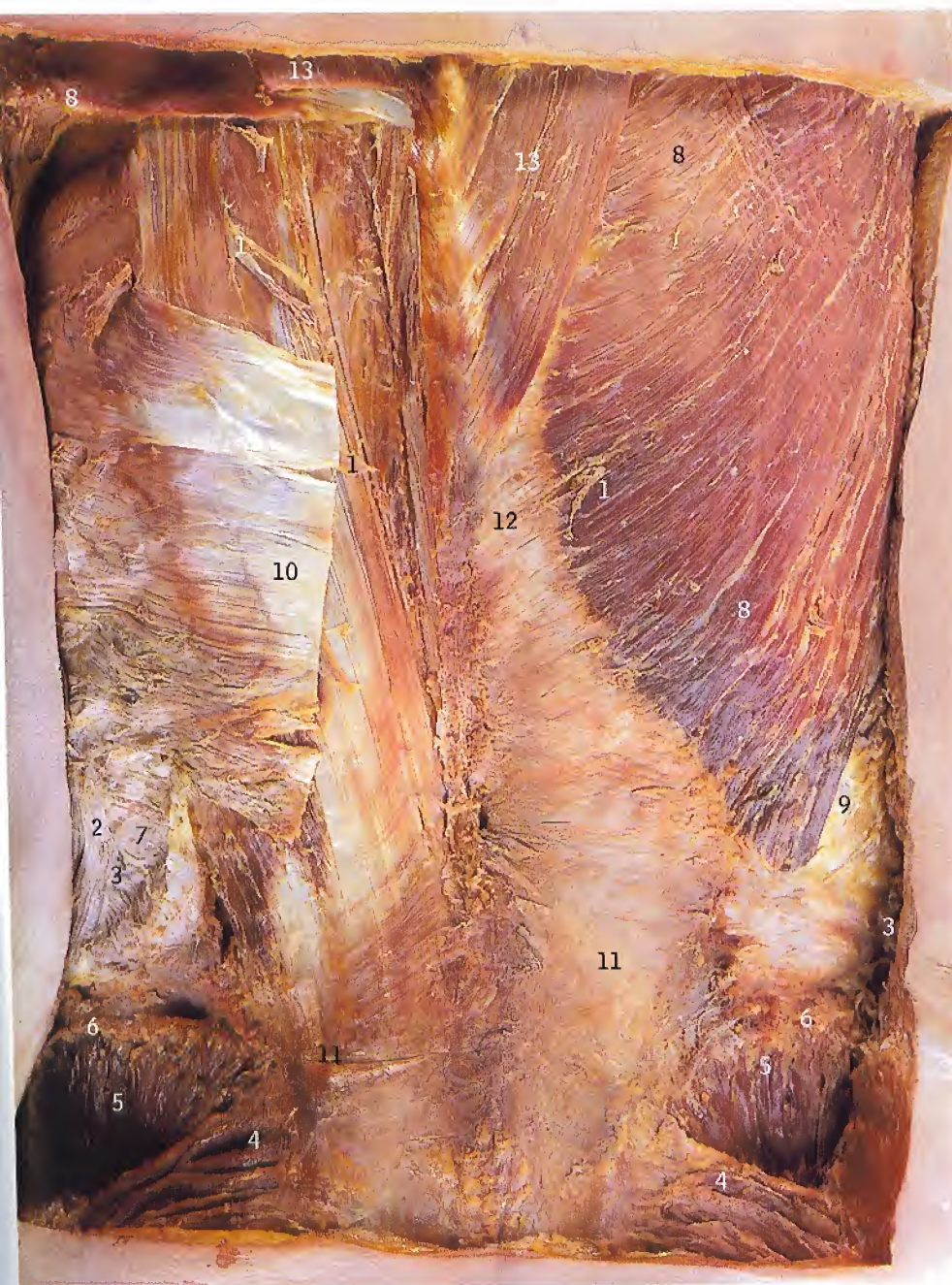El núcleo pulposos del disco intervertebral representa el vestigio de la notocorda.
El anillo fibroso del disco intervertebral deriva del mesénquima situado entre cuerpos vertebrales contiguos.



Espalda *anatomía de superficie*



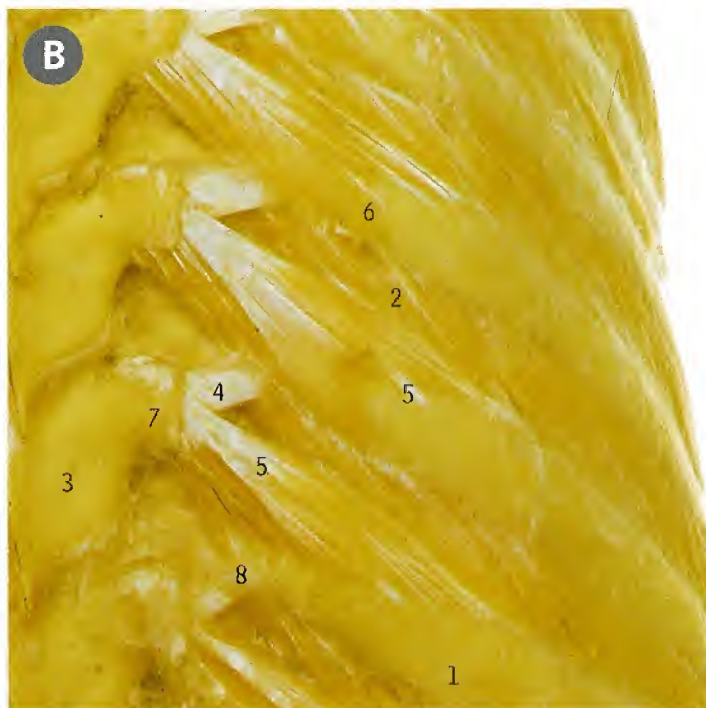
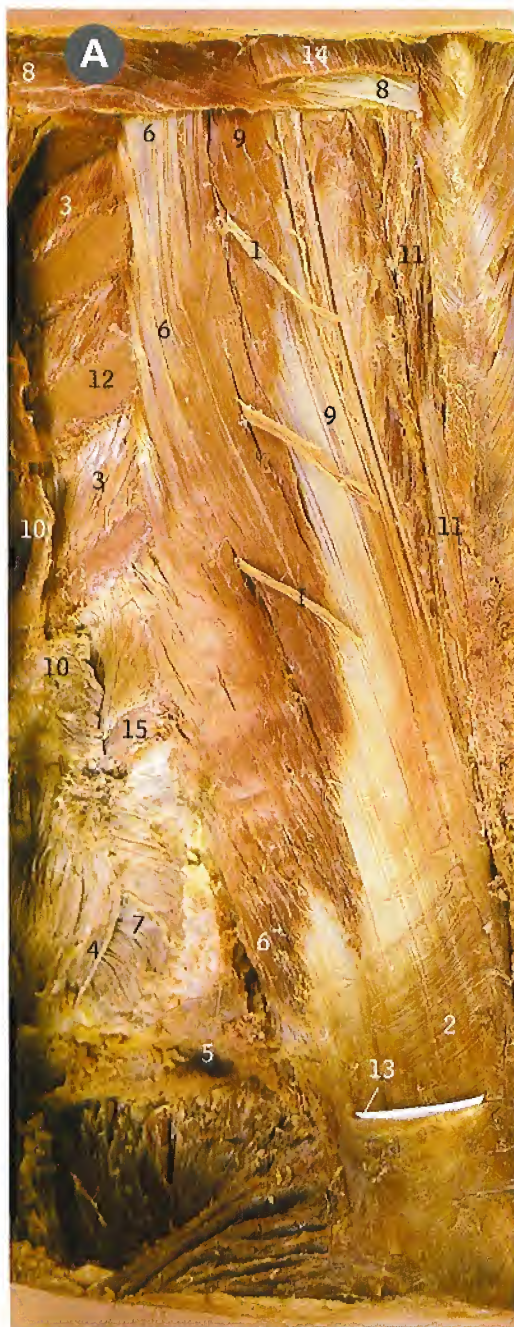- 1 Músculo erector de la columna vertebral
- 2 Músculo glúteo mayor
- 3 Cresta iliaca
- 4 Músculo infraespinoso
- 5 Espina iliaca posterosuperior
- 6 Músculo romboides mayor
- 7 Espina de la escápula
- 8 Músculo trapecio

Espalda *musculatura superficial*

- 1 Colaterales de las ramas dorsales de los nervios torácicos
- 2 Músculo oblicuo mayor
- 3 Músculo oblicuo mayor, borde posterior libre
- 4 Músculo glúteo mayor
- 5 Músculo glúteo mediano
- 6 Cresta iliaca
- 7 Músculo oblicuo menor
- 8 Músculo dorsal ancho
- 9 Músculo dorsal ancho, borde lateral libre
- 10 Músculo serrato posteroinferior
- 11 Aponeurosis toracolumbar, porción lumbar
- 12 Aponeurosis toracolumbar, porción torácica
- 13 Músculo trapecio

En la disección superficial del lado derecho se observan la aponeurosis toracolumbar y algunos músculos posteriores de la cintura escapular después de eliminar la piel y el tejido adiposo subcutáneo, de grosor variable. En la disección profunda del lado izquierdo se observa el músculo serrato posteroinferior después de eliminar los músculos dorsal ancho y trapecio.

Espalda musculatura profunda



A La separación del músculo serrato posteroinferior permite ver los componentes del músculo erector de la columna vertebral y la cara posterior de las costillas inferiores en el lado izquierdo

- 1 Ramos dorsales de los nervios torácicos inferiores
- 2 Músculo erector de la columna vertebral
- 3 Músculo intercostal externo
- 4 Músculo oblicuo mayor, borde posterior (libre)
- 5 Cresta iliaca
- 6 Parte iliocostal del músculo erector de la columna vertebral
- 7 Músculo oblicuo menor
- 8 Músculo dorsal ancho
- 9 Parte dorsal larga torácica del músculo erector de la columna vertebral
- 10 Músculo serrato posteroinferior (cortado)
- 11 Parte epiespinosa torácica del músculo erector de la columna vertebral
- 12 Décima costilla
- 13 Aponeurosis toracolumbar, parte posterior (marca blanca emergiendo por el extremo cortado)
- 14 Músculo trapecio
- 15 Duodécima costilla

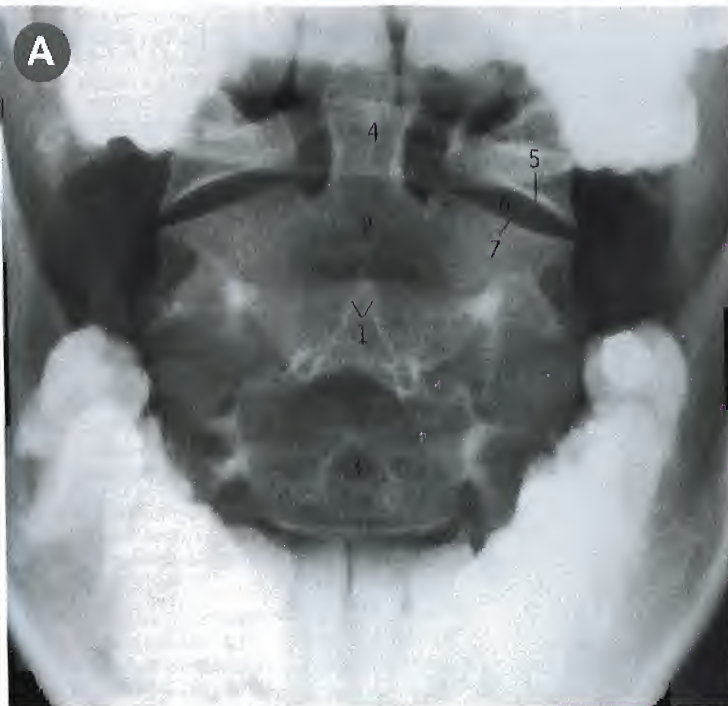En la región lumbar superior, el músculo erector de la columna vertebral se divide en tres masas musculares: el iliocostal (6) lateralmente, en una posición intermedia el dorsal largo (9), y el epiespinoso (11) medialmente.



B Al eliminar el músculo erector de la columna vertebral del lado derecho se muestran los músculos profundos de la espalda situados en la región torácica

- 1 Ángulo de la novena costilla
- 2 Músculo intercostal externo
- 3 Lámina de la octava vértebra torácica
- 4 Ligamento costotransverso externo
- 5 Músculo supracostal
- 6 Séptima costilla
- 7 Apófisis transversa de la octava vértebra torácica
- 8 Tubérculo de la novena costilla

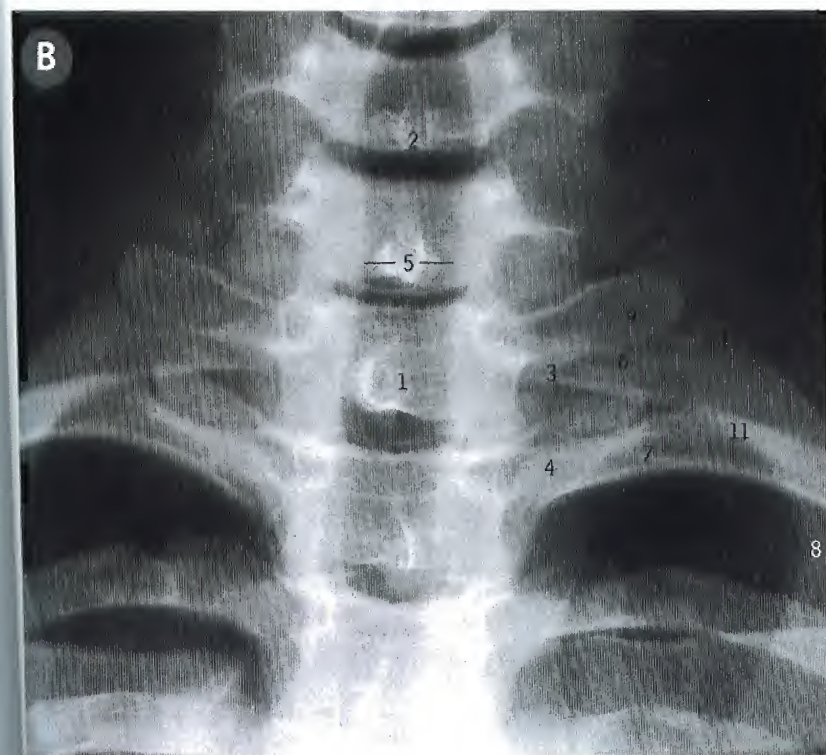
Vértex cervicales superiores



Radiografía convencional donde se aprecian el axis y su apófisis odontoides (4). El radiólogo debe escoger el ángulo más adecuado haciendo que la persona mantenga la boca abierta para que no se superpongan las sombras de los dientes y los maxilares inferiores. Las superficies de las articulaciones atlantoaxoideas laterales (5 y 7) no parecen ser congruentes porque el cartilago hialino que cubre las superficies óseas es radiotransparente (se ve el mismo efecto en toda la articulación sinovial). Se observan débilmente los contornos de los arcos del atlas entre los lados de la sombra de la apófisis odontoides (4) y las masas laterales del atlas (5).

- 1 Apofisis espinosa (bituberosa) del axis
- 2 Cuerpo del axis
- 3 Cuerpo de la tercera vértebra cervical
- 4 Apófisis odontoides del axis
- 5 Carilla articular inferior de la masa lateral del atlas
- 6 Articulación atlantoaxoidea lateral
- 7 Carilla de la apofisis articular superior del axis

Vértex cervicales inferiores y torácicas superiores vista anterior

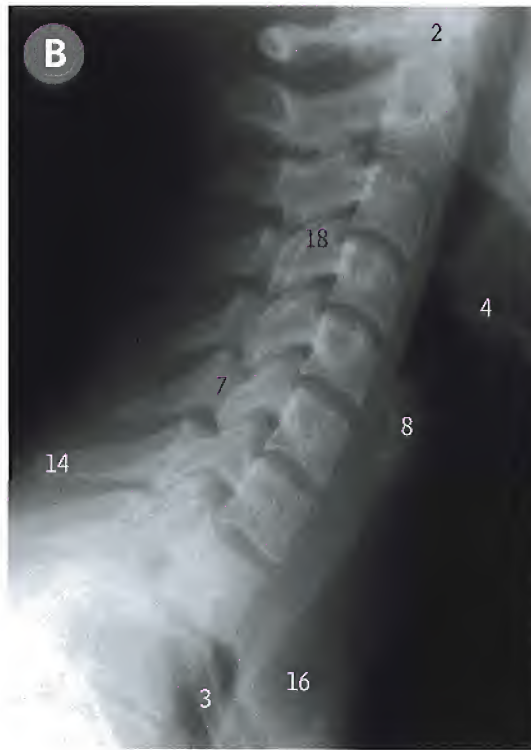
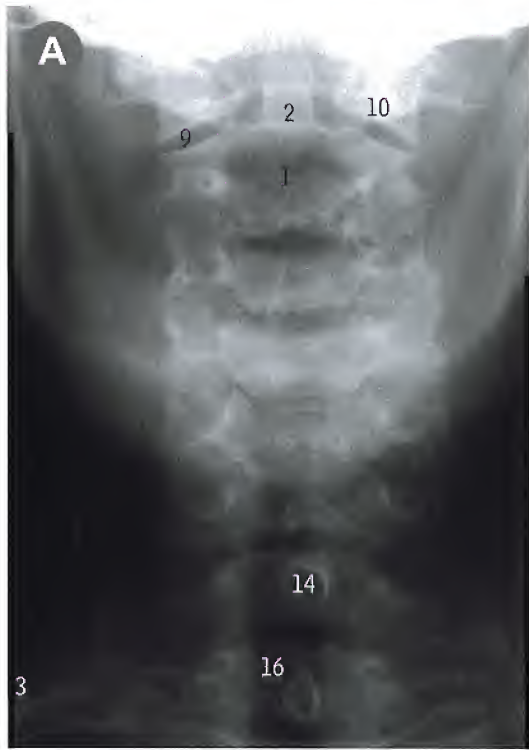
Obsérvese el contorno de la sombra traqueal delineado gracias a la radiotransparencia de la columna de aire que existe en su interior.

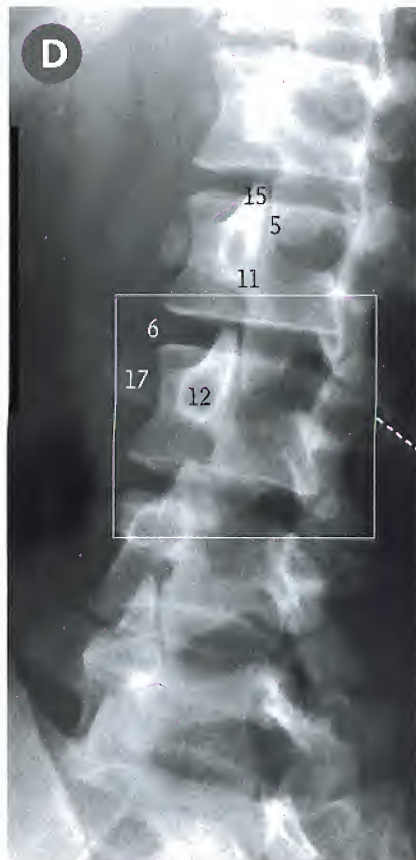
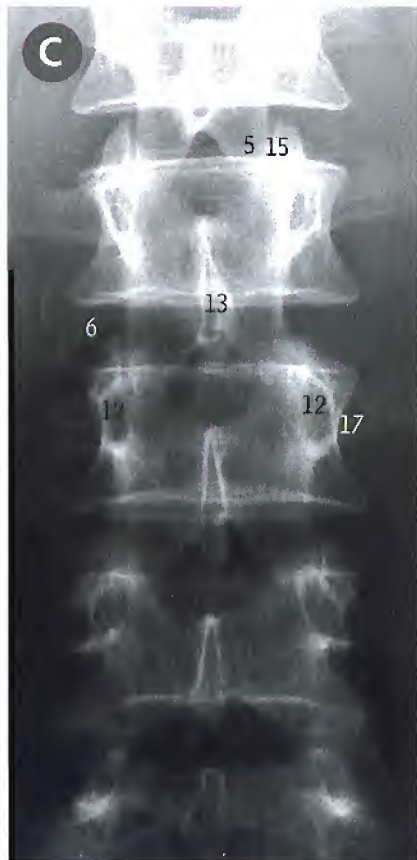- 1 Cuerpo de la primera vértebra torácica
- 2 Cuerpo de la sexta vértebra cervical
- 3 Cabeza de la primera costilla
- 4 Cabeza de la segunda costilla
- 5 Borde de la sombra de la tráquea
- 6 Cuello de la primera costilla
- 7 Cuello de la segunda costilla
- 8 Cuerpo de la primera costilla
- 9 Apófisis transversa de la primera vértebra torácica
- 10 Tubérculo de la primera costilla
- 11 Tubérculo de la segunda costilla



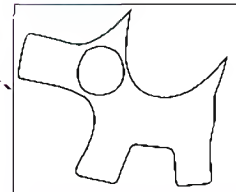
Columna vertebral



- 1 Cuerpo del axis
- 2 Apófisis odontoides del axis
- 3 Primera costilla
- 4 Hueso hioides
- 5 Apófisis articular inferior de la primera vértebra lumbar
- 6 Disco intervertebral en el espacio L2/3
- 7 Lámina de la sexta vértebra cervical
- 8 Laringe
- 9 Articulación atlantoaxoidea lateral
- 10 Masa lateral del atlas
- 11 Porción interarticular (istmo) de la segunda vértebra lumbar
- 12 Pedículo de la tercera vértebra lumbar
- 13 Apófisis espinosa de la segunda vértebra lumbar
- 14 Apófisis espinosa de la séptima vértebra cervical
- 15 Apófisis articular superior de la segunda vértebra lumbar
- 16 Tráquea
- 17 Apófisis transversa de la tercera vértebra lumbar
- 18 Articulacion entre las apofisis articulares (cigapofisis)



- (A) Columna cervical, proyección posteroanterior
- (B) Columna cervical, proyección lateral
- (C) Columna lumbar, proyección posteroanterior
- (D) Columna lumbar, proyección oblicua



El "perrito" se observa en la proyección oblicua de la columna lumbar. La nariz (17) es la apófisis transversa, la oreja (15) es la apófisis articular superior, el ojo (12) es el pedículo y el cuello (11) es la porción interarticular o istmo, la cual puede estar fracturada en la espondilolistesis.



Columna vertebral y espina dorsal

Notas clínicas

Anestesia caudal Es un tipo especial de anestesia epidural (extradural), en la que la aguja penetra en el espacio epidural a través del hiato sacro en la hendidura glútea para anestesiar las raíces lumbares inferiores y sacras. (página 101)

Anestesia epidural Es una anestesia regional conseguida mediante la interrupción farmacológica de la transmisión nerviosa tras colocar un agente anestésico fuera de la duramadre. Suele llevarse a cabo en las regiones torácica inferior o lumbar mediante la introducción de una aguja de igual manera que en una punción lumbar, excepto que la punta de la aguja se sitúa en el espacio epidural (extradural). Se inserta una pequeña cánula para dejar gotear el agente anestésico a ese nivel. La inclinación del paciente permitirá que el anestésico alcance diferentes niveles espinales arrastrado por la fuerza de la gravedad. (página 107)

Anestesia espinal Utiliza el mismo procedimiento que la punción lumbar para insertar la aguja en el LCR y, a continuación, introducir los agentes anestésicos en el conducto espinal. A veces, en los casos de tumores espinales, se puede administrar directamente un anestésico/analgésico mediante un sistema de bombeo guiado por una jeringa para controlar el dolor en la zona inferior del cuerpo. (página 107)

Coccidinia Es el dolor en la región del cóccix que aparece habitualmente en las mujeres tras el parto y se debe al estiramiento y la posible fractura de los segmentos coccigeos. También puede acontecer tras una caída brusca directamente sobre las nalgas. (página 100)

Compresión de un nervio espinal Provoca dolor, anestesia y/o parálisis en su zona de distribución. Sus causas más frecuentes incluyen el prolapso de un disco intervertebral o, en los pacientes ancianos, el choque con un osteófito que haga demasiado estrecho el agujero intervertebral para permitir los movimientos libres de los nervios espinales. (página 108)

Discectomía Es una técnica "quirúrgica mínimamente invasiva" para la patología del disco en la que, en lugar de extirpar la lámina ósea, la cirugía se realiza utilizando un microscopio para extraer sólo la zona del disco protruido que esté presionando contra una raíz nerviosa y provocando el dolor de la extremidad. (página 109)

Espondilolistesis Es el desplazamiento anterior o deslizamiento del cuerpo de una vértebra sobre otra, normalmente en la región lumbar inferior. (página 97)

Fracturas vertebrales Pueden suceder a cualquier nivel de la columna vertebral. Las que suceden en una zona frecuente en la región lumbar, debidas a una malformación congénita en la porción interarticular o istmo (espondilolistesis), se diagnostican mejor mediante una radiografía oblicua de la columna lumbar que muestra el perfil de un perrito, en el que la fractura atraviesa el collar del perro. (página opuesta)

Herniación del disco También conocida como "disco luxado", se debe a la protrusión del núcleo pulposo a través del anillo fibroso, observada más frecuentemente en la región lumbar inferior. (página 109)

Inmovilización de la columna cervical Tras lesiones de la columna espinal comprobadas o sospechadas es extremadamente importante mantener inmóvil la columna y bajo una ligera tracción para prevenir la compresión de la médula espinal y, por tanto, una paraplejía o tetraplejía durante el traslado del paciente al hospital. (página 113)

Laminectomía Es la extirpación de las láminas vertebrales para tratar una protrusión del disco, pero recientemente se ha sustituido por discectomía y microdiscectomía. Todavía puede estar indicada la laminectomía en las estenosis espinales. (página 98)

Lordosis Las regiones cervical y lumbar de la médula en condiciones normales poseen una lordosis (concavidad anterior) natural. (página 106)

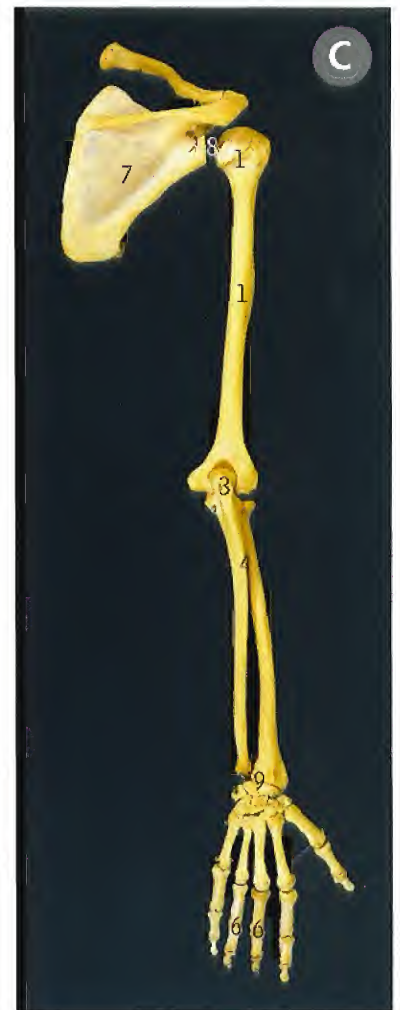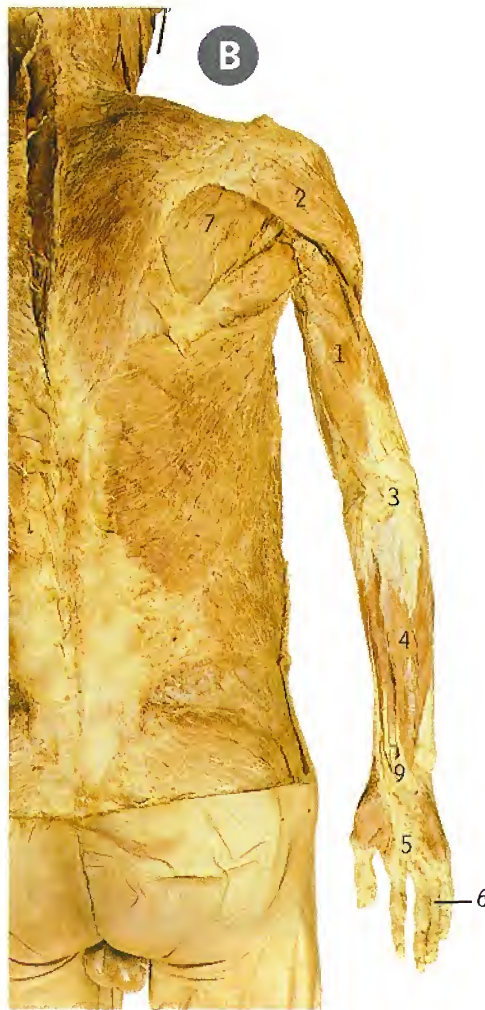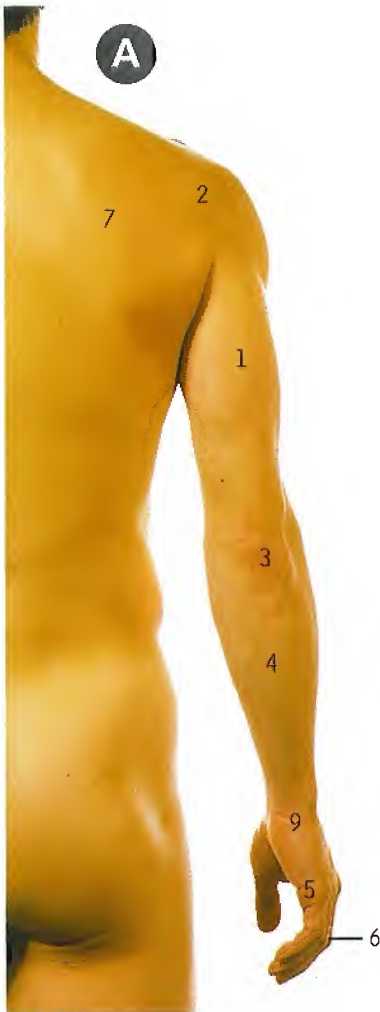Plexo venoso vertebral (plexo sin válvulas de Batson) Es una serie de venas con múltiples canales que comunican el interior y el exterior del conducto espinal desde la pelvis hasta el cráneo, y sirve como sistema de transporte de las metástasis desde la mama, la próstata, el ovario y el útero hasta los cuerpos vertebrales y la cavidad craneal. (página 108)

Punción lumbar (punción espinal) Es un procedimiento utilizado para obtener líquido cefalorraquídeo (LCR) con fines diagnósticos o para acceder al LCR para la administración de fármacos. Penetrando por la línea media en la espalda en el espacio entre las vértebras L4 y L5, la aguja atraviesa la piel, el tejido subcutáneo, el ligamento supraespinoso y el ligamento interespinoso entre los ligamentos amarillos, y se sitúa en el espacio epidural. A continuación, alcanza el espacio subaracnoideo a través de la resistente duramadre. (página 109)

Miembro superior

Miembro superior

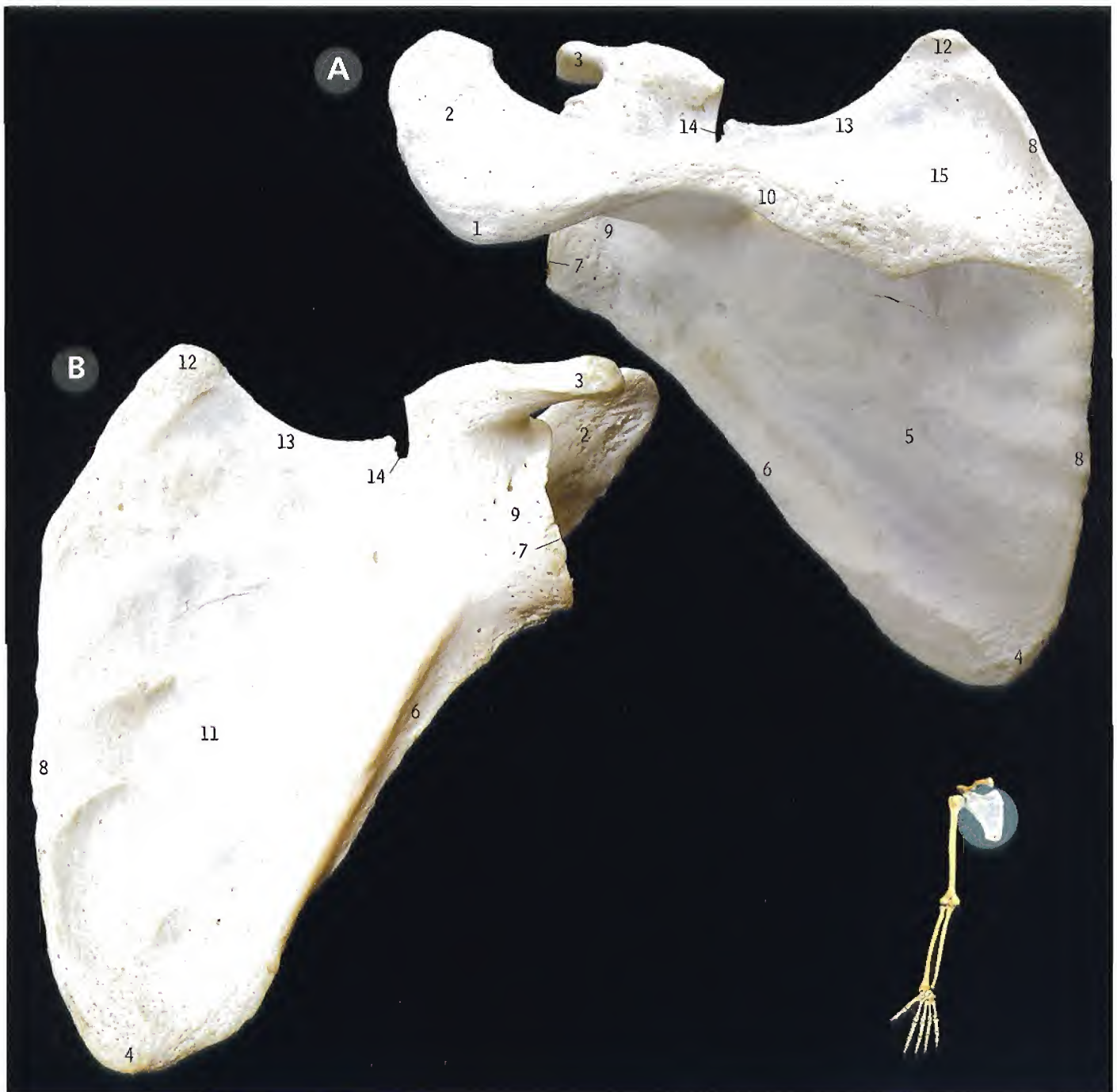A anatomía de superficie **B** músculos **C** huesos



1 Brazo
2 Músculo deltoides
3 Articulación del codo
4 Antebrazo
5 Mano
6 Articulación interfalángica

7 Escápula
8 Articulación del hombro
9 Articulación de la muñeca

Omóplato (escápula) izquierdo



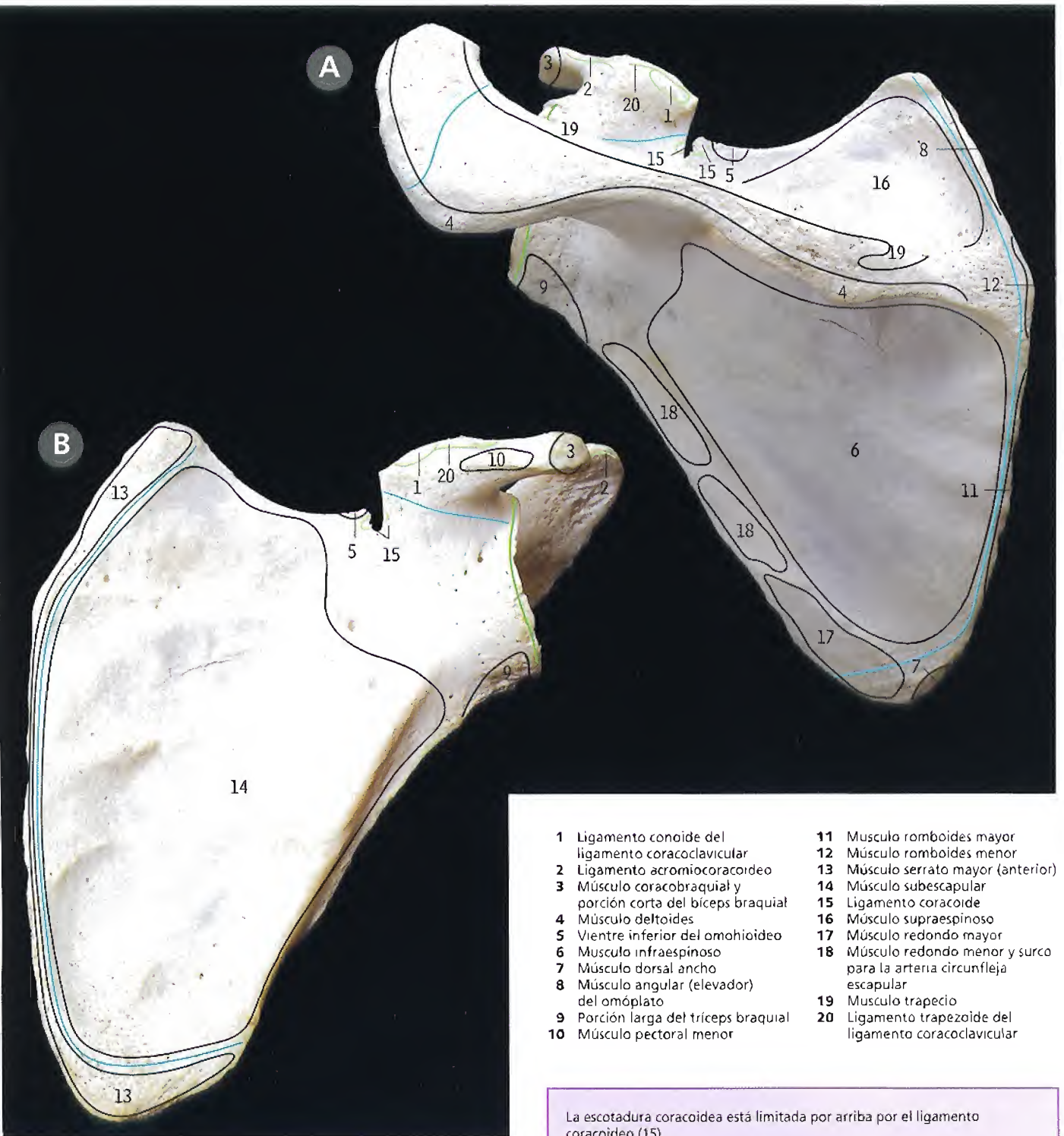
A Cara dorsal

B Cara costal

- | | | | |
|---|-------------------------------|----|--|
| 1 | Ángulo acromial | 9 | Cuello (con la escotadura espinoglenoidea en su cara dorsal) |
| 2 | Acromion | 10 | Espina |
| 3 | Apofisis coracoides | 11 | Fosa subescapular |
| 4 | Ángulo inferior | 12 | Ángulo superior |
| 5 | Fosa infraespinosa | 13 | Borde superior |
| 6 | Borde externo (lateral) | 14 | Escotadura coracoidea (supraescapular) |
| 7 | Borde de la cavidad glenoidea | 15 | Fosa supraespinosa |
| 8 | Borde interno (espinal) | | |

La espina (A10) del omóplato sobresale de su cara dorsal y presenta el acromion (A2) en su extremidad lateral.

Omóplato izquierdo inserciones



A Cara dorsal

B Cara costal

Líneas azules = líneas epifisarias; líneas verdes = inserciones capsulares de la articulación del hombro; líneas verde claro = inserciones ligamentosas

- | | |
|--|--|
| 1 Ligamento conoide del ligamento coracoclavicular | 11 Músculo romboides mayor |
| 2 Ligamento acromiocroracoideo | 12 Músculo romboides menor |
| 3 Músculo coracobraquial y porción corta del bíceps braquial | 13 Músculo serrato mayor (anterior) |
| 4 Músculo deltoides | 14 Músculo subescapular |
| 5 Vientre inferior del omohioideo | 15 Ligamento coracoide |
| 6 Músculo infraespinoso | 16 Músculo supraespinoso |
| 7 Músculo dorsal ancho | 17 Músculo redondo mayor |
| 8 Músculo angular (elevador) del omóplato | 18 Músculo redondo menor y surco para la arteria circunfleja escapular |
| 9 Porción larga del tríceps braquial | 19 Músculo trapecio |
| 10 Músculo pectoral menor | 20 Ligamento trapezoide del ligamento coracoclavicular |

La escotadura coracoidea está limitada por arriba por el ligamento coracoideo (15).

Los ligamentos trapezoides (20) y conoides (1) se unen para formar el ligamento coracoclavicular, que une la apófisis coracoides de la escápula con la cara inferior del extremo externo de la clavícula.

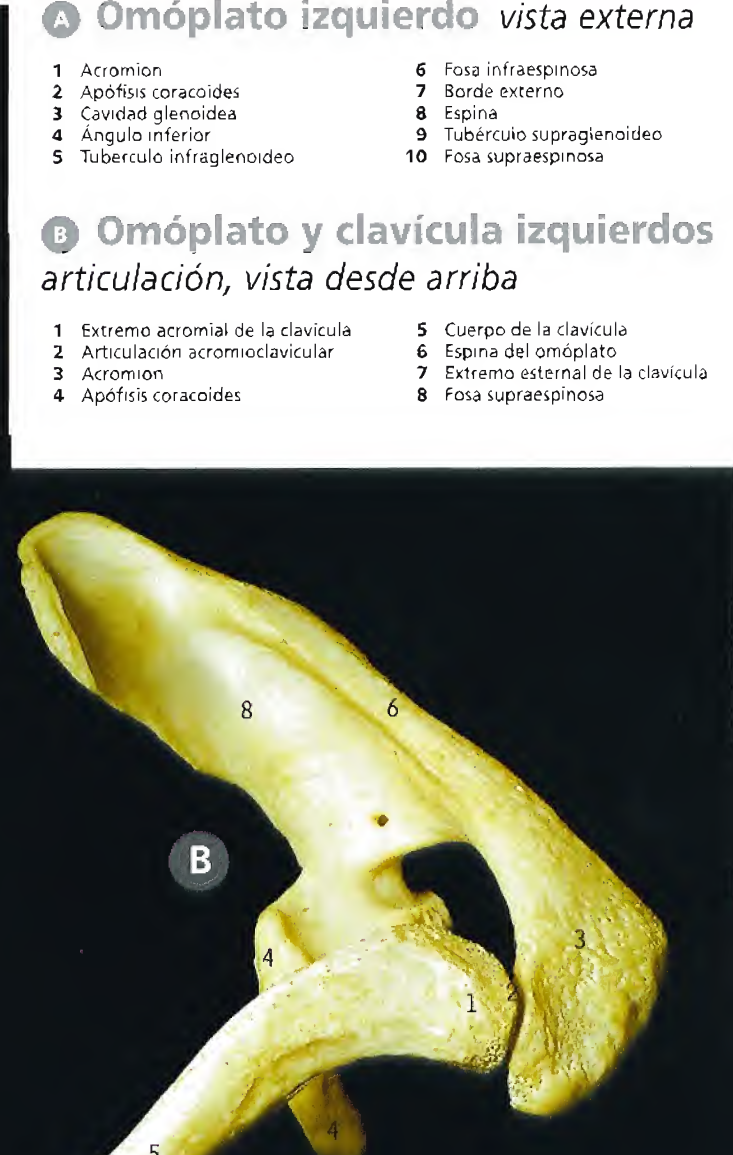
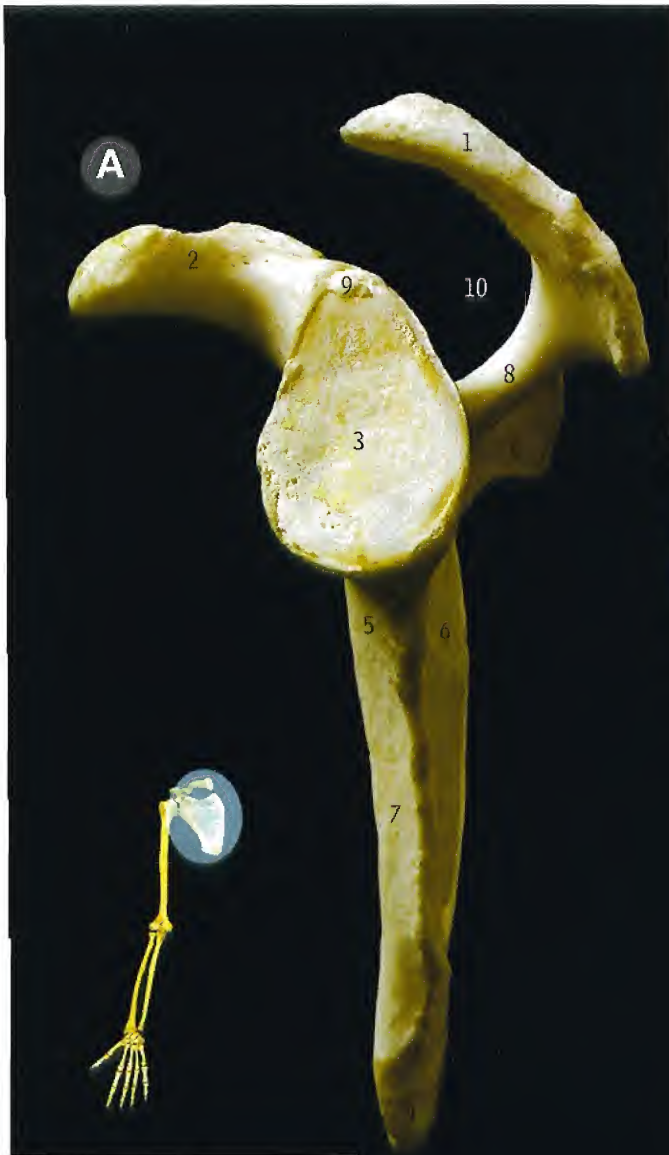El ligamento acromiocroracoideo (2) pasa entre la apófisis coracoides y el acromion, y con estas prominencias óseas forma un arco por encima de la articulación del hombro.

A Omóplato izquierdo *vista externa*

- | | |
|----------------------------|----------------------------|
| 1 Acromion | 6 Fosa infraespinosa |
| 2 Apófisis coracoides | 7 Borde externo |
| 3 Cavidad glenoidea | 8 Espina |
| 4 Ángulo inferior | 9 Tubérculo supraglenoideo |
| 5 Tubérculo infraglenoideo | 10 Fosa supraespinosa |

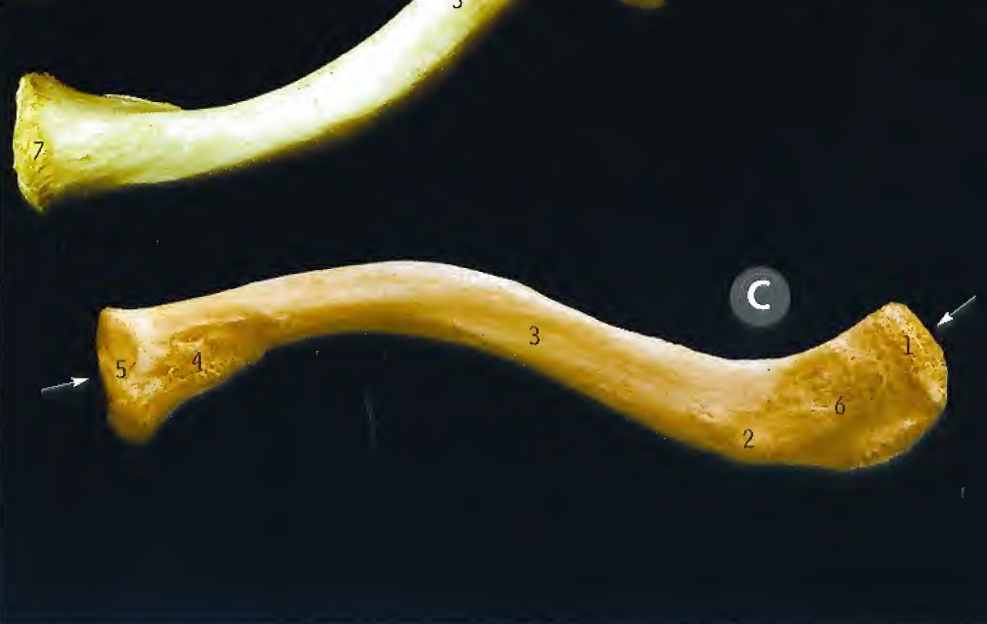B Omóplato y clavícula izquierdos articulación, *vista desde arriba*

- | | |
|------------------------------------|------------------------------------|
| 1 Extremo acromial de la clavícula | 5 Cuerpo de la clavícula |
| 2 Articulación acromioclavicular | 6 Espina del omóplato |
| 3 Acromion | 7 Extremo esternal de la clavícula |
| 4 Apófisis coracoides | 8 Fosa supraespinosa |

**C Clavícula izquierda *vista inferior***

- 1 Extremo acromial con la superficie articular (flecha)
- 2 Tubérculo conoide
- 3 Surco para el músculo subclavio
- 4 Impresión para el ligamento costoclavicular (romboideo)
- 5 Extremo esternal con la superficie articular (flecha)
- 6 Línea trapezoidea

El extremo esternal de la clavícula (B7, C5) es abultado; el acromial (B1, C1) es aplanado. Los dos tercios internos del cuerpo de la clavícula presentan una convexidad anterior, y el surco para el músculo subclavio está en la cara inferior (C3).

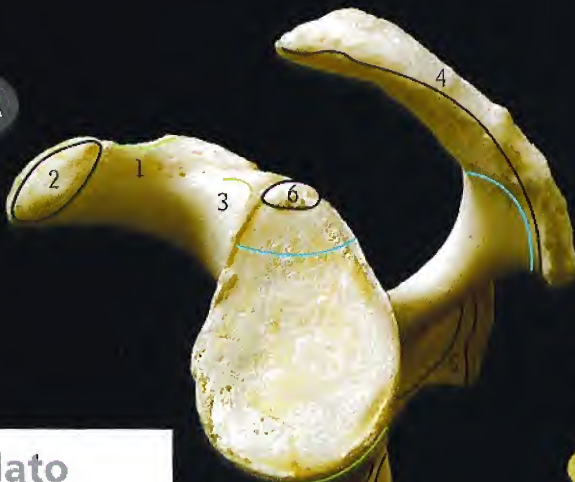

A Omóplato izquierdo
inserciones, vista externa

Líneas azules = líneas epifisarias; líneas verdes = inserciones de la cápsula de la articulación del hombro; líneas verde claro = inserciones ligamentosas

- | | |
|--|---|
| 1 Ligamento acromioclavicular | 7 Porción larga del tríceps braquial |
| 2 Músculo coracobraquial y porción corta del bíceps braquial | 8 Músculo serrato mayor |
| 3 Ligamento coracohumeral | 9 Músculo subescapular |
| 4 Músculo deltoides | 10 Músculo redondo mayor |
| 5 Músculo infraespinoso | 11 Músculo redondo menor (con el surco para la arteria circunfleja escapular) |
| 6 Porción larga del bíceps braquial | |

A



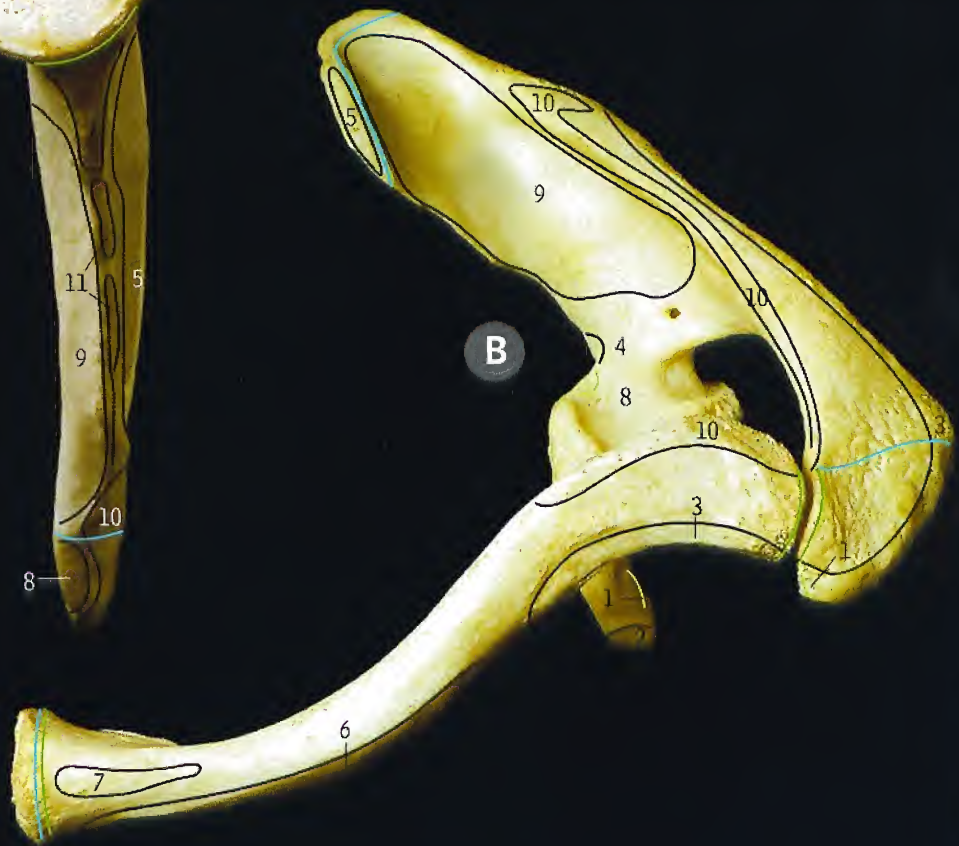B Omóplato y clavícula izquierdos
articulación, vista superior

articulación, vista superior

Líneas azules = líneas epifisarias; líneas verdes = inserciones de la cápsula de las articulaciones esternoclavicular y acromioclavicular; líneas verde claro = inserciones ligamentosas

- | |
|--|
| 1 Ligamento acromioclavicular |
| 2 Músculo coracobraquial y porción corta del bíceps braquial |
| 3 Músculo deltoides |
| 4 Vientre inferior del omohioideo |
| 5 Músculo angular del omoplato |
| 6 Músculo pectoral mayor |
| 7 Músculo esternocleidomastoideo |
| 8 Ligamento coracoideo |
| 9 Músculo supraespinoso |
| 10 Músculo trapecio |

B



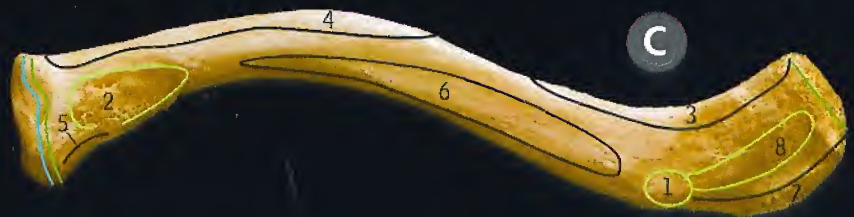
C Clavícula izquierda
inserciones, vista inferior

inserciones, vista inferior

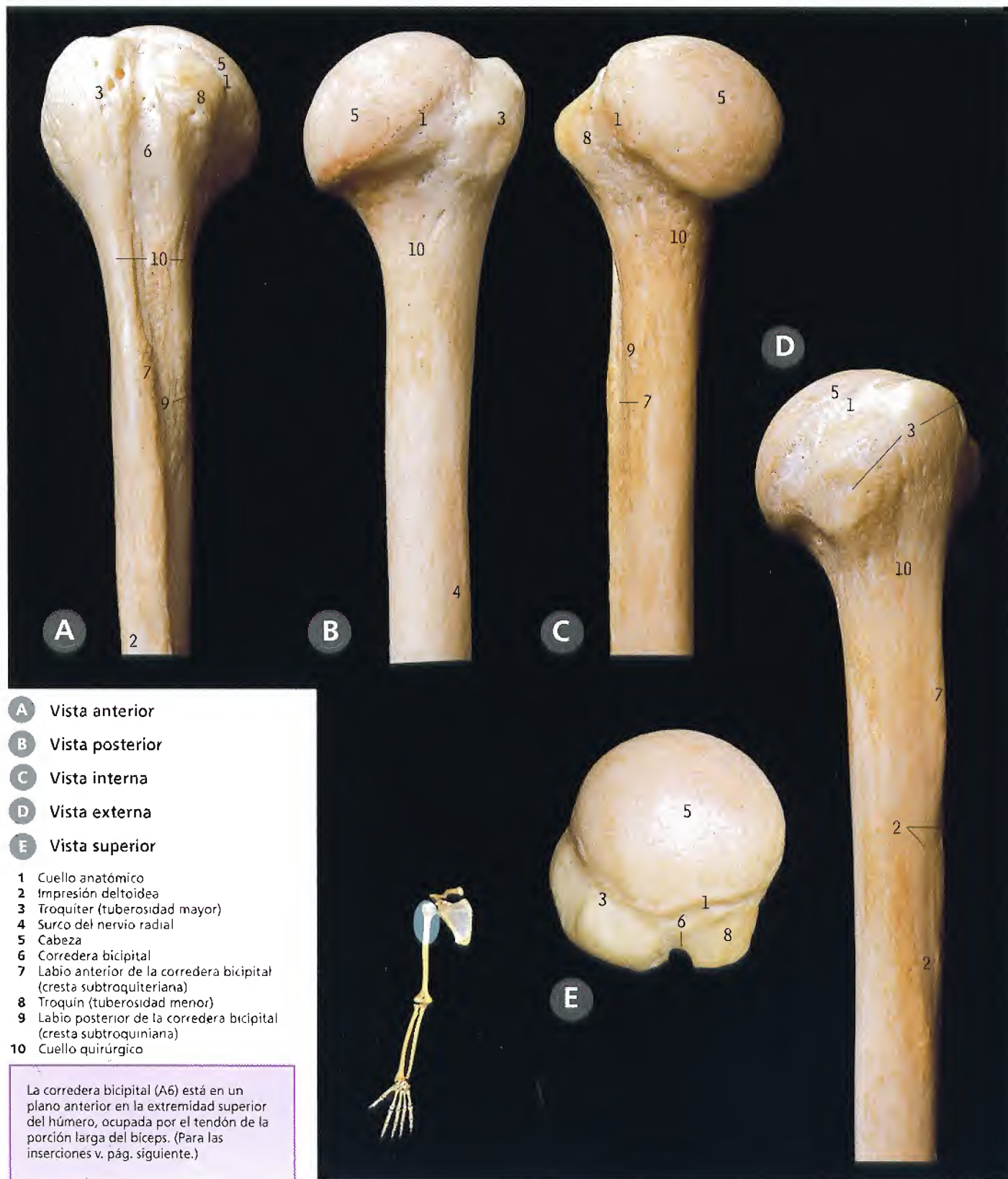
Líneas azules = líneas epifisarias; líneas verdes = inserciones de la cápsula de las articulaciones esternoclavicular y acromioclavicular; líneas verde claro = inserciones ligamentosas

- | |
|--|
| 1 Ligamento conoide |
| 2 Ligamento costoclavicular |
| 3 Músculo deltoides |
| 4 Músculo pectoral mayor |
| 5 Músculo esternohioideo |
| 6 Músculo subclavio y aponeurosis coracoclavicular |
| 7 Músculo trapecio |
| 8 Ligamento trapezoide |

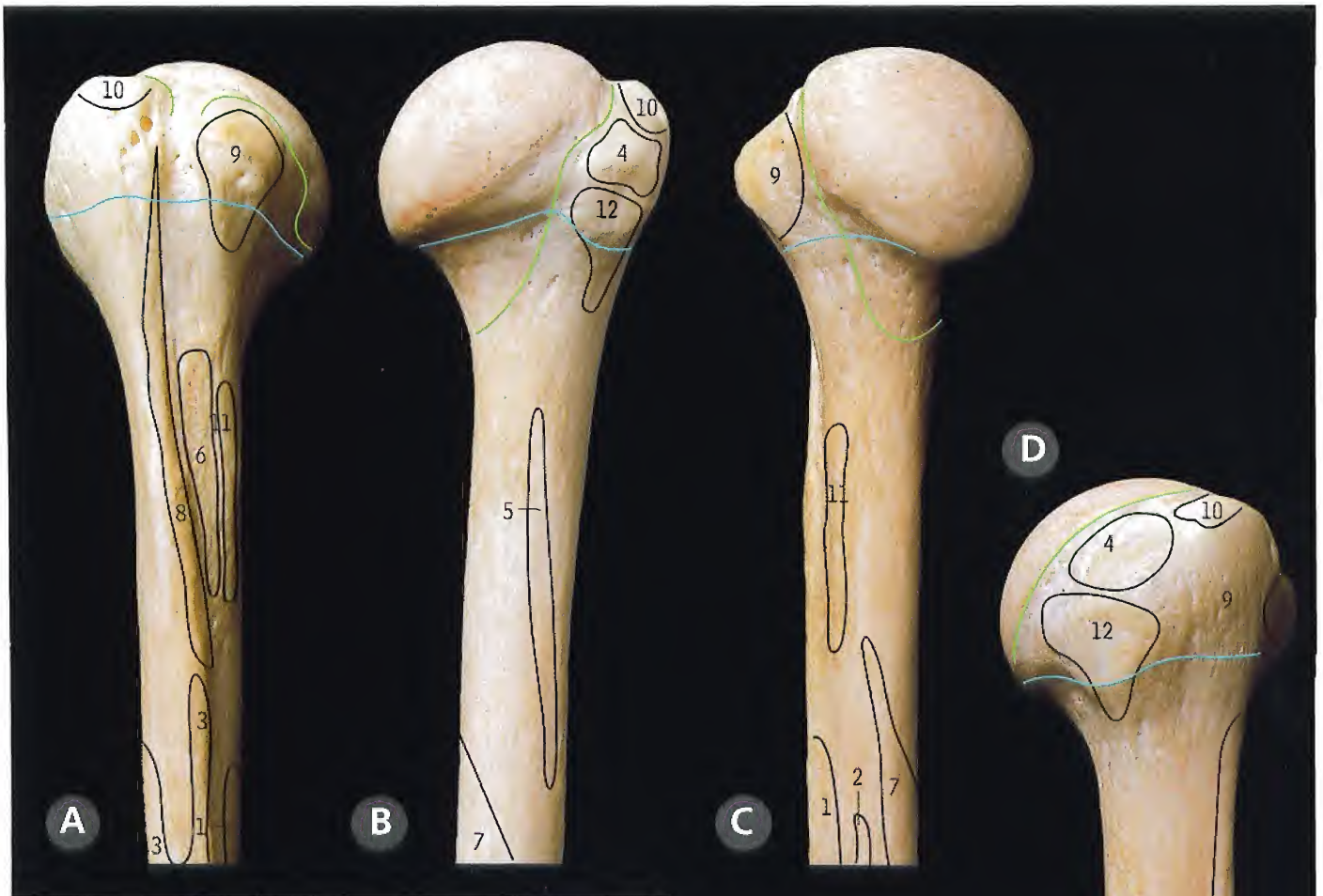
C



Húmero derecho *extremo superior*



Húmero derecho inserciones, extremo superior



- A** Vista anterior
- B** Vista posterior
- C** Vista interna
- D** Vista externa
- E** Vista superior

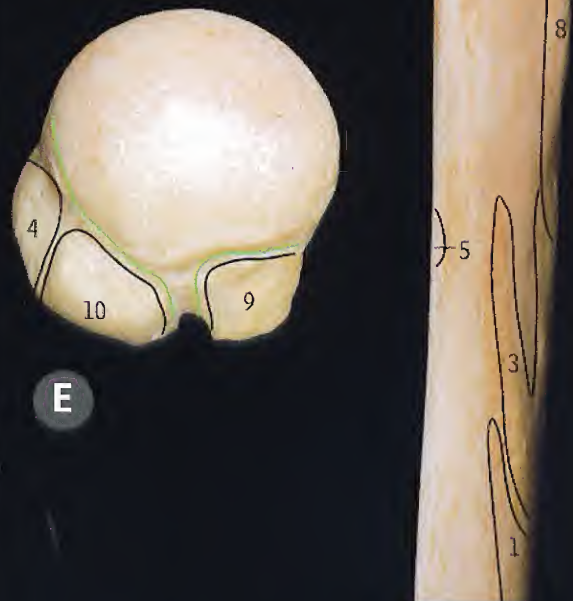
Líneas azules = líneas epifisarias; líneas verdes = inserciones de la cápsula de la articulación del hombro

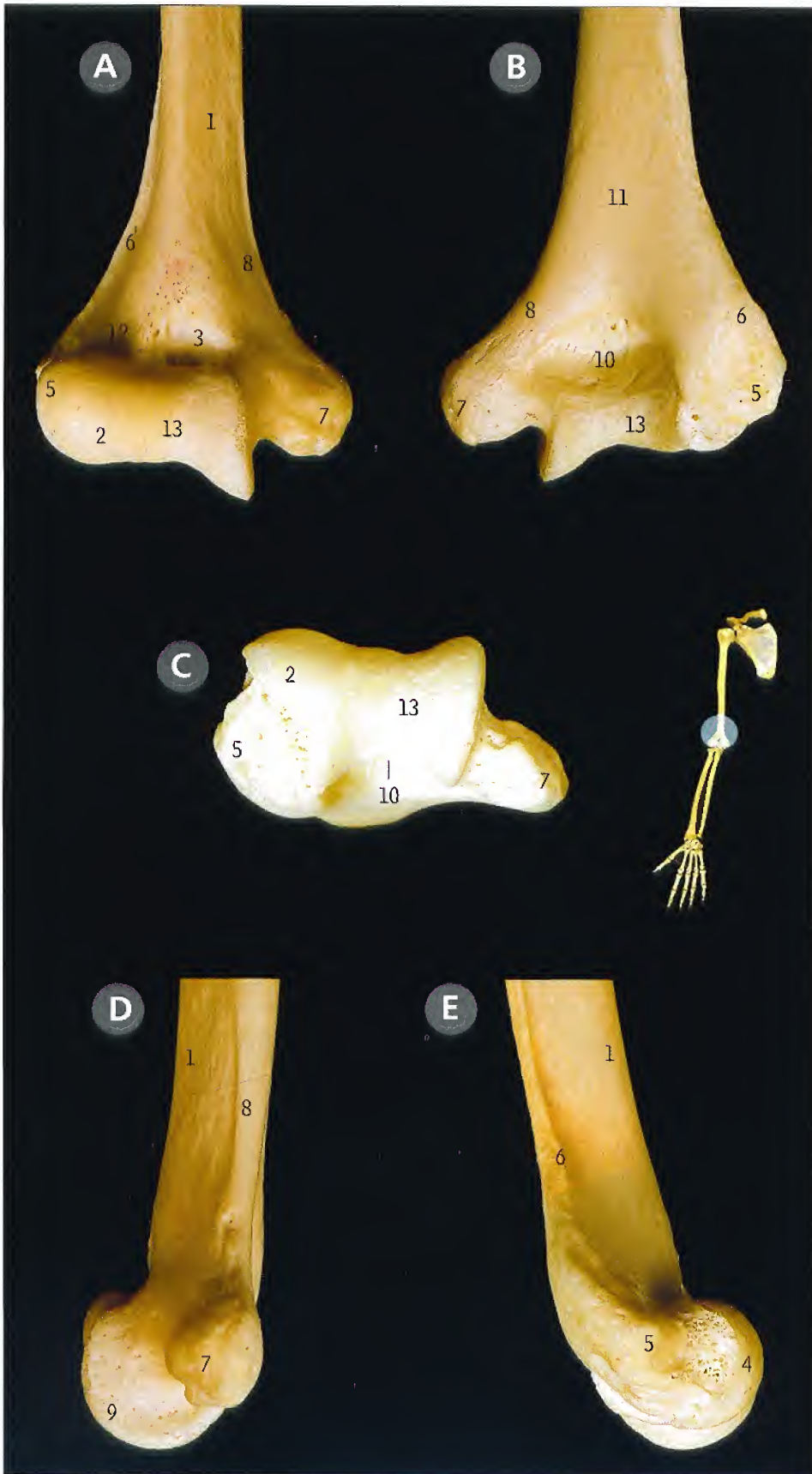- | | |
|--|--|
| 1 Músculo braquial anterior | 7 Músculo vasto interno del tríceps braquial |
| 2 Músculo coracobraquial | 8 Músculo pectoral mayor |
| 3 Músculo deltoideo | 9 Músculo subescapular |
| 4 Músculo infraespinoso | 10 Músculo supraespinoso |
| 5 Músculo vasto externo del tríceps braquial | 11 Músculo redondo mayor |
| 6 Músculo dorsal ancho | 12 Músculo redondo menor |

El músculo deltoideo (A3 y D3) se inserta en la impresión deltoidea (en forma de V) en la cara *externa* del cuerpo del húmero.

El músculo coracobraquial (C2) se inserta en la cara *interna* del cuerpo del húmero (en el sitio opuesto a la impresión deltoidea).

Obsérvense las posiciones relativas de las líneas capsular y epifisaria: la epifisis es en parte intracapsular y en parte extracapsular en el extremo proximal del húmero.



Húmero derecho *extremo inferior*

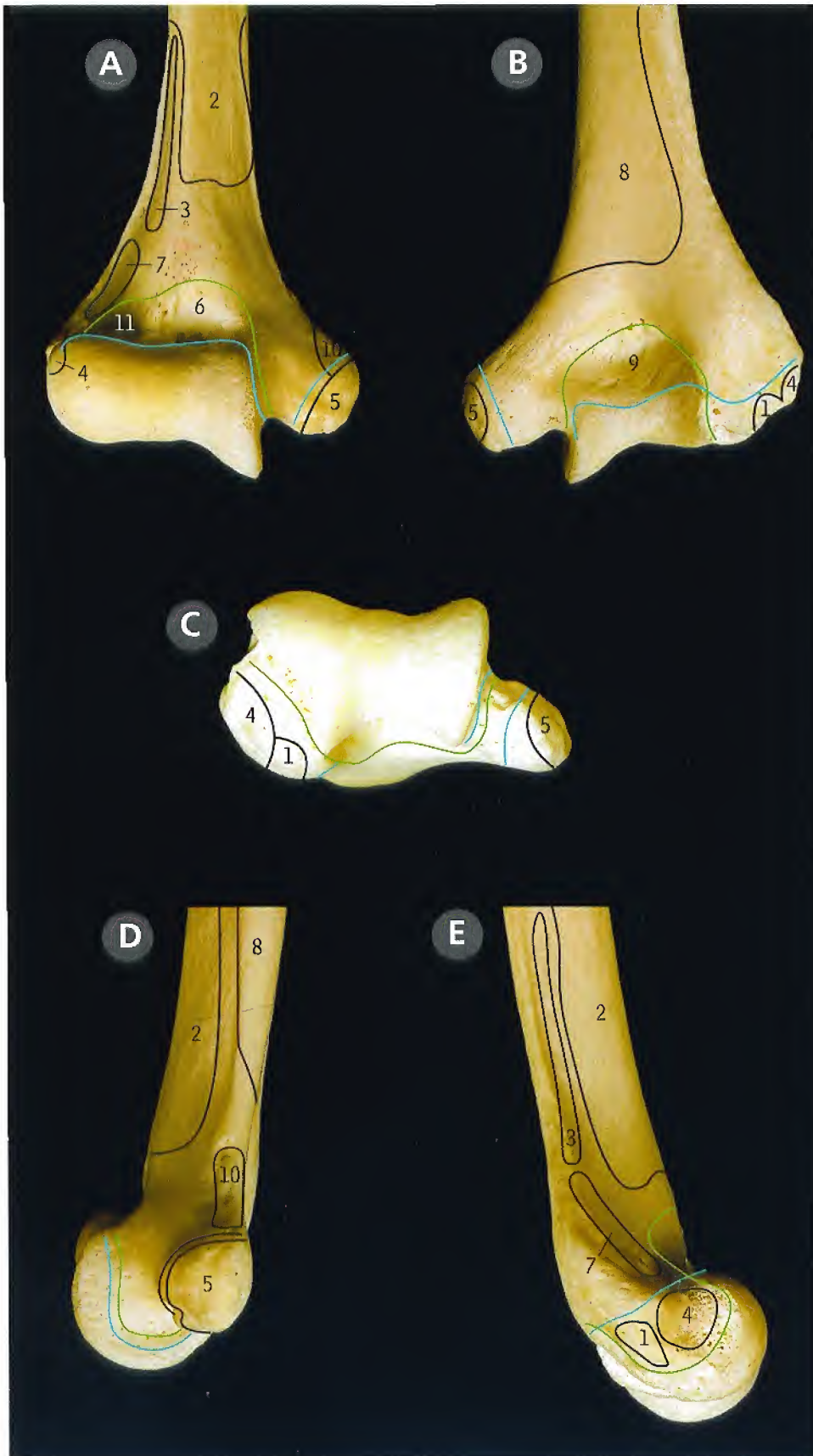
- A** Vista anterior
- B** Vista posterior
- C** Vista inferior
- D** Vista interna
- E** Vista externa

- 1 Cara anterior
- 2 Cóndilo (cabeza)
- 3 Fosa coronoidea
- 4 Borde externo del cóndilo
- 5 Epicóndilo
- 6 Cresta supracondílea externa
- 7 Eptróclea
- 8 Cresta supracondílea interna (supratrocLEAR)
- 9 Superficie interna de la tróclea
- 10 Fosa olecraneana
- 11 Cara posterior
- 12 Fosa condílea (radial)
- 13 Tróclea

La epitroclea (7) es más prominente que el epicóndilo (5).

La porción interna de la tróclea (13) sobresale más que la externa.

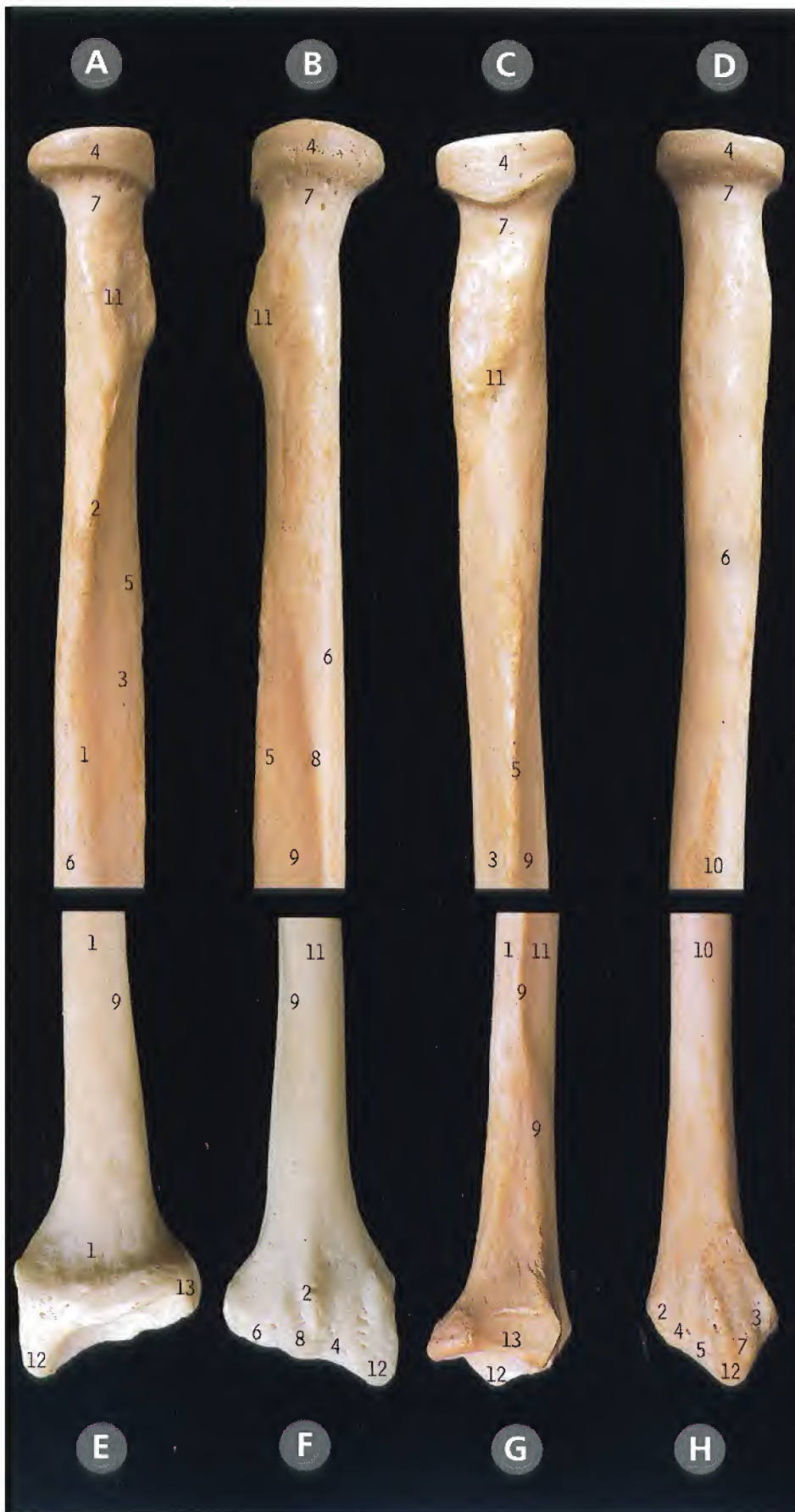La fosa olecraneana (10), en la cara posterior, es más profunda que la fosa coronoidea y la fosa condílea en la cara anterior (12 y 3).

Húmero derecho *inserciones, extremo inferior*

- A** Vista anterior
- B** Vista posterior
- C** Vista inferior
- D** Vista interna
- E** Vista externa

Líneas azules = líneas epifisarias;
líneas verdes = inserción de la cápsula
de la articulación del codo

- 1** Músculo ancóneo
- 2** Músculo braquial anterior
- 3** Músculo supinador largo
- 4** Origen de los músculos extensores comunes (epicondíleos)
- 5** Origen de los músculos flexores comunes (epitrocleares)
- 6** Fosa coronoidea
- 7** Músculo primer radial externo
- 8** Músculo vasto interno del tríceps braquial
- 9** Fosa olecraneana
- 10** Músculo pronador redondo, cabeza humeral
- 11** Fosa radial



Radio derecho extremo superior

- A** Vista anterior
- B** Vista posterior
- C** Vista interna
- D** Vista externa

- 1 Borde anterior
- 2 Línea oblicua anterior
- 3 Cara anterior
- 4 Cabeza
- 5 Borde interóseo
- 6 Cara externa
- 7 Cuello
- 8 Borde posterior
- 9 Cara posterior
- 10 Área rugosa para el pronador redondo
- 11 Tuberosidad

Radio derecho extremo inferior

- E** Vista anterior
- F** Vista posterior
- G** Vista interna
- H** Vista externa

- 1 Cara anterior
- 2 Tubérculo dorsal
- 3 Surco para el abductor largo del pulgar
- 4 Surco para el segundo radial externo
- 5 Surco para el primer radial externo
- 6 Surco para el extensor común de los dedos y el extensor propio del índice
- 7 Surco para el extensor corto del pulgar
- 8 Surco para el extensor largo del pulgar
- 9 Borde interóseo
- 10 Cara externa
- 11 Cara posterior
- 12 Apófisis estiloides
- 13 Cavidad sigmoidea

El extremo inferior del radio es cóncavo anteriormente (el número 1 del extremo inferior en E), y presenta la cavidad sigmoidea en su cara interna (G13) y el tubérculo dorsal en su cara posterior (F2).



Cúbito derecho extremo superior

- A** Vista anterior
- B** Vista posterior
- C** Vista interna
- D** Vista externa

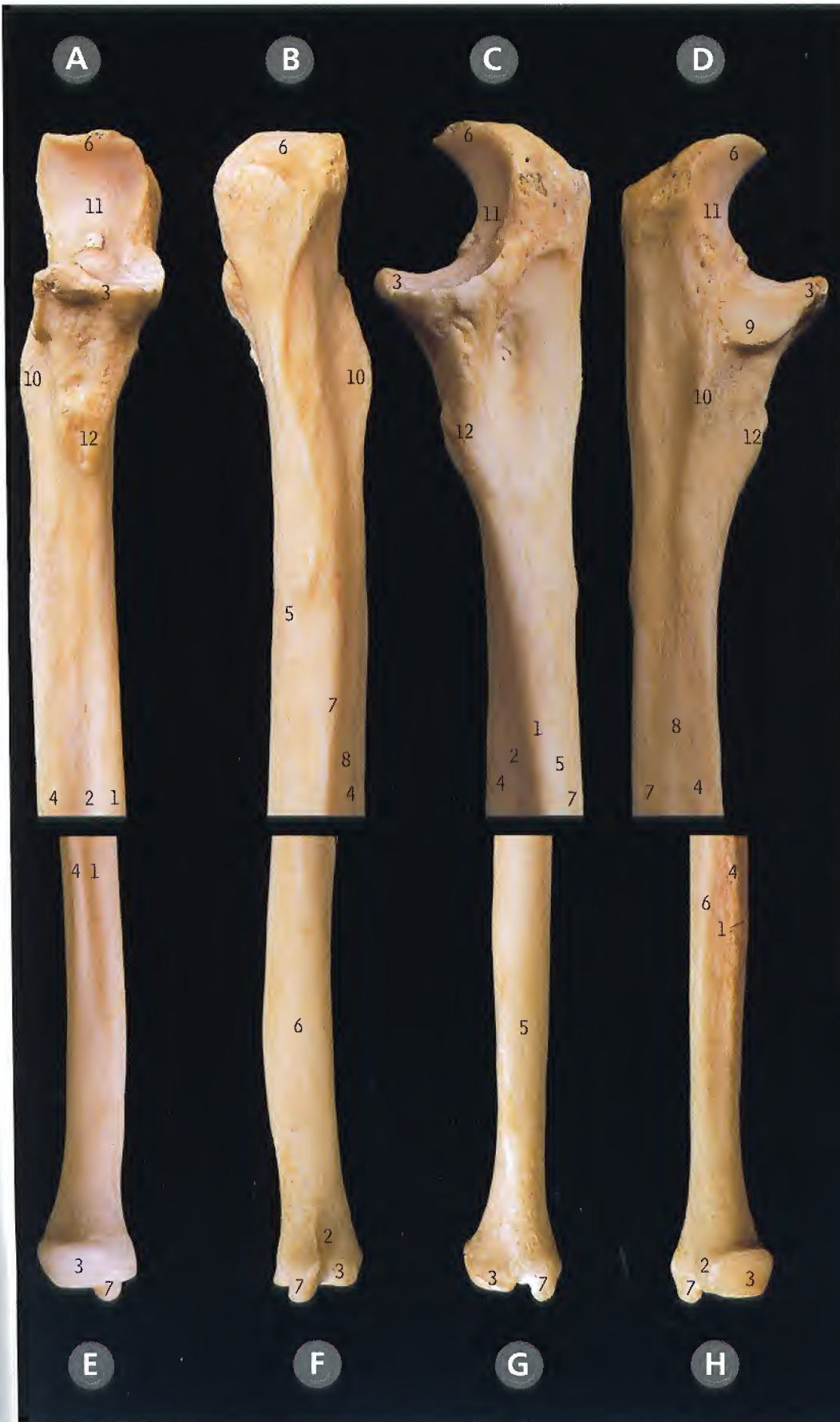- 1 Borde anterior
- 2 Cara anterior
- 3 Apófisis coronoideas
- 4 Borde interóseo
- 5 Cara interna
- 6 Olécranon
- 7 Borde posterior
- 8 Cara posterior
- 9 Cavidad sigmoidea menor
- 10 Cresta del supinador corto
- 11 Cavidad sigmoidea mayor
- 12 Tuberosidad

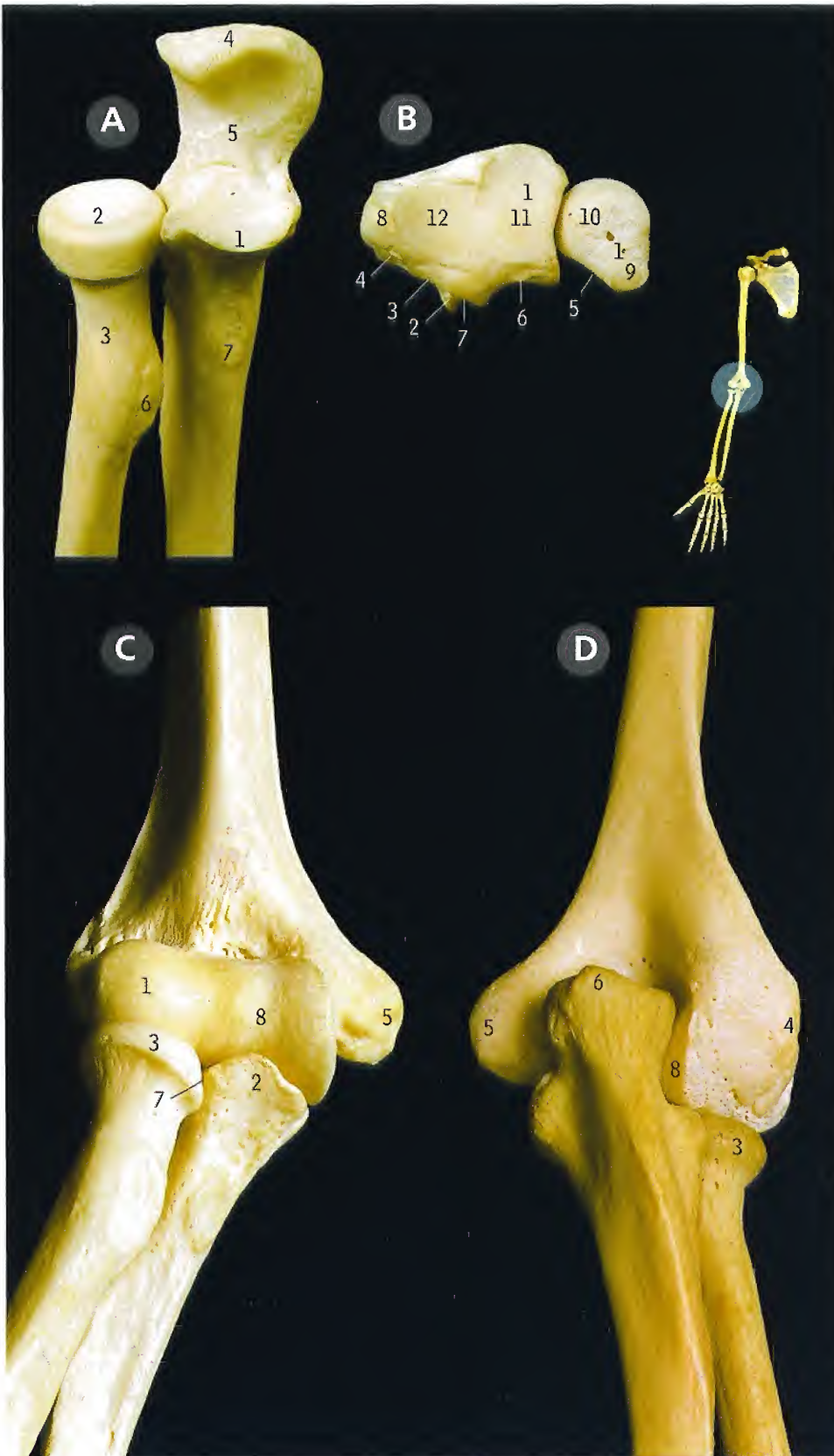
La cavidad sigmoidea mayor (11) está orientada hacia adelante, y la cavidad sigmoidea menor (9) hacia fuera.

Cúbito derecho extremo inferior

- E** Vista anterior
- F** Vista posterior
- G** Vista interna
- H** Vista externa

- 1 Cara anterior
- 2 Surco para el cubital posterior
- 3 Cabeza
- 4 Borde interóseo
- 5 Cara interna
- 6 Cara posterior
- 7 Apófisis estiloides





A Radio y cúbito derechos

extremos superiores, vistos desde arriba y adelante

- 1 Apófisis coronoides del cúbito
- 2 Cabeza del radio
- 3 Cuello del radio
- 4 Olécranon del cúbito
- 5 Cavidad sigmoidea mayor del cúbito
- 6 Tuberosidad del radio
- 7 Tuberosidad del cúbito

B Radio y cúbito derechos

extremos inferiores, vista inferior

- 1 Inserción del ligamento triangular (disco articular)
- 2 Tubérculo dorsal
- 3 Surco para el segundo radial externo
- 4 Surco para el primer radial externo
- 5 Surco para el cubital posterior
- 6 Surco para el extensor común de los dedos y el extensor propio del índice
- 7 Surco para el extensor largo del pulgar
- 8 Apófisis estiloides del radio
- 9 Apófisis estiloides del cúbito
- 10 Superficie para el ligamento triangular
- 11 Área para el semilunar
- 12 Área para el escafoides

Húmero, radio y cúbito derechos articulación

C Vista anterior

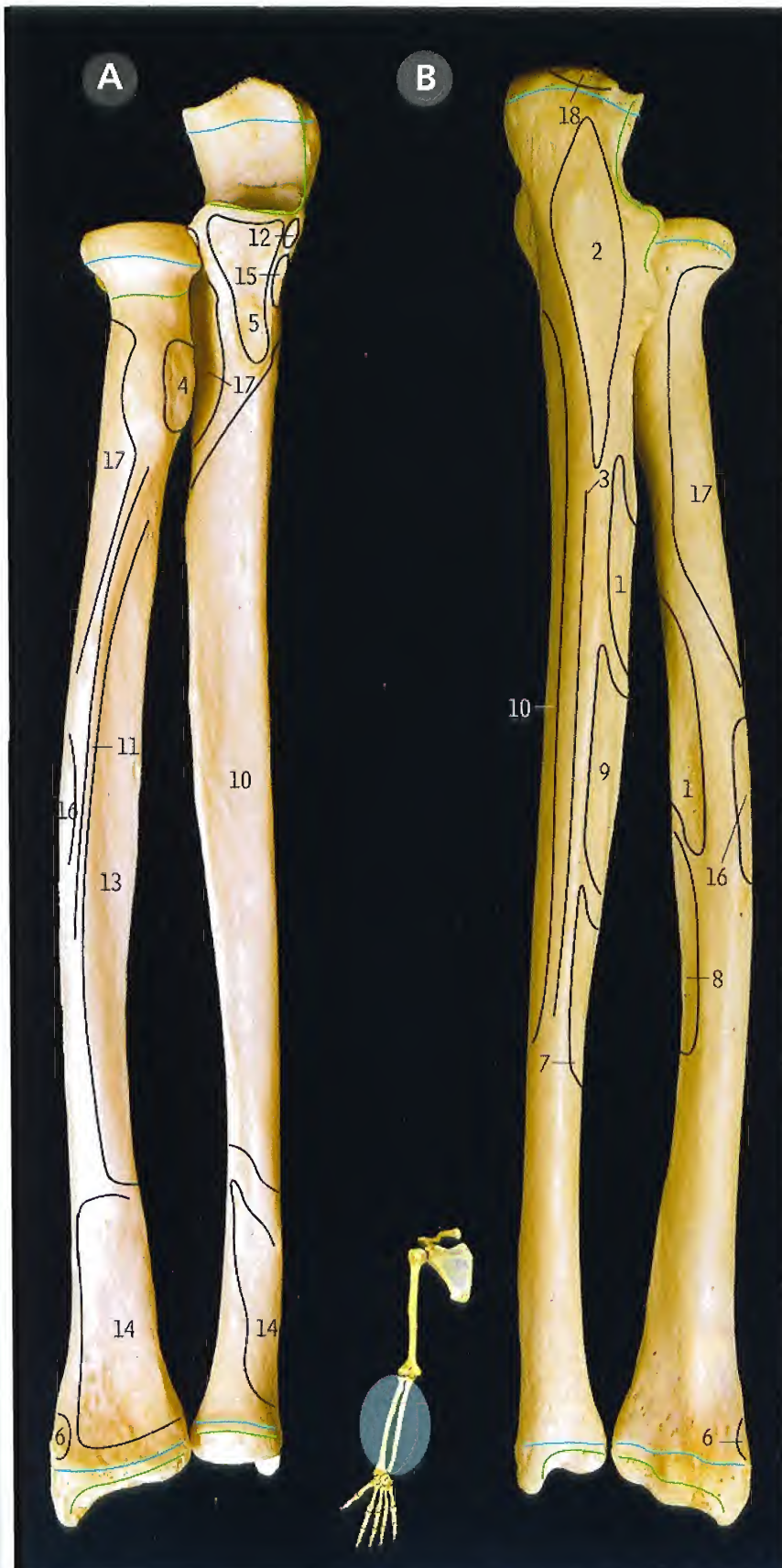
D Vista posterior

- 1 Cóndilo del húmero
- 2 Apófisis coronoides del cúbito
- 3 Cabeza del radio
- 4 Epicóndilo del húmero
- 5 Epitróclea del húmero
- 6 Olécranon del cúbito
- 7 Cavidad sigmoidea menor del cúbito
- 8 Tróclea del húmero

Las articulaciones del codo y radiocubital proximal comparten una cavidad sinovial común.



Radio y cúbito derechos inserciones



A Vista anterior

B Vista posterior

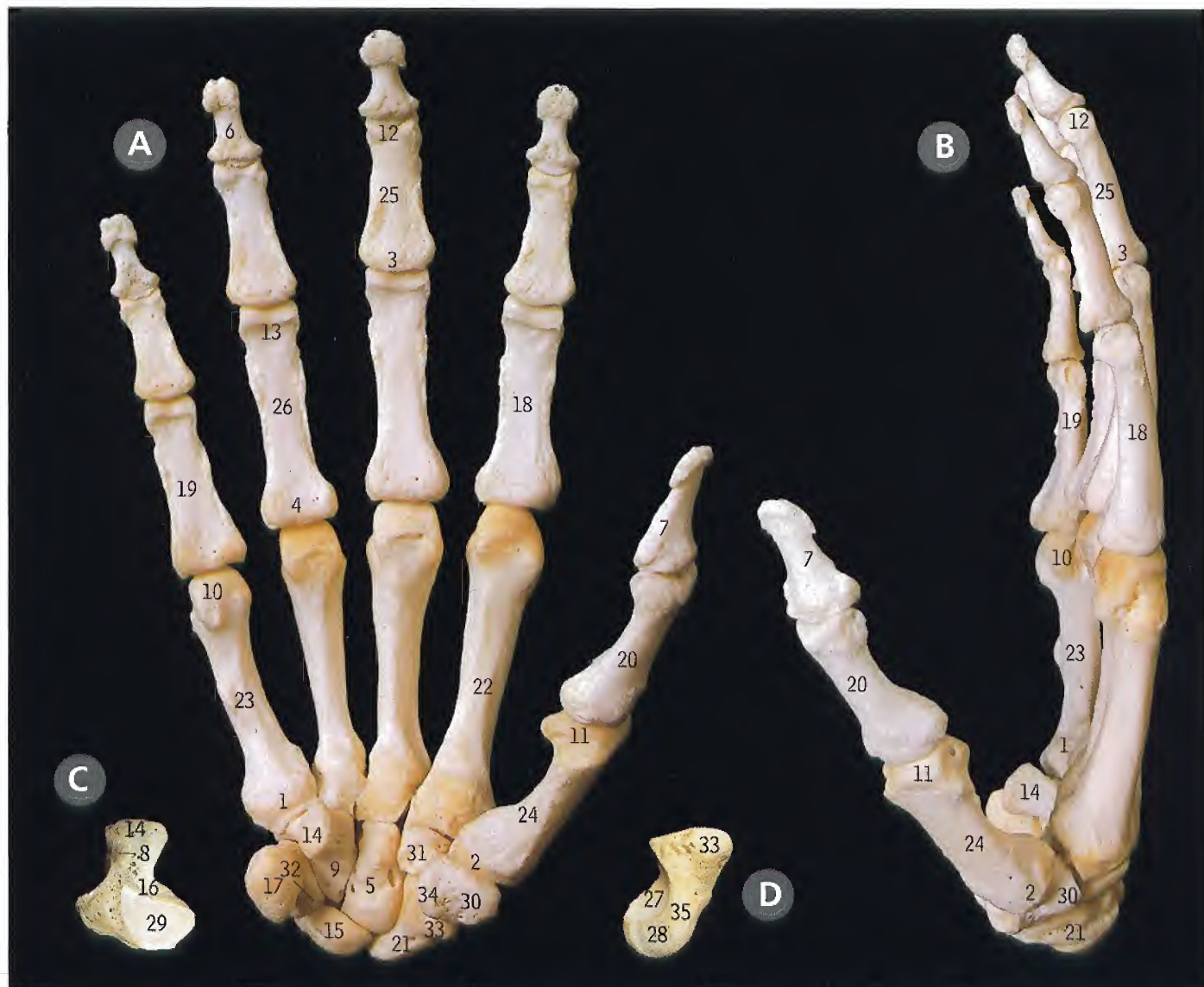Líneas azules = líneas epifisarias; líneas verdes = inserciones de la cápsula de las articulaciones del codo y la muñeca

- 1 Músculo abductor largo del pulgar
- 2 Músculo ancóneo
- 3 Inserción aponeurótica del flexor común profundo de los dedos, el cubital anterior y el cubital posterior
- 4 Músculo bíceps braquial
- 5 Músculo braquial anterior
- 6 Músculo supinador largo
- 7 Músculo extensor propio del índice
- 8 Músculo extensor corto del pulgar
- 9 Músculo extensor largo del pulgar
- 10 Músculo flexor común profundo de los dedos
- 11 Músculo flexor común superficial de los dedos, porción radial
- 12 Músculo flexor común superficial de los dedos, porción cubital
- 13 Músculo flexor largo del pulgar
- 14 Músculo pronador cuadrado
- 15 Músculo pronador redondo, cabeza cubital
- 16 Músculo pronador redondo
- 17 Músculo supinador corto
- 18 Músculo tríceps braquial

Los únicos músculos que se originan en la superficie posterior del radio son el abductor largo del pulgar (1) y el extensor corto del pulgar (8) (si bien ambos se extienden sobre la membrana interósea, y el abductor tiene además un fascículo que se origina en la cara posterior del cúbito). Dichos músculos discurren juntos, rodean la cara externa del radio (pág. 157) y forman el borde radial de la tabaquera anatómica (pág. 158B).

En los sujetos jóvenes en ocasiones se fractura el radio por la epifisis distal tras una lesión de muñeca. En el adulto, el término "fractura de Colles" (págs. 131, 174) hace referencia a la fractura transversa de la región inferior del radio a unos 2,5 cm de su extremo distal. Con frecuencia se fractura también la apófisis estiloides del cúbito.

Huesos de la mano derecha



A Cara palmar

B Vista del lado externo

C Hueso ganchoso, cara interna

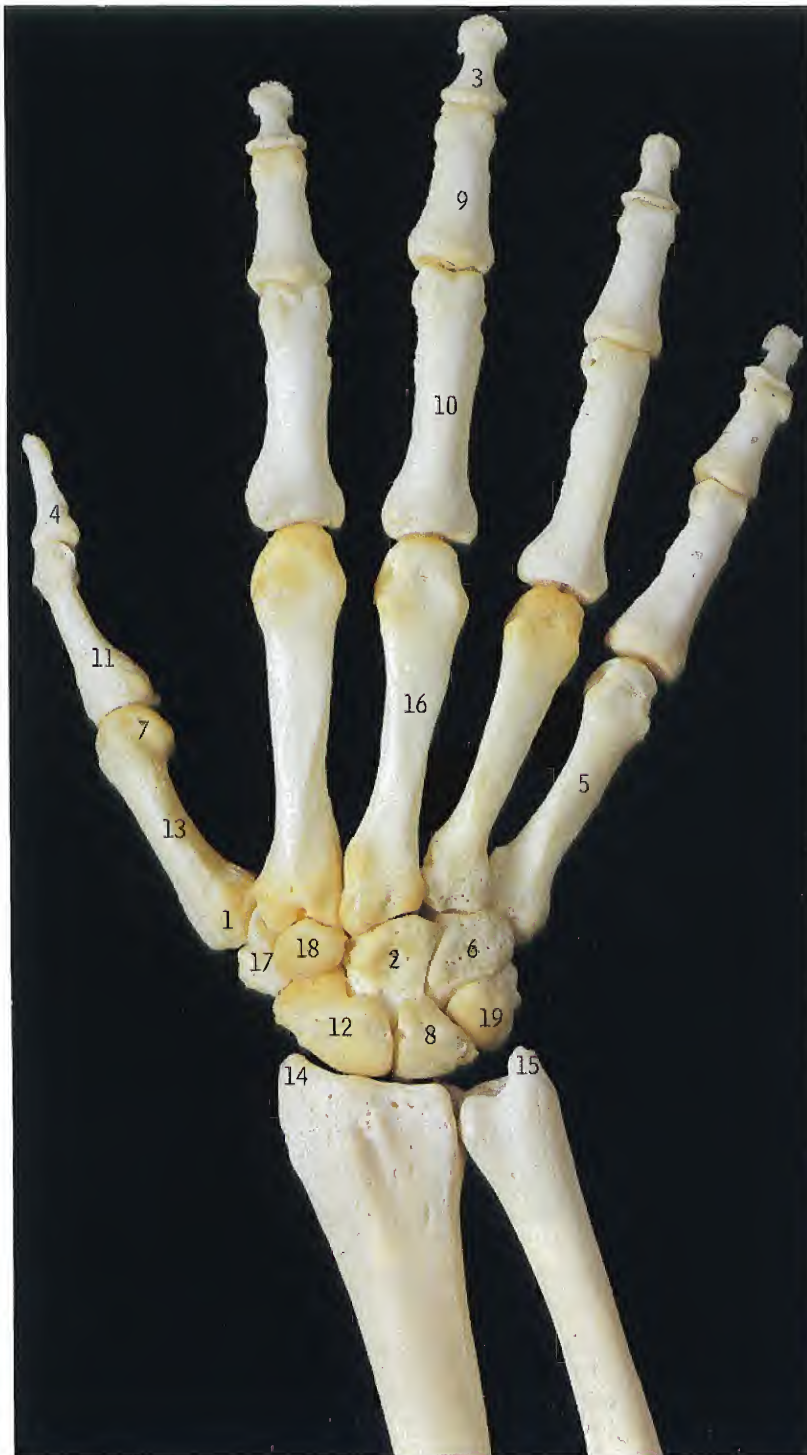D Hueso escafoides, cara palmar

- | | |
|--|---|
| 1 Base del quinto metacarpiano | 17 Hueso pisiforme |
| 2 Base del primer metacarpiano | 18 Primera falange del índice |
| 3 Base de la segunda falange del dedo medio | 19 Primera falange del dedo meñique |
| 4 Base de la primera falange del dedo anular | 20 Primera falange del pulgar |
| 5 Hueso grande | 21 Hueso escafoides |
| 6 Tercera falange del dedo anular | 22 Cuerpo del segundo metacarpiano |
| 7 Segunda falange del pulgar | 23 Cuerpo del quinto metacarpiano |
| 8 Surco para la rama profunda del nervio cubital | 24 Cuerpo del primer metacarpiano |
| 9 Hueso ganchoso | 25 Cuerpo de la segunda falange del dedo medio |
| 10 Cabeza del quinto metacarpiano | 26 Cuerpo de la primera falange del dedo anular |
| 11 Cabeza del primer metacarpiano | 27 Superficie para el hueso grande |
| 12 Cabeza de la segunda falange del dedo medio | 28 Superficie para el semilunar |
| 13 Cabeza de la primera falange del dedo anular | 29 Superficie para el piramidal |
| 14 Apófisis unciniforme del ganchoso | 30 Hueso trapecio |
| 15 Hueso semilunar | 31 Hueso trapezoide |
| 16 Cara palmar del hueso ganchoso | 32 Hueso piramidal |
| | 33 Tubérculo del escafoides |
| | 34 Tubérculo del trapecio |
| | 35 Cuello del escafoides |

La hilera proximal de los huesos del carpo comprende: escafoides, semilunar, piramidal y pisiforme.

La hilera distal de los huesos del carpo comprende: trapecio, trapezoide, hueso grande y hueso ganchoso.

El tubérculo (33) y el cuello (35) son las partes no articulares del escafoides y por tanto contienen agujeros nutricios. Las fracturas del cuello pueden por ello alterar el aporte de sangre al extremo proximal del hueso y conducir a una necrosis avascular (v. pág. 174). El cuello del escafoides se encuentra en la tabaquera anatómica; el tubérculo se puede palpar frente al límite radial de la tabaquera anatómica.

Huesos de la mano derecha *cara dorsal*

- 1 Base del primer metacarpiano
- 2 Hueso grande
- 3 Tercera falange del dedo medio
- 4 Segunda falange del pulgar
- 5 Quinto metacarpiano
- 6 Hueso ganchoso
- 7 Cabeza del primer metacarpiano
- 8 Hueso semilunar
- 9 Segunda falange del dedo medio
- 10 Primera falange del dedo medio
- 11 Primera falange del pulgar
- 12 Hueso escafoides
- 13 Cuerpo del primer metacarpiano
- 14 Apófisis estiloides del radio
- 15 Apófisis estiloides del cúbito
- 16 Tercer metacarpiano
- 17 Hueso trapecio
- 18 Hueso trapezoides
- 19 Hueso piramidal

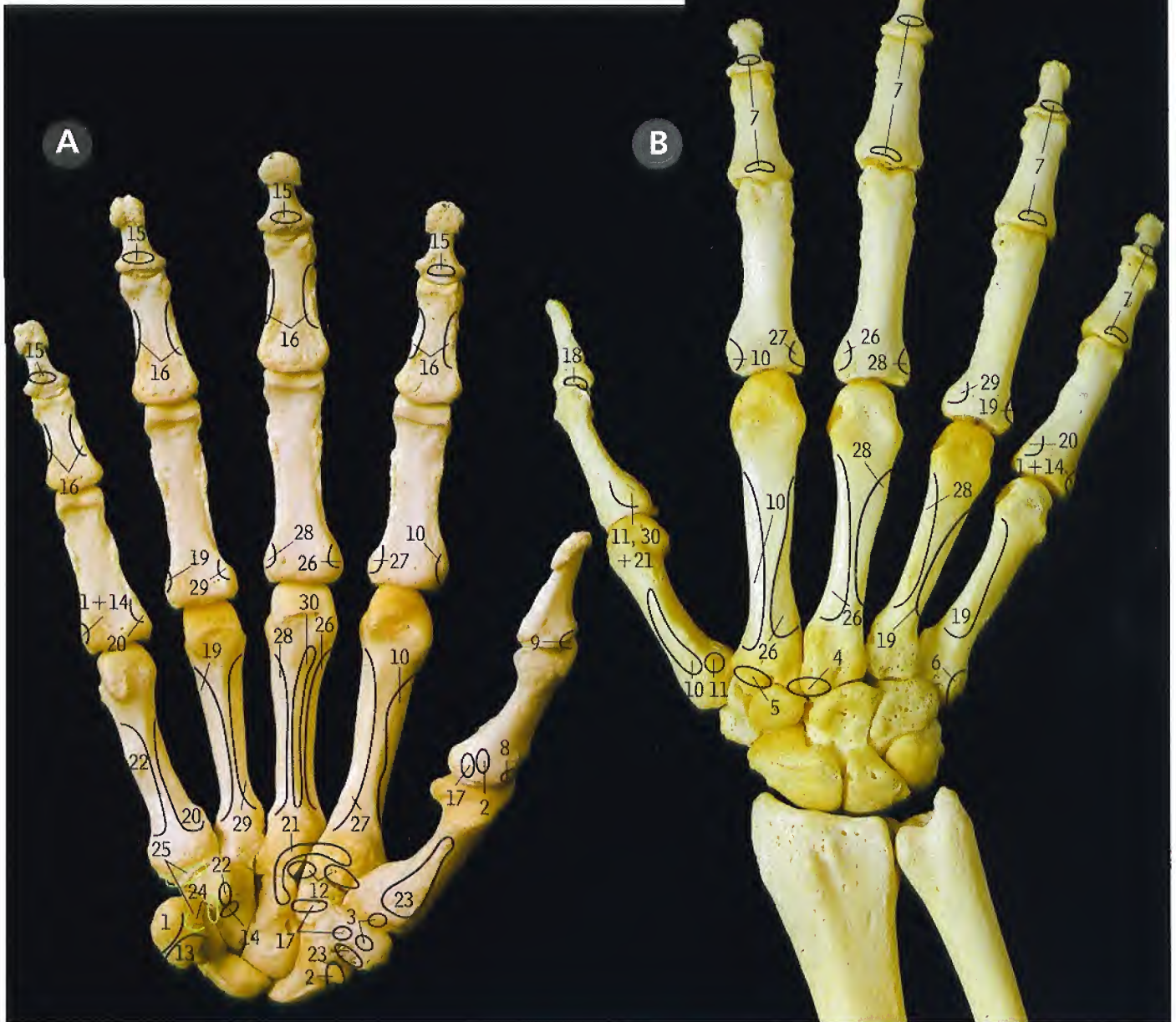La articulación de la muñeca (académicamente denominada articulación radiocarpiana) es la que existe (en sentido proximal) entre el extremo inferior del radio y el disco interarticular que fija entre sí los extremos inferiores del radio y el cúbito, y (en sentido distal) los huesos escafoides, semilunar y piramidal del carpo.

La articulación mediocarpiana es la que existe entre las hileras proximal y distal de los huesos del carpo (consultese la nota de la pág. 130).

La articulación carpometacarpiana del pulgar es la que existe entre el trapecio y la base del primer metacarpiano.



Huesos de la mano derecha inserciones



A Cara palmar

B Cara dorsal

Líneas verde claro = inserciones ligamentosas

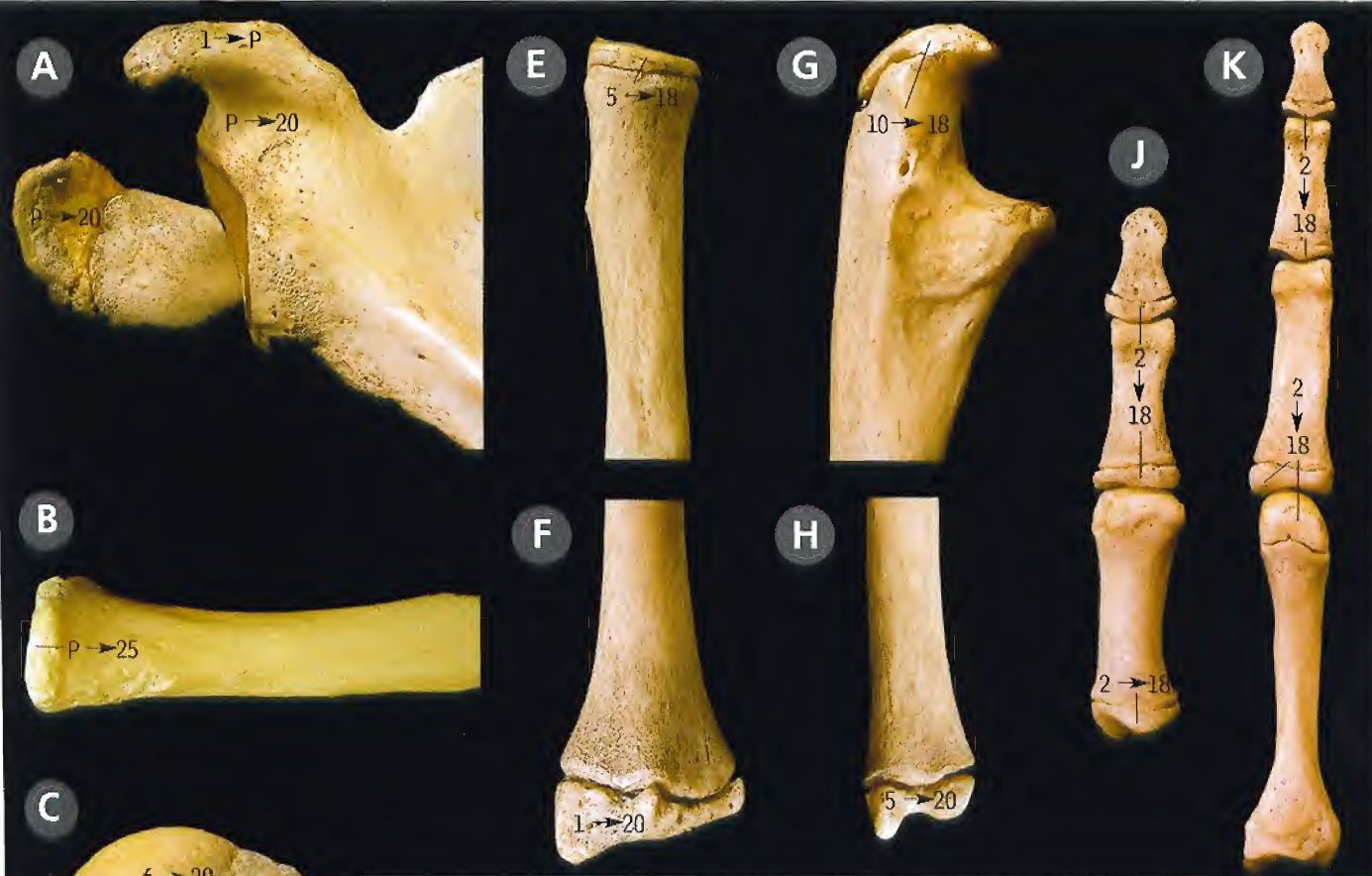
- | | |
|--|---|
| 1 Músculo abductor del meñique | 17 Músculo flexor corto del pulgar |
| 2 Músculo abductor corto del pulgar | 18 Músculo flexor largo del pulgar |
| 3 Músculo abductor largo del pulgar | 19 Músculo cuarto interóseo dorsal |
| 4 Músculo segundo radial externo | 20 Músculo cuarto interóseo palmar |
| 5 Músculo primer radial externo | 21 Músculo fascículo oblicuo del aductor del pulgar |
| 6 Músculo cubital posterior | 22 Músculo oponente del meñique |
| 7 Músculo extensor digital dorsal | 23 Músculo oponente del pulgar |
| 8 Músculo extensor corto del pulgar | 24 Ligamento pisiunciforme |
| 9 Músculo extensor largo del pulgar | 25 Ligamento pisimetacarpiano |
| 10 Músculo primer interóseo dorsal | 26 Músculo segundo interóseo dorsal |
| 11 Músculo primer interóseo palmar | 27 Músculo segundo interóseo palmar |
| 12 Músculo palmar mayor | 28 Músculo tercer interóseo dorsal |
| 13 Músculo cubital anterior | 29 Músculo tercer interóseo palmar |
| 14 Músculo flexor corto del meñique | 30 Fascículo transverso del aductor del pulgar |
| 15 Músculo flexor común profundo de los dedos | |
| 16 Músculo flexor común superficial de los dedos | |

Las articulaciones metacarpofalángicas unen las cabezas de los metacarpianos y las bases de las primeras falanges.

Las articulaciones interfalángicas están entre la cabeza de una falange y la base de la siguiente.

El pisiforme es un hueso sesamoideo que se forma en el tendón del cubital anterior y está anclado por los ligamentos pisiunciforme y pisimetacarpiano (24 y 25).

Los músculos interóseos dorsales nacen en las caras laterales de dos metacarpianos adyacentes (como en 26, en las del segundo y tercer metacarpianos); los palmares nacen sólo del metacarpiano de su propio dedo (corno en 27, del segundo metacarpiano). Compárese la imagen con la disección B de la pág. 166, y nótese que cuando se observa la cara palmar se identifican partes de los interóseos dorsales y los palmares, pero cuando se mira en el dorso de la mano (como en la pág. 170A) sólo se ven los interóseos dorsales.

Huesos del miembro superior derecho *centros secundarios de osificación*

- A** Porción superior externa del omóplato (o escápula)
- B** Extremo externo de la clavícula
- C** **D** Extremos proximal y distal del húmero
- E** **F** Extremos proximal y distal del radio
- G** **H** Extremos proximal y distal del cúbito
- J** Primer metacarpiano y falanges del pulgar
- K** Segundo metacarpiano y falanges del dedo índice

Las cifras en años indican el inicio de la osificación → fusión. (P = pubertad.)

La primera cifra indica la fecha aproximada de comienzo de la osificación en el centro secundario, y la segunda (después de la punta de flecha) la fusión final de dicho centro con el resto del hueso. Para simplificar, en estas ilustraciones (y en las ilustraciones de centros de osificación del miembro inferior en las págs. 314 y 315) se ha anotado una sola fecha promedio, pero puede haber una considerable variación entre individuos; no obstante, el "extremo en crecimiento" del hueso (en que ocurre por último la fusión) es constante. En las mujeres la osificación se produce 1 año o más antes que en los varones

Además de los centros escapulares de osificación ilustrados en la figura (A) (acromial, coracoideo y subcoracoideo), el omóplato suele tener otros centros de osificación para el ángulo inferior, el borde interno y la parte inferior del borde de la cavidad glenoidea (todos P → 20; v. las págs. 119 y 121).

La clavícula es el primer hueso del cuerpo en osificarse (quinta semana de gestación). Su osificación es membranosa, pero los extremos del hueso tienen una fase cartilaginosa de osificación; en el extremo externo (B) aparece un centro secundario que se fusiona con el cuerpo hacia los 25 años de edad.

El centro ilustrado en el extremo superior del húmero (C) es resultado de la unión, a los 6 años de edad, de los centros de osificación de la cabeza humeral (1 año), del troquíter (3 años) y del troquín (5 años).

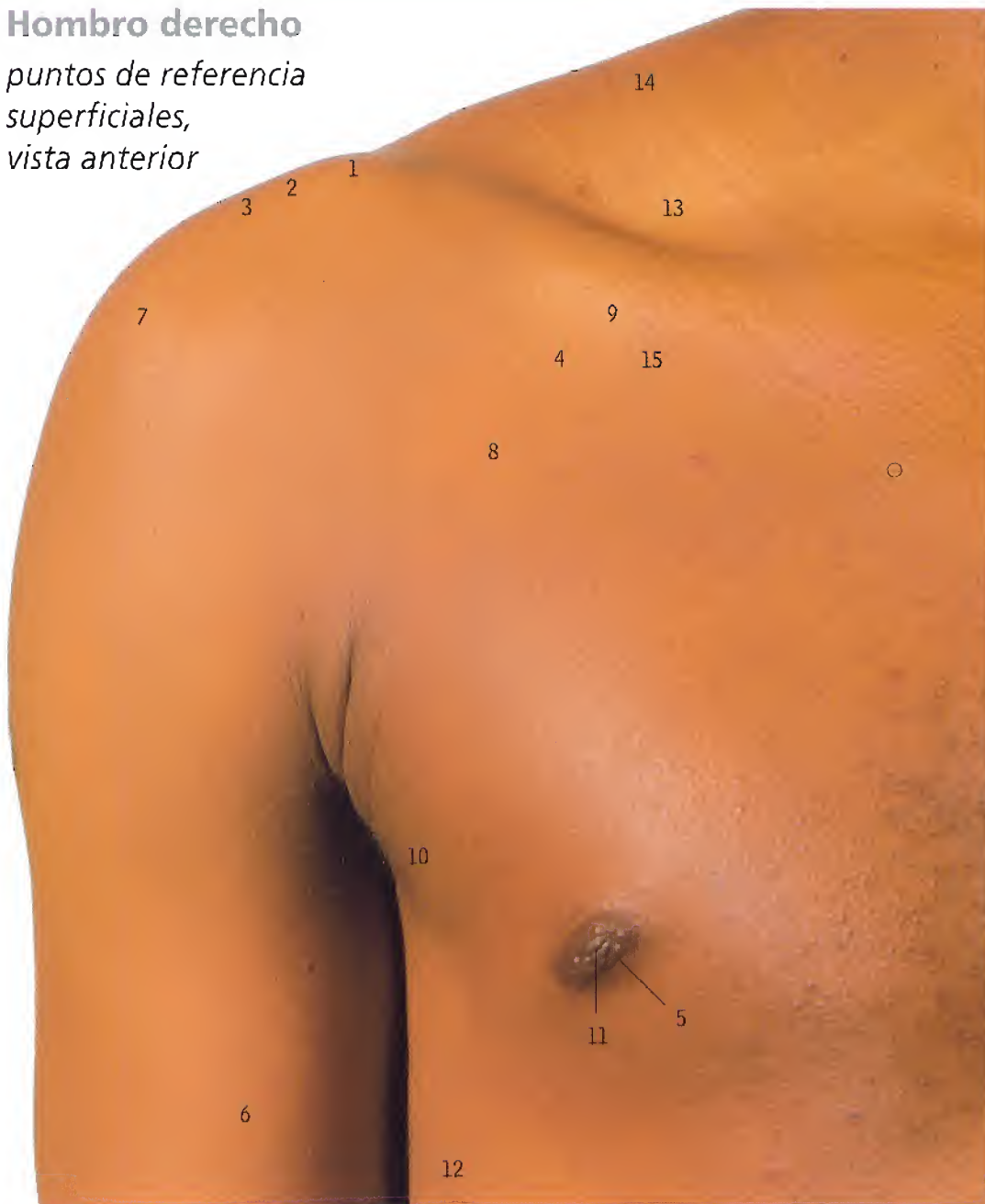
En el extremo inferior del húmero (D), los centros de osificación del cóndilo, la tróclea y el epicóndilo se funden entre sí antes de unirse al cuerpo del hueso.

Todas las falanges (K) y el primer metacarpiano (J) tienen un centro secundario de osificación en sus extremos proximales; los otros metacarpianos (K) tienen un centro de osificación en su extremo distal.

Todos los huesos carpianos son cartilaginosa en el recién nacido, y ninguno tiene centros secundarios de osificación. El de mayor tamaño, el hueso grande, es el primero en comenzar a osificarse (en el segundo mes después del nacimiento), y 1 mes después le sigue el hueso gancho; a los 3 años se osifica el piramidal del carpo; el semilunar, a los 4 años; escafoides, trapezoide y trapecio, a los 5 años, y el pisiforme (el último en osificarse), a los 9 años o más tarde. Suele haber variaciones en este patrón.

Hombro derecho

puntos de referencia
superficiales,
vista anterior



- 1 Extremo acromial de la clavícula
- 2 Articulación acromioclavicular
- 3 Acromion
- 4 Borde anterior del deltoides
- 5 Areola
- 6 Músculo bíceps braquial
- 7 Músculo deltoides cubriendo el troquíter del húmero
- 8 Surco deltopectoral y vena cefálica
- 9 Fosa infraclavicular
- 10 Borde inferior del pectoral mayor
- 11 Pezón
- 12 Músculo serrato mayor (anterior)
- 13 Fosa supraclavicular
- 14 Músculo trapecio
- 15 Borde superior del pectoral mayor

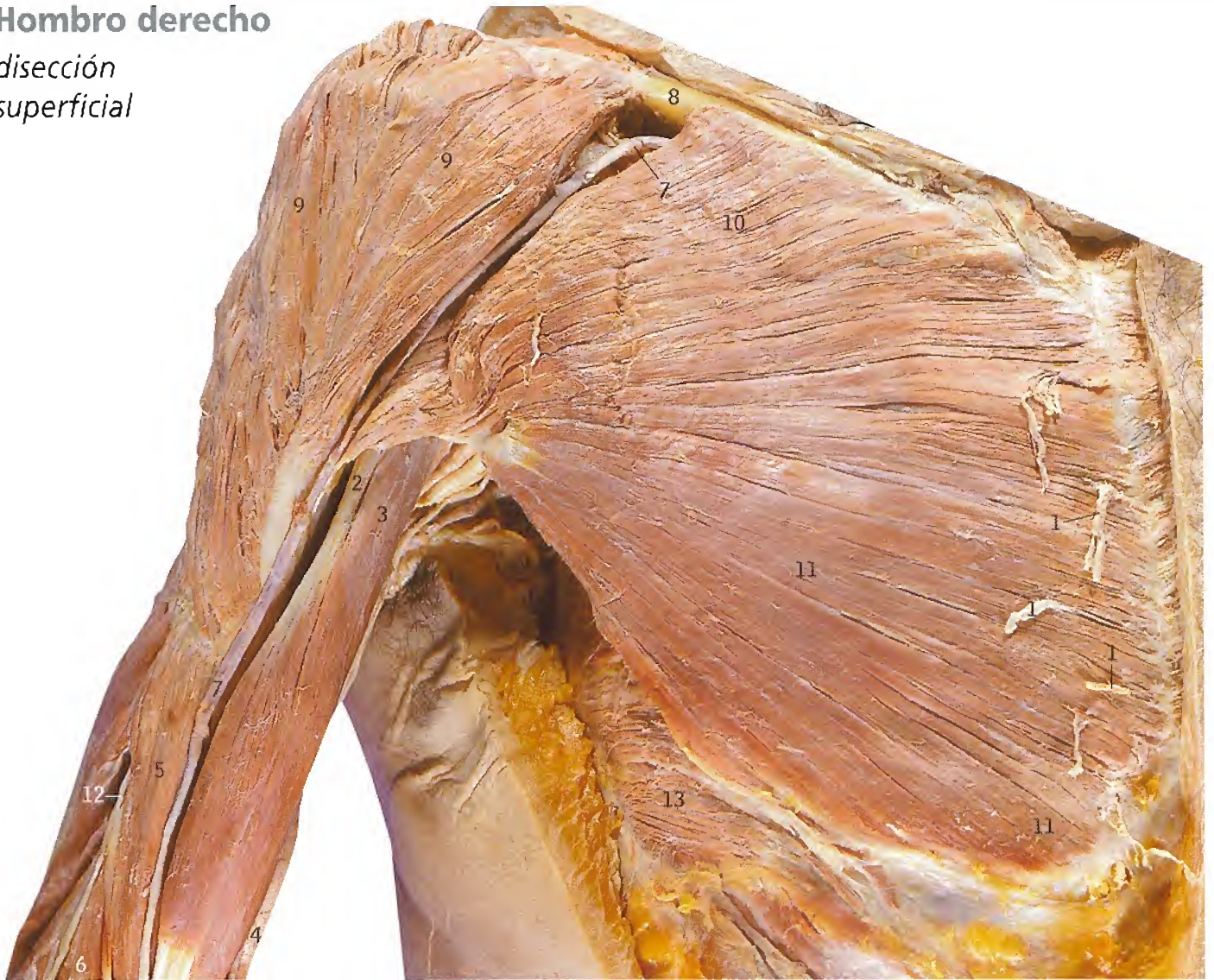En el varón el pezón (11) (tetilla) se sitúa normalmente a nivel del cuarto espacio intercostal. El borde inferior del pectoral mayor (10) forma el pliegue axilar anterior. Obsérvese que el punto óseo más externo del hombro es el troquíter (7).

La clavícula es de localización subcutánea. Su extremo acromial (1) en la articulación acromioclavicular (2) está a un nivel ligeramente más alto que el acromion de la escápula (3). En la parte más externa del hombro, el deltoides cubre el húmero; el acromion de la escápula no alcanza una situación tan externa. Compárense las posiciones de las estructuras señaladas en esta lista con las de la disección que aparece en la página siguiente.



Hombro derecho

disección superficial



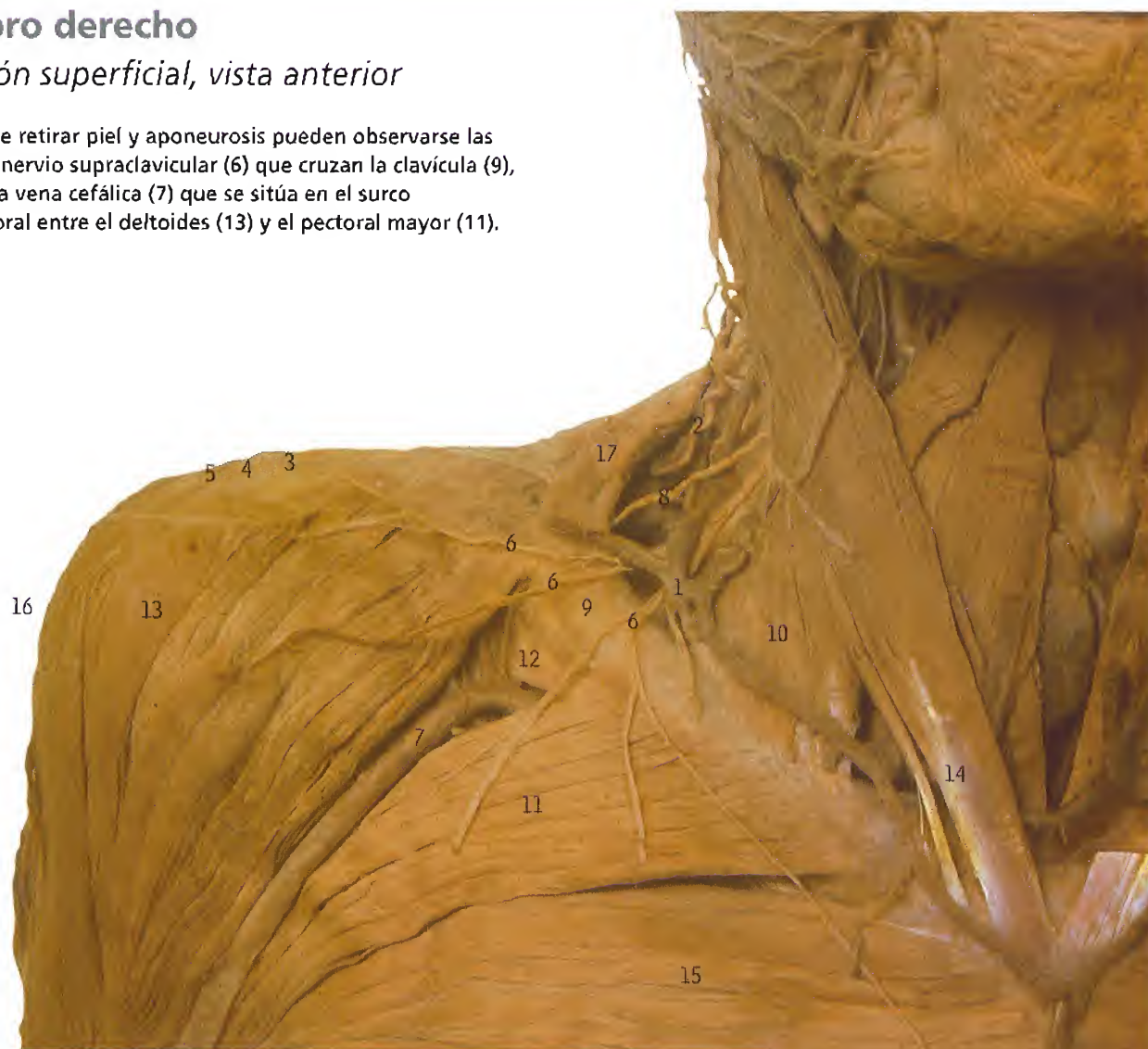
Se muestra la musculatura anterior del hombro y de la pared torácica después de eliminar la piel y las aponeurosis.

- | | |
|--|--|
| 1 Ramas perforantes anteriores del paquete neurovascular intercostal | 8 Clavicula |
| 2 Músculo bíceps braquial, cabeza larga | 9 Músculo deltoides |
| 3 Músculo bíceps braquial, cabeza corta | 10 Músculo pectoral mayor, cabeza clavicular |
| 4 Arteria humeral | 11 Músculo pectoral mayor, cabeza esternal |
| 5 Músculo braquial anterior | 12 Nervio radial |
| 6 Músculo supinador largo | 13 Músculo serrato mayor |
| 7 Vena cefálica | |

Hombro derecho

disección superficial, vista anterior

Después de retirar piel y aponeurosis pueden observarse las ramas del nervio supraclavicular (6) que cruzan la clavícula (9), así como la vena cefálica (7) que se sitúa en el surco deltopectoral entre el deltoides (13) y el pectoral mayor (11).



- 1 Un plexo venoso superficial
- 2 Nervio espinal (accesorio)
- 3 Extremo acromial de la clavícula
- 4 Articulación acromioclavicular
- 5 Acromion del omóplato
- 6 Ramas del nervio supraclavicular
- 7 Vena cefálica
- 8 Rama cervical para el trapecio
- 9 Clavícula
- 10 Fascículo clavicular del esternocleidomastoideo
- 11 Porción clavicular del pectoral mayor
- 12 Aponeurosis coracoclavicular
- 13 Músculo deltoides
- 14 Fascículo esternal del esternocleidomastoideo
- 15 Porción esternocostal del pectoral mayor
- 16 Punta del hombro
- 17 Músculo trapecio

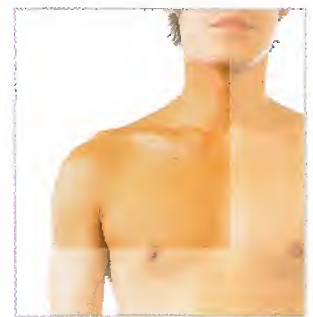La posición de la articulación acromioclavicular (4) está indicada por la pequeña "diferencia" o "escalón" entre el extremo acromial de la clavícula (3) y el acromion (5); compárese con la anatomía superficial, punto 2 en la pág. 134. Este es el aspecto normal; en caso de luxación, en que el acromion queda forzosamente por debajo del extremo de la clavícula, se intensifica el "escalón".

La vena cefálica (7) transcurre por el surco deltopectoral entre el deltoides (13) y el pectoral mayor (11), y penetra la aponeurosis coracoclavicular (12) para desembocar en la vena axilar.

Hombro izquierdo disección profunda, vista anterior



- 1 Arteria humeral circunfleja anterior y nervio musculocutáneo
- 2 Ganglios linfáticos axilares
- 3 Vena axilar
- 4 Rama del nervio torácico anterior menor
- 5 Ramas del nervio torácico anterior mayor
- 6 Vena cefálica
- 7 Clavícula
- 8 Músculo coracobraquial
- 9 Apófisis coracoides y rama acromial de la arteria toracoacromial
- 10 Músculo deltoides
- 11 Primera costilla
- 12 Vientre inferior del omohioideo (desplazado hacia arriba)
- 13 Nervio intercostohumeral
- 14 Vena yugular interna
- 15 Arteria torácica inferior (mamaria externa)
- 16 Nervio torácico largo (para el serrato mayor)
- 17 Nervio mediano
- 18 Nervio para el subclavio
- 19 Rama pectoral de la arteria acromiotorácica
- 20 Músculo pectoral mayor
- 21 Músculo pectoral menor
- 22 Nervio frénico sobre el escaleno anterior
- 23 Músculo escaleno medio
- 24 Porción corta del bíceps braquial
- 25 Músculo esternohioideo
- 26 Músculo esternotiroides
- 27 Vena subclavia
- 28 Músculo subclavio
- 29 Músculo subescapular
- 30 Nervio supraescapular
- 31 Tendon de la porción larga del bíceps braquial
- 32 Músculo trapecio
- 33 Troncos del plexo braquial



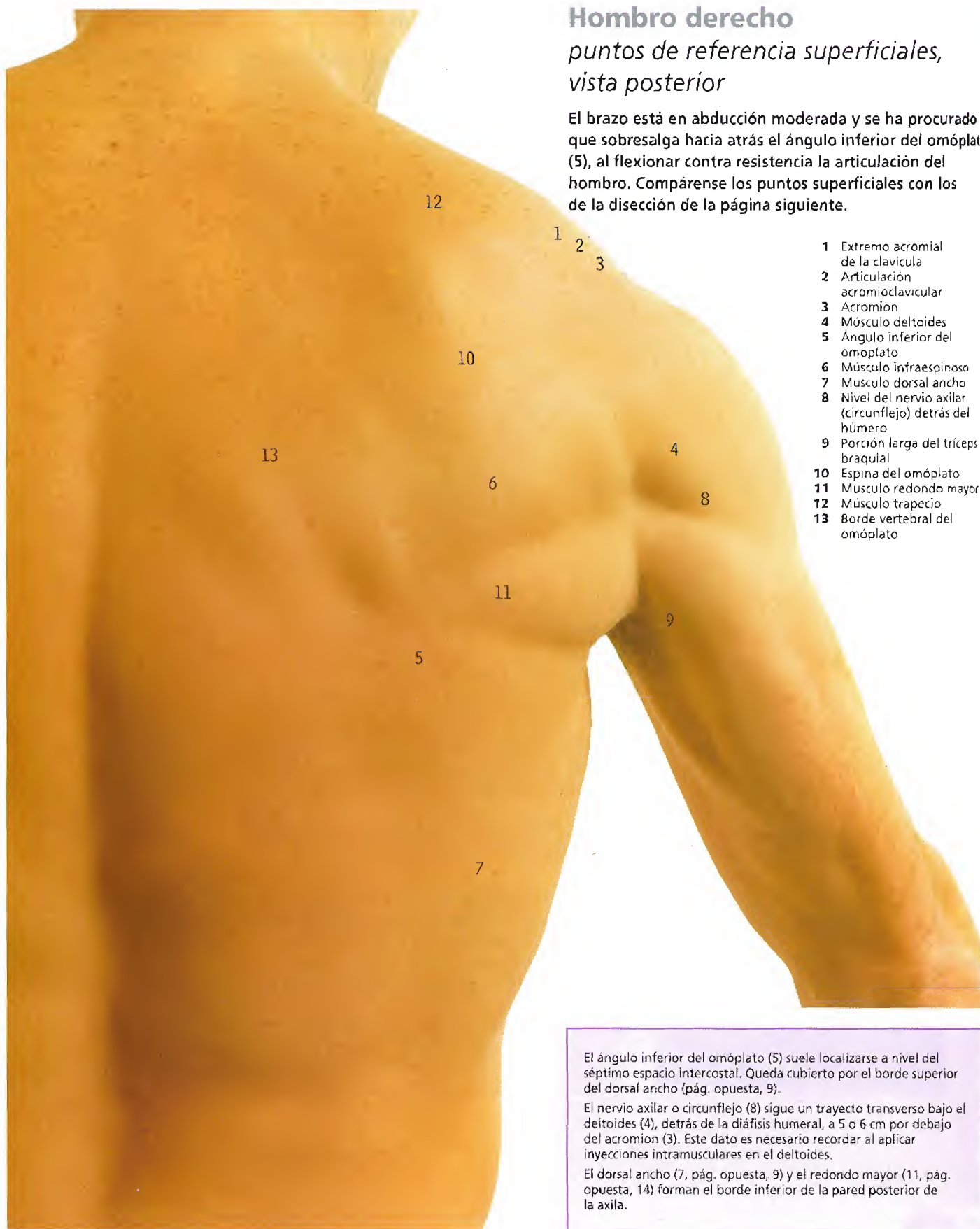En esta preparación se ha eliminado gran parte del deltoides (10) y del pectoral mayor (20) para observar el pectoral menor subyacente (21) con sus vasos y nervios asociados. También se ha eliminado la aponeurosis clavipectoral que se extiende entre la clavícula (7) y el borde superointerno del pectoral menor (21), para así observar la vena axilar (3), que recibe la vena cefálica (6) y se continúa con la vena subclavia (27) en el punto en que cruza la primera costilla (11).



Hombro derecho

puntos de referencia superficiales, vista posterior

El brazo está en abducción moderada y se ha procurado que sobresalga hacia atrás el ángulo inferior del omóplato (5), al flexionar contra resistencia la articulación del hombro. Compárense los puntos superficiales con los de la disección de la página siguiente.



- 1 Extremo acromial de la clavícula
- 2 Articulación acromioclavicular
- 3 Acromion
- 4 Músculo deltoides
- 5 Ángulo inferior del omóplato
- 6 Músculo infraespinoso
- 7 Músculo dorsal ancho
- 8 Nivel del nervio axilar (circunflejo) detrás del húmero
- 9 Porción larga del tríceps braquial
- 10 Espina del omóplato
- 11 Músculo redondo mayor
- 12 Músculo trapecio
- 13 Borde vertebral del omóplato

El ángulo inferior del omóplato (5) suele localizarse a nivel del séptimo espacio intercostal. Queda cubierto por el borde superior del dorsal ancho (pág. opuesta, 9).

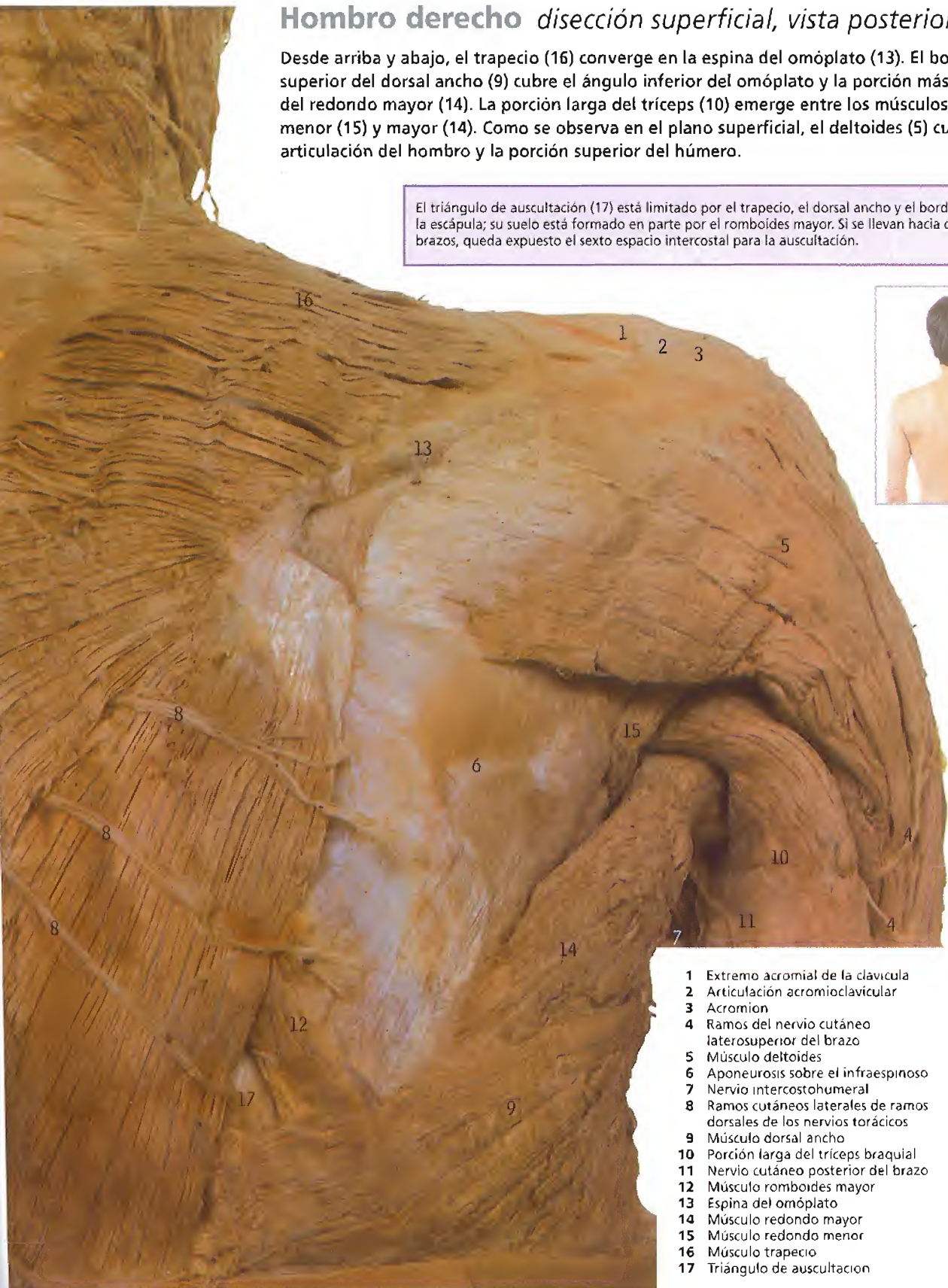
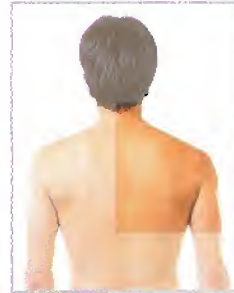El nervio axilar o circunflejo (8) sigue un trayecto transversal bajo el deltoides (4), detrás de la diáfisis humeral, a 5 o 6 cm por debajo del acromion (3). Este dato es necesario recordar al aplicar inyecciones intramusculares en el deltoides.

El dorsal ancho (7, pág. opuesta, 9) y el redondo mayor (11, pág. opuesta, 14) forman el borde inferior de la pared posterior de la axila.

Hombro derecho *disección superficial, vista posterior*

Desde arriba y abajo, el trapecio (16) converge en la espina del omóplato (13). El borde superior del dorsal ancho (9) cubre el ángulo inferior del omóplato y la porción más inferior del redondo mayor (14). La porción larga del tríceps (10) emerge entre los músculos redondo menor (15) y mayor (14). Como se observa en el plano superficial, el deltoides (5) cubre la articulación del hombro y la porción superior del húmero.

El triángulo de auscultación (17) está limitado por el trapecio, el dorsal ancho y el borde interno de la escápula; su suelo está formado en parte por el romboides mayor. Si se llevan hacia delante los brazos, queda expuesto el sexto espacio intercostal para la auscultación.



- 1 Extremo acromial de la clavícula
- 2 Articulación acromioclavicular
- 3 Acromion
- 4 Ramos del nervio cutáneo laterosuperior del brazo
- 5 Músculo deltoides
- 6 Aponeurosis sobre el infraespinoso
- 7 Nervio intercostohumeral
- 8 Ramos cutáneos laterales de ramos dorsales de los nervios torácicos
- 9 Músculo dorsal ancho
- 10 Porción larga del tríceps braquial
- 11 Nervio cutáneo posterior del brazo
- 12 Músculo romboides mayor
- 13 Espina del omóplato
- 14 Músculo redondo mayor
- 15 Músculo redondo menor
- 16 Músculo trapecio
- 17 Triángulo de auscultación



Hombro derecho *vista posterior*



Línea discontinua = contorno de la escápula

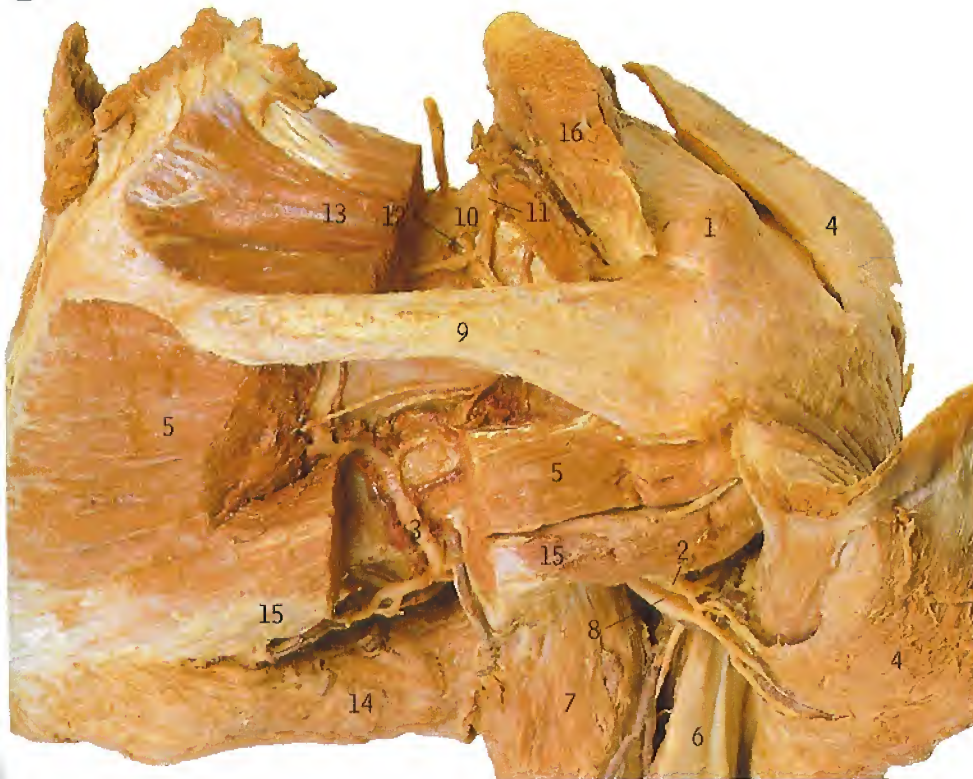
En esta preparación se ha eliminado casi toda la masa del trapecio (20) y del deltoides (5) para así mostrar los músculos subyacentes. El borde interno seccionado del trapecio está cerca de la línea de las apófisis espinosas de las vértebras torácicas (18). Se observa que el angular del omóplato (9) y los romboides menor (13) y mayor (12) convergen en el borde vertebral (interno) del omóplato, y que el supraespinoso (15) está por encima de la espina del omóplato (14).

- | | | | |
|----|--|----|---|
| 1 | Extremo acromial de la clavícula | 12 | Músculo romboides mayor |
| 2 | Articulación acromioclavicular | 13 | Músculo romboides menor |
| 3 | Acromion | 14 | Espina del omóplato |
| 4 | Ramo del ramo dorsal de un nervio torácico | 15 | Músculo supraespinoso |
| 5 | Músculo deltoides | 16 | Músculo redondo mayor |
| 6 | Músculo erector de la columna vertebral | 17 | Músculo redondo menor |
| 7 | Músculo infraespinoso | 18 | Apófisis espinosa de la tercera vértebra torácica |
| 8 | Músculo dorsal ancho | 19 | Porción torácica de la aponeurosis toracolumbar |
| 9 | Músculo angular del omóplato | 20 | Músculo trapecio |
| 10 | Porción larga del tríceps braquial | | |
| 11 | Vasos circunflejos humerales posteriores y nervio axilar (circunflejo) | | |

A Hombro derecho *vista posteroizquierda*

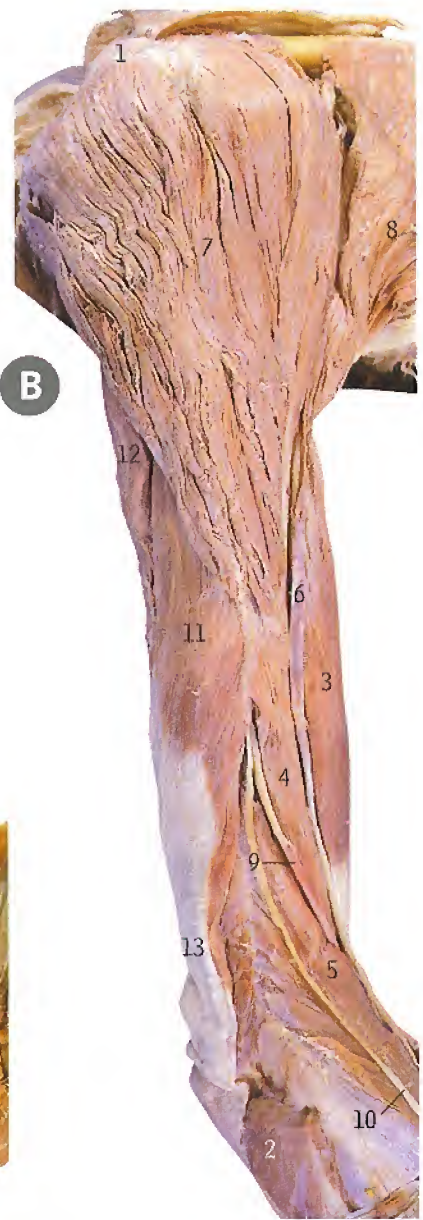Se ha extirpado la parte central del supraespinoso (13) e infraespinoso (5) para mostrar el nervio supraescapular (12), que inerva ambos músculos. La extirpación de la parte del infraespinoso y del redondo menor (15) permite ver la anastomosis entre la rama escapular circunfleja de la arteria subescapular (3) y la arteria supraescapular (11). Se ha reflejado lateralmente el deltoides (4) para mostrar el nervio circunflejo (2) y los vasos humerales circunflejos posteriores en su recorrido hacia atrás, a través del espacio cuadrilátero humerotricipital (v. la nota abajo).

A



- 1 Articulación acromioclavicular
- 2 Nervio circunflejo
- 3 Arteria circunfleja escapular
- 4 Deltoides
- 5 Infraespinoso
- 6 Vasto externo del tríceps
- 7 Porción larga del tríceps
- 8 Arteria humeral circunfleja posterior
- 9 Espina de la escápula
- 10 Ligamento coracoideo
- 11 Arteria supraescapular
- 12 Nervio supraescapular
- 13 Supraespinoso
- 14 Redondo mayor
- 15 Redondo menor
- 16 Trapecio

El nervio circunflejo (A2) y los vasos humerales circunflejos posteriores (A8) se dirigen hacia atrás, a través del espacio cuadrilátero humerotricipital, el cual (visto desde atrás) está delimitado hacia arriba por el músculo redondo menor (A15); hacia abajo, por el redondo mayor (A14); hacia adentro, por la porción larga del tríceps (A7), y hacia fuera, por el húmero. (Desde delante el límite superior del espacio cuadrilátero mencionado es el subescapular –v. pág. 146, 23–.)



B

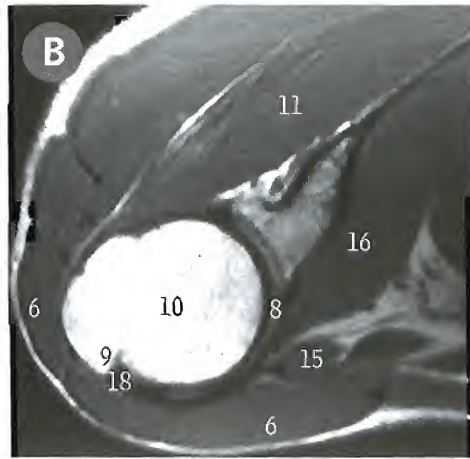
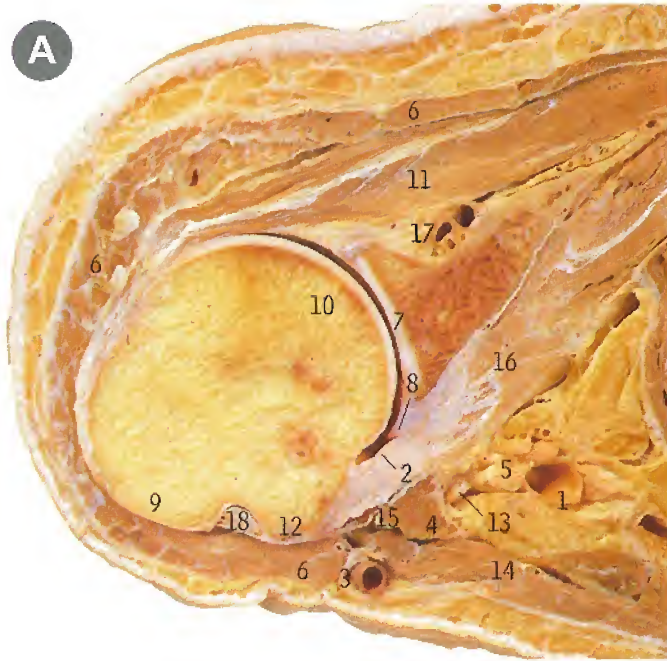
B Hombro y zona superior del brazo derechos *vistos desde la derecha*

El deltoides (7) se extiende sobre la punta del hombro hasta sus zonas de inserción, hacia la parte media de la cara externa de la diáfisis humeral. El bíceps braquial (3) está en la cara anterior del brazo, debajo del pectoral mayor (8), y el tríceps (11 y 12) está en un plano posterior.

- | | |
|-----------------------------|---|
| 1 Acromion | 6 Vena céfalica |
| 2 Músculo anconeo | 7 Músculo deltoides |
| 3 Músculo bíceps braquial | 8 Músculo pectoral mayor |
| 4 Músculo braquial anterior | 9 Nervio radial |
| 5 Músculo supinador largo | 10 Nervio radial, ramo cutáneo |
| | 11 Músculo tríceps braquial, cabeza lateral |
| | 12 Músculo tríceps braquial, cabeza larga |
| | 13 Músculo tríceps braquial, tendón |

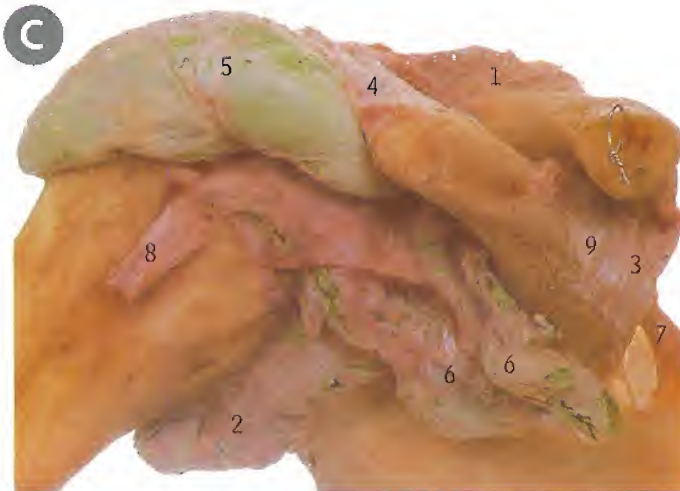Articulación del hombro derecho

A corte horizontal **B** imagen axial de RM



Visto desde arriba, este corte muestra la articulación de la cabeza del húmero (10) con la cavidad glenoidea del omóplato (7). El tendón de la porción larga del bíceps braquial (18) está en el surco (corredera bicipital) que existe entre el troquíter y el troquín del húmero (9 y 12). El subescapular (16) pasa inmediatamente por delante de la articulación, y el infraespinoso (11) por detrás de ella. Compárese la imagen de RM de B con A.

Articulación del hombro derecho vista anterior



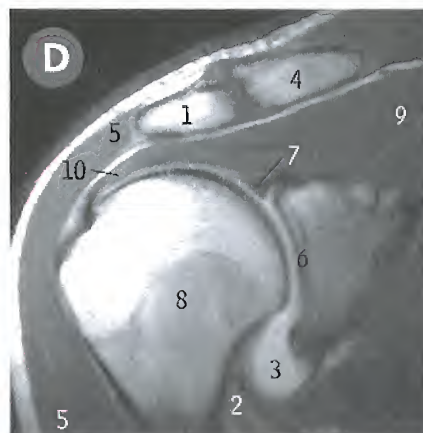
- | | |
|--|--|
| 1 Arteria axilar | 12 Troquín |
| 2 Cápsula | 13 Nervio musculocutáneo |
| 3 Vena cefálica | 14 Músculo pectoral mayor |
| 4 Músculo coracobraquial | 15 Porción corta del bíceps braquial |
| 5 Troncos secundarios del plexo braquial | 16 Músculo subescapular |
| 6 Músculo deltoides | 17 Nervio y vasos supraescapulares |
| 7 Cavidad glenoidea | 18 Tendón de la porción larga del bíceps braquial, en la corredera bicipital |
| 8 Rodete glenoideo | |
| 9 Troquíter | |
| 10 Cabeza del húmero | |
| 11 Músculo infraespinoso | |

La cavidad sinovial del interior de la cápsula (2) y la bolsa subacromial (5) se han inyectado separadamente con resina verde.

- 1 Articulación acromioclavicular
- 2 Cápsula de la articulación del hombro
- 3 Ligamento conoide
- 4 Ligamento coracoacromial
- 5 Bolsa subacromial
- 6 Bolsa subescapular
- 7 Ligamento coracoideo
- 8 Tendón de la porción larga del bíceps braquial
- 9 Ligamento trapezoide

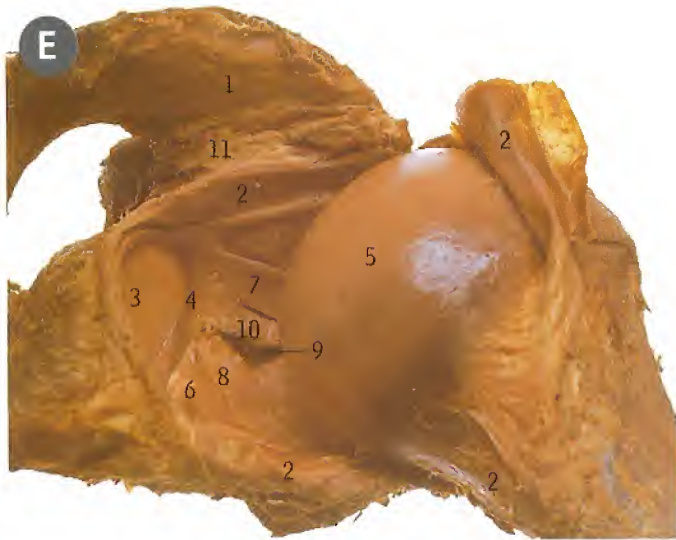

Hombro artrografía vista mediante imagen coronal de RM



- 1 Acromion
- 2 Nervio circunflejo y vasos circunflejos humerales
- 3 Fondo de saco axilar de la articulación del hombro
- 4 Clavícula
- 5 Músculo deltoides
- 6 Cavidad glenoidea
- 7 Rodete glenoideo
- 8 Húmero
- 9 Músculo supraespinoso
- 10 Tendón del supraespinoso

Articulación del hombro derecho *abierta desde atrás*



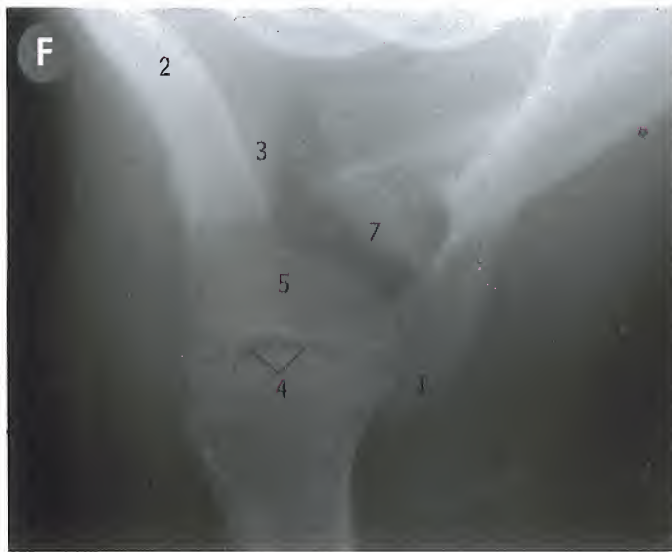En esta preparación, obtenida al quitar toda la porción posterior de la cápsula, se observa la superficie interior de la parte anterior de la cápsula (2), con los ligamentos glenohumerales que la refuerzan (6, 8 y 10).

- | | |
|-----------------------------------|---|
| 1 Acromion | 7 Porción larga del bíceps braquial |
| 2 Capsula | 8 Ligamento glenohumeral medio |
| 3 Cavidad glenoidea | 9 Abertura de la bolsa del subescapular |
| 4 Rodete glenoideo | 10 Ligamento glenohumeral superior |
| 5 Cabeza del húmero | 11 Músculo supraespinoso inferior |
| 6 Ligamento glenohumeral inferior | |

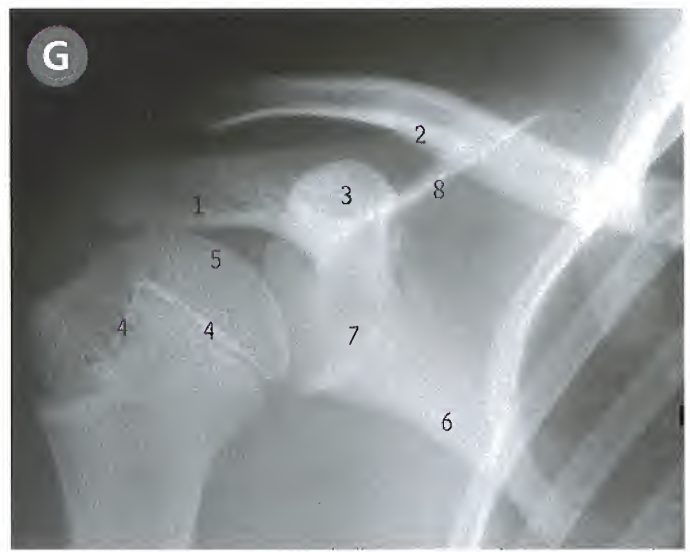La cavidad articular comunica con la bolsa del subescapular por medio de una abertura (9) que existe entre los ligamentos glenohumerales superior (10) y medio (8).

El tendón de la porción larga del bíceps braquial (7) se continúa con el rodete glenoideo (4).

Hombro *radiografías*



F Proyección axial en un niño de 6 años



G Proyección posteroanterior en un niño de 9 años

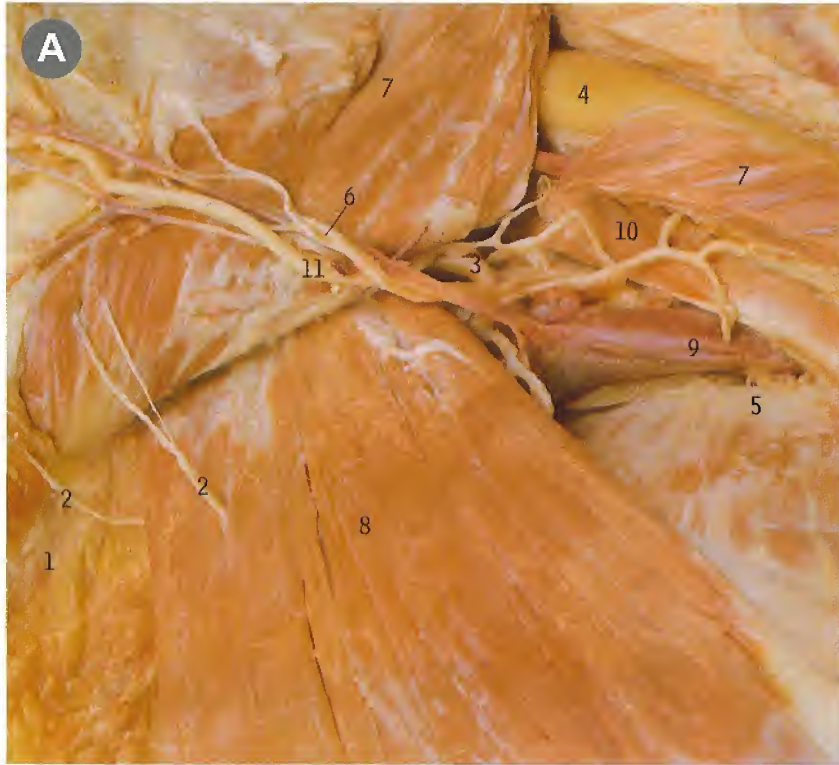En la figura F la cabeza del húmero (5) está situada sobre la cavidad glenoidea del omóplato (7); se observa con nitidez la apófisis coracoides (3). Obsérvese en la figura G la línea epifisaria (4) en el extremo proximal del húmero.

- | | |
|-----------------------|---------------------------------|
| 1 Acromion | 5 Cabeza del húmero |
| 2 Clavícula | 6 Borde externo del omóplato |
| 3 Apófisis coracoides | 7 Borde de la cavidad glenoidea |
| 4 Línea epifisaria | 8 Espina del omóplato |

La epífisis proximal del húmero es una estructura compuesta, formada por las epífisis para la cabeza, el troquíter y el troquín. Descansa sobre el extremo proximal afilado de la diáfisis del húmero, lo que hace que la línea epifisaria tenga el aspecto de una "V" invertida en la radiografía (G4). Compárese con la pág. 133, C.



Axila derecha pared anterior



Se ha separado el pectoral mayor (7) hacia arriba y afuera, y se ha eliminado la aponeurosis clavipectoral que va del músculo subclavio (10) al pectoral menor (8).

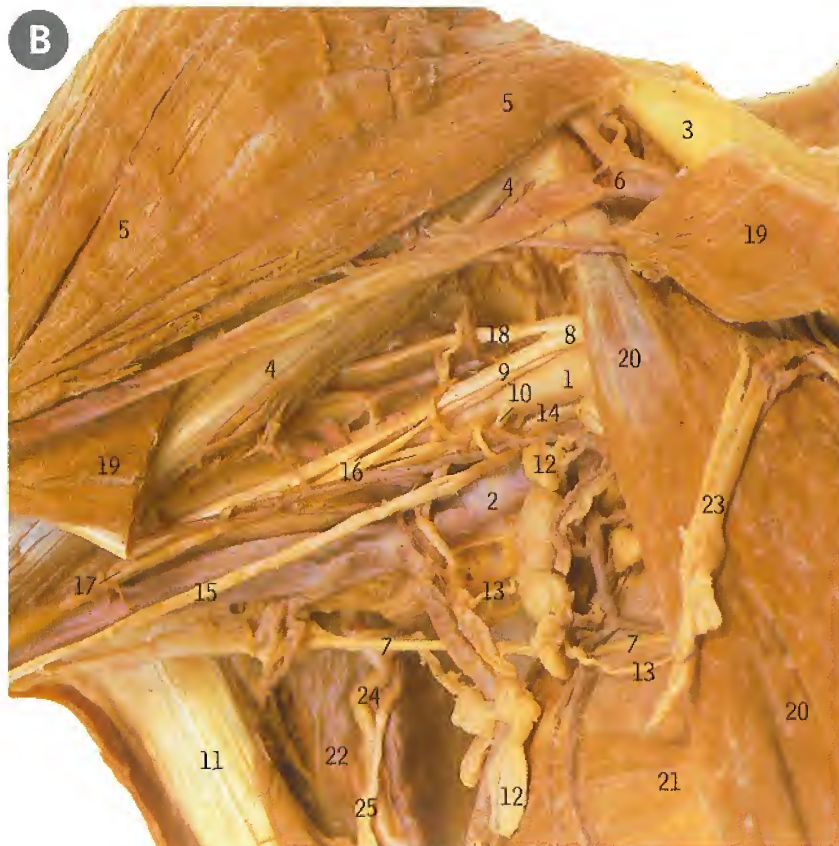
- 1 Vaina axilar
- 2 Ramas del nervio torácico anterior menor
- 3 Vena céfalica
- 4 Clavícula
- 5 Primera costilla
- 6 Nervio torácico anterior mayor
- 7 Músculo pectoral mayor
- 8 Músculo pectoral menor
- 9 Vena subclavia
- 10 Músculo subclavio
- 11 Vasos acromiotorácicos

La aponeurosis clavipectoral (eliminada en esta preparación entre el subclavio, 10, y el pectoral menor, 8) es atravesada por la vena céfalica (3), los vasos acromiotorácicos (11), el nervio torácico anterior mayor (6) y linfáticos.

La vaina axilar (1) es la continuación hacia abajo de la aponeurosis prevertebral del cuello, y forma una capa densa que recubre los vasos axilares y las zonas vecinas del plexo braquial.

El nervio torácico anterior mayor (6) se relaciona con el borde interno (superior) del pectoral menor (8). El nervio torácico anterior menor (2) se relaciona con el borde externo (inferior) de dicho músculo.

Axila y plexo braquial derechos vista anterior

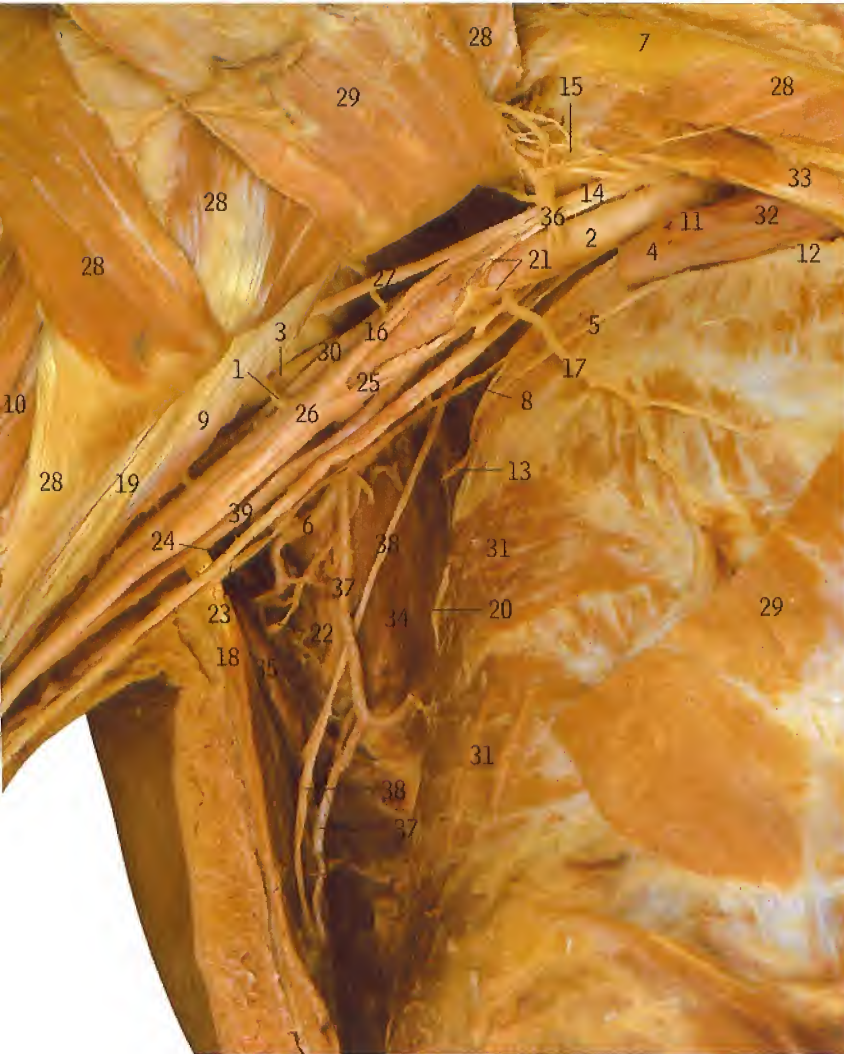

Se ha separado el pectoral mayor (19) y se ha eliminado la aponeurosis clavipectoral, junto con la vaina axilar (A1) que rodea la arteria axilar y el plexo braquial.

- 1 Arteria axilar
- 2 Vena axilar
- 3 Clavícula
- 4 Músculo coracobraquial
- 5 Músculo deltoides
- 6 Punto de entrada en la vena céfalica de la vena deltoidea
- 7 Nervio intercostobraquial
- 8 Tronco secundario anteroexterno del plexo braquial
- 9 Raíz externa del nervio mediano
- 10 Arteria torácica inferior (mamária externa)
- 11 Músculo dorsal ancho
- 12 Ganglios linfáticos
- 13 Vasos linfáticos
- 14 Tronco secundario anterointerno del plexo braquial
- 15 Nervio accesorio del braquial cutáneo interno
- 16 Raíz interna del nervio mediano
- 17 Nervio mediano
- 18 Nervio musculocutáneo
- 19 Músculo pectoral mayor
- 20 Músculo pectoral menor
- 21 Músculo serrato mayor
- 22 Músculo subescapular
- 23 Vasos acromiotorácicos y nervio torácico anterior mayor
- 24 Arteria torácica (de la arteria subescapular)
- 25 Nervio del dorsal ancho

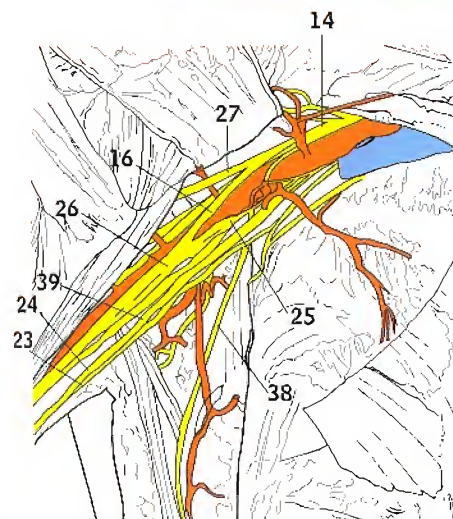


Plexo braquial derecho *vista anterior*



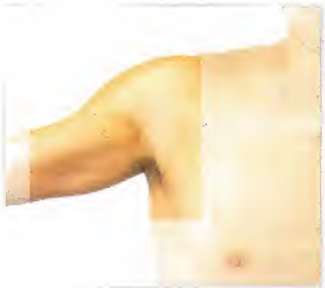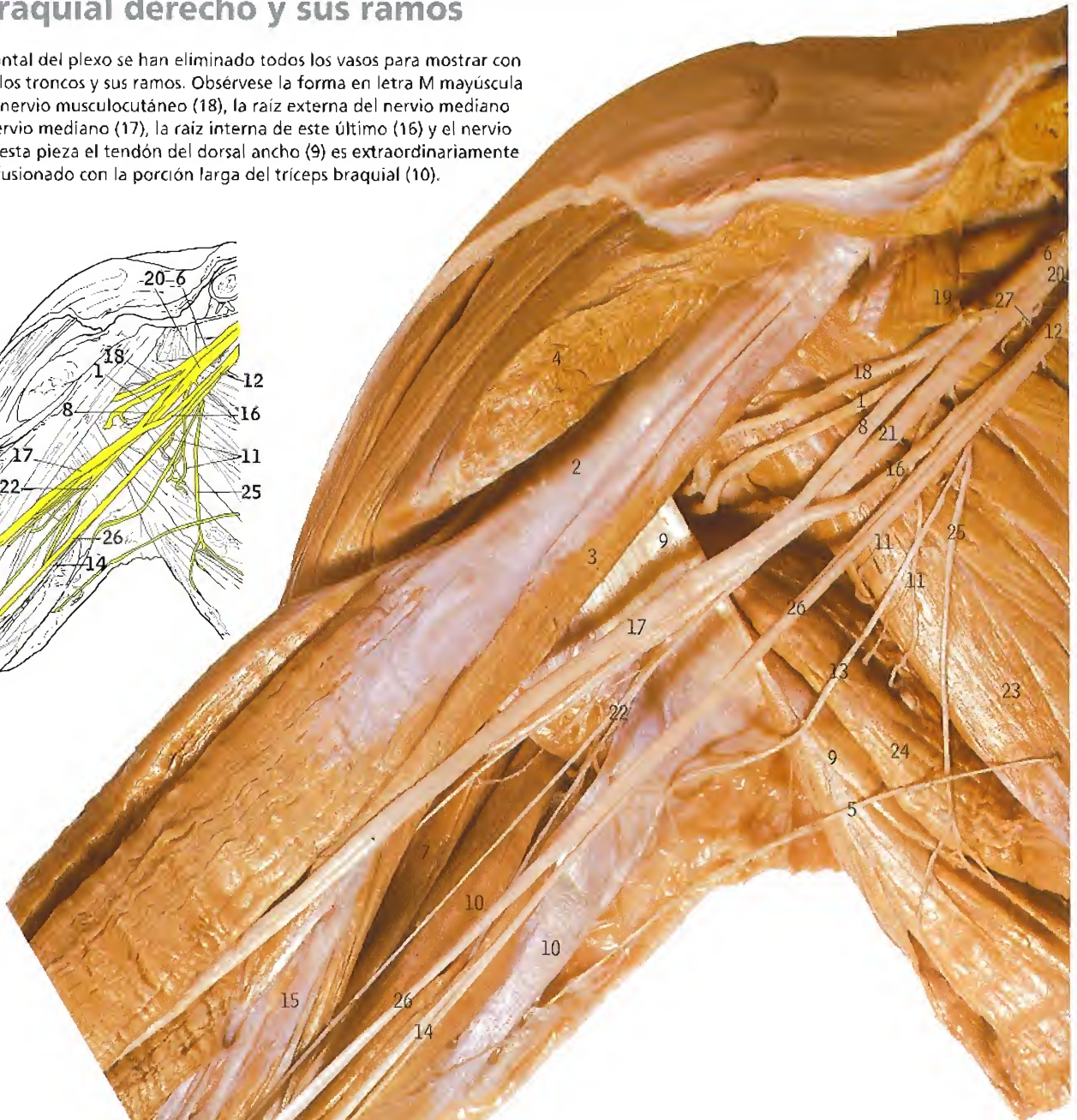
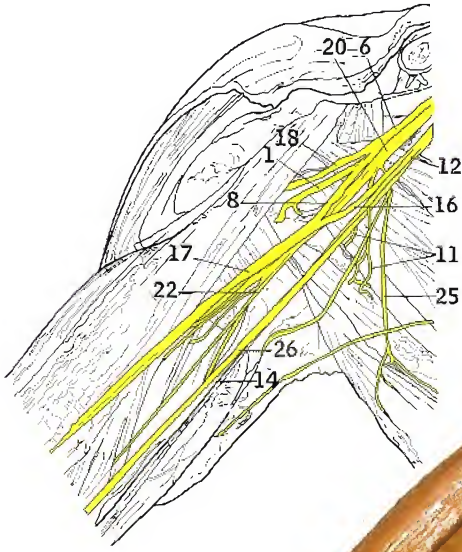
Se han desplazado hacia arriba los pectorales mayor y menor (28 y 29) y se ha eliminado la vaina axilar (pág. 144, A1) junto con gran parte de la vena axilar (4) y sus tributarias.

- 1 Arteria humeral circunfleja anterior
- 2 Arteria axilar
- 3 Nervio axilar (circunflejo)
- 4 Vena axilar
- 5 Rama del primer nervio torácico para el nervio intercostobraquial
- 6 Arteria escapular circunfleja
- 7 Clavícula
- 8 Rama comunicante entre 23 y 13
- 9 Músculo coracobraquial y porción corta del bíceps braquial
- 10 Músculo deltoides
- 11 Punto de entrada de la vena cefálica
- 12 Primera costilla
- 13 Nervio intercostobraquial (extremo seccionado)
- 14 Tronco secundario anteroexterno
- 15 Nervio torácico anterior mayor
- 16 Raíz externa del nervio mediano
- 17 Arteria torácica inferior (mamaria externa)
- 18 Músculo dorsal ancho
- 19 Porción larga del bíceps braquial
- 20 Nervio del serrato mayor
- 21 Asa entre los nervios torácicos anteriores menor y mayor
- 22 Nervio inferior del subescapular
- 23 Nervio accesorio del braquial cutáneo interno
- 24 Nervio braquial cutáneo interno
- 25 Raíz interna del nervio mediano
- 26 Nervio mediano
- 27 Nervio musculocutáneo
- 28 Músculo pectoral mayor
- 29 Músculo pectoral menor
- 30 Nervio radial
- 31 Músculo serrato mayor
- 32 Vena subclavia
- 33 Subclavio
- 34 Músculo subescapular
- 35 Músculo redondo mayor
- 36 Arteria acromiotorácica
- 37 Arteria torácica, rama de la arteria subescapular
- 38 Nervio del dorsal ancho
- 39 Nervio cubital



Plexo braquial derecho y sus ramos

En esta vista frontal del plexo se han eliminado todos los vasos para mostrar con mayor claridad los troncos y sus ramos. Obsérvese la forma en letra M mayúscula formada por el nervio musculocutáneo (18), la raíz externa del nervio mediano (8), el propio nervio mediano (17), la raíz interna de este último (16) y el nervio cubital (26). En esta pieza el tendón del dorsal ancho (9) es extraordinariamente amplio y se ha fusionado con la porción larga del tríceps braquial (10).

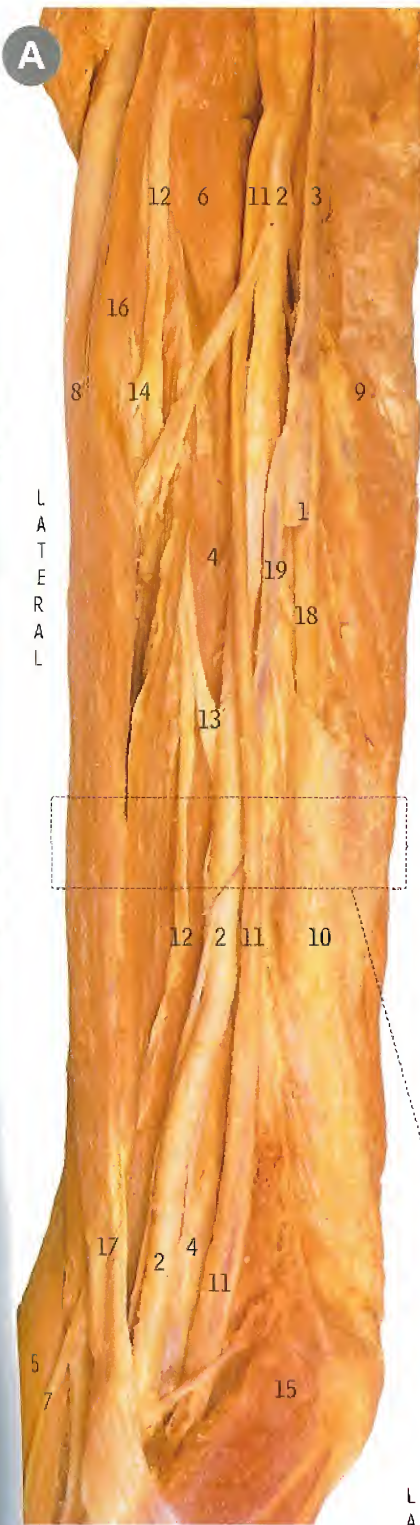


- | | |
|--|---|
| 1 Nervio axilar o circunflejo | 15 Músculo vasto interno (porción interna del tríceps braquial) |
| 2 Músculo bíceps braquial | 16 Raíz interna del nervio mediano |
| 3 Músculo coracobraquial | 17 Nervio mediano |
| 4 Músculo deltoides | 18 Nervio musculocutáneo |
| 5 Nervio intercostobraquial | 19 Músculo pectoral menor y nervio torácico anterior mayor |
| 6 Tronco secundario anteroexterno | 20 Tronco secundario posterior |
| 7 Músculo vasto externo del tríceps braquial | 21 Nervio radial |
| 8 Raíz externa del nervio mediano | 22 Ramas del nervio radial para el tríceps |
| 9 Músculo dorsal ancho | 23 Músculo subescapular |
| 10 Porción larga del tríceps braquial | 24 Músculo redondo mayor |
| 11 Nervio inferior del subescapular | 25 Nervio del dorsal ancho |
| 12 Tronco secundario anterointerno | 26 Nervio cubital |
| 13 Nervio accesorio del braquial cutáneo interno | 27 Nervio superior del subescapular |
| 14 Nervio braquial cutáneo interno | |

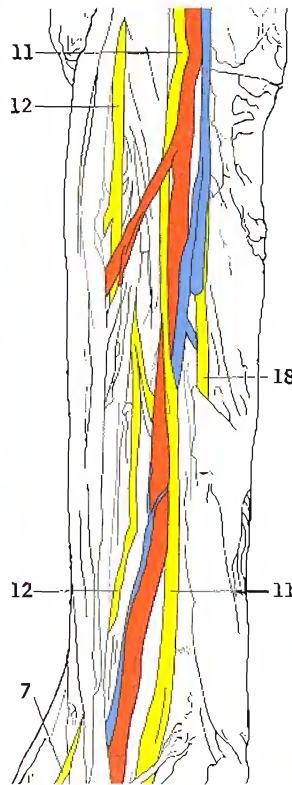


Parálisis del nervio circunflejo (axilar), ver página 175.

Brazo derecho vasos y nervios, vistos desde delante



El bíceps braquial (16 y 8) se ha desplazado hacia fuera para mostrar el nervio musculocutáneo (12), que emerge del músculo coracobraquial (6) y envía ramas al bíceps braquial y al braquial anterior (14 y 13), y se transforma en la rama posterior del nervio musculocutáneo (7), en la cara



externa del tendón del bíceps braquial (17). El nervio mediano (11) transcurre gradualmente por delante de la arteria humeral (2) de fuera adentro. El nervio cubital (18) pasa por detrás del tabique intermuscular interno (10); se advierte el final de la vena basilíca (1), que se une a una vena acompañante (19) de la arteria humeral para formar la vena humeral (3).

- 1 Vena basilíca (cabo seccionado)
- 2 Arteria humeral
- 3 Vena humeral
- 4 Músculo braquial anterior
- 5 Músculo supinador largo
- 6 Músculo coracobraquial
- 7 Rama posterior del nervio musculocutáneo
- 8 Porción larga del bíceps braquial
- 9 Porción larga del tríceps braquial
- 10 Tabique intermuscular interno
- 11 Nervio mediano
- 12 Nervio musculocutáneo
- 13 Nervio del braquial anterior
- 14 Nervio de la porción corta del bíceps braquial
- 15 Músculo pronador redondo
- 16 Porción corta del bíceps braquial
- 17 Tendón del bíceps braquial
- 18 Nervio cubital
- 19 Vena acompañante de la arteria humeral

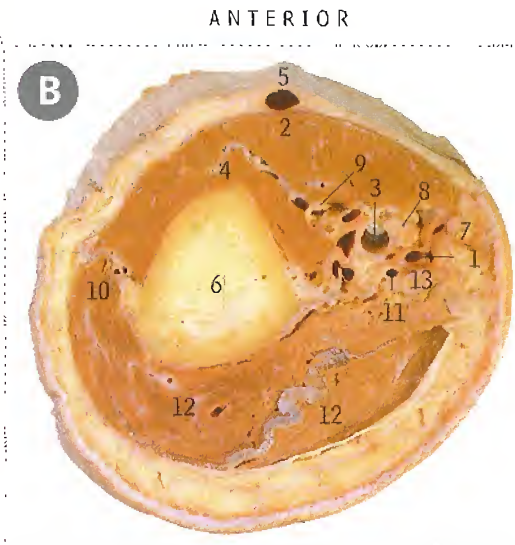
El nervio musculocutáneo (A12) inerva los músculos coracobraquial (A6), bíceps braquial (A16 y 8) y braquial anterior (A4), y al nivel en que las fibras musculares del bíceps braquial se vuelven tendinosas (A17) perfora la aponeurosis profunda para transformarse en la rama posterior del mismo nervio (A7).

En el brazo, el nervio mediano no emite rama muscular alguna.

El nervio cubital (A18) sale del compartimiento anterior del brazo al perforar el tabique intermuscular interno (A10), pero no envía ramas a los músculos del brazo.

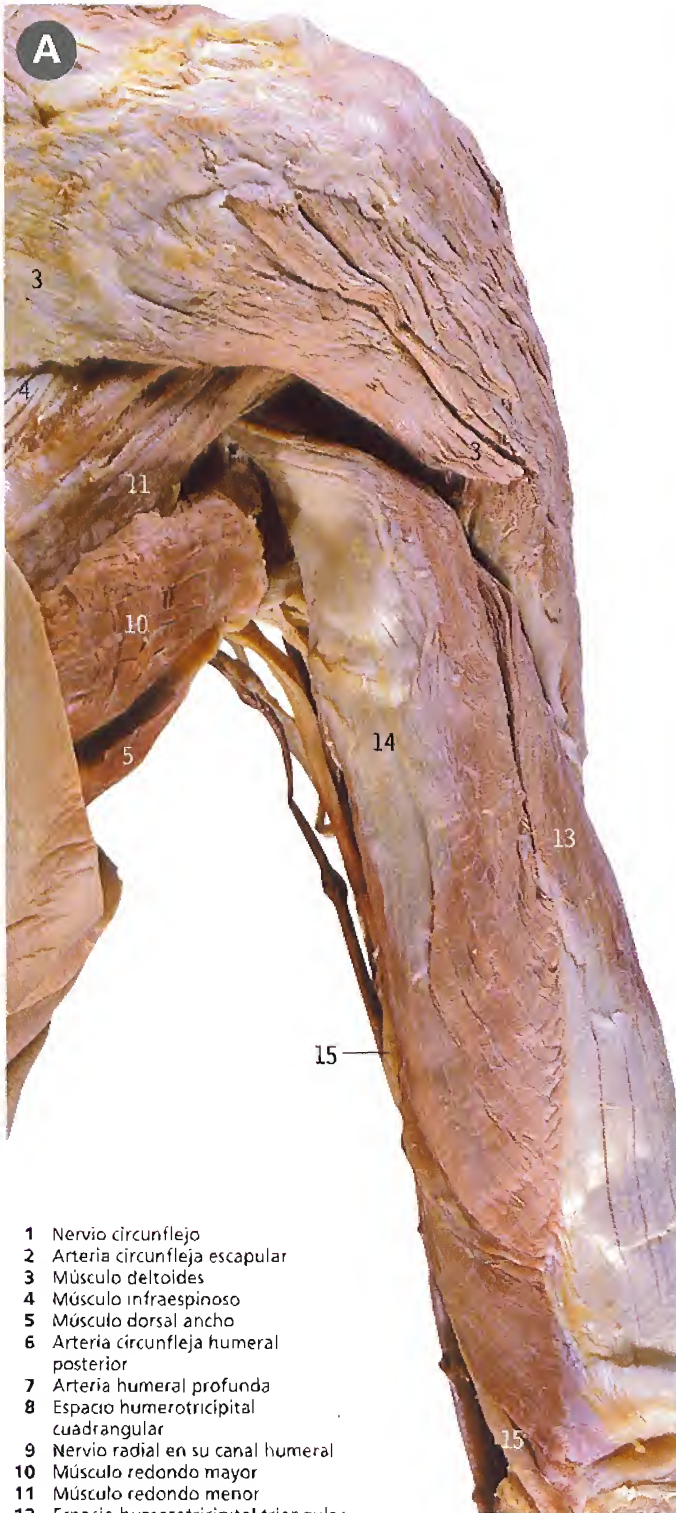
B Brazo derecho corte transversal, visto desde abajo

Visto desde el codo hacia el hombro, el corte del brazo se ha efectuado en un punto medio del brazo. El nervio musculocutáneo (9) está situado entre los músculos braquial anterior (4) y bíceps braquial (2), y el nervio mediano (8) en el lado interno de la arteria humeral (3), a la que acompañan algunas venas vecinas (sin numerar). El nervio cubital (13) y, a su lado, la arteria colateral interna superior (11) quedan por detrás del nervio mediano (8) y de la vena basilíca (1). El nervio radial y los vasos profundos del brazo (10) están en el compartimiento posterior, por fuera del húmero (6).

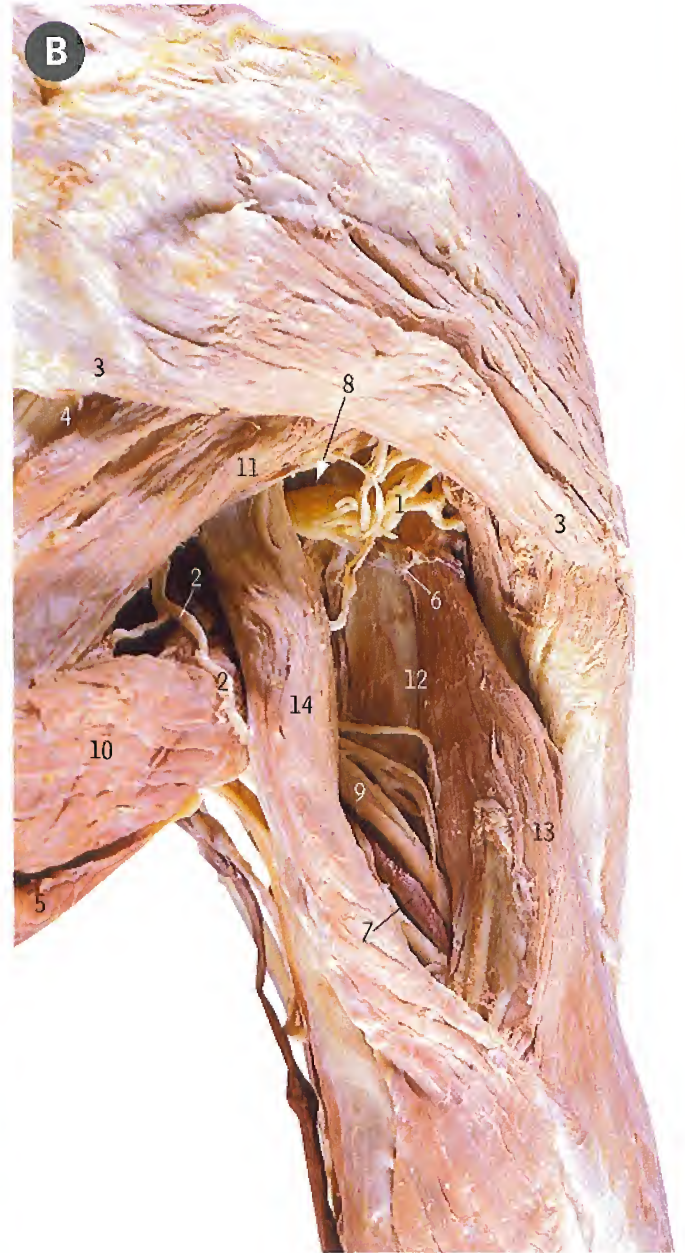

- 1 Vena basilíca
- 2 Músculo bíceps braquial
- 3 Arteria humeral
- 4 Músculo braquial anterior
- 5 Vena cefálica
- 6 Húmero
- 7 Nervio braquial cutáneo interno
- 8 Nervio mediano
- 9 Nervio musculocutáneo
- 10 Nervio radial y vasos profundos del brazo
- 11 Arteria colateral interna superior
- 12 Músculo tríceps braquial
- 13 Nervio cubital

L
A
T
E
R
A
L

Brazo derecho *vista posterior*

- 1 Nervio circunflejo
- 2 Arteria circunfleja escapular
- 3 Músculo deltoides
- 4 Músculo infraespinoso
- 5 Músculo dorsal ancho
- 6 Arteria circunfleja humeral posterior
- 7 Arteria humeral profunda
- 8 Espacio humerotricipital cuadrangular
- 9 Nervio radial en su canal humeral
- 10 Músculo redondo mayor
- 11 Músculo redondo menor
- 12 Espacio humerotricipital triangular (lateral)
- 13 Músculo vasto externo
- 14 Músculo tríceps, porción larga
- 15 Nervio cubital

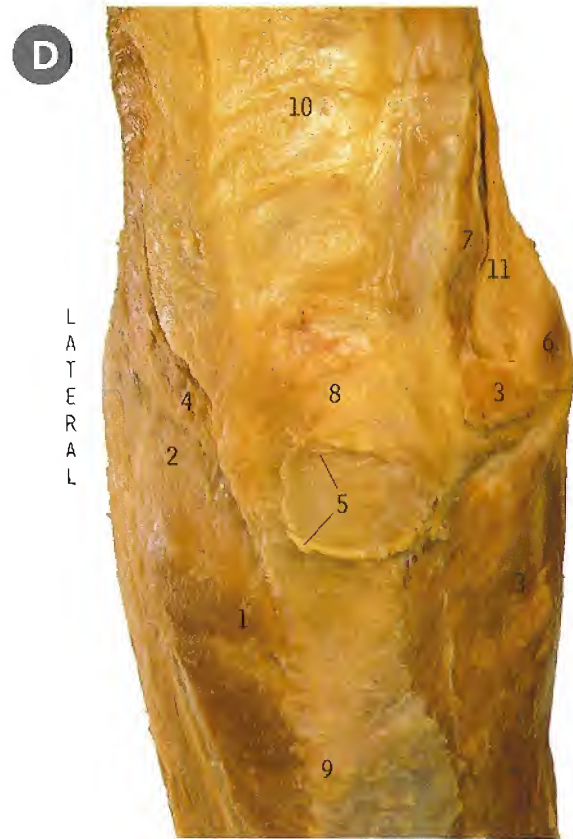
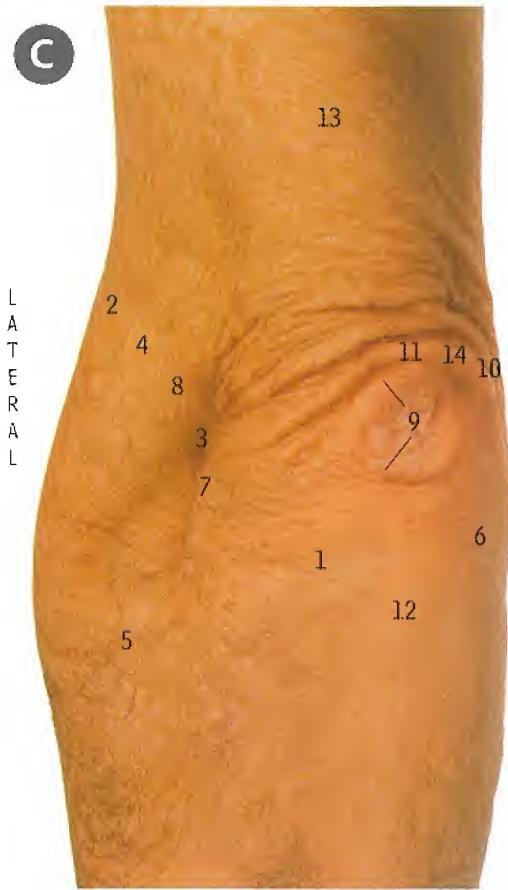
- A Después de eliminar la piel y el tejido adiposo subcutáneo
- B Después de separar los músculos para mostrar los espacios existentes entre ellos así como los paquetes neurovasculares



Codo izquierdo

C puntos superficiales de referencia, vista posterior **D** disección superficial, vista posterior

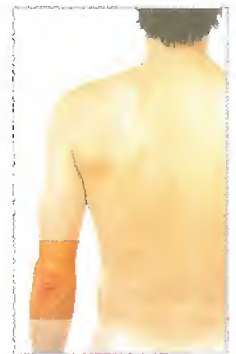

Con el codo en extensión total, los músculos extensores (5, 4) sobresalen en la cara externa. En la depresión adyacente pueden palparse la cabeza del radio (7) y el cóndilo humeral (3), que señalan la línea de demarcación de la porción humerorradial de la articulación del codo. El epicóndilo y la epitroclea humerales (8 y 10) se palpan a cada lado. Por detrás del olécranon del cúbito (11) existen pliegues cutáneos que señalan en este brazo el borde de la bolsa serosa retroolecraneana (9). La estructura más importante en esta región es el nervio cubital (14), que se palpa en el punto en que se pone en contacto con el húmero, detrás de la epitroclea (10). El borde posterior del cúbito (12) está en un plano subcutáneo en toda su longitud.

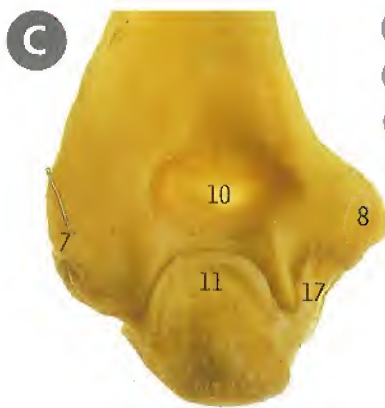
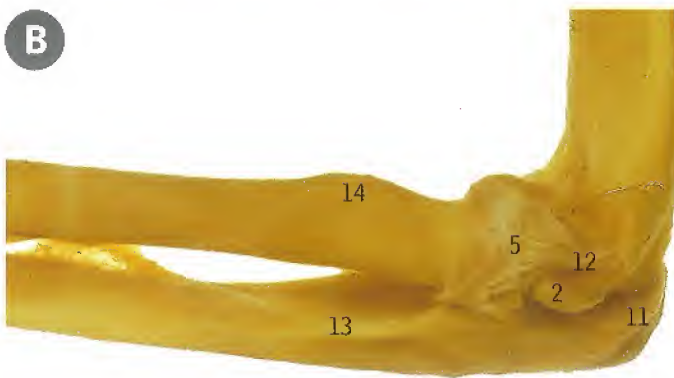
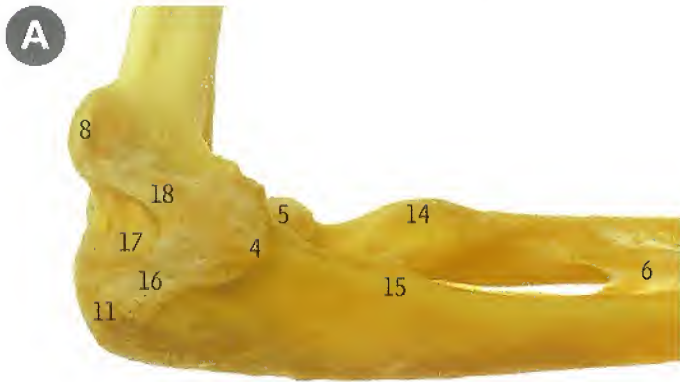Se han quitado la piel, el tejido subcutáneo y parte de la aponeurosis profunda, pero se han conservado los bordes de la bolsa serosa retroolecraneana (5). El nervio cubital (11) está detrás de la epitroclea (6), y desciende cubierto por el músculo cubital anterior (3).

- | | |
|---------------------------------|---|
| 1 Anconeo | 9 Borde de la bolsa serosa retroolecraneana |
| 2 Músculo supinador largo | 10 Epitroclea humeral |
| 3 Cóndilo humeral | 11 Olécranon del cúbito |
| 4 Músculo primer radial externo | 12 Borde posterior del cúbito |
| 5 Músculos extensores | 13 Músculo tríceps braquial |
| 6 Músculo cubital anterior | 14 Nervio cubital |
| 7 Cabeza del radio | |
| 8 Epicóndilo humeral | |

- | |
|--|
| 1 Músculo anconeo |
| 2 Punto de origen de los músculos extensores comunes |
| 3 Músculo cubital anterior |
| 4 Epicóndilo humeral |
| 5 Bordes de la bolsa serosa retroolecraneana |
| 6 Epitroclea humeral |
| 7 Músculo vasto interno del tríceps braquial |
| 8 Olécranon del cúbito |
| 9 Borde posterior del cúbito |
| 10 Tendón del tríceps braquial |
| 11 Nervio cubital |

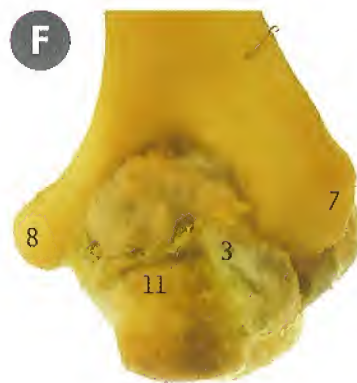
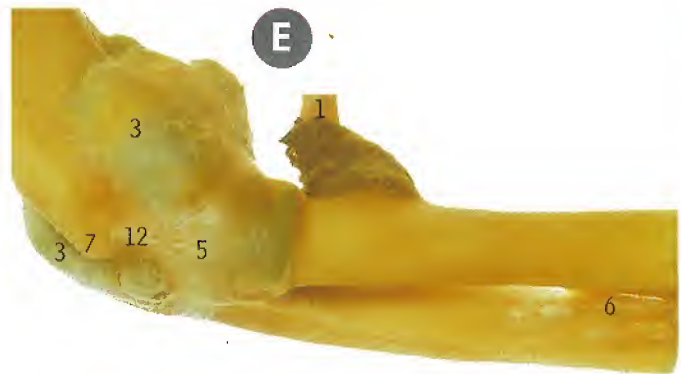

Articulación del codo izquierdo y articulación radiocubital proximal



- A** Vista interna
- B** Vista externa
- C** Vista posterior

Articulación del codo derecho y articulación radiocubital proximal



- D** Vista interna
- E** Vista externa
- F** Vista posterior

- 1 Tendón del bíceps braquial y bolsa serosa subyacente
- 2 Cóndilo
- 3 Cápsula (distendida)
- 4 Apófisis coronoides del cúbito
- 5 Cabeza y cuello del radio cubiertos por el ligamento anular
- 6 Membrana interósea
- 7 Epicóndilo
- 8 Epitróclea
- 9 Cuerda transversa (ligamento radiocubital de Weitbrecht)

- 10 Fosa olecraneana
- 11 Olécranon del cúbito
- 12 Ligamento lateral externo
- 13 Cresta cubital del supinador corto
- 14 Tuberosidad del radio
- 15 Tuberosidad del cúbito
- 16 Fascículo transverso del ligamento lateral interno
- 17 Fascículo posterior del ligamento lateral interno
- 18 Fascículo superior del ligamento lateral interno

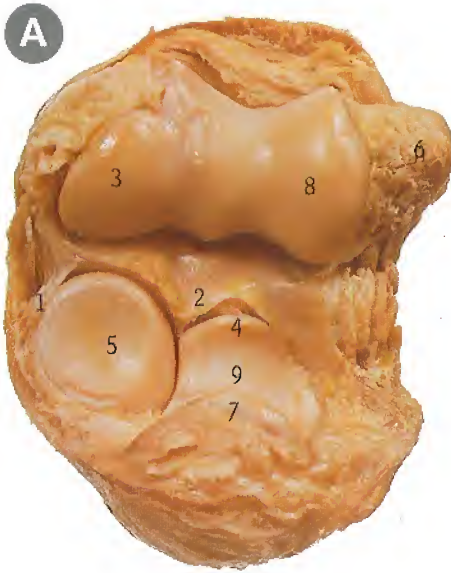En A, B y C el antebrazo está en flexión en ángulo recto. En D, E y F la flexión es parcial, y se han inyectado con resina verde la cavidad sinovial del interior de la cápsula (3) y la bolsa serosa subyacente al tendón del bíceps (1).

La cavidad sinovial de la articulación radiocubital proximal se continúa con la cavidad de la articulación del codo (la cavidad sinovial de la articulación radiocubital inferior no se comunica con la cavidad de la articulación de la muñeca).

Los principales ligamentos del codo y de las articulaciones radiocubitales proximales son la cápsula (3), los ligamentos laterales interno y externo (16 a 18 y 12) y el ligamento anular (5).



Articulación del codo izquierdo

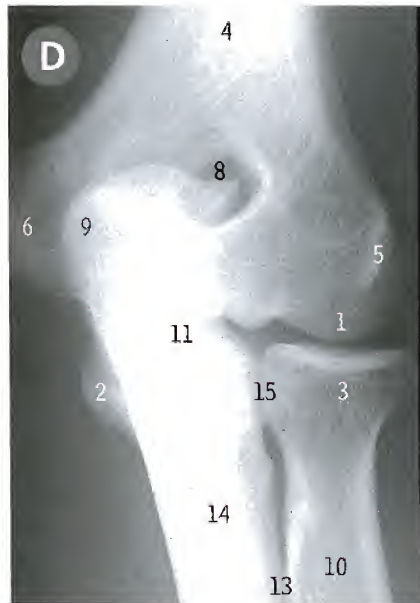

A Abierta y vista desde su cara posterior

La articulación se ha abierto desde su cara posterior: el cóndilo (3) y la tróclea (8) del extremo inferior del húmero se observan desde abajo, con el antebrazo en flexión forzada para mostrar la cabeza del radio y la cavidad sigmoidea mayor del cúbito (5 y 9) desde arriba.

- 1 Ligamento anular
- 2 Porción anterior de la cápsula
- 3 Cóndilo del húmero
- 4 Apófisis coronoides del cúbito
- 5 Cabeza del radio
- 6 Epitróclea del húmero
- 7 Olécranon del cúbito
- 8 Tróclea del húmero
- 9 Cavidad sigmoidea mayor del cúbito

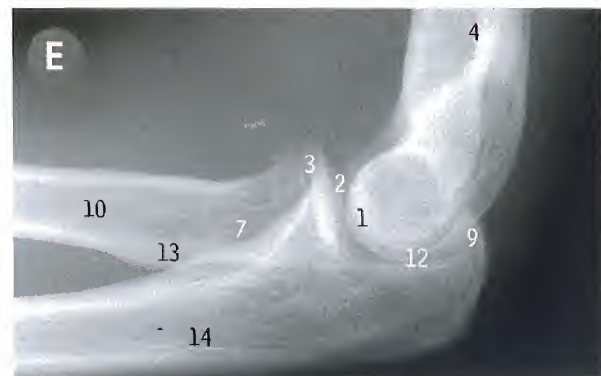Codo radiografía



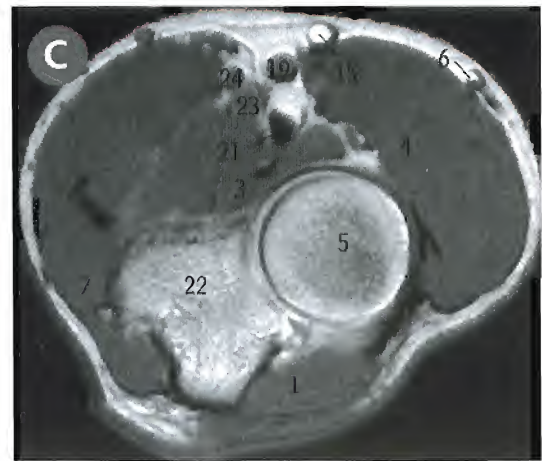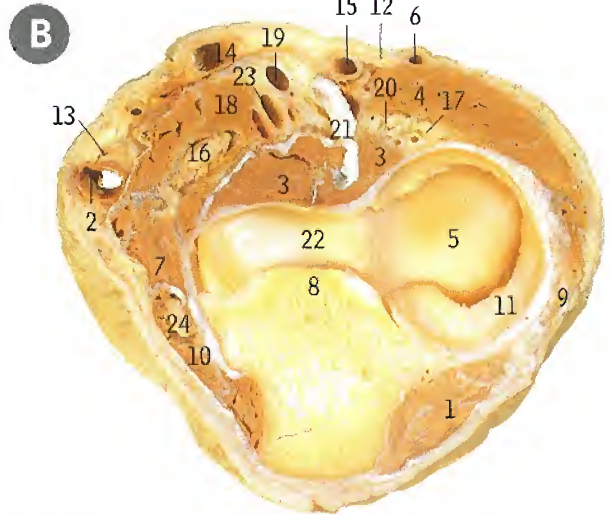
D Proyección anterior

E Proyección lateral

- 1 Cóndilo del húmero
- 2 Apófisis coronoides del cúbito
- 3 Cabeza del radio
- 4 Húmero
- 5 Epicóndilo del húmero
- 6 Epitróclea del húmero
- 7 Cuello del radio
- 8 Fosa olecraneana del húmero
- 9 Olécranon del cúbito
- 10 Radio
- 11 Tróclea del húmero
- 12 Cavidad sigmoidea mayor del cúbito
- 13 Tuberosidad bicipital
- 14 Cubito
- 15 Articulación radiocubital proximal



Codo izquierdo



B Corte transversal del codo izquierdo

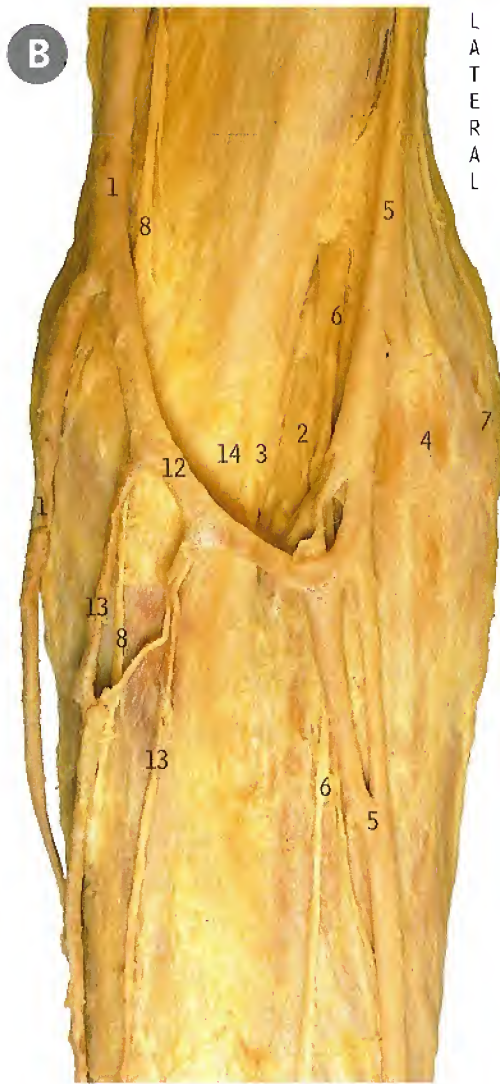
C Imagen axial de RM

El corte está visto desde abajo, en dirección al hombro, y se ha efectuado por debajo del punto en que la arteria humeral se divide en sus ramas radial y cubital (19 y 23). La sección se ha efectuado inmediatamente por debajo de la tróclea (22) y el cóndilo (5) humerales, y ha seccionado la apófisis coronoides del cúbito (8). El nervio radial (20) y su rama interósea posterior (17) se sitúan entre los músculos supinador largo (4) y braquial anterior (3). El nervio mediano (16) queda por debajo de la porción principal del pronador redondo (18), y el nervio cubital (24) pasa bajo el cubital anterior (10).

- | | |
|--|------------------------------------|
| 1 Músculo ancóneo | 13 Nervio braquial cutáneo interno |
| 2 Vena basilica | 14 Vena mediana basilica |
| 3 Músculo braquial anterior | 15 Vena mediana cefálica |
| 4 Músculo supinador largo | 16 Nervio mediano |
| 5 Cóndilo humeral | 17 Nervio interóseo posterior |
| 6 Vena cefálica | 18 Pronador redondo |
| 7 Origen común de los flexores | 19 Arteria radial |
| 8 Apófisis coronoides del cúbito | 20 Nervio radial |
| 9 Músculos primero y segundo radiales externos | 21 Tendón del biceps braquial |
| 10 Músculo cubital anterior | 22 Tróclea humeral |
| 11 Reborde de la membrana sinovial | 23 Arteria cubital |
| 12 Rama posterior del nervio musculocutáneo | 24 Nervio cubital |

Fosa cubital izquierda

A puntos de referencia superficiales B venas superficiales

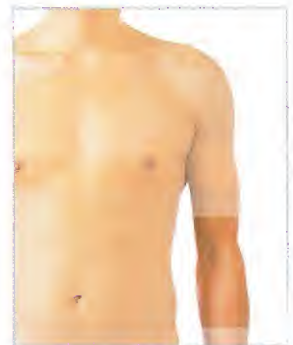

- 1 Vena basilica
- 2 Tendón del bíceps braquial
- 3 Arteria humeral
- 4 Músculo supinador largo
- 5 Vena cefálica
- 6 Rama posterior del nervio musculocutáneo
- 7 Epitróclea
- 8 Nervio braquial cutáneo interno
- 9 Epitróclea
- 10 Vena mediana basilica
- 11 Vena mediana cefálica
- 12 Vena mediana cubital
- 13 Vena mediana del antebrazo
- 14 Nervio mediano
- 15 Músculo pronador redondo

Las venas superficiales de la cara anterior del codo, como la cefálica (5), la basilica (1) y sus tributarias intercomunicantes, son las que más se utilizan para inyecciones intravenosas y para obtener muestras de sangre. La disposición de las venas tiene una forma típica en M (como en A) o en H (como en B), pero hay notables variaciones y no es posible ni necesario nombrar todos los vasos.

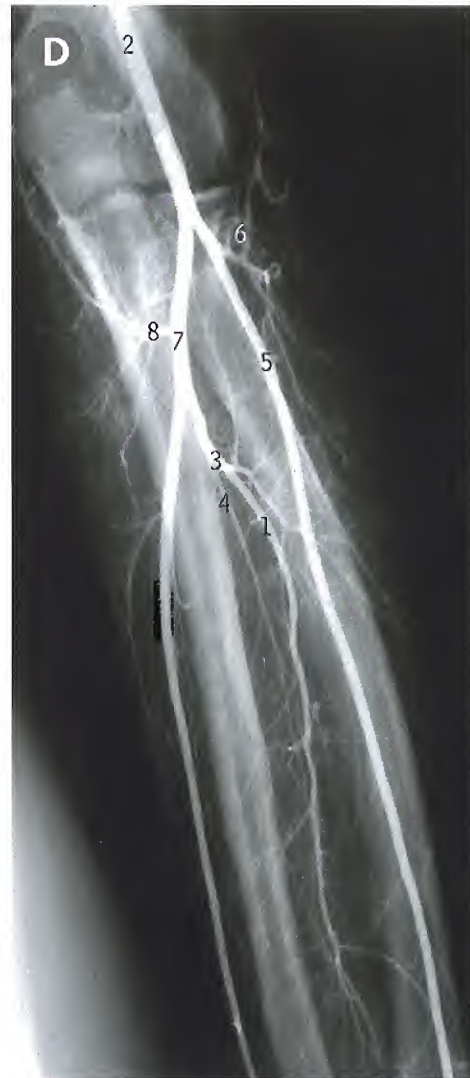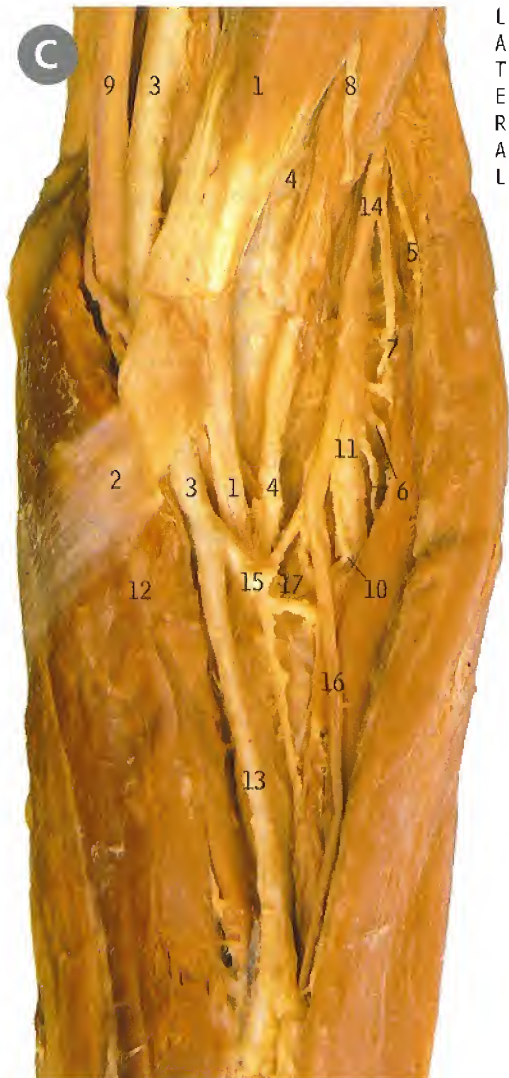
El orden de las estructuras en el hueco del codo (fosa cubital), de fuera a dentro, es el siguiente: tendón del bíceps braquial (2), arteria humeral (3) y nervio mediano (14).

En A se observa que las venas superficiales tienen una disposición en letra M (v. notas). En B las venas cefálicas (5) y basilica (1) están unidas por una vena mediana cubital (12) en la que desembocan dos venas finas medianas del antebrazo (13). En C (pág. 153) se ha eliminado la aponeurosis profunda, pero se ha conservado la bicipital (C2); ésta desciende y se dirige hacia dentro en relación con el tendón del bíceps braquial (B2), y cruza la arteria humeral (C3) y el nervio mediano (C9). El nervio musculocutáneo se transforma en su rama posterior (B6, C8) en el borde externo del bíceps braquial, sitio en que este músculo se vuelve tendinoso. El supinador largo (A4, B4, C5) forma el límite externo, y el pronador redondo (A15, C12) el límite interno del hueco del codo (llamado también fosa antecubital). La arteriografía braquial de la figura D (pág. 153) muestra las principales arterias (D2, 5 y 7).



Codo y porción superior del antebrazo izquierdo

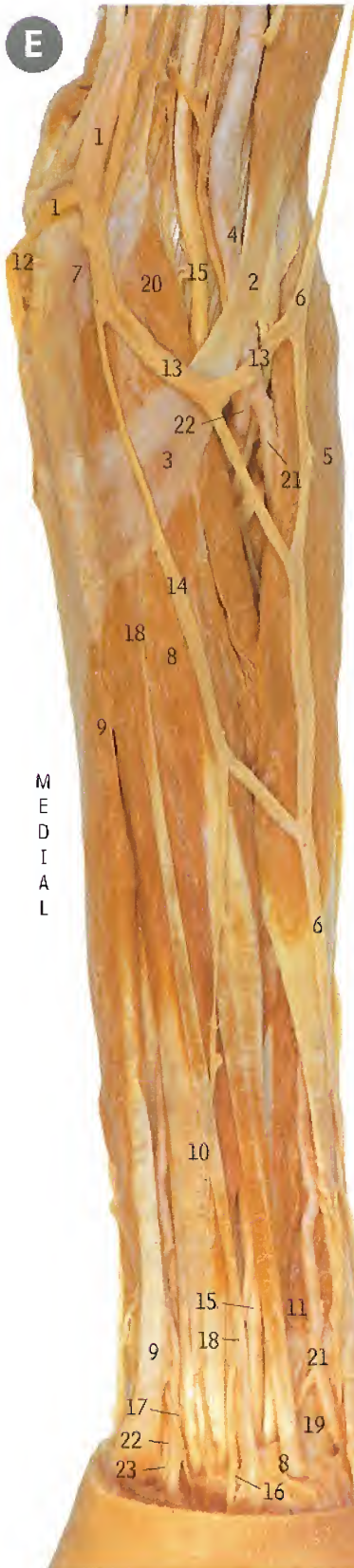
C *vista anterior* **D** *arteriografía braquial*



El supinador largo (5) y el primer radial externo (7) se han desplazado lateralmente para mostrar el nervio radial (14) desprendiendo ramos para dichos músculos y dividiéndose a continuación en un ramo superficial (cutáneo) (16) y otro profundo (interóseo posterior) (11) que penetra en el supinador corto.

- | | |
|-------------------------------|--------------------------------------|
| 1 Arteria interósea anterior | 5 Arteria radial |
| 2 Arteria humeral | 6 Arteria recurrente radial anterior |
| 3 Arteria interósea común | 7 Arteria cubital |
| 4 Arteria interósea posterior | 8 Arteria recurrente cubital |

- | | |
|---|---------------------------------------|
| 1 Músculo bíceps braquial | 9 Nervio mediano |
| 2 Aponeurosis bicipital | 10 Nervio para el supinador corto |
| 3 Arteria humeral | 11 Nervio interóseo posterior |
| 4 Músculo braquial anterior | 12 Músculo pronador redondo |
| 5 Músculo supinador largo y su nervio | 13 Arteria radial |
| 6 Ramos para el segundo radial externo | 14 Nervio radial |
| 7 Músculo primer radial externo y su nervio | 15 Arteria recurrente radial |
| 8 Ramo posterior del nervio musculocutáneo | 16 Rama superficial del nervio radial |
| | 17 Músculo supinador corto |



E Antebrazo izquierdo músculos superficiales, vista anterior

Se han extirpado la piel y la fascia, pero se han conservado las venas superficiales de mayor calibre (1, 6 y 13). En la zona lateral la arteria radial (21) está cubierta en gran parte por el supinador largo (5). En la muñeca la arteria radial (21) se localiza externa al tendón del palmar mayor (8); en el lado medial de este tendón se sitúa el nervio mediano (15), ligeramente cubierto desde el lado medial por el tendón del palmar menor (18) (cuando está presente; no existe en el 13% de los brazos).

- | | |
|--|-----------------------------------|
| 1 Vena basilíca | 12 Epitróclea |
| 2 Tendón del bíceps braquial | 13 Vena mediana cubital |
| 3 Aponeurosis bicipital | 14 Vena mediana del antebrazo |
| 4 Arteria humeral | 15 Nervio mediano |
| 5 Músculo supinador largo | 16 Rama palmar del nervio mediano |
| 6 Vena cefálica | 17 Rama palmar del nervio cubital |
| 7 Origen común de los músculos flexores | 18 Músculo palmar menor |
| 8 Músculo palmar mayor | 19 Músculo pronador cuadrado |
| 9 Músculo cubital anterior | 20 Músculo pronador redondo |
| 10 Músculo flexor común superficial de los dedos | 21 Arteria radial |
| 11 Músculo flexor largo del pulgar | 22 Arteria cubital |
| | 23 Nervio cubital |

F Antebrazo izquierdo músculos profundos, vista anterior

Se han quitado todos los vasos y nervios, junto con los músculos superficiales, para mostrar el grupo de flexores profundos: flexor común profundo de los dedos (10), flexor largo del pulgar (11) y pronador cuadrado (13).

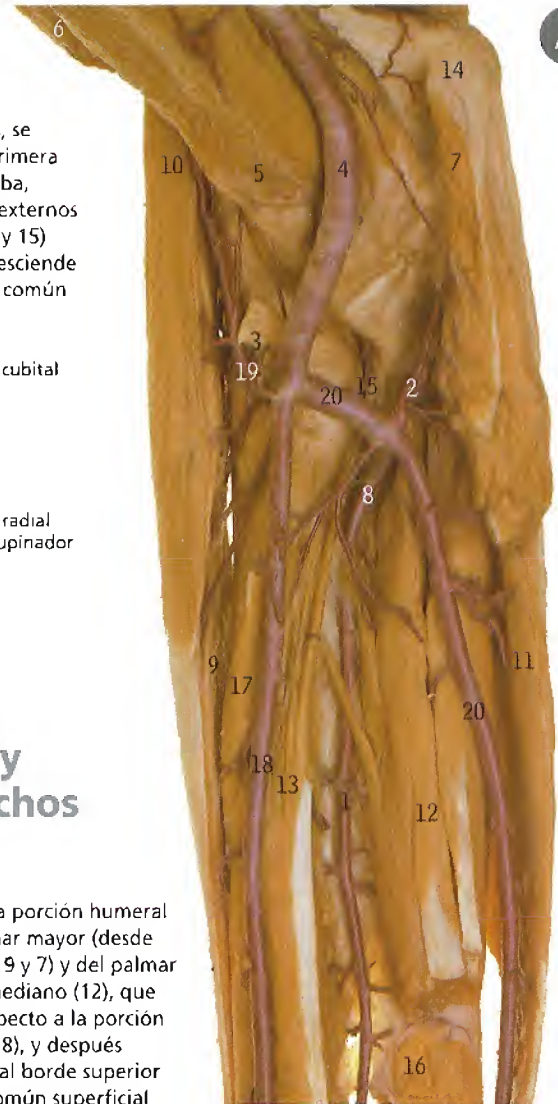
- | |
|---|
| 1 Músculo abductor largo del pulgar |
| 2 Músculo bíceps braquial |
| 3 Músculo braquial anterior |
| 4 Músculo supinador largo |
| 5 Origen común de los músculos flexores |
| 6 Músculo segundo radial externo |
| 7 Músculo primer radial externo |
| 8 Músculo palmar mayor |
| 9 Músculo cubital anterior |
| 10 Músculo flexor común profundo de los dedos |
| 11 Músculo flexor largo del pulgar |
| 12 Ligamento anular anterior del carpo |
| 13 Músculo pronador cuadrado |
| 14 Músculo pronador redondo |
| 15 Músculo supinador corto |



A Fosa cubital y antebrazo derechos arterias


Las arterias se han inyectado y, después de quitar casi todos los músculos superficiales, se observa la arteria humeral (4) al dividirse en las arterias radial (18) y cubital (20). La primera de las dos ramas da origen a la recurrente radial anterior (19), que se dirige hacia arriba, por delante del supinador corto, y envía ramas para el primero y el segundo radiales externos (10 y 9). La arteria cubital emite los vasos recurrentes cubitales anterior y posterior (2 y 15) y su rama interósea común (8), de la que se desprende la interósea anterior (1) que desciende por delante de la membrana interósea entre el flexor largo del pulgar (13) y el flexor común profundo de los dedos (12).

- | | | |
|--|---|--|
| 1 Arteria interósea anterior sobre la membrana interósea | 8 Arteria interósea común | 15 Arteria recurrente cubital posterior |
| 2 Arteria recurrente cubital anterior | 9 Músculo segundo radial externo | 16 Músculo pronador cuadrado |
| 3 Tendón del bíceps braquial | 10 Músculo primer radial externo | 17 Músculo pronador redondo |
| 4 Arteria humeral | 11 Músculo cubital anterior | 18 Arteria radial |
| 5 Músculo braquial anterior | 12 Músculo flexor común profundo de los dedos | 19 Arteria recurrente radial anterior sobre el supinador corto |
| 6 Músculo supinador largo | 13 Músculo flexor largo del pulgar | 20 Arteria cubital |
| 7 Origen común de los músculos flexores | 14 Eptróclea del húmero | |



A

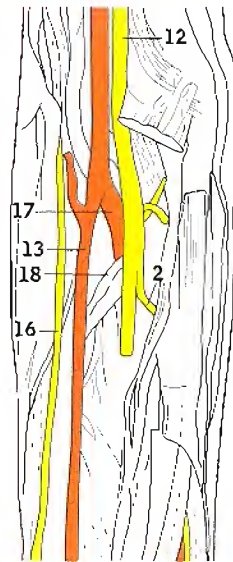
M
E
D
I
A
L



B Fosa cubital y antebrazo derechos arterias y nervios

Se ha eliminado gran parte de la porción humeral del pronador redondo, del palmar mayor (desde el origen común de los flexores, 9 y 7) y del palmar menor, para mostrar el nervio mediano (12), que pasa en un plano superficial respecto a la porción cubital del pronador redondo (18), y después en un plano profundo respecto al borde superior de la porción radial del flexor común superficial de los dedos (14).

M
E
D
I
A
L



- 1 Un ramo muscular del nervio mediano
- 2 Nervio interóseo anterior
- 3 Músculo bíceps braquial
- 4 Arteria humeral
- 5 Músculo braquial anterior
- 6 Músculo supinador largo (desplazado hacia fuera)
- 7 Origen común de los músculos flexores
- 8 Músculo cubital anterior (desplazado hacia dentro)
- 9 Porción humeral del pronador redondo
- 10 Porción humerocubital del flexor común superficial de los dedos
- 11 Ramo posterior del nervio musculocutáneo
- 12 Nervio mediano
- 13 Arteria radial
- 14 Porción radial del flexor común superficial de los dedos
- 15 Arteria radial recurrente anterior
- 16 Ramo terminal superficial del nervio radial sobre el primer radial externo
- 17 Arteria cubital
- 18 Porción cubital del pronador redondo
- 19 Nervio y arteria cubitales

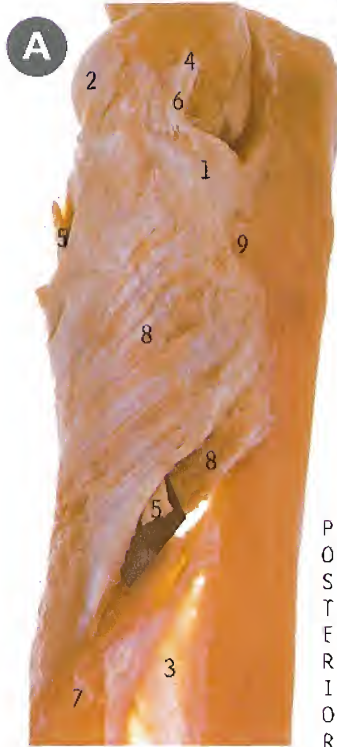

Atrapamiento del nervio interóseo anterior y contractura de Volkmann, ver página 174.

A Codo izquierdo vista externa

Con el antebrazo en pronación intermedia y visto desde la cara externa de modo que el radio (7) queda por delante del cúbito, se han quitado todos los músculos, excepto el supinador corto (8), para identificar sus puntos de inserción en el húmero y en el cúbito (v. notas).

- 1 Ligamento anular
- 2 Cóndilo humeral
- 3 Membrana interósea
- 4 Epicóndilo
- 5 Nervio interóseo posterior
- 6 Ligamento lateral externo
- 7 Radio
- 8 Músculo supinador corto
- 9 Cresta cubital para el supinador corto

P
O
S
T
E
R
I
O
R

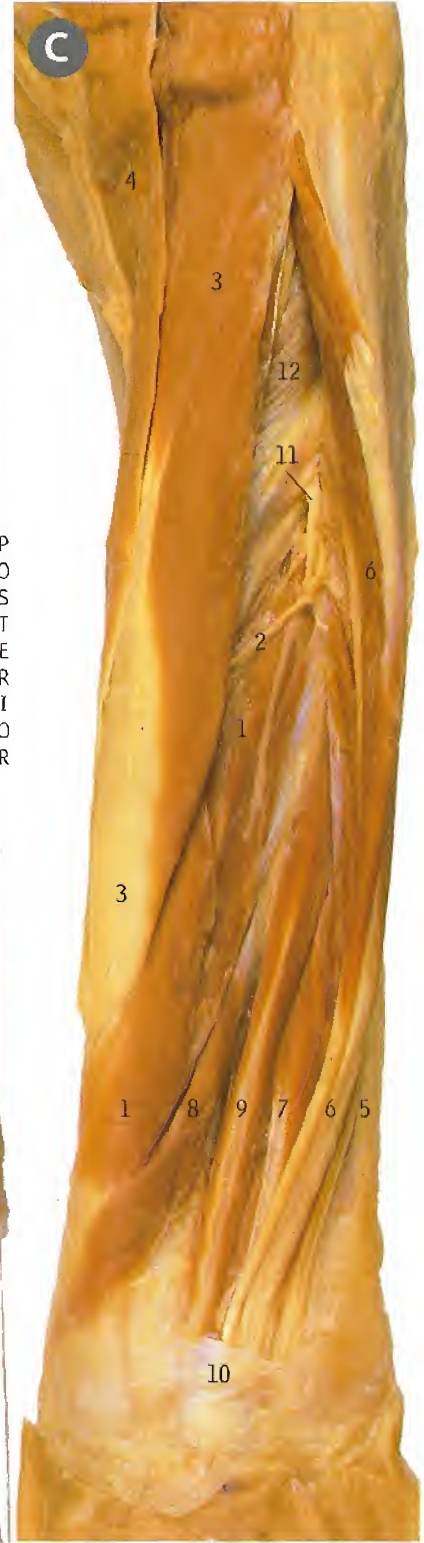B Antebrazo izquierdo músculos profundos, vista externa

- | | |
|---|--|
| 1 Músculo abductor largo del pulgar | 7 Músculo extensor largo del pulgar |
| 2 Músculo bíceps braquial | 8 Ligamento anular posterior del carpo |
| 3 Músculo segundo radial externo | 9 Músculo flexor largo del pulgar |
| 4 Músculo primer radial externo (doble) | 10 Músculo pronador redondo |
| 5 Músculo extensor propio del índice | 11 Músculo supinador corto |
| 6 Músculo extensor corto del pulgar | |

P
O
S
T
E
R
I
O
R

C Antebrazo izquierdo nervio interóseo posterior, visto desde atrás

- | | |
|--|---|
| 1 Músculo abductor largo del pulgar | 7 Músculo extensor propio del índice |
| 2 Rama de la arteria interósea posterior | 8 Músculo extensor corto del pulgar |
| 3 Músculo segundo radial externo | 9 Músculo extensor largo del pulgar |
| 4 Músculo primer radial externo | 10 Ligamento anular posterior del carpo |
| 5 Músculo cubital posterior | 11 Nervio interóseo posterior |
| 6 Músculo extensor común de los dedos de la mano | 12 Músculo supinador corto |

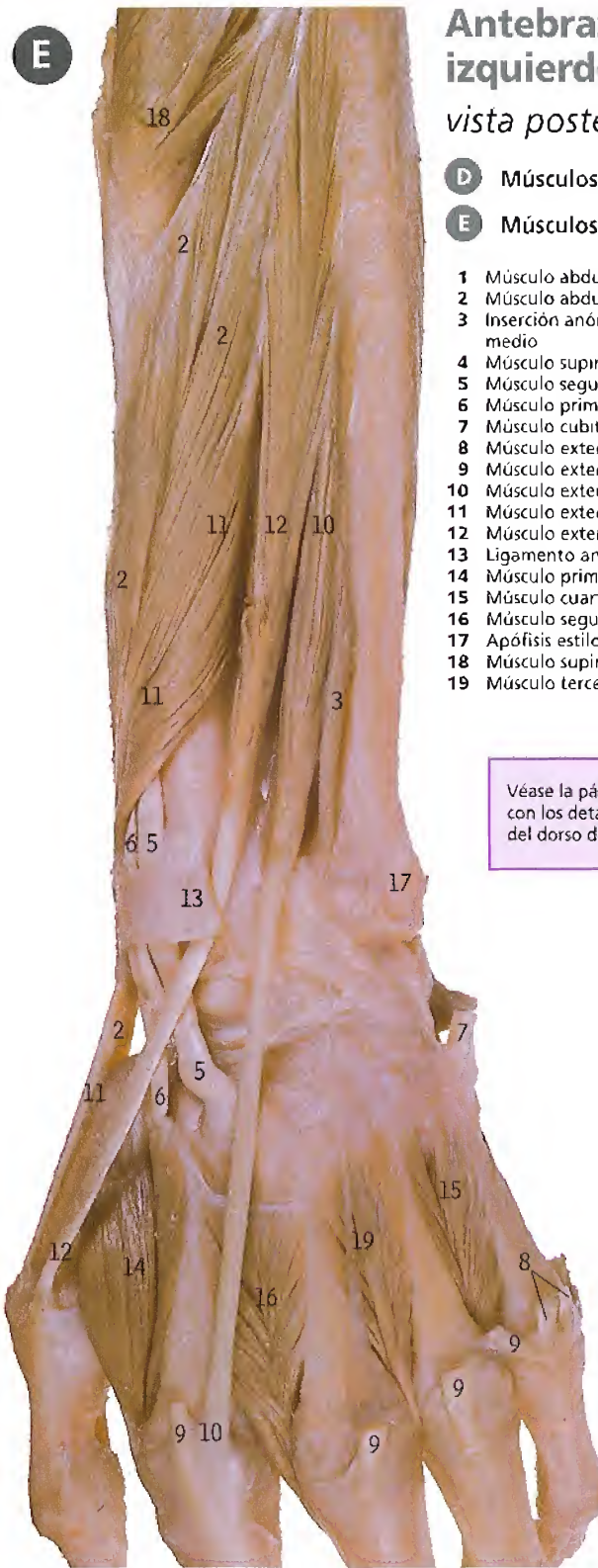
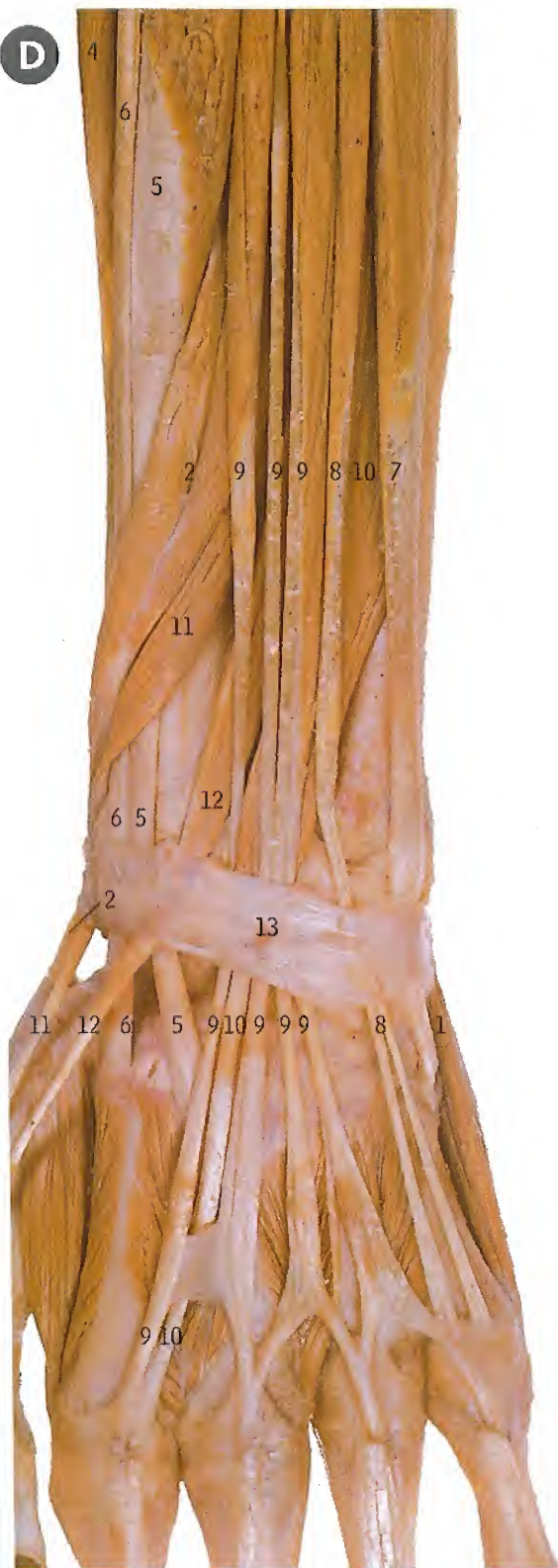


Las fibras de la membrana interósea (A3) se dirigen en sentido oblicuo y descendente desde el radio (A7) al cúbito, para transmitir a éste el peso de la mano y del radio.

El músculo supinador corto (A8) se origina en el epicóndilo humeral (A4), en el ligamento lateral externo (A6), en el ligamento anular (A1), en la cresta cubital para el supinador corto (A9), en la zona de hueso por delante de la cresta (pág. 127, D10), y en una aponeurosis que cubre el músculo. Desde los orígenes mencionados, las fibras se extienden para rodear el extremo superior del radio por encima de la inserción del pronador redondo, unirse a la cara externa del radio y extenderse hacia adelante y atrás hasta la tuberosidad radial.



Antebrazo y mano izquierdos vista posterior



D Músculos superficiales

E Músculos profundos

- 1 Músculo abductor del meñique
- 2 Músculo abductor largo del pulgar
- 3 Inserción anómala de 10 en el dedo medio
- 4 Músculo supinador largo
- 5 Músculo segundo radial externo
- 6 Músculo primer radial externo
- 7 Músculo cubital posterior
- 8 Músculo extensor propio del meñique
- 9 Músculo extensor común de los dedos
- 10 Músculo extensor propio del índice
- 11 Músculo extensor corto del pulgar
- 12 Músculo extensor largo del pulgar
- 13 Ligamento anular posterior del carpo
- 14 Músculo primer interóseo dorsal
- 15 Músculo cuarto interóseo dorsal
- 16 Músculo segundo interóseo dorsal
- 17 Apófisis estiloides del cúbito
- 18 Músculo supinador corto
- 19 Músculo tercer interóseo dorsal

Véase la pág. 168 en relación con los detalles de los tendones del dorso de la mano.

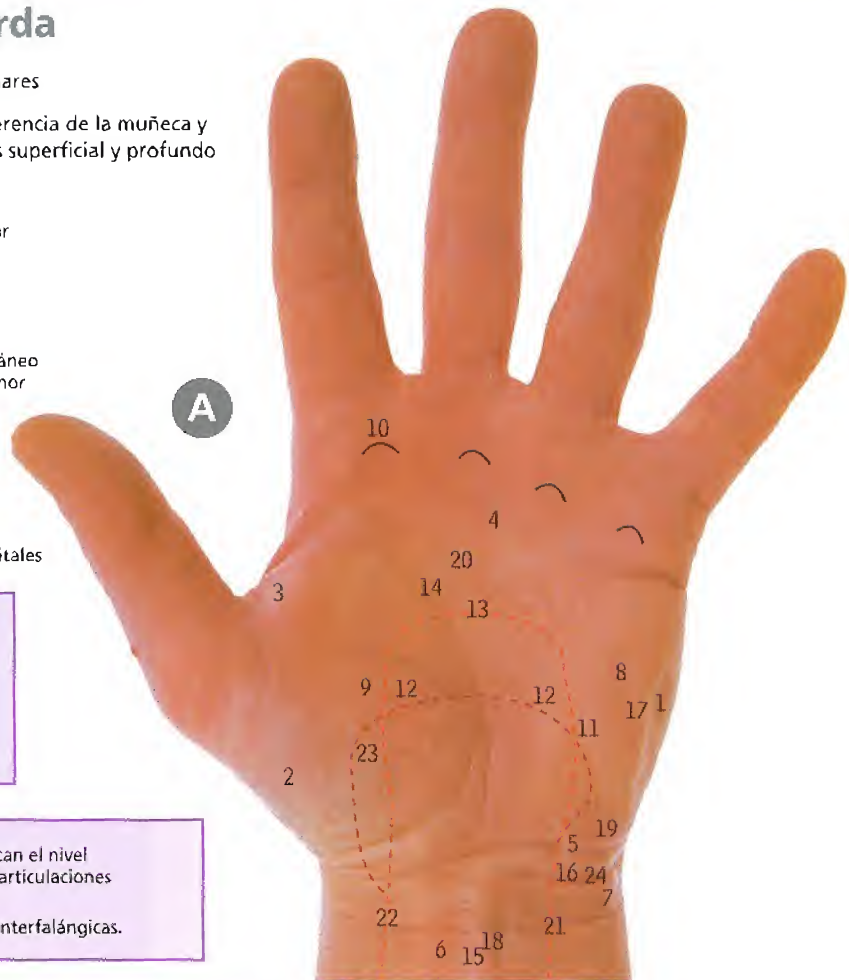


A Palma de la mano izquierda

Líneas discontinuas = arterias radial y cubital y arcos palmares

En la fotografía se indican los puntos superficiales de referencia de la muñeca y la mano; no todos son palpables, como los arcos palmares superficial y profundo (13 y 12), pero sus posiciones relativas son importantes.

- | | |
|-------------------------------------|--------------------------------------|
| 1 Músculo abductor del meñique | 13 Nivel del arco palmar superficial |
| 2 Músculo abductor corto del pulgar | 14 Pliegue longitudinal |
| 3 Músculo aductor del pulgar | 15 Nervio mediano |
| 4 Pliegue transverso distal | 16 Pliegue carpiano intermedio |
| 5 Pliegue carpiano distal | 17 Músculo palmar cutáneo |
| 6 Músculo palmar mayor | 18 Músculo palmar menor |
| 7 Músculo cubital anterior | 19 Hueso pisiforme |
| 8 Músculo flexor corto del meñique | 20 Pliegue transverso proximal |
| 9 Músculo flexor corto del pulgar | 21 Pliegue carpiano proximal |
| 10 Cabeza del metacarpiano | 22 Arteria radial |
| 11 Apófisis unciforme del ganchoso | 23 Eminencia tenar |
| 12 Nivel del arco palmar profundo | 24 Arteria y nervio cubitales |



El pliegue carpiano intermedio indica el nivel de la articulación de la muñeca.

En el carpo, la arteria radial (A22) es el punto donde suele palparse el pulso. Este vaso se encuentra en la cara radial (externa) del tendón del palmar mayor (A6) y puede ser comprimido contra la extremidad distal del radio.

Las líneas curvas (A10) proximales a las bases de los dedos indican el nivel donde terminan las cabezas de los huesos metacarpianos y las articulaciones metacarpofalángicas.

Los pliegues de los dedos indican el nivel de las articulaciones interfalángicas.

El nervio mediano (A15) se sitúa en el carpo sobre la cara cubital (interna) del tendón del palmar mayor (A6), y está parcialmente cubierto desde la cara cubital por el tendón del palmar menor (A18) (si bien este músculo no existe en el 13% de los casos).

El nervio y la arteria cubitales (A24) en el carpo se sitúan en el lado externo o radial del tendón del cubital anterior (A7) y del hueso pisiforme (A19). La arteria está en el lado radial del nervio y se puede palpar su pulsación, aunque con menos facilidad que la de la arteria radial (A22).

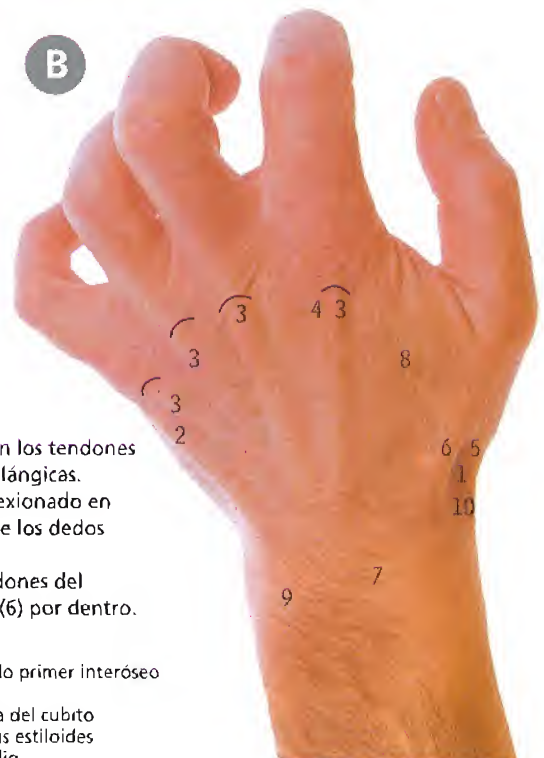El abductor y el flexor cortos del pulgar (A2 y A9) junto con el oponente de ese dedo, que está en un plano profundo, son los músculos que constituyen la eminencia tenar, que es la masa carnosa en la base del pulgar. El abductor (A1) y el flexor (A8) del meñique junto con el oponente del meñique, que se sitúa por debajo, forman los músculos de la eminencia hipotenar (que es menos voluminosa) en el lado cubital de la palma, donde está el palmar cutáneo (17) en un plano subcutáneo.

B Dorso de la mano izquierda

Los dedos están extendidos en las articulaciones metacarpofalángicas para que destaquen los tendones extensores de los dedos (2, 3 y 4), y parcialmente flexionados en las articulaciones interfalángicas.

El pulgar se encuentra extendido en la articulación carpometacarpiana y parcialmente flexionado en las articulaciones metacarpofalángica e interfalángica. Las líneas proximales a las bases de los dedos indican los extremos de las cabezas de los metacarpianos y el nivel de las articulaciones metacarpofalángicas. La tabaquera anatómica (1) es la depresión existente entre los tendones del abductor largo y el extensor corto del pulgar (5) por fuera y el extensor largo del pulgar (6) por dentro.

- | | | |
|---------------------------------------|---|-----------------------------------|
| 1 Tabaquera anatómica | 5 Músculos extensor corto y abductor largo del pulgar | 8 Músculo primer interóseo dorsal |
| 2 Músculo extensor del meñique | 6 Músculo extensor largo del pulgar | 9 Cabeza del cubito |
| 3 Músculo extensor común de los dedos | 7 Ligamento anular posterior del carpo | 10 Apófisis estiloides del radio |
| 4 Músculo extensor propio del índice | | |

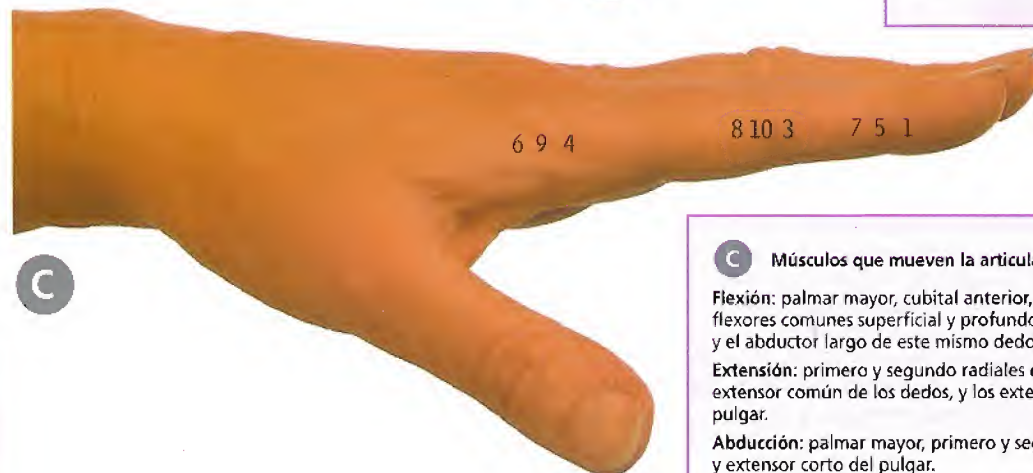
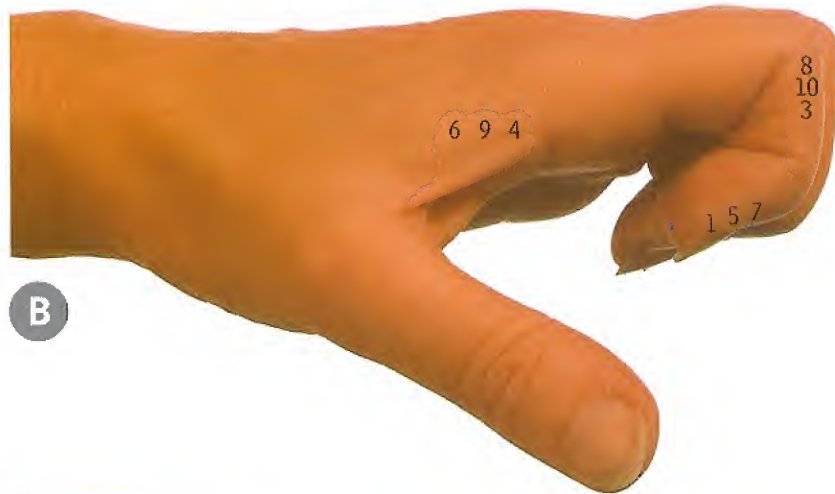


Dedos movimientos

- A** Flexión de las articulaciones metacarpofalángicas y de las interfalángicas
- B** Extensión de las metacarpofalángicas y flexión de las interfalángicas
- C** Extensión de las articulaciones metacarpofalángicas e interfalángicas

Cuando una persona cierra el puño flexiona todas sus articulaciones (A), y las cabezas de los metacarpianos (6) forman los nudillos. Para la extensión de las articulaciones metacarpofalángicas (B9) es necesaria la actividad de los tendones extensores largos de los dedos, pero para extender las articulaciones interfalángicas (C10 y 5) también es necesaria la actividad de los interóseos y lumbricales, de forma que pongan en tensión las expansiones extensoras dorsales (pág. 170). Sólo si permanecen en flexión las articulaciones metacarpofalángicas pueden los extensores largos extender las interfalángicas.

- | | |
|--------------------------------------|---|
| 1 Base de la falange distal | 7 Cabeza de la segunda falange (media) |
| 2 Base del metacarpiano | 8 Cabeza de la falange proximal |
| 3 Base de la segunda falange (media) | 9 Articulación metacarpofalángica |
| 4 Base de la falange proximal | 10 Articulación interfalángica proximal |
| 5 Articulación interfalángica distal | |
| 6 Cabeza del metacarpiano | |



A Músculos que mueven las articulaciones metacarpofalángicas

Flexión: flexores comunes profundo y superficial de los dedos, lumbricales, interóseos, flexor corto del meñique para el quinto dedo, y flexores largo y corto del pulgar y el primer interóseo palmar para el pulgar.

Extensión: extensor común de los dedos, extensores propios del índice y del meñique para sus respectivos dedos, y para el pulgar los extensores largo y corto de este dedo.

Aducción: interóseos palmares; cuando se flexionan intervienen los flexores largos.

Abducción: interóseos dorsales y extensores largos, con el abductor del meñique para este dedo.

B Músculos que producen movimientos en las articulaciones interfalángicas

Flexión: en las articulaciones proximales, los flexores comunes superficial y profundo de los dedos; en las articulaciones distales, el flexor común profundo de los dedos. Para el pulgar, el flexor largo de este dedo.

Extensión: con las articulaciones metacarpofalángicas en flexión, el extensor común de los dedos y los extensores propios del índice y del meñique; con las articulaciones metacarpofalángicas en extensión, los interóseos y lumbricales. Para el pulgar, el extensor largo de este dedo.

C Músculos que mueven la articulación de la muñeca

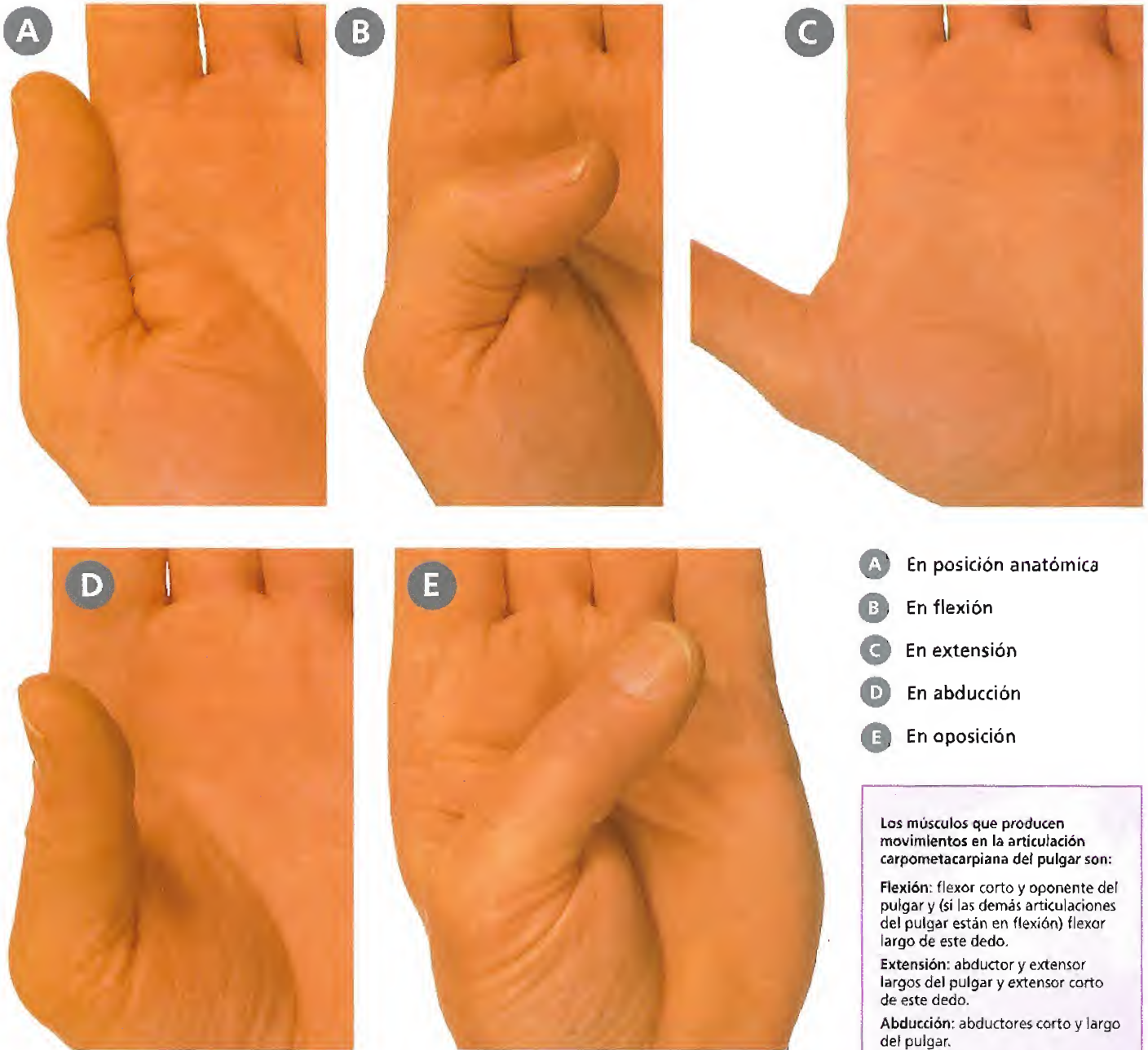Flexión: palmar mayor, cubital anterior, palmar menor con el auxilio de los flexores comunes superficial y profundo de los dedos, el flexor largo del pulgar y el abductor largo de este mismo dedo.

Extensión: primero y segundo radiales externos, cubital posterior, auxiliado por el extensor común de los dedos, y los extensores del índice, del meñique y largo del pulgar.

Abducción: palmar mayor, primero y segundo radiales externos, abductor largo y extensor corto del pulgar.

Aducción: cubitales anterior y posterior.

Pulgar movimientos



- A** En posición anatómica
- B** En flexión
- C** En extensión
- D** En abducción
- E** En oposición

Los músculos que producen movimientos en la articulación carpometacarpiana del pulgar son:

Flexión: flexor corto y oponente del pulgar y (si las demás articulaciones del pulgar están en flexión) flexor largo de este dedo.

Extensión: abductor y extensor largos del pulgar y extensor corto de este dedo.

Abducción: abductores corto y largo del pulgar.

Aducción: aductor del pulgar.

Oposición: oponente del pulgar, flexor corto del pulgar reforzado por el aductor y el flexor largo de este mismo dedo.

Cuando el pulgar está en posición anatómica (A), su uña queda en ángulo recto con respecto a las de los dedos porque el primer metacarpiano tiene una posición perpendicular a los demás (pág. 130). Es una posición bastante artificial; en la posición normal en reposo el pulgar forma un ángulo de unos 60° con el plano de la palma de la mano (es decir, está en abducción parcial). La flexión (B) significa llevar el pulgar sobre la palma de tal manera que las falanges queden en posición perpendicular a ella. La extensión (C) es el movimiento contrario, con separación del dedo de la palma. En la abducción (D) el pulgar se desplaza un poco hacia adelante desde el plano palmar, y la continuación de este movimiento inevitablemente culmina en lo que sería la oposición (E), con rotación del primer metacarpiano y giro de todo el dedo para que la yema pueda contactar con la palma, en la base del meñique (o con mayor frecuencia en las actividades diarias para establecer contacto o superponerse a cualquiera de los dedos flexionados). La oposición es una combinación de abducción con flexión y rotación interna a nivel de la articulación carpometacarpiana; no se acompaña necesariamente de flexión de las demás articulaciones del pulgar.



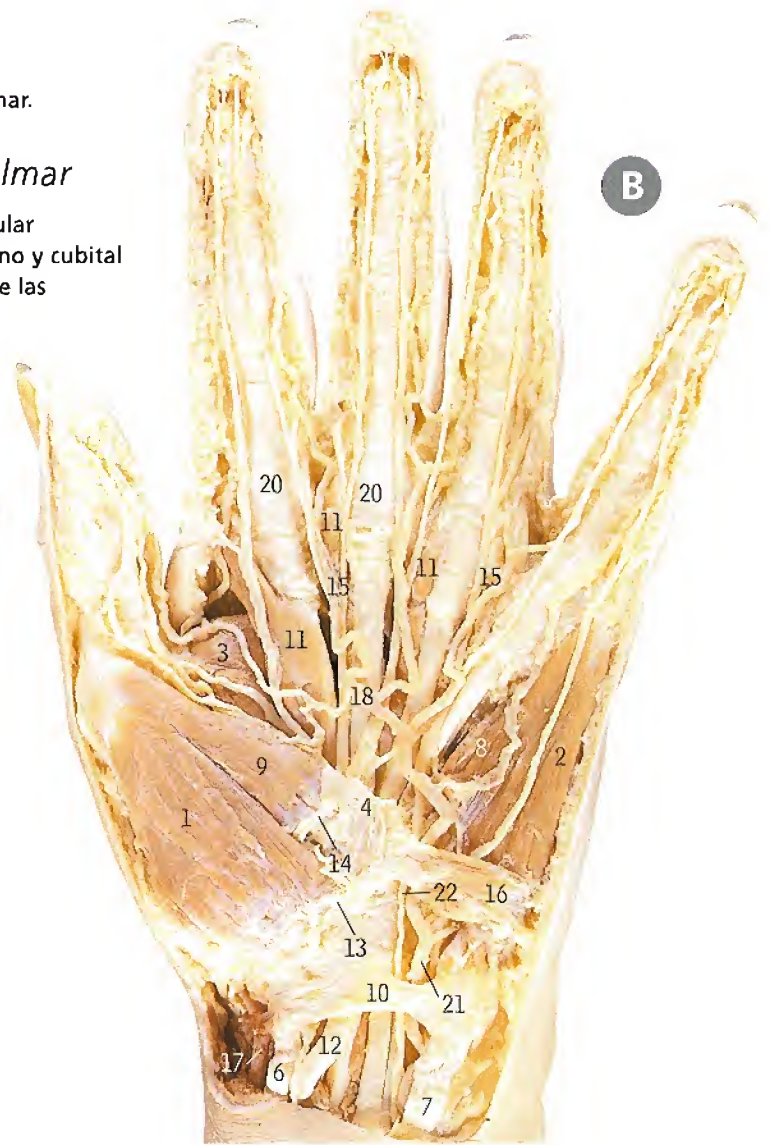
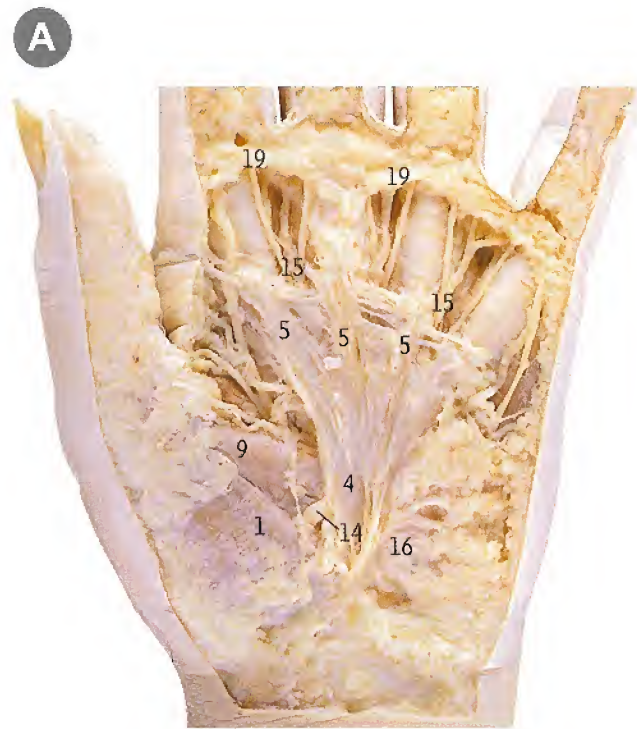Palma de la mano izquierda

A *aponeurosis palmar*

Al resecar la piel de la palma se observa la aponeurosis palmar.

B *después de resecar la aponeurosis palmar*

La disección profunda de la palma muestra el ligamento anular anterior del carpo, los ramos palmares de los nervios mediano y cubital y el arco palmar superficial, flanqueados por los músculos de las eminencias tenar e hipotenar.



- 1 Músculo abductor corto del pulgar
- 2 Músculo abductor del meñique
- 3 Músculo aductor del pulgar
- 4 Aponeurosis, parte central
- 5 Aponeurosis, fascículos digitales
- 6 Músculo palmar mayor
- 7 Músculo cubital anterior
- 8 Músculo flexor corto del meñique

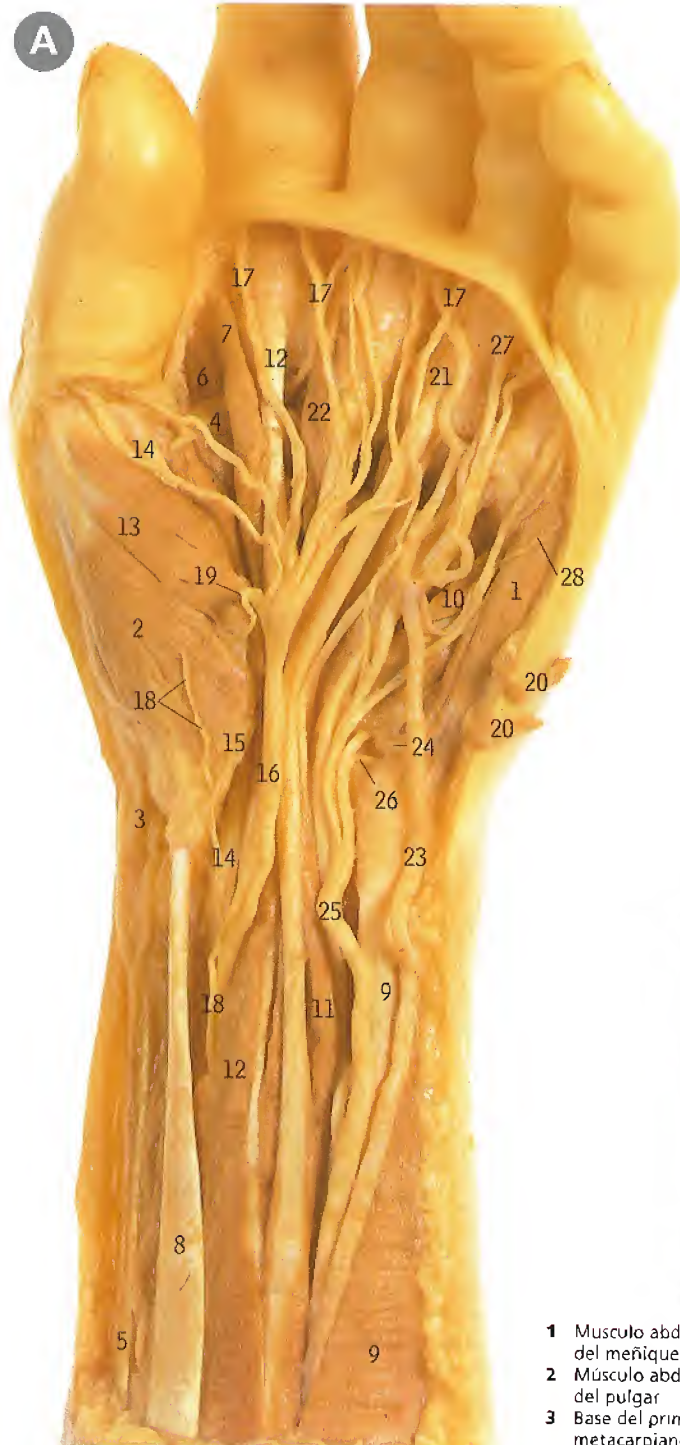
- 9 Músculo flexor corto del pulgar
- 10 Ligamento anular anterior del carpo
- 11 Músculo lumbrical
- 12 Nervio mediano
- 13 Nervio mediano, ramo palmar
- 14 Nervio mediano, ramo recurrente
- 15 Nervios y vasos digitales palmares
- 16 Músculo palmar cutáneo

- 17 Arteria radial
- 18 Arco palmar superficial
- 19 Ligamentos metacarpianos transversos superficiales
- 20 Vainas sinoviales de los tendones flexores
- 21 Arteria cubital
- 22 Nervio cubital



Muñeca y mano izquierdas

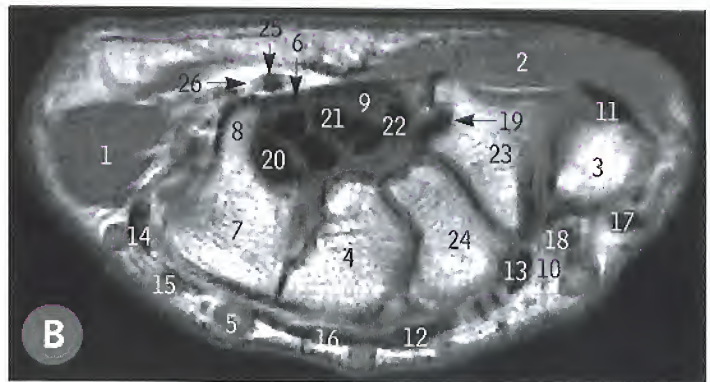
A cara palmar **B** imagen coronal de RM



Se han seccionado partes de las vainas fibrosas flexoras de los dedos (A21) para mostrar su contenido, los tendones de los flexores comunes superficial (A12) y profundo (A11). En la palma se observa que los músculos lumbricales (A7 y 22) nacen de los tendones profundos. Compárense las estructuras de la imagen de RM con la disección.

- | | |
|--|--|
| 1 Músculo abductor del meñique | 15 Ligamento anular anterior del carpo |
| 2 Músculo abductor corto del pulgar | 16 Nervio mediano |
| 3 Músculo abductor largo del pulgar | 17 Ramo digital del nervio mediano |
| 4 Músculo aductor del pulgar | 18 Ramo cutáneo palmar del nervio mediano |
| 5 Músculo supinador largo | 19 Ramo para la eminencia tenar del nervio mediano |
| 6 Músculo primer interóseo dorsal | 20 Músculo palmar cutáneo |
| 7 Músculo primer lumbrical | 21 Restos de la vaina fibrosa flexora |
| 8 Músculo palmar mayor | 22 Músculo segundo lumbrical |
| 9 Músculo cubital anterior | 23 Arteria cubital |
| 10 Músculo flexor corto del meñique | 24 Arteria cubitopalmar |
| 11 Músculo flexor común profundo de los dedos | 25 Nervio cubital |
| 12 Músculo flexor común superficial de los dedos | 26 Ramo terminal profundo del nervio cubital |
| 13 Músculo flexor corto del pulgar | 27 Ramo digital del nervio cubital |
| 14 Músculo flexor largo del pulgar | 28 Ramo muscular del nervio cubital |

Los lumbricales no tienen inserciones óseas. Nacen de los tendones del flexor común profundo de los dedos (A11): el primero y el segundo (A7 y A22) de los tendones que corresponden a los dedos índice y medio, respectivamente, y el tercero y el cuarto de las caras adyacentes del medio y el anular, y del anular y el meñique, respectivamente. Cada uno se inserta distalmente en la cara radial de la expansión digital dorsal de cada dedo (pág. 170).



- | | | |
|---|---|---|
| 1 Músculo abductor del meñique | 11 Tendón del músculo abductor largo del pulgar | 19 Tendón del músculo palmar mayor |
| 2 Músculo abductor corto del pulgar | 12 Tendón del músculo segundo radial externo | 20 Tendón del músculo flexor común profundo de los dedos |
| 3 Base del primer metacarpiano | 13 Tendón del músculo primer radial externo | 21 Tendón del músculo flexor común superficial de los dedos |
| 4 Hueso grande | 14 Tendón del músculo cubital posterior | 22 Tendón del músculo flexor largo del pulgar |
| 5 Arco venoso dorsal | 15 Tendón del músculo extensor común del meñique | 23 Trapecio |
| 6 Ligamento anular anterior del carpo | 16 Tendón del músculo extensor común de los dedos | 24 Trapezoide |
| 7 Hueso ganchoso | 17 Tendón del músculo extensor corto del pulgar | 25 Arteria cubital |
| 8 Apófisis unciforme del hueso ganchoso | 18 Tendón del músculo extensor largo del pulgar | 26 Nervio cubital |
| 9 Nervio mediano | | |
| 10 Arteria radial | | |

Arco palmar superficial

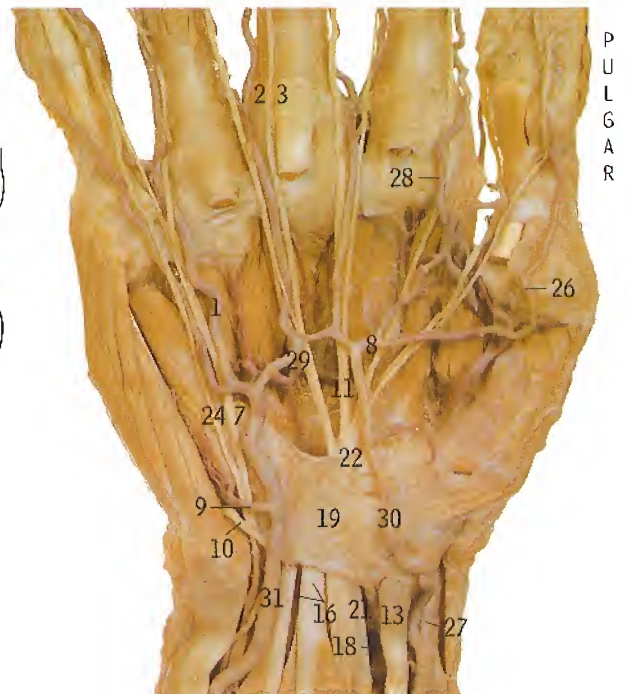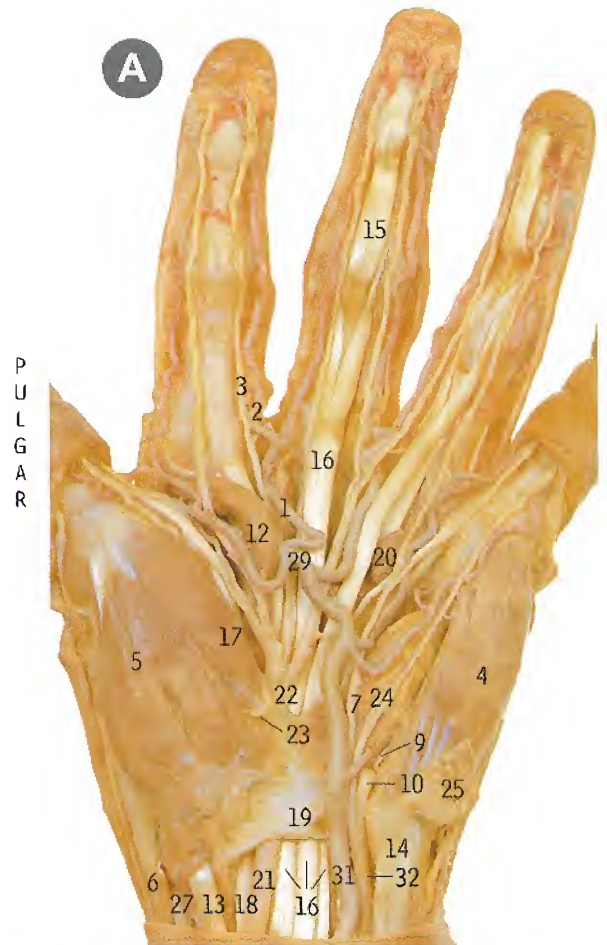
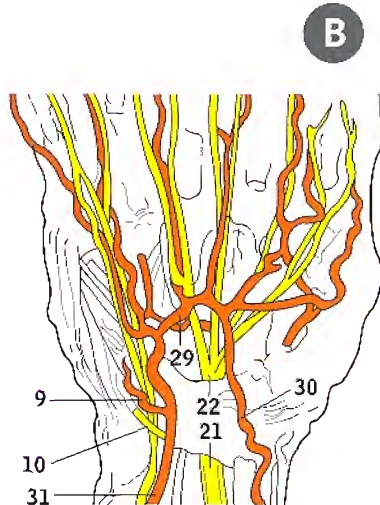
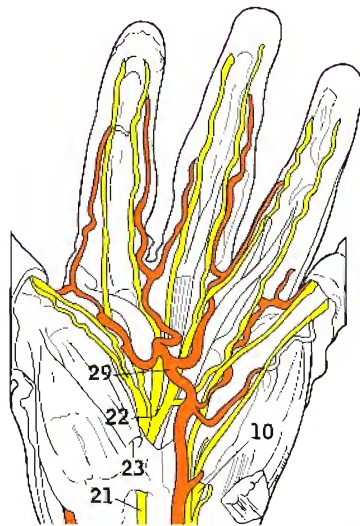
A incompleto en la mano izquierda

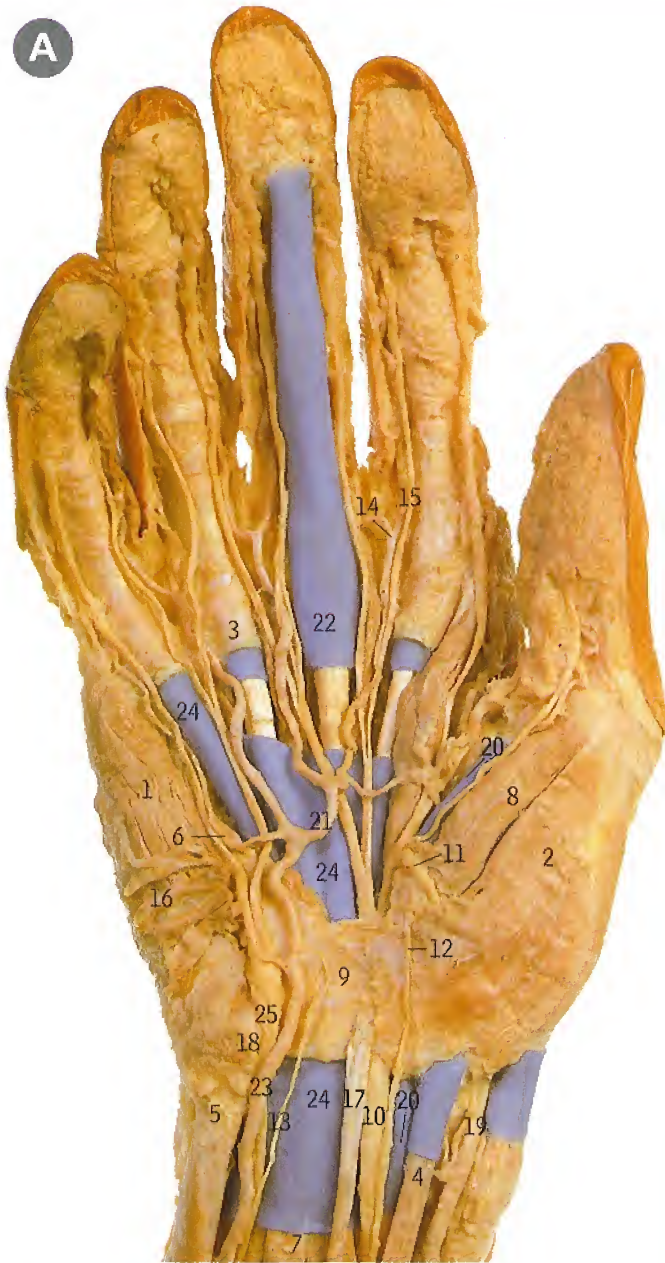B completo en la mano derecha

En dos tercios de las manos normales el arco palmar superficial no es completo (como en A29). En el tercio restante suele estar completado por la arteria radiopalmar (B30).

En la palma, el arco arterial superficial (29) y sus ramas (como en 1) están en un plano superficial respecto a los nervios colaterales palmares (22 y 7), pero en los dedos los nervios colaterales palmares digitales (como en 3) están en un plano superficial (anterior) respecto a las arterias colaterales palmares de los dedos (como en 2).

- 1 Una arteria colateral palmar de los dedos
- 2 Una arteria colateral palmar
- 3 Un nervio colateral palmar
- 4 Músculo abductor del meñique
- 5 Músculo abductor corto del pulgar
- 6 Músculo abductor largo del pulgar
- 7 Ramo colateral palmar del nervio cubital
- 8 Tronco común de 28 y 26
- 9 Arteria cubitopalmar
- 10 Ramo profundo del nervio cubital
- 11 Arco palmar profundo
- 12 Músculo primer lumbrical
- 13 Músculo palmar mayor
- 14 Músculo cubital anterior y hueso pisiforme
- 15 Músculo flexor común profundo de los dedos
- 16 Músculo flexor común superficial de los dedos
- 17 Músculo flexor corto del pulgar
- 18 Músculo flexor largo del pulgar
- 19 Ligamento anular anterior del carpo
- 20 Músculo cuarto lumbrical
- 21 Nervio mediano
- 22 Nervio mediano que se divide en los nervios colaterales palmares
- 23 Ramo del nervio mediano para la eminencia tenar
- 24 Músculo oponente del meñique
- 25 Músculo palmar cutáneo
- 26 Arteria colateral interna del pulgar
- 27 Arteria radial
- 28 Arteria colateral externa del índice
- 29 Arco palmar superficial
- 30 Arteria radiopalmar
- 31 Arteria cubital
- 32 Nervio cubital





A Palma de la mano derecha con sus vainas sinoviales

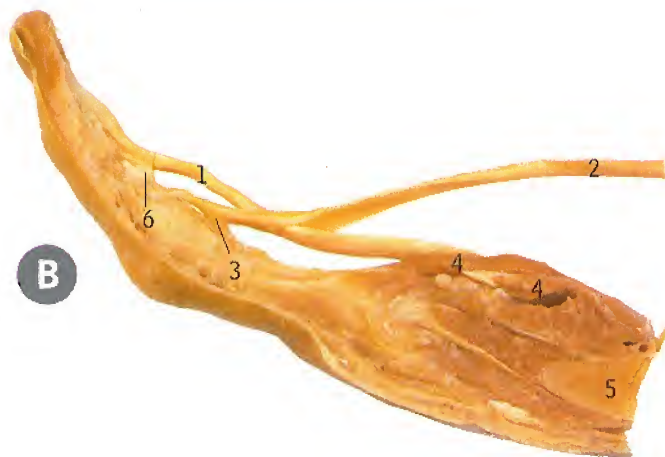
Las vainas sinoviales del carpo y los dedos se han resaltado por medio del color azul. En el dedo medio se ha quitado la vaina fibrosa flexora (pero se conserva en los demás dedos, como en 3) para mostrar toda la longitud de la vaina sinovial (22). En los dedos índice y anular, la vaina sinovial sobresale un poco en sentido proximal sobre la vaina fibrosa. La vaina sinovial del meñique se continúa con la que rodea los tendones flexores comunes por debajo del ligamento anular anterior del carpo (sinovial cubitopalmar, 24), y la vaina del flexor largo del pulgar es la bolsa radial (20), que también se continúa debajo del ligamento anular anterior del carpo (9).

- | | | | |
|----|---|----|---|
| 1 | Músculo abductor del meñique | 13 | Ramo cutáneo palmar del cubital |
| 2 | Músculo abductor corto del pulgar | 14 | Arteria colateral palmar de los dedos |
| 3 | Vaina fibrosa flexora | 15 | Nervio colateral palmar de los dedos |
| 4 | Músculo palmar mayor | 16 | Músculo palmar cutáneo |
| 5 | Músculo cubital anterior | 17 | Músculo palmar menor |
| 6 | Músculo flexor corto del meñique | 18 | Hueso pisiforme |
| 7 | Músculo flexor común superficial de los dedos | 19 | Arteria radial |
| 8 | Músculo flexor corto del pulgar | 20 | Bolsa serosa radial y músculo flexor largo del pulgar |
| 9 | Ligamento anular anterior del carpo | 21 | Arco palmar superficial |
| 10 | Nervio mediano | 22 | Vaina sinovial |
| 11 | Ramo del nervio mediano para la eminencia tenar | 23 | Arteria cubital |
| 12 | Ramo cutáneo palmar del nervio mediano | 24 | Sinovial cubitopalmar |
| | | 25 | Nervio cubital |

En el túnel carpiano (debajo del ligamento anular anterior del carpo), una vaina sinovial rodea los ocho tendones de los flexores comunes de los dedos, superficiales y profundos (A24); otra vaina encierra el tendón del flexor largo del pulgar (A20), y el palmar mayor (en su propia corredera a través del ligamento anular anterior al carpo) tiene también su propia vaina sinovial (A4). Las vainas sinoviales del palmar mayor y del flexor largo del pulgar se extienden hasta el punto de inserción de los tendones.

La vaina de los flexores largos de los dedos se continúa con la vaina sinovial digital del dedo meñique, pero no se continúa con las vainas sinoviales digitales de los dedos anular, medio o índice; estos dedos tienen sus propias vainas sinoviales, cuyos extremos proximales sobresalen escasamente fuera del límite proximal de las vainas fibrosas que rodean las vainas sinoviales.

El ramo del nervio mediano para la eminencia tenar (A11) suele inervar el abductor y el flexor cortos del pulgar y el oponente de este dedo, pero de todos los músculos del cuerpo, el flexor corto (A8) mencionado es el que con mayor frecuencia tiene inervación anómala: en aproximadamente un tercio de las manos normales recibe fibras del nervio mediano, en otro tercio del cubital y en el resto de ambos nervios.



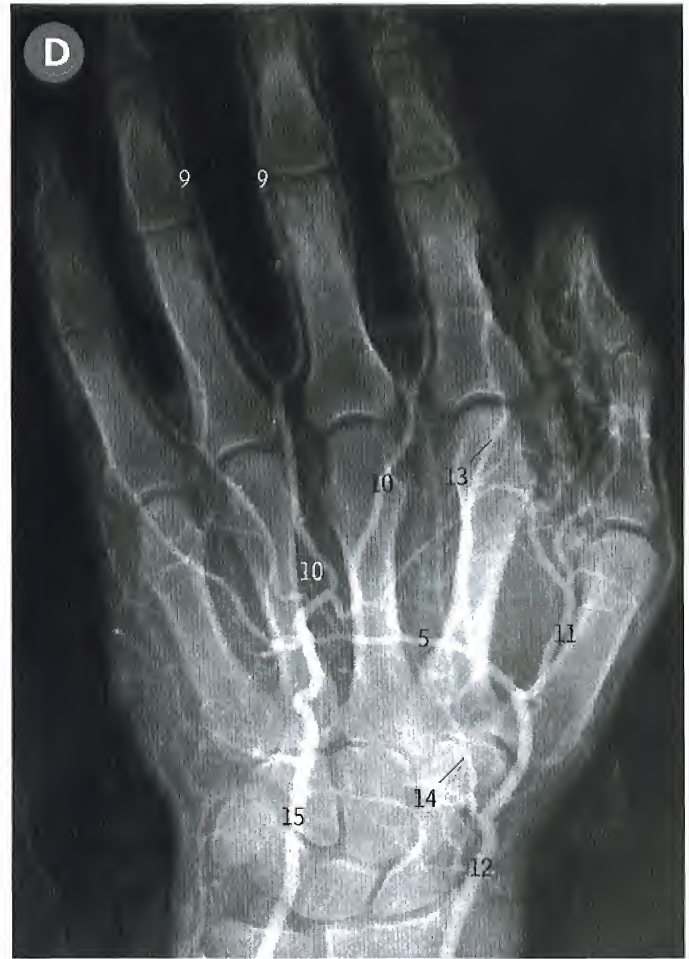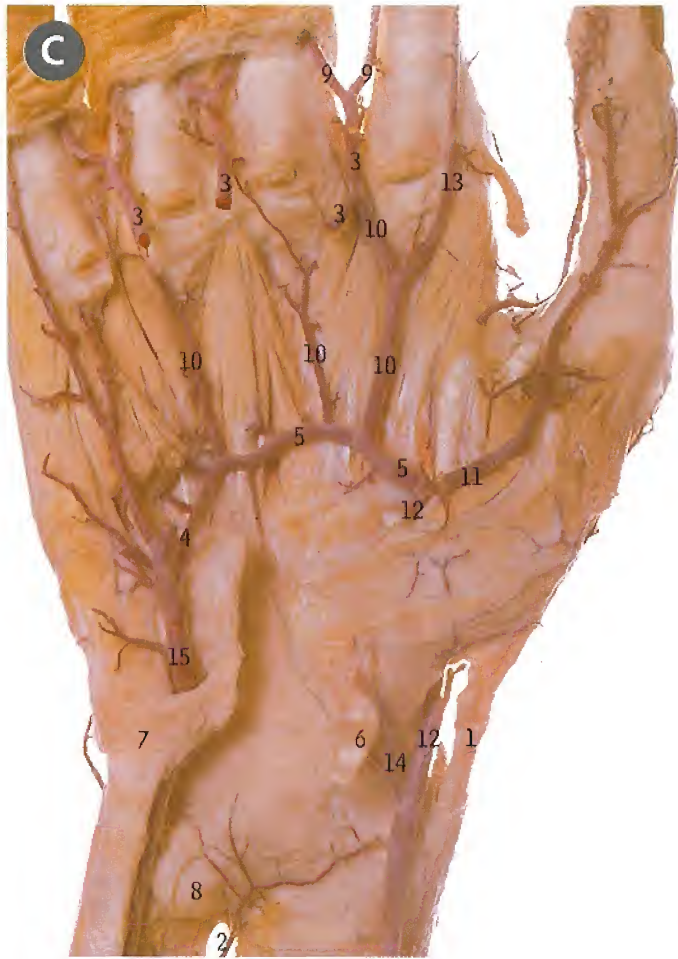B Dedo medio derecho tendones flexores largos y mesotendones

Se han quitado las vainas fibrosas y la membrana sinovial y se han desplazado hacia adelante los tendones flexores (1 y 2) para mostrar los mesotendones (3 y 6), que son pequeñas bandas fibrosas que llevan vasos sanguíneos desde las vainas a los tendones.

- | | | | |
|---|--|---|---|
| 1 | Músculo flexor común profundo de los dedos | 4 | Músculos lumbricales |
| 2 | Músculo flexor común superficial de los dedos | 5 | Hueso metacarpiano |
| 3 | Mesotendón o frenillo largo del tendón superficial | 6 | Mesotendón o frenillo corto del tendón profundo |

Palma de la mano derecha

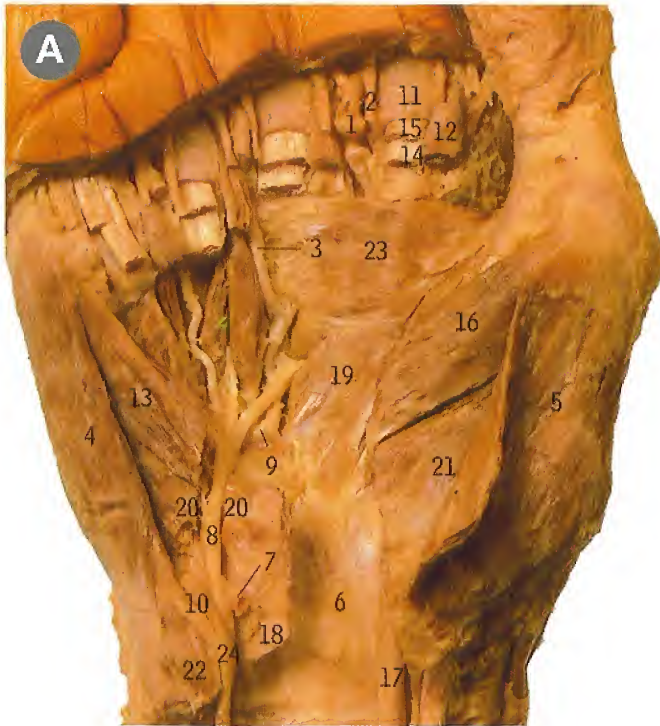
C arco palmar profundo **D** arteriografía de las arterias palmares



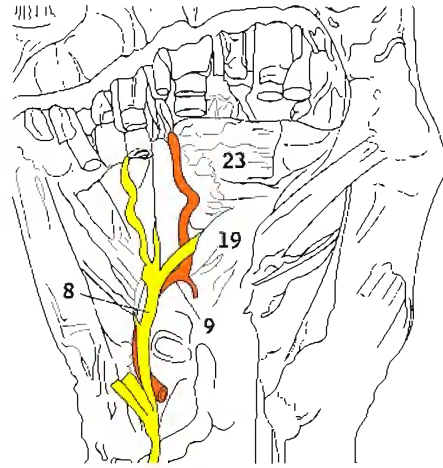
Se han eliminado casi todos los músculos y los tendones y se han distendido las arterias mediante inyección. El arco palmar profundo (5) emite las arterias interóseas palmares (10), que se unen con las arterias colaterales palmares de los dedos (3) del arco superficial. Compárese C con los vasos de la arteriografía.

- | | |
|--|--|
| 1 Músculo abductor largo del pulgar | 8 Cabeza del cúbito |
| 2 Rama de la arteria interósea anterior para el arco de las transversas anteriores del carpo | 9 Arterias colaterales palmares de los dedos |
| 3 Arterias colaterales de los dedos (del arco superficial) | 10 Arterias interóseas palmares |
| 4 Rama terminal de la arteria cubital | 11 Arteria colateral interna del pulgar |
| 5 Arco palmar profundo | 12 Arteria radial |
| 6 Músculo palmar mayor | 13 Arteria colateral externa del índice (origen anómalo) |
| 7 Músculo cubital anterior y hueso pisiforme | 14 Arteria radiopalmar |
| | 15 Arteria cubital |

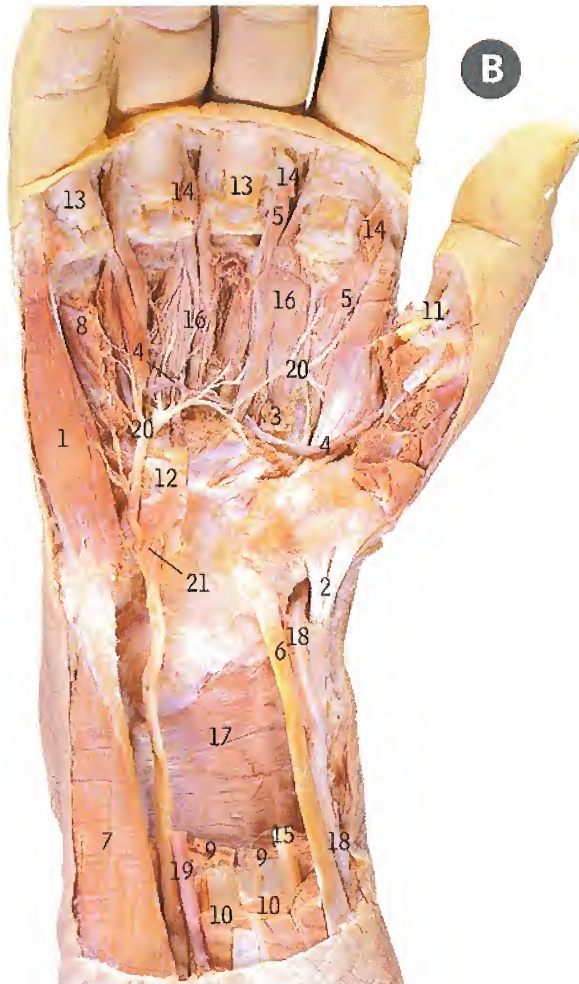




A Palma de la mano derecha rama profunda del nervio cubital



Se han seccionado los tendones flexores largos (15 y 14) y los lumbricales (12) cerca de las cabezas de los metacarpios, y también se han eliminado partes de los músculos hipotenares para observar los ramos profundos del nervio cubital y la arteria cubitopalmar (8 y 7), que se distribuyen en la palma y se dirigen hacia fuera entre los fascículos transverso y oblicuo del aductor del pulgar (23 y 19).



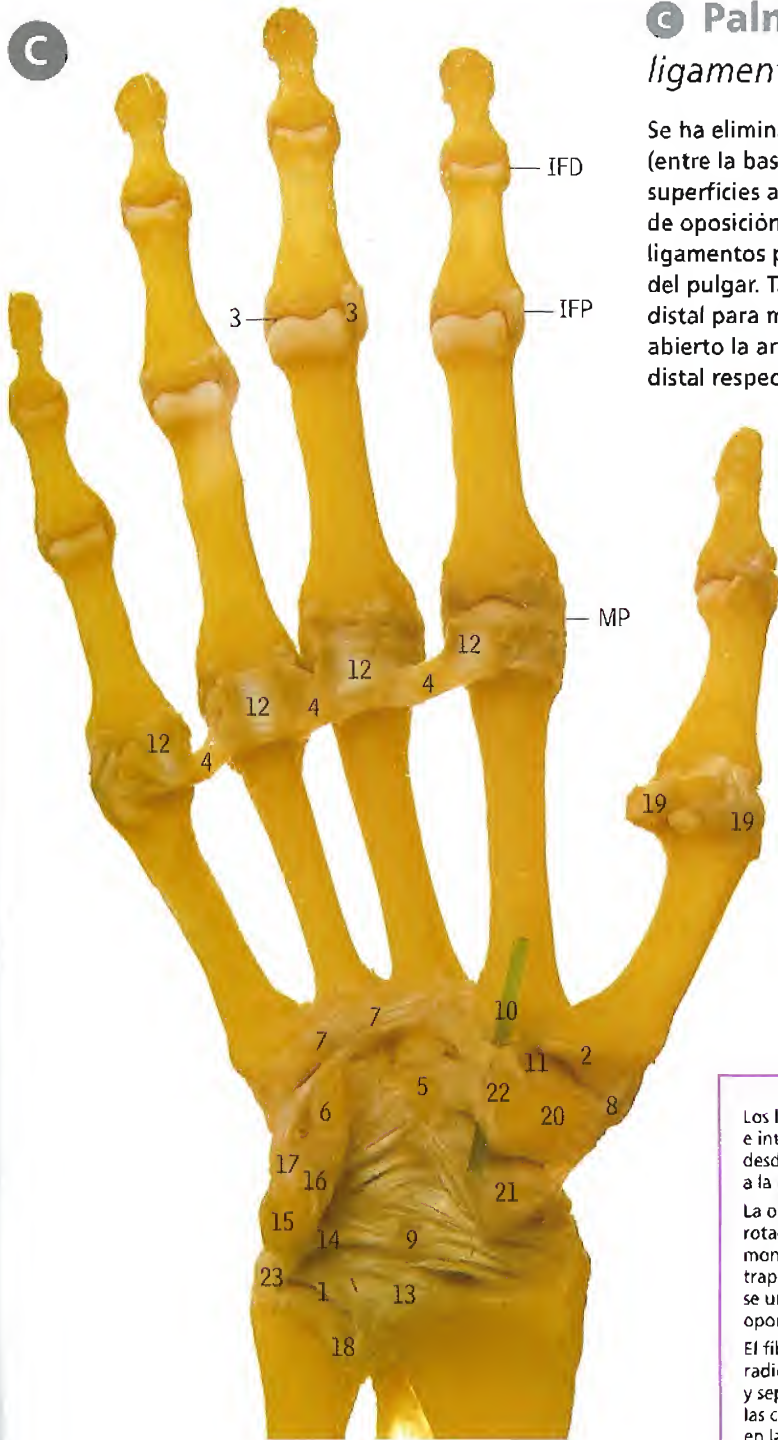B Palma de la mano derecha disección profunda

En profundidad al músculo aductor del pulgar y a los tendones flexores se encuentran el músculo pronador cuadrado proximalmente y los ramos palmares profundos del nervio cubital, así como el arco palmar profundo distalmente.

- | | |
|--|---|
| 1 Músculo abductor del meñique | 12 Músculo primer lumbrical |
| 2 Músculo abductor largo del pulgar | 13 Músculo flexor corto del meñique |
| 3 Músculo aductor del pulgar (cortado) | 14 Músculo flexor común profundo de los dedos |
| 4 Arco palmar profundo | 15 Músculo flexor común superficial de los dedos |
| 5 Músculos interóseos dorsales | 16 Músculo flexor corto del pulgar |
| 6 Músculo palmar mayor | 17 Músculo flexor largo del pulgar |
| 7 Músculo cubital anterior | 18 Ligamento anular anterior del carpo (borde seccionado) |
| 8 Músculo flexor corto del meñique (cortado) | 19 Fascículo oblicuo del aductor del pulgar |
| 9 Músculo flexor común profundo de los dedos (cortado) | 20 Músculo oponente del meñique |
| 10 Músculo flexor común superficial de los dedos (cortado) | 21 Músculo oponente del pulgar |
| 11 Músculo flexor largo del pulgar | 22 Hueso pisiforme |
| | 23 Fascículo transverso del aductor del pulgar |
| | 24 Nervio cubital |

C Palma de la mano derecha ligamentos y articulaciones

Se ha eliminado la cápsula de la articulación carpometacarpiana del pulgar (entre la base del primer metacarpiano y el trapecio) para mostrar las superficies articulares "en silla de montar" que permiten el movimiento de oposición característico del pulgar. Se han dejado intactos los ligamentos palmar y lateral (11 y 8) de la articulación carpometacarpiana del pulgar. También se ha quitado la cápsula de la articulación radiocubital distal para mostrar el ligamento triangular radiocubital, pero no se ha abierto la articulación del carpo, cuya porción cubital está en sentido distal respecto al ligamento triangular mencionado.



- 1 Ligamento triangular (fibrocartilago interóseo) de la articulación radiocubital distal
- 2 Base del primer metacarpiano
- 3 Ligamento lateral de la articulación interfalángica
- 4 Ligamento metacarpiano transverso profundo
- 5 Cabeza del hueso grande
- 6 Apófisis unciforme del ganchoso
- 7 Ligamento metacarpiano interóseo
- 8 Ligamento lateral externo de la articulación carpometacarpiana del pulgar
- 9 Hueso semilunar
- 10 Marcador en el túnel del trapecio para el tendón del palmar mayor
- 11 Ligamento palmar de la articulación carpometacarpiana del pulgar
- 12 Ligamento palmar de la articulación metacarpofalángica con surco para el tendón de los flexores
- 13 Ligamento radiocarpiano palmar
- 14 Ligamento cubitocarpiano palmar
- 15 Hueso pisiforme
- 16 Ligamento pisiunciforme
- 17 Ligamento písimetacarpiano
- 18 Fondo de saco de la cápsula de la articulación radiocubital distal
- 19 Huesos sesamoideos de los tendones del flexor corto del pulgar (con el aductor del pulgar en el lado cubital)
- 20 Hueso trapecio
- 21 Tubérculo del escafoides
- 22 Tubérculo del trapecio
- 23 Ligamento lateral interno del carpo

Los ligamentos laterales de las articulaciones metacarpofalángicas e interfalángicas (D2, C3) se extienden oblicuamente y hacia adelante desde la región posterior de la cara lateral de la cabeza del hueso proximal a la región anterior de la cara lateral de la base del hueso distal.

La oposición del pulgar es una combinación de flexión y abducción con rotación interna del primer metacarpiano (pág. 160). La forma "en silla de montar" de la articulación entre la base del primer metacarpiano y el trapecio, junto con la forma en que la cápsula y sus ligamentos de refuerzo se unen a los huesos, asegura que cuando se contraen el flexor corto y el oponente del pulgar se produzca la rotación necesaria del metacarpiano.

El fibrocartilago interóseo, o ligamento triangular de la articulación radiocubital distal (1), une los extremos inferiores del radio y del cúbito y separa la articulación radiocubital distal de la del carpo, de forma que las cavidades articulares no se continúan (a diferencia de lo que se observa en las articulaciones del codo y radiocubital proximal, que tienen una sola cavidad articular -pág. 150-).

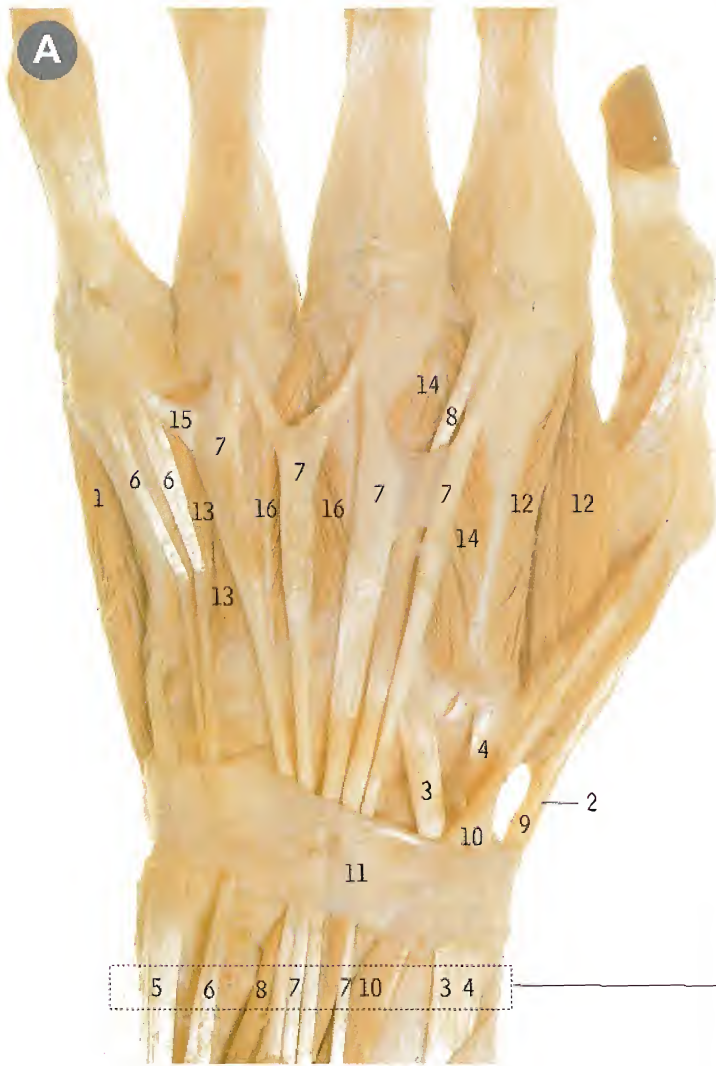IFD = articulación interfalángica distal
IFP = articulación interfalángica proximal
MP = articulación metacarpofalángica

D Índice derecho articulación metacarpofalángica (MP), vista desde el lado radial

Se ha eliminado parte de la cápsula para definir el ligamento lateral (2).



- 1 Base de la falange proximal
- 2 Ligamento lateral
- 3 Vaina fibrosa flexora
- 4 Cabeza del segundo metacarpiano



A Dorso de la mano izquierda músculos y tendones

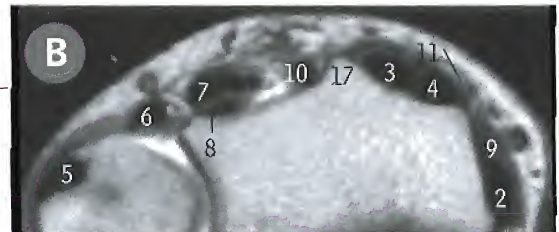
Se han eliminado todos los vasos, nervios y aponeurosis para mostrar los tendones largos a su paso por debajo del ligamento anular posterior del carpo (11). Véanse notas posteriores para identificar los tendones de los dedos.

- | | |
|---------------------------------------|---|
| 1 Músculo abductor del dedo meñique | 10 Músculo extensor largo del pulgar |
| 2 Músculo abductor largo del pulgar | 11 Ligamento anular posterior del carpo |
| 3 Músculo segundo radial externo | 12 Músculo primer interóseo dorsal |
| 4 Músculo primer radial externo | 13 Músculo cuarto interóseo dorsal |
| 5 Músculo cubital posterior | 14 Músculo segundo interóseo dorsal |
| 6 Músculo extensor propio del meñique | 15 Tendón del extensor común de los dedos |
| 7 Músculo extensor común de los dedos | 16 Músculo tercer interóseo dorsal |
| 8 Músculo extensor propio del índice | 17 Cresta del radio |
| 9 Músculo extensor corto del pulgar | |

Es normal que el extensor propio del meñique (A6) tenga doble tendón. En esta pieza el extensor común de los dedos (A7) envía un tendón doble al anular y una lengüeta pasa al tercer dedo.

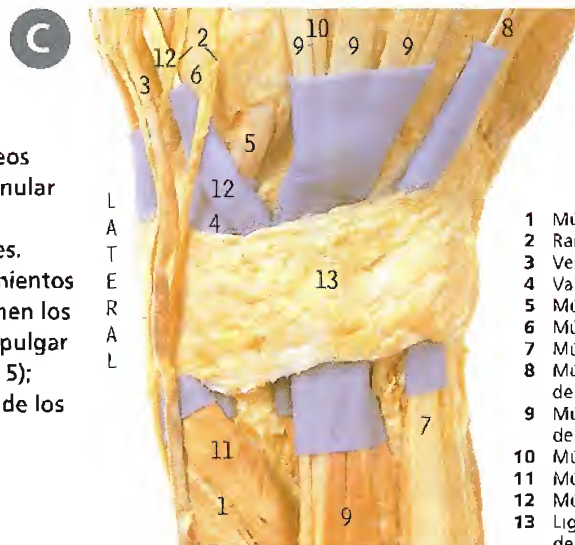
El "tendón" del extensor común de los dedos (A15) para el meñique suele consistir, como en este caso, en un fascículo que se origina del tendón del extensor (A7) para el dedo anular. Este fascículo se une al tendón del extensor del meñique (A6) en sentido proximal a la articulación metacarpofalángica. Fascículos similares pueden unir los tendones adyacentes de los otros dedos, como en este caso entre los dedos anular y medio.

B Muñeca imagen axial de RM



C Dorso de la muñeca y de la mano derechas vainas sinoviales

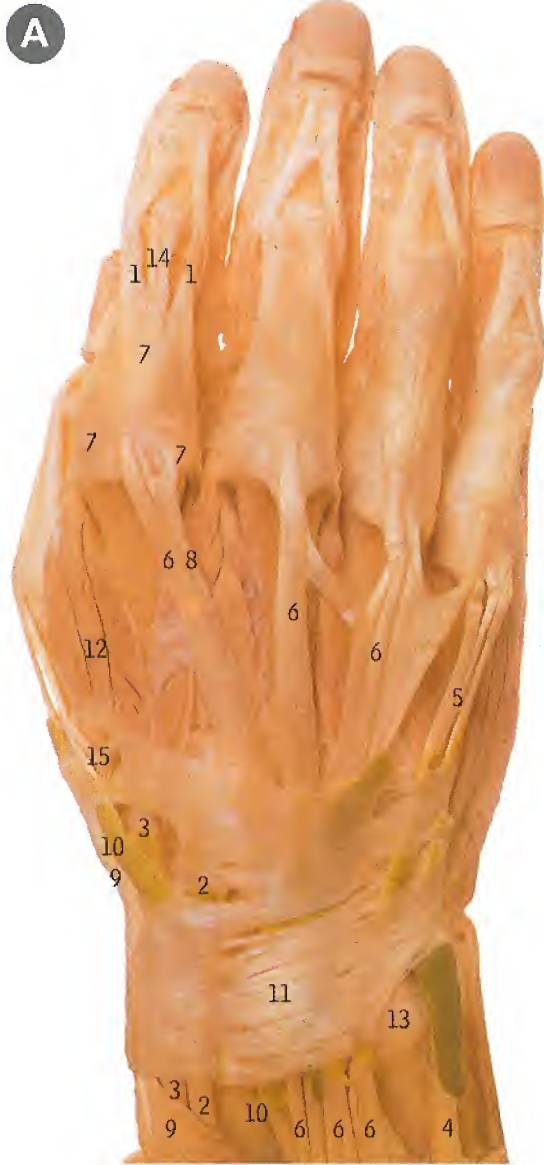Se han eliminado las aponeurosis y los ramos cutáneos del nervio cubital; se han conservado el ligamento anular posterior del carpo (13) y el nervio radial (2), y se ha colocado una cubierta azul sobre las vainas sinoviales. Desde el lado radial al cubital existen seis compartimientos del ligamento anular posterior del carpo que contienen los tendones de: a, abductor largo y extensor corto del pulgar (1 y 11); b, primero y segundo radiales externos (6 y 5); c, extensor largo del pulgar (12); d, extensor común de los dedos y extensor del índice (9 y 10); e, extensor del meñique (8); f, cubital posterior (7).



- | |
|---|
| 1 Músculo abductor largo del pulgar |
| 2 Ramos del nervio radial |
| 3 Vena cefálica |
| 4 Vaina común para 5 y 6 |
| 5 Músculo segundo radial externo |
| 6 Músculo primer radial externo |
| 7 Músculo cubital posterior |
| 8 Músculo extensor propio del meñique |
| 9 Músculo extensor común de los dedos |
| 10 Músculo extensor propio del índice |
| 11 Músculo extensor corto del pulgar |
| 12 Músculo extensor largo del pulgar |
| 13 Ligamento anular posterior del carpo |



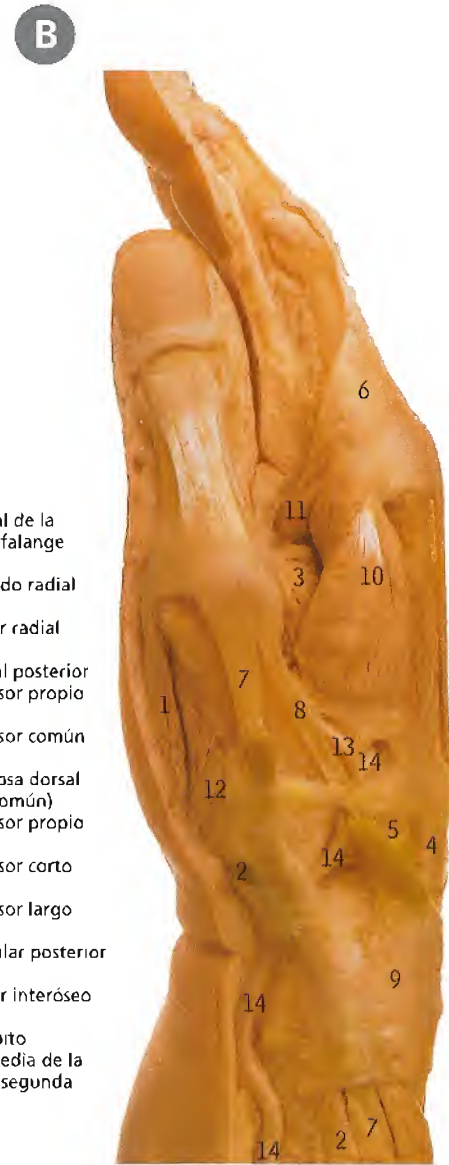
Dorso de la mano derecha músculos y tendones



- 1 Fascículo lateral de la expansión a la falange distal
- 2 Músculo segundo radial externo
- 3 Músculo primer radial externo
- 4 Músculo cubital posterior
- 5 Músculo extensor propio del meñique
- 6 Músculo extensor común de los dedos
- 7 Expansión fibrosa dorsal (del extensor común)
- 8 Músculo extensor propio del índice
- 9 Músculo extensor corto del pulgar
- 10 Músculo extensor largo del pulgar
- 11 Ligamento anular posterior del carpo
- 12 Músculo primer interóseo dorsal
- 13 Cabeza del cúbito
- 14 Porción intermedia de la expansión a la segunda falange
- 15 Arteria radial

Se han eliminado todos los vasos y nervios (excepto la arteria radial, 15); se ha conservado el ligamento anular posterior del carpo (11) junto con parte de la aponeurosis distal a él para brindar soporte a las vainas sinoviales que se han inyectado en algunas partes con resina verde (compárese con pág. 168, C). Se han destacado los bordes de las porciones distales de las expansiones digitales de los extensores (como en 7 y 1) al eliminar el tejido conectivo que existe entre ellas.

Mano derecha vistos desde el lado radial, músculos y tendones



- 1 Músculo abductor corto del pulgar
- 2 Músculo abductor largo del pulgar
- 3 Músculo aductor del pulgar
- 4 Músculo segundo radial externo
- 5 Músculo primer radial externo
- 6 Expansión fibrosa dorsal (del extensor común)
- 7 Músculo extensor corto del pulgar
- 8 Músculo extensor largo del pulgar
- 9 Ligamento anular posterior del carpo
- 10 Músculo primer interóseo dorsal
- 11 Músculo primer lumbrical
- 12 Músculo oponente del pulgar
- 13 Arteria colateral interna del pulgar (origen anómalo)
- 14 Arteria radial

Corresponde a la pieza A, rotada para mostrar los músculos y tendones del lado radial (externo). Se ha inyectado un poco de resina en las vainas sinoviales de los extensores corto (7) y largo (8) del pulgar. Entre el pulgar y el índice, el primer interóseo dorsal (10) pasa a la expansión (6) del extensor común, y el primer lumbrical (11) discurre por dentro de la expansión, más allá del interóseo. El aductor del pulgar (3) alcanza la falange proximal de ese dedo.

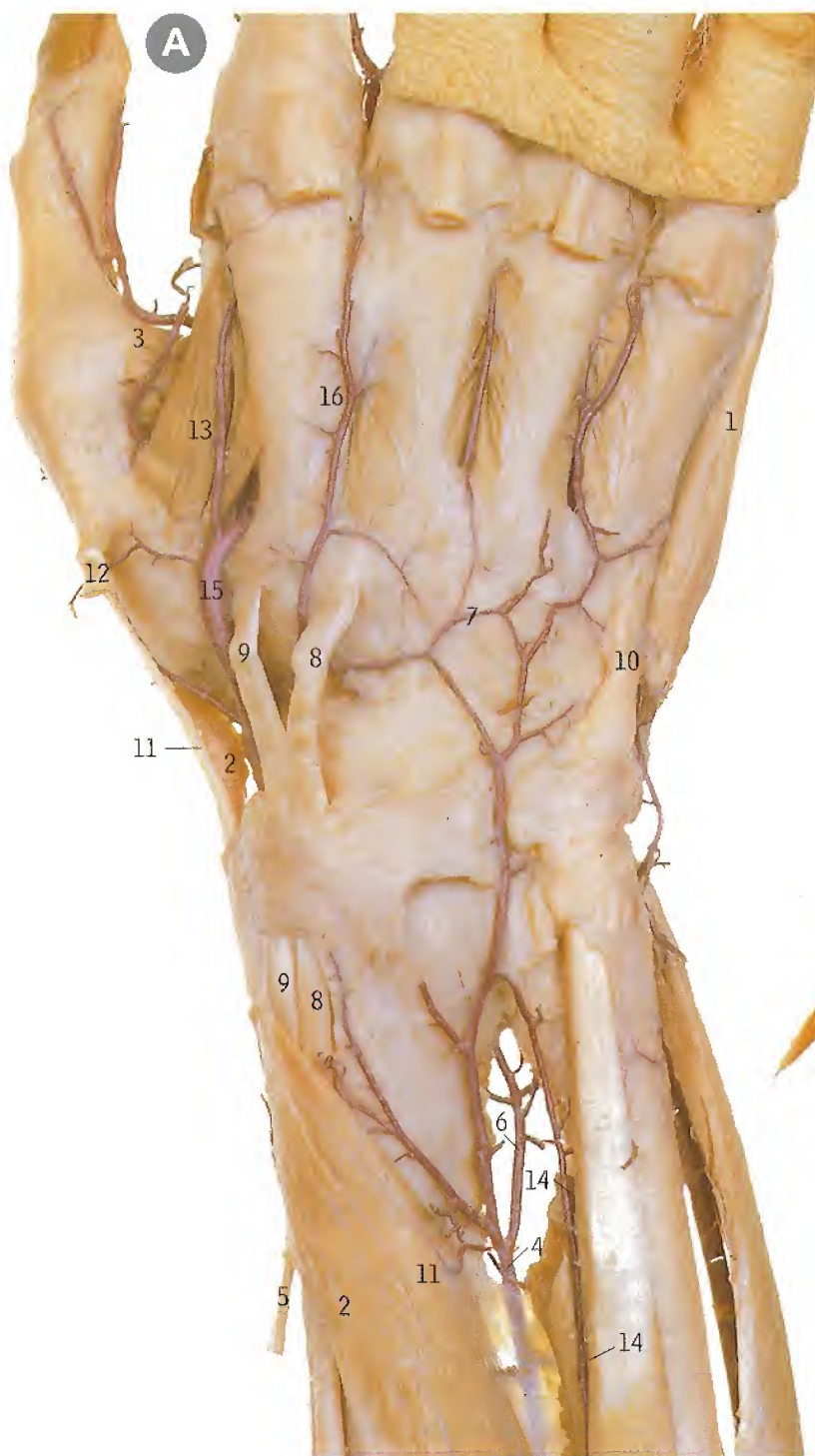
En A el tendón del extensor común para el dedo anular (6) es doble y envía un fascículo al tendón del extensor propio del meñique (5) y al tendón del extensor común para el dedo medio. Se ha conservado parte de la aponeurosis distal al ligamento anular posterior del carpo (11).

En el lado radial de la muñeca, la arteria radial (B14) se ubica en la "tabaquera anatómica", que está limitada hacia fuera por los tendones del abductor largo del pulgar y del extensor corto del pulgar (B2 y B7) y hacia dentro por el tendón del extensor largo del pulgar (B8).

El origen de la arteria colateral interna del pulgar (B13) es más proximal de lo habitual; normalmente nace de la arteria radial después de que ésta ha pasado a través del primer interóseo dorsal (B10) para alcanzar la palma.

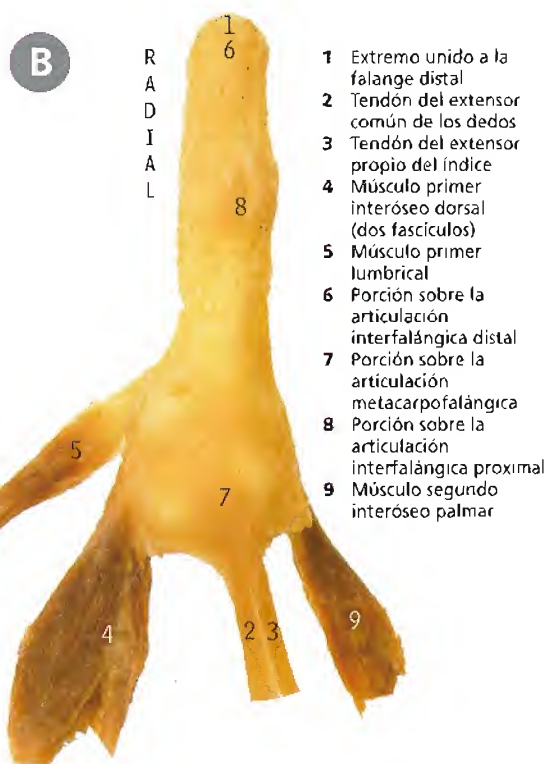La arteria radial (B14, y A15 en pág. 170) llega a la palma al pasar por el primer interóseo dorsal (B10, y A13 en pág. 170), en 8 poco después de emitir la arteria colateral interna del pulgar (B13), y en A en la pág. 170 después de dar origen a la primera arteria interósea dorsal (A13).

A Dorso de la mano derecha arterias



Las arterias se han inyectado y se han eliminado los tendones largos de los dedos para mostrar el arco dorsal del carpo (7) y las arterias interóseas dorsales (como en 13 y 16). Proximal a la muñeca se ha extirpado el pronador cuadrado para mostrar la rama (6) de la arteria interósea anterior (4), que se continúa hacia la palma; la propia arteria interósea anterior alcanza la cara dorsal para anastomosarse con la interósea posterior (14).

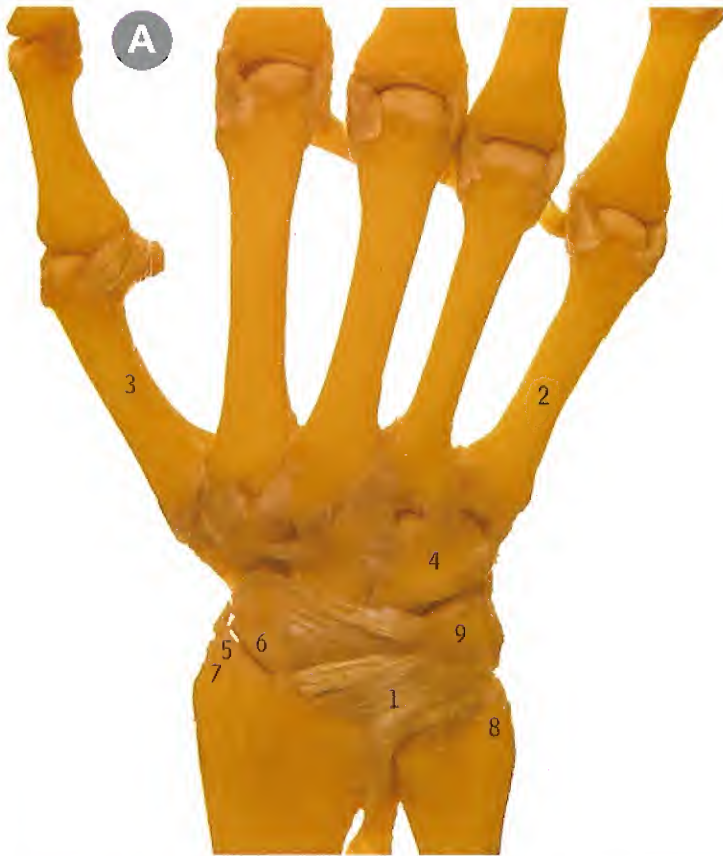B Índice derecho expansión extensora



Se ha aislado la expansión extensora (llamada también expansión digital dorsal) del dedo índice derecho, junto con sus músculos lumbrical (5) e interóseos (4 y 9) y los tendones extensores (2 y 3), observando la pieza desde la cara dorsal pero con sus "ángulos" inferiores un poco abiertos.

- | | |
|--|--|
| 1 Músculo abductor del meñique | 10 Músculo cubital posterior |
| 2 Músculo abductor largo del pulgar | 11 Músculo extensor corto del dedo pulgar |
| 3 Músculo aductor del pulgar y rama de la arteria colateral interna del pulgar | 12 Músculo extensor largo del dedo pulgar |
| 4 Arteria interósea anterior | 13 Músculo primer interóseo dorsal y primera arteria interósea dorsal |
| 5 Músculo supinador largo | 14 Arteria interósea posterior |
| 6 Rama de la arteria interósea anterior hacia el arco anterior del carpo | 15 Arteria radial |
| 7 Arco dorsal del carpo | 16 Músculo segundo interóseo dorsal y segunda arteria interósea dorsal |
| 8 Músculo segundo radial externo | |
| 9 Músculo primer radial externo | |

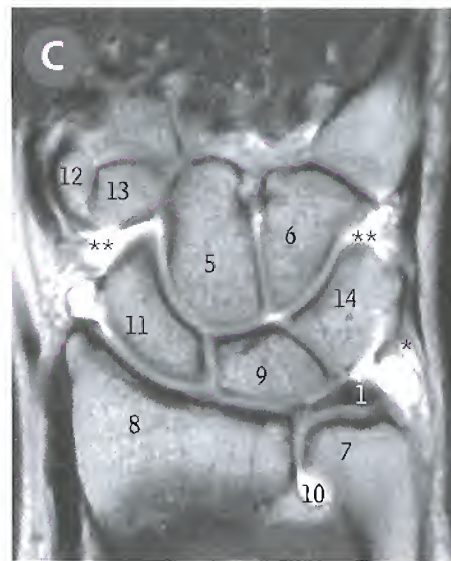
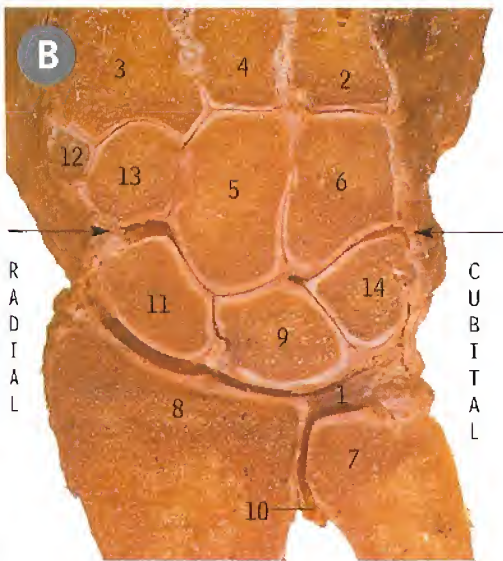
Tres tendones se insertan en diferentes niveles del pulgar: el del abductor largo del pulgar (A2), en la base del primer metacarpiano; el del extensor corto de este dedo (A11), en la base de la falange proximal, y el del extensor largo del mismo dedo (A12), en la base de la falange distal.



A Dorso de la mano derecha ligamentos y articulaciones

Se han eliminado casi todas las cápsulas articulares, incluida la porción radial de la cápsula articular del carpo, para dejar al descubierto la articulación entre el escafoides (6) y el extremo inferior del radio (7).

- 1 Ligamento radiocarpiano dorsal
- 2 Quinto metacarpiano
- 3 Primer metacarpiano
- 4 Hueso ganchoso
- 5 Ligamento lateral externo de la articulación de la muñeca
- 6 Hueso escafoides
- 7 Apófisis estiloides del radio
- 8 Apófisis estiloides del cúbito
- 9 Hueso piramidal



Muñeca derecha sección coronal

B Disección

C Artrografía vista por RM coronal

- 1 Ligamento triangular (fibrocartilago articular)
- 2 Base del cuarto metacarpiano
- 3 Base del segundo metacarpiano
- 4 Base del tercer metacarpiano
- 5 Hueso grande
- 6 Hueso ganchoso
- 7 Cabeza del cúbito
- 8 Extremo distal del radio
- 9 Hueso semilunar
- 10 Fondo de saco de la articulación radiocubital distal
- 11 Hueso escafoides
- 12 Hueso trapecio
- 13 Hueso trapezoide
- 14 Hueso piramidal

Este corte, visto desde la cara dorsal, se ha efectuado en la muñeca cerca de dicha superficie, pero no se han incluido el primero ni el quinto metacarpianos. Las flechas entre las dos hileras de huesos carpianos indican la línea de la articulación mediocarpiana. Compárese la imagen de RM con el corte.

*Minúscula perforación del ligamento triangular (variación normal)
**Contraste en las articulaciones mediocarpiana y radiocarpiana



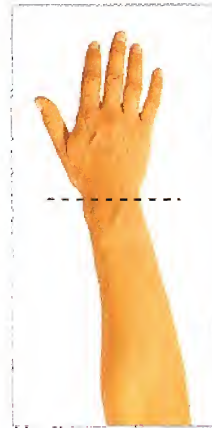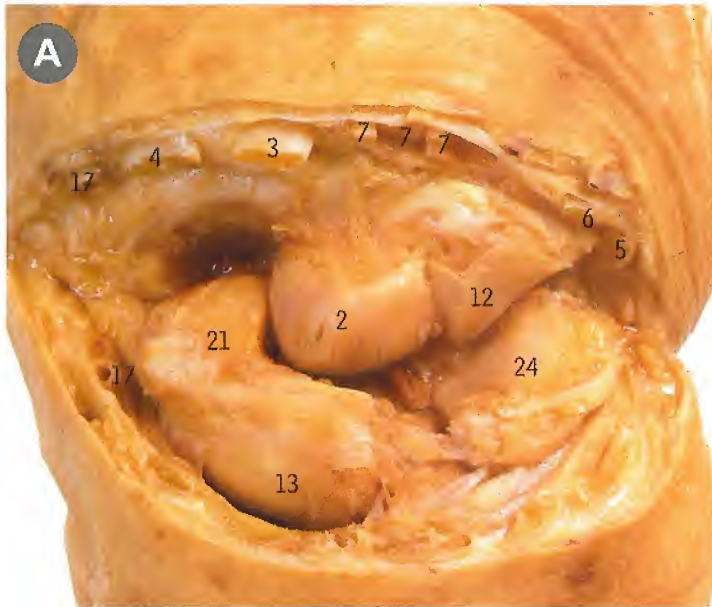
Luxación del semilunar y necrosis avascular del escafoides, ver página 175.

Articulaciones carpiana y mediocarpiana derechas

A articulación mediocarpiana, abierta en flexión forzada

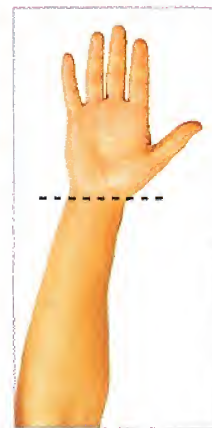
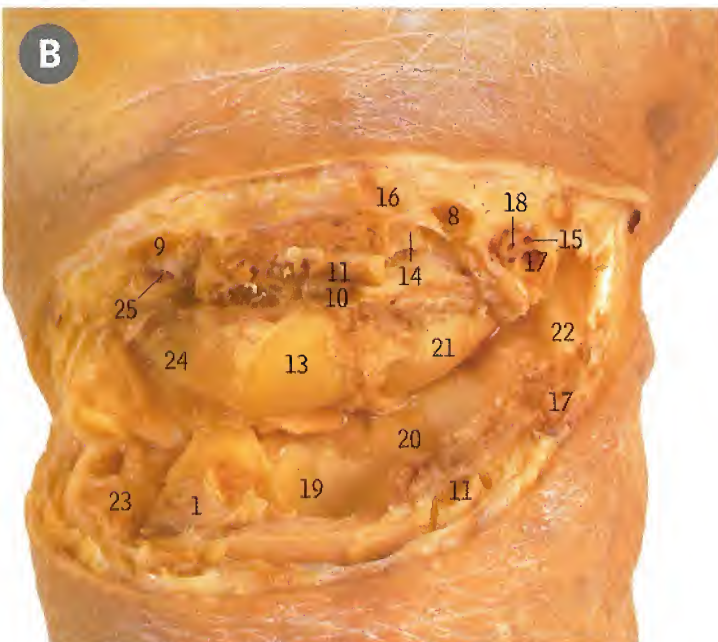
B articulación de la muñeca, abierta en extensión forzada

CARA POSTERIOR BORDE DERECHO DEL PULGAR



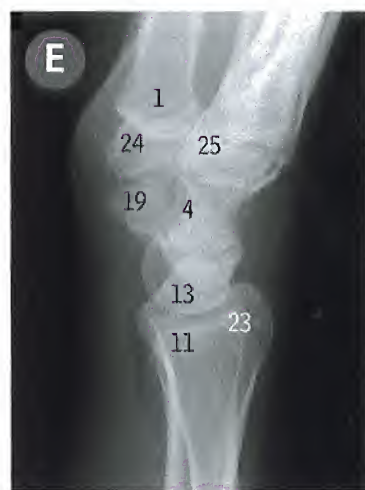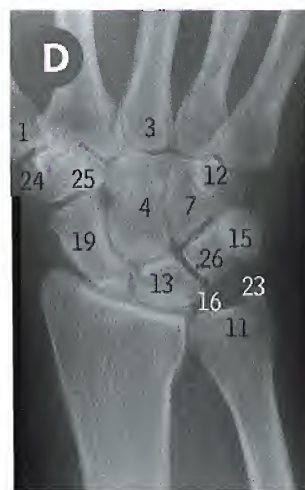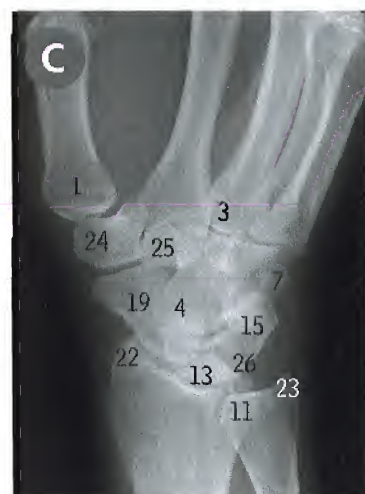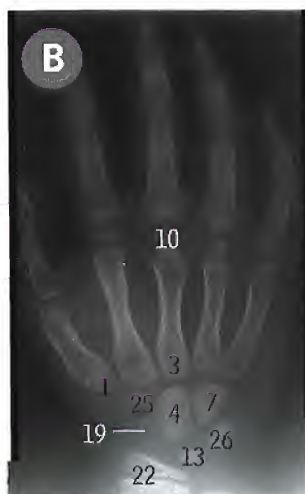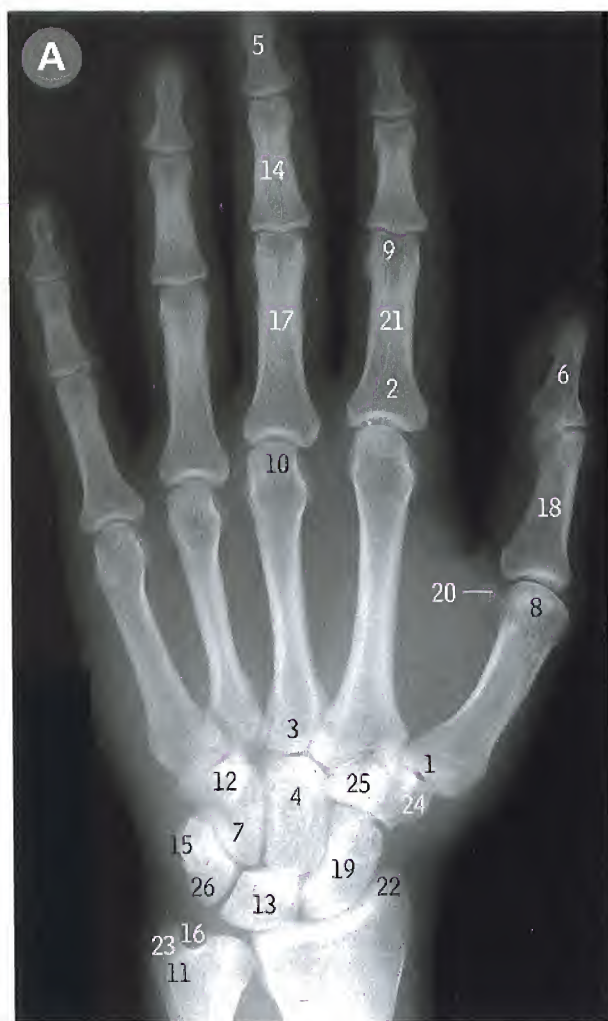- 1 Ligamento triangular
- 2 Hueso grande
- 3 Músculo segundo radial externo
- 4 Músculo primer radial externo
- 5 Músculo cubital posterior
- 6 Músculo extensor propio del meñique
- 7 Músculo extensor común de los dedos
- 8 Tendón del palmar mayor
- 9 Tendón del cubital anterior
- 10 Tendón del flexor común profundo de los dedos
- 11 Tendón del flexor común superficial de los dedos
- 12 Hueso ganchoso
- 13 Hueso semilunar
- 14 Nervio mediano
- 15 Arco venoso palmar
- 16 Tendón del palmar menor
- 17 Arteria radial
- 18 Rama de la arteria radial para el arco palmar
- 19 Carilla articular del radio para el semilunar
- 20 Carilla articular del radio para el escafoides
- 21 Hueso escafoides
- 22 Apófisis estiloides del radio
- 23 Apófisis estiloides del cúbito
- 24 Hueso piramidal
- 25 Arteria cubital

CARA ANTERIOR BORDE DERECHO DEL PULGAR



Ambas articulaciones se han abierto (en un ángulo mayor que el de movimiento normal) con objeto de mostrar las superficies articulares de los huesos. En B la articulación de la muñeca se ha abierto en flexión forzada, ya que esta articulación es eminentemente flexora, y la articulación mediocarpiana en A se ha abierto en extensión forzada, pues es en esta articulación donde tienen lugar los movimientos de extensión. En B se muestran las superficies articulares proximales (de la articulación de la muñeca) de los huesos escafoides (21), semilunar (13) y piramidal (24); en A aparecen sus superficies distales (articulación mediocarpiana).

Muñeca y mano radiografías



- A** Proyección dorsopalmar
- B** En un niño de 4 años
- C** Proyección oblicua
- D** Proyección posteroanterior
- E** Proyección lateral

La epífisis distal del radio aparece en las radiografías a los 2 años de edad y la del cúbito a los 6 años. El primer hueso del carpo en aparecer es el hueso grande, al año de edad.

Compárense las epífisis de los metacarpios y las falanges observadas en B con las piezas óseas de J y K de la pág. 133.

- | | |
|------------------------------------|---|
| 1 Base del primer metacarpiano | 15 Hueso pisiforme |
| 2 Base de la falange | 16 Posición del ligamento triangular de la articulación radiocubital distal |
| 3 Base del tercer metacarpiano | 17 Primera falange del dedo medio |
| 4 Hueso grande | 18 Primera falange del pulgar |
| 5 Tercera falange del dedo medio | 19 Hueso escafoides |
| 6 Falange distal del pulgar | 20 Hueso sesamoideo en los tendones del flexor corto del pulgar |
| 7 Hueso ganchoso | 21 Cuerpo de la falange |
| 8 Cabeza del primer metacarpiano | 22 Apófisis estiloides (extremo distal del radio) |
| 9 Cabeza de la falange | 23 Apófisis estiloides del cúbito |
| 10 Cabeza del tercer metacarpiano | 24 Hueso trapecio |
| 11 Cabeza del cúbito | 25 Hueso trapezoide |
| 12 Apófisis unciforme del ganchoso | 26 Hueso piramidal |
| 13 Hueso semilunar | |
| 14 Segunda falange del dedo medio | |



Miembro superior

Notas clínicas

Atrapamiento del nervio interóseo anterior La rama profunda del nervio mediano, el interóseo anterior, puede quedar atrapada a nivel del codo tras una fractura. El resultado es la afectación del músculo flexor largo del pulgar o de los fascículos de los dedos índice y medio del flexor común profundo de los dedos, siendo imposible la flexión de la falange distal. (página 155)

Atrapamiento del nervio interóseo posterior Sucede al nivel en que esta rama del nervio radial atraviesa los dos planos de fibras en el interior del músculo supinador corto, frecuentemente tras un traumatismo en el codo o una banda fibrosa en el interior de este músculo. No existe alteración sensitiva si sólo está dañado el interóseo posterior, pero hay una incapacidad para extender los dedos mediante el músculo extensor común de los dedos. La extensión de las articulaciones interfalángicas distales de los dedos es posible mediante la actuación de los interóseos innervados por el cubital. Si el propio nervio radial está lesionado, la posición péndula de la mano es más acusada. (página 156)

Auscultación del pulso braquial La presión sanguínea arterial suele tomarse en la arteria humeral utilizando un esfigmomanómetro. Primero se palpa la arteria en el hueco del codo por delante de la epitroclea e inmediatamente superomedial a la aponeurosis bicipital, que puede notarse como una banda resistente a través del codo. Se infla por encima de la presión sanguínea sistólica presumible un manguito conectado con un manómetro de presión colocado en la zona proximal del brazo, y se va desinflando lentamente hasta que se escuchan las ondas de la presión arterial a través del estetoscopio en el hueco del codo; ésta es la presión sanguínea sistólica. Una nueva liberación de aire del manguito hace que desaparezcan los latidos; esto sucede en el nivel de la presión sanguínea diastólica. Las ondas de presión se escuchan normalmente en torno a los valores de 120 mmHg para la presión sistólica y 70-80 mmHg para la diastólica. (página 152)

Bursitis del olécranon Es la inflamación de la bolsa situada por encima del olécranon del cúbito, asociada a una larga presión en este punto. (página 149)

Calcificación del tendón del supraespinoso No se conoce la etiología de los depósitos de calcio en el tendón del supraespinoso, situados cerca de su inserción y que pueden provocar un desgaste y rotura final del tendón. (página 143)

Codo de golfista Igual que el codo de tenista, este problema relativamente poco frecuente aparece con dolor a nivel de la epitroclea y se agrava al extender el codo con el antebrazo en supinación. Se debe a los esfuerzos repetidos de cualquiera de los músculos del origen común de los flexores. (página 152)

Codo de tenista El dolor a la presión en el epicóndilo del codo se debe a cualquier movimiento reiterado (servicio del tenis, teclado del ordenador) en el que participe el grupo de músculos extensores. (página 152)

Contractura de Dupuytren Es una deformidad de la mano debida al engrosamiento de la aponeurosis palmar (de etiología

desconocida) con la fibrosis resultante y una contractura final de los dedos. Aparece como un pequeño nódulo duro en la base del dedo anular, y tiende a afectar a este dedo y al meñique, con un fruncimiento y adherencia de la aponeurosis palmar a la piel. Finalmente, las articulaciones metacarpofalángica e interfalángica proximal quedan en posición de flexión fija. (página 161)

Contractura de Volkmann Es una deformidad del miembro superior debida a la isquemia muscular que se produce en las lesiones de la arteria humeral (fractura supracondílea del húmero). La interrupción en la irrigación de la musculatura de la extremidad superior produce necrosis y una fibrosis final. Clínicamente, la afectación más grave suele observarse en los flexores de los dedos, siendo incapaz el paciente de extender los dedos cuando la muñeca se encuentra flexionada. (página 155)

Dedo en resorte Tipo de tenosinovitis digital (un engrosamiento inflamatorio crónico de la vaina tendinosa), suele afectar a las vainas sinoviales de los dedos a nivel de la cabeza del metacarpiano. El paciente presenta una sensación de chasquido y sensibilidad exacerbada en el dedo afectado. La situación se denomina pulgar en resorte cuando afecta al pulgar. (página 165)

Desgarro del manguito de los rotadores Suele producirse tras la luxación del hombro, y puede acontecer en cualquiera de los músculos del manguito (supraespinoso, infraespinoso, redondo menor y subescapular). (página 143)

Enfermedad de De Quervain Es un engrosamiento inflamatorio crónico de la vaina tendinosa que suele aparecer en los músculos abductor largo y extensor corto del pulgar al atravesar el extremo inferior del radio cerca de la estiloides radial. Existe un engrosamiento palpable de la vaina tendinosa y dolor en los movimientos del pulgar. (página 157)

Escápula (omóplato) alada Es la escápula que se despegue de la pared posterior del tórax como el ala de un ángel. Se hace evidente cuando se empuja la mano contra una pared o se utiliza para abrir una puerta. Suele deberse a una alteración del serrato mayor o, en ocasiones, del dorsal ancho. Ello puede ser secundario a una enfermedad muscular o a una parálisis nerviosa. (página 145)

Fractura de Colles Alude a Abraham Colles, un cirujano de Dublín. Esta fractura del extremo inferior del radio con desplazamiento posterior suele deberse a una caída sobre la mano en extensión. Sus complicaciones incluyen la irritación del nervio mediano, la rotura del tendón del extensor largo del pulgar y la subluxación de la articulación radiocubital distal. (página 131)

Fractura del escafoides Se produce a nivel de su cuello y puede ser muy difícil de diagnosticar en sus primeras fases. Existe una sensibilidad exacerbada en la tabaquera anatómica que está limitada por los tendones del extensor y del abductor largo del pulgar. Debido a la pérdida de la irrigación del fragmento proximal, la necrosis avascular es una famosa complicación de esta fractura y la osteoartritis puede ser grave si no se trata. (página 173)

Fractura supracondílea del húmero Suele aparecer en jóvenes tras una caída sobre la mano extendida, lo que produce un desplazamiento posterior del fragmento distal. Las estructuras en peligro son la arteria humeral y el nervio mediano y, en un desplazamiento posterolateral, el nervio radial. Si un fragmento óseo presiona sobre la arteria, pueden tener lugar cambios isquémicos en el antebrazo y en la mano que llevarán a una contractura isquémica de Volkmann. (página 128)

Ganglión de la muñeca Es una inflamación quística, que procede habitualmente de la herniación de líquido sinovial, que aparece en la muñeca cerca del extremo inferior del radio y del cúbito. Aunque esta situación no suele requerir tratamiento, antiguamente se golpeaba el ganglión con un libro pesado para romper el saco herniario. (página 168)

Introducción de una vía venosa central Se puede tomar una vía venosa central a través de las venas subclavia o yugular interna. En ocasiones, se utiliza la vena braquiocefálica del lado derecho para acceder a las grandes venas del cuello. Desde este nivel, se arrastra el catéter hacia la vena cava superior y la aurícula derecha. Este acceso venoso central se utiliza para la administración de quimioterapia, nutrición parenteral o antibióticos, o para medir la presión venosa central. (página 137)

Inyecciones intramusculares Suelen realizarse en el centro de la porción anterior del músculo deltoides porque en la porción posterior del deltoides pueden comprometer el nervio axilar en su salida por el espacio cuadrilátero (cuadrangular) humerotricipital. (página 139)

Luxación de la cabeza del radio Observada en niños pequeños, normalmente antes de los 5 años (también conocida como "subluxación de la cabeza del radio"), se debe a la subluxación de la cabeza del radio del ligamento anular. La forma cónica en el adulto de la cabeza y el cuello del radio se desarrolla tardíamente, y su forma cilíndrica durante la infancia reduce la fijación por el ligamento anular. (página 150)

Luxación del húmero La luxación de la cabeza humeral en la articulación del hombro es una lesión relativamente común y tiene lugar en dirección inferior (carece de soporte muscular) o anterior (arrancamiento del manguito de los rotadores), con riesgo de lesión del nervio axilar (circunflejo). La luxación anterior suele asociarse con una lesión de la cápsula o del rodete. (página 122)

Luxación del semilunar La flexión dorsal muy forzada de la muñeca a veces puede provocar la luxación del hueso grande o del semilunar. Al volver la muñeca a la posición neutra el semilunar queda desplazado en sentido anterior, ejerciendo una presión sobre el nervio mediano (parestesias en los dedos pulgar e índice). Su reducción manual consta de una tracción de la muñeca, que se flexiona lentamente a continuación en sentido palmar mientras se presiona sobre el propio semilunar. (página 171)

Mano péndula Es una complicación de la parálisis del nervio radial debida a la afectación de los músculos extensores del antebrazo y puede asociarse a una pérdida de la sensibilidad del primer espacio interdigital dorsal entre el dedo pulgar y el índice. (páginas 157 y 160)

Necrosis avascular del escafoides Tras la fractura del cuello del escafoides puede suceder una necrosis avascular en el fragmento proximal. Ello se debe a que la irrigación de este hueso se dirige desde las zonas distales a las proximales y, por tanto,

el fragmento proximal queda desprovisto de la vascularización. Esta situación no suele diagnosticarse hasta 6 u 8 semanas tras la lesión; entonces puede aparecer en la radiografía un aumento llamativo de la densidad del fragmento avascular. Más tarde puede producirse un hundimiento óseo y puede ser necesaria la extirpación de este fragmento si no se adoptó una inmovilización en el momento de la lesión. (página 171)

Parálisis de Erb (parálisis de Erb-Duchenne) Es una patología de las raíces superiores del plexo braquial, frecuentemente una lesión obstétrica durante un parto complicado en el que se haya aplicado una tracción a la cabeza del bebé cuando estaba en flexión lateral y se hubiera tirado hacia abajo del hombro del lado opuesto. Esta lesión del plexo braquial, la más frecuente de las obstétricas, afecta a la quinta y sexta raíces nerviosas cervicales. Tras el parto, el brazo del bebé puede quedar en posición de "camarero que espera una propina", con el hombro en aducción, el codo extendido y la muñeca pronada y flexionada. Suele ser evidente en el momento de nacer y puede mejorar durante el primer año de vida del niño. (página 145)

Parálisis de Klumpke Es una lesión del plexo braquial que suele deberse a una abducción excesiva en el momento del parto que provoca la lesión de las raíces C8 y T1 del plexo braquial, lo que ocasiona la deformidad de la mano en garra por parálisis de la musculatura intrínseca de la mano (miotomo T1). También puede afectarse el tronco simpático, provocando la contracción de la pupila y un síndrome de Horner. La lesión puede no diagnosticarse al nacimiento, manifestándose solamente en el momento en que el bebé es incapaz de coger los objetos con normalidad. (página 137)

Parálisis del nervio circunflejo (axilar) Suele suceder tras las luxaciones del hombro o las fracturas del cuello del húmero. La alteración sensitiva afecta a la porción superior y externa del brazo, y el déficit motor del músculo deltoides hace que sea especialmente difícil realizar la abducción del brazo o meter la mano en el bolsillo del pantalón. (página 146)

Parálisis del nervio cubital Suele deberse a su lesión detrás de la epitroclea del húmero, con lo que disminuye la capacidad de aducción de la muñeca, no es posible separar los dedos y aparece la mano en garra (parálisis de los interóseos). También puede existir una incapacidad para aducir el pulgar. Los músculos hipotenares pierden su actividad, y puede afectarse la sensibilidad de ambas caras en el meñique y en la mitad cubital del anular. (página 149)

Parálisis del nervio radial Conocida en general como parálisis "de muletas" o parálisis "del sábado noche", suele deberse a la compresión del nervio radial en la axila (las muletas mal fijadas en la axila o el estupor del borracho en el que los brazos caen pesadamente sobre un sillón son causas frecuentes). La lesión afecta a la extensión del codo y de la muñeca, pero el defecto sensitivo es mínimo: normalmente sólo una pequeña área de la piel superficial al primer músculo interóseo dorsal en el dorso de la mano. (página 148)

Punción venosa del miembro superior Es un procedimiento muy habitual realizado en la mayoría de las admisiones hospitalarias. Los lugares más frecuentes son la vena mediana cubital en el hueco del codo y la vena cefálica inmediatamente proximal a la articulación de la muñeca. En los casos difíciles también puede utilizarse el arco venoso dorsal de la mano. Una recomendación útil es que las venas son más constantes a nivel de la ramificación de un "árbol de afluentes". (página 154)

Punciones arteriales Dos puntos habituales para obtener sangre arterial en la extremidad superior son la arteria humeral en el hueco del codo y la arteria radial en la muñeca. El punto para la arteria humeral está inmediatamente por dentro y proximal a la aponeurosis bicipital (es decir, el mismo punto en el que se toma la presión sanguínea). La arteria radial es fácilmente palpable inmediatamente proximal a la articulación de la muñeca y por fuera del tendón del palmar mayor. Al realizar una punción de la arteria radial es importante comprobar que exista pulso en la arteria cubital que permita la anastomosis por si se produce cualquier lesión o espasmo tras la punción de la arteria radial (prueba de Allen). (página 165)

Reducción de la luxación de hombro Normalmente bajo anestesia general se realiza una rotación externa completa del brazo, se aduce a través del cuerpo y, todavía en aducción, se gira en rotación interna (método de Kocher). En otro procedimiento (hipocrático) se sitúa un pie descalzo en la axila del paciente y, con una ligera tracción de la mano, el húmero queda suavemente reintroducido dentro de la fosa glenoidea. Antes y después de la reducción es importante comprobar la existencia de lesiones en el nervio axilar (circunflejo). (página 134)

Reflejo del tendón del bíceps braquial Se desencadena golpeando con un martillo sobre el extremo del pulgar sujeto contra el tendón de este músculo. El reflejo (principalmente a través de C6) provoca la contracción del músculo bíceps braquial y la flexión del codo. (página 152)

Reflejo del tendón del tríceps Desencadenado tras golpear con un martillo este tendón justo por encima del olécranon, extiende el codo. Fundamentalmente, esta vía depende de C7. Las respuestas reflejas disminuidas o exageradas indican trastornos en su función. Por ejemplo, la sección del nervio abolirá el reflejo, mientras que la exaltación del mismo es característica de la lesión de la motoneurona superior, porque la capacidad de respuesta de las células del asta anterior se ha incrementado al eliminarse la inhibición fisiológica desde los centros superiores. (página 149)

Síndrome del túnel carpiano Es un grupo de síntomas secundarios a la compresión del nervio mediano en el túnel

del carpo bajo el ligamento anular anterior del carpo. Las alteraciones sensitivas suelen afectar a los dos dedos y medio laterales y al pulgar, y el síntoma con el que aparecen puede ser dolor a lo largo de la cara lateral de la mano. Los músculos afectados son los tres pequeños músculos tenares (abductor corto, flexor corto y oponente del pulgar). Si la situación se prolonga mucho tiempo puede existir una pérdida llamativa de la masa muscular de la eminencia tenar. Su tratamiento suele precisar la sección del ligamento anular anterior del carpo distal a la muñeca. (página 163)

Tendinitis bicipital La porción larga del bíceps braquial en la corredera bicipital puede desgastarse y romperse. Los síntomas de este hecho incluyen dolor en la supinación contra resistencia y, si se completa la rotura, aparece un llamativo relieve en la cara anterior del brazo cuando se flexiona el codo. (página 143)

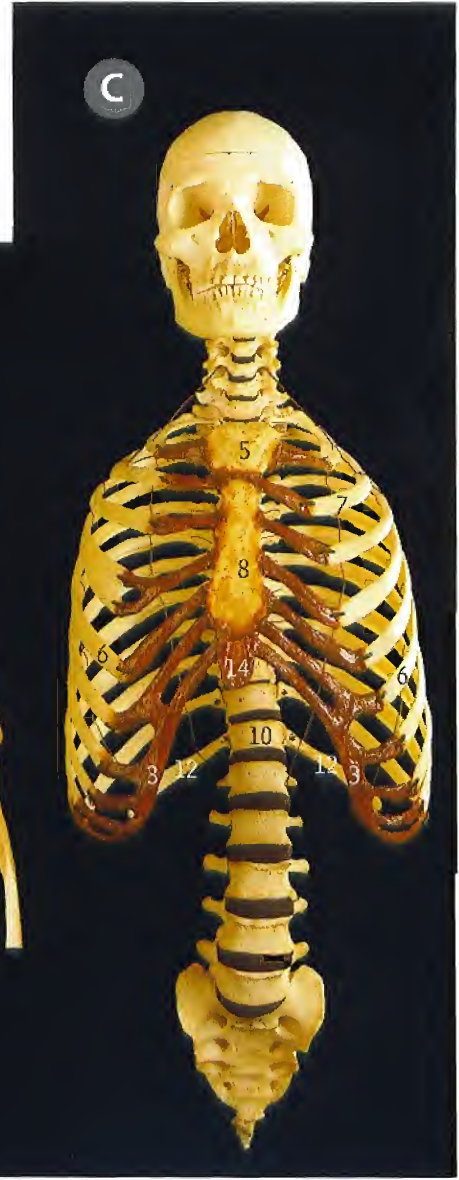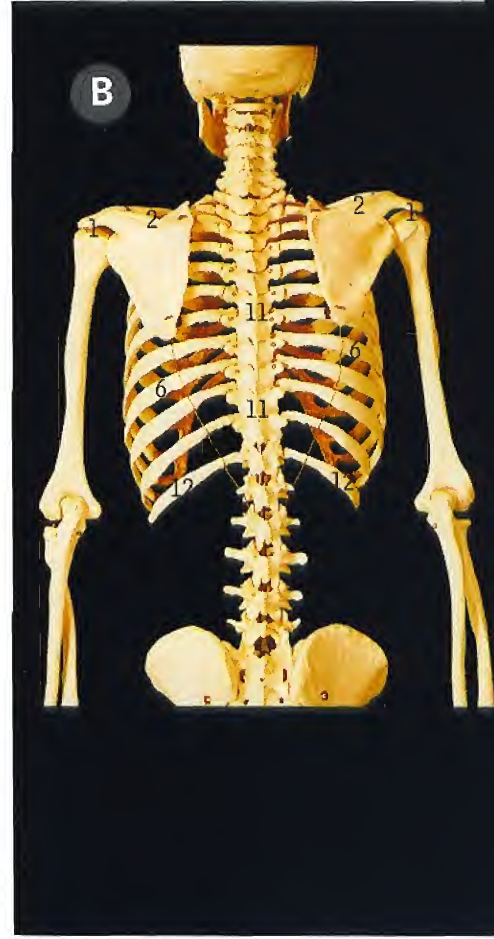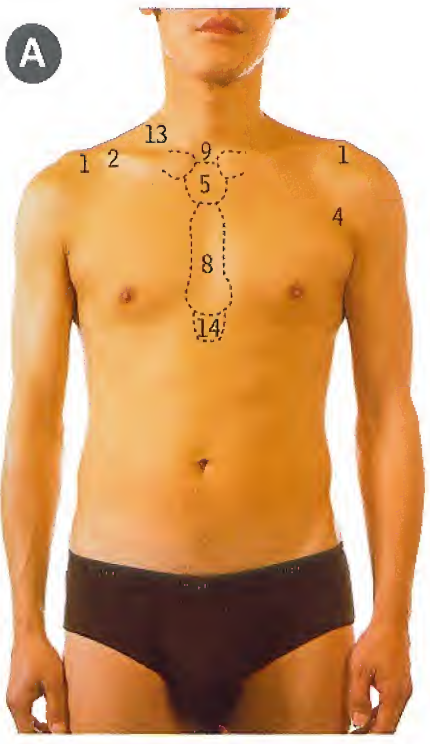
Tendinitis del supraespinoso Situada profunda al acromion y al músculo deltoides, la bolsa subacromial permite el deslizamiento libre debajo de ella del tendón del supraespinoso en abducción. Su lesión o los cambios inflamatorios producidos en la bolsa pueden provocar un reflejo doloroso en abducción, especialmente cuando el troquíter entra en contacto con el acromion. El dolor desaparecerá en abducción si el acromion no vuelve a tocar al músculo supraespinoso. Este "arco" doloroso es totalmente diagnóstico de esta circunstancia. (página 143)

Vías periféricas arteriales Utilizadas cuando se requieren tomas de muestras de sangre arterial repetidas en un paciente gravemente enfermo, se realizan en la arteria radial de la mano no dominante. Antes de hacerlo es importante confirmar la existencia del arco palmar profundo mediante la oclusión de la arteria radial y la comprobación del pulso de la arteria cubital (prueba de Allen). (página 163)

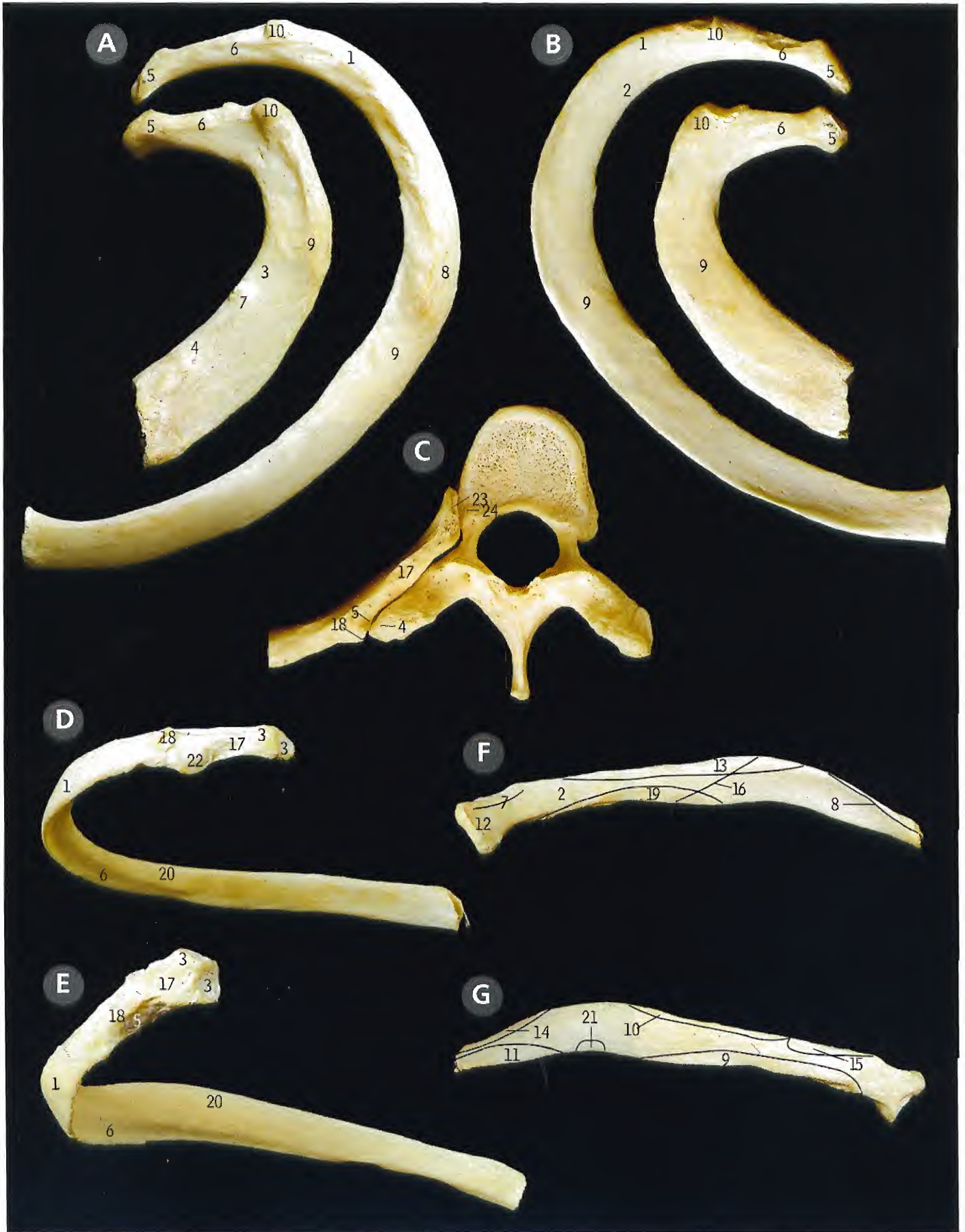Vías venosas periféricas Si no es posible la canulación venosa central, los dos puntos predilectos para tomar vías periféricas en la extremidad superior son la vena mediana cubital, en el hueco del codo, y la vena cefálica, en la muñeca a nivel de la articulación radiocarpiana. Ambos procedimientos requieren unas condiciones de asepsia y el conocimiento de las posiciones exactas de estas venas superficiales. (página 154)

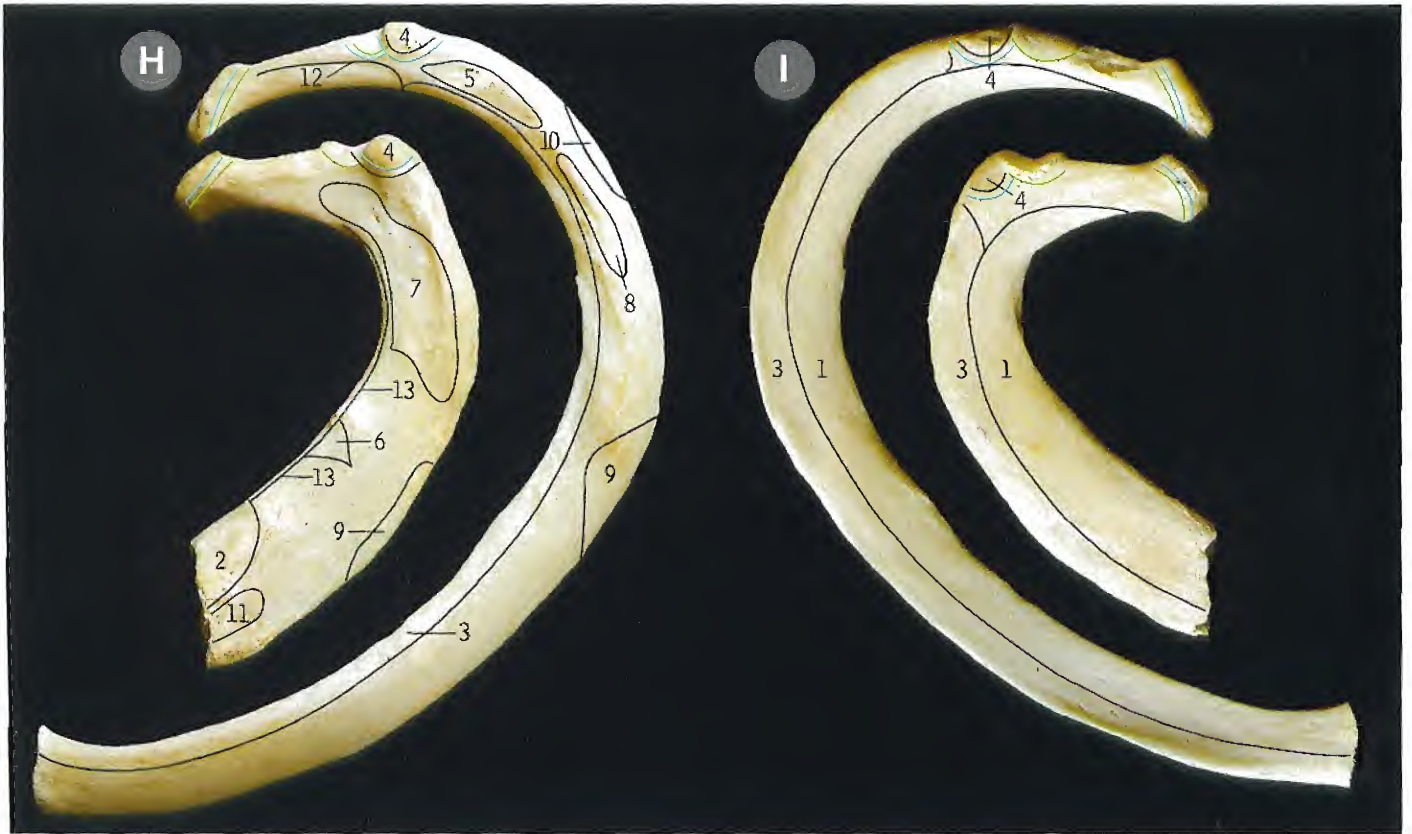Tórax

- Tórax**
- A** anatomía de superficie, vista anterior
 - B** esqueleto axial, vista posterior
 - C** esqueleto axial, vista anterior (cráneo, columna vertebral y caja torácica)



- 1 Acromion
- 2 Clavícula
- 3 Borde costal
- 4 Surco deltopectoral
- 5 Manubrio esternal
- 6 Costilla
- 7 Segunda costilla
- 8 Cuerpo esternal
- 9 Escotadura yugular
- 10 Vértebra torácica, cuerpo
- 11 Vértebra torácica, apófisis espinosas
- 12 Duodécima costilla
- 13 Músculo trapecio
- 14 Apófisis xifoides esternal





Primera costilla (semicírculo interno) y segunda costilla (semicírculo externo) del lado izquierdo

- A Vista superior
- B Vista inferior

- 1 Ángulo
- 2 Surco costal
- 3 Surco para la arteria subclavia y el primer nervio torácico
- 4 Surco para la vena subclavia
- 5 Cabeza
- 6 Cuello
- 7 Tuberculo del escaleno (de Lisfranc)
- 8 Tuberosidad para el serrato mayor
- 9 Cuerpo
- 10 Tuberosidad

Costillas y relaciones

- C Una costilla típica articulada con vértebra, vista desde arriba
- D La quinta costilla izquierda vista desde atrás (una típica costilla superior)
- E La séptima costilla izquierda vista desde atrás (una típica costilla inferior)
- F La duodécima costilla izquierda vista desde delante, con inserciones
- G La duodécima costilla izquierda vista desde atrás, con inserciones

- 1 Ángulo costal
- 2 Área cubierta por la pleura
- 3 Carillas articulares de la cabeza
- 4 Carilla articular de la apófisis transversa
- 5 Porción articular de la tuberosidad
- 6 Surco costal
- 7 Ligamento costotransverso
- 8 Diafragma
- 9 Músculo erector de la columna vertebral
- 10 Músculo intercostal externo
- 11 Músculo oblicuo mayor
- 12 Cabeza
- 13 Músculo intercostal interno
- 14 Músculo dorsal ancho
- 15 Músculo supracostal
- 16 Línea de reflexión de la pleura
- 17 Cuello de la costilla
- 18 Porción no articular de la tuberosidad costal
- 19 Músculo cuadrado de los lomos (lumbar)
- 20 Cuerpo de la costilla
- 21 Músculo serrato menor posterom inferior
- 22 Carilla articular de la tuberosidad costal
- 23 Carilla articular superior de la cabeza de la costilla
- 24 Carilla articular superior del cuerpo de la vértebra

Las costillas atípicas son la primera, la segunda, la décima, la undécima y la duodécima.

La **primera costilla** tiene una cabeza con una carilla articular (A5) y una tuberosidad prominente (A10), pero no presenta un ángulo o surco costal. El cuerpo tiene una cara superior y otra inferior.

La **segunda costilla** presenta una cabeza con dos carillas articulares (B5), un ángulo (B1) cercano a la tuberosidad (B10), un ancho surco costal (B2) posterior, una superficie externa que mira hacia arriba y hacia fuera, y una superficie interna que mira hacia abajo y hacia adentro.

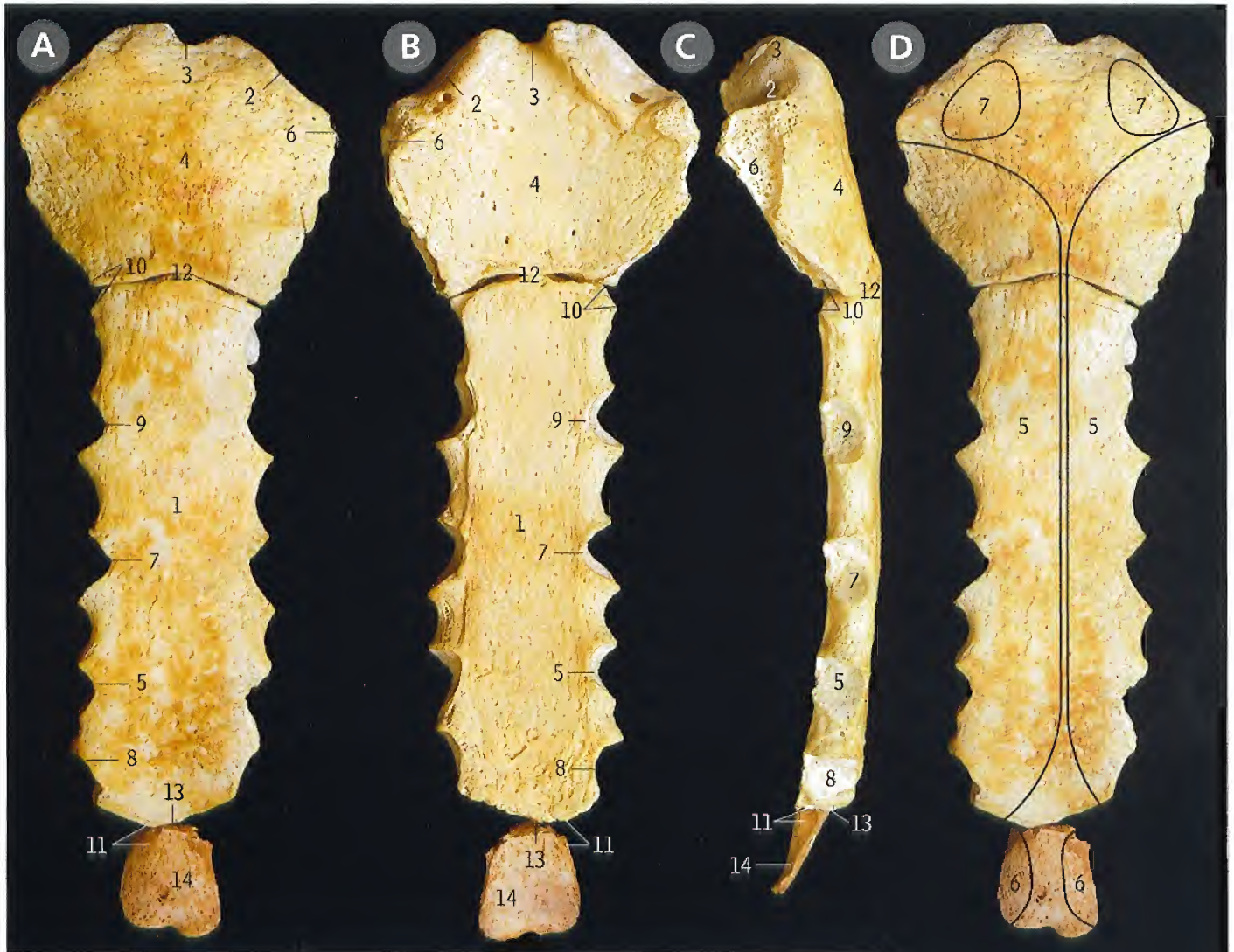
La **duodécima costilla** tiene una cabeza con una carilla articular (F12), pero no presenta tuberosidad, ángulo o surco costal. El cuerpo se estrecha en su porción terminal (las terminaciones de las otras costillas se ensanchan levemente).

Primera costilla izquierda (semicírculo interno) y segunda costilla (semicírculo externo), inserciones

- H Vista superior
- I Vista inferior

Líneas azules = epifisarias; verdes = inserciones capsulares de las articulaciones costovertebrales

- 1 Área cubierta por la pleura
- 2 Ligamento costoclavicular
- 3 Músculos y membranas intercostales
- 4 Ligamento costotransverso posterior
- 5 Músculo supracostal
- 6 Músculo escaleno anterior
- 7 Músculo escaleno medio
- 8 Músculo escaleno posterior
- 9 Músculo serrato mayor
- 10 Músculo serrato menor posterosuperior
- 11 Músculo subclavio
- 12 Ligamento costotransverso superior
- 13 Membrana costopleural (cúpula pleural)



Esternón

- A** Vista anterior
- B** Vista posterior
- C** Vista desde la derecha

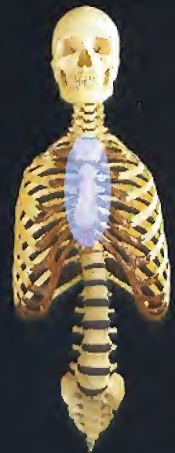- 1** Cuerpo
- 2** Escotadura claviclar
- 3** Horquilla del esternon
- 4** Manubrio (mango)
- 5** Escotadura para el quinto cartilago costal
- 6** Escotadura para el primer cartilago costal
- 7** Escotadura para el cuarto cartilago costal
- 8** Escotadura para el sexto cartilago costal
- 9** Escotadura para el tercer cartilago costal
- 10** Escotadura para el segundo cartilago costal
- 11** Escotadura para el séptimo cartilago costal
- 12** Ángulo del esternón (ángulo de Louis) y articulación manubrioesternal
- 13** Articulación esternoxifoidea
- 14** Apéndice xifoideas

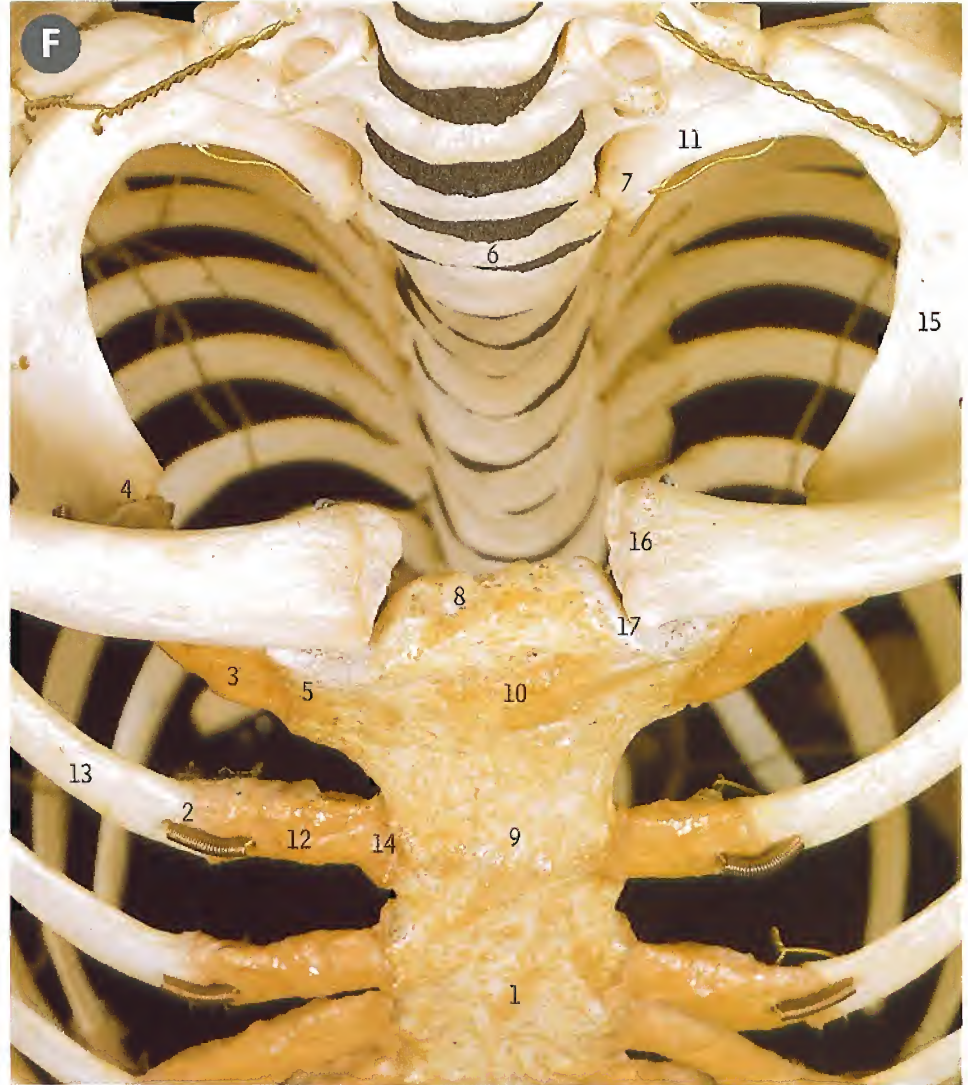

El esternón está formado por el manubrio o mango (4), el cuerpo (1) y el apéndice xifoideas (14).

El cuerpo del esternón (1) está formado por la fusión de cuatro segmentos; las líneas de fusión están indicadas a veces por tres ligeras crestas transversas.

El manubrio o mango (4) y el cuerpo (1) son óseos, pero el apéndice xifoideas (14), que varía considerablemente en forma y tamaño, es cartilaginoso, aunque con frecuencia muestra algún grado de osificación.

Las articulaciones manubrioesternal y esternoxifoidea (12 y 13) son sínfisis; las superficies articulares están cubiertas por cartilago hialino y unidas por un disco fibrocartilaginoso.





Esternón
inserciones

D Vista anterior

E Vista posterior

- 1 Área cubierta por la pleura izquierda
- 2 Área cubierta por la pleura derecha
- 3 Área en contacto con el pericardio
- 4 Diafragma
- 5 Músculo pectoral mayor
- 6 Músculo recto anterior del abdomen
- 7 Músculo esternocleidomastoideo
- 8 Músculo esternohioideo
- 9 Músculo esternotiroidoideo
- 10 Músculo triangular del esternón

F Estrecho torácico superior en un esqueleto articulado, vista anterosuperior

El estrecho torácico (apertura superior del tórax) tiene aproximadamente el mismo tamaño y forma que el contorno de un riñón, y sus límites son la primera vértebra torácica (6), las primeras costillas (15), los primeros cartílagos costales (3) y el borde superior del manubrio esternal (escotadura yugular, 8). No está orientado en un plano horizontal, sino que está inclinado un poco hacia abajo y hacia adelante.

El segundo cartilago costal (12) se une con el manubrio y el cuerpo del esternón (10 y 1) a nivel de la articulación manubrioesternal (9). Constituye un importante punto de referencia porque la línea articular se palpa como una cresta en el ángulo que existe entre el manubrio y el cuerpo (ángulo de Louis), y es posible identificar el segundo cartilago costal y su costilla por fuera de él. Las demás costillas se identifican al contar desde la segunda costilla hacia abajo.

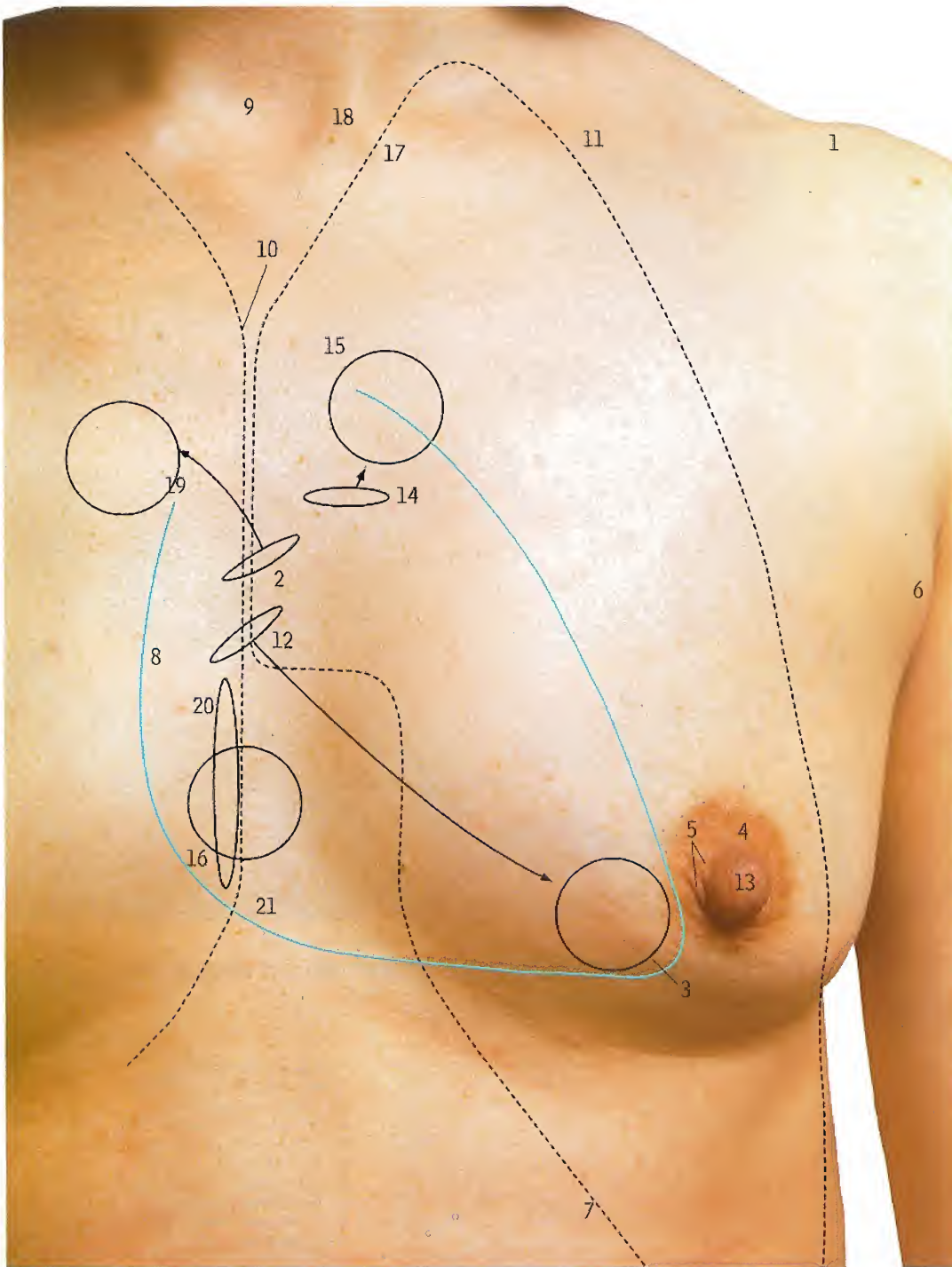
- 1 Cuerpo del esternón
- 2 Articulación condrocostal
- 3 Primer cartilago costal
- 4 Primera articulación condrocostal
- 5 Primera articulación esternocostal
- 6 Primera vértebra torácica
- 7 Cabeza de la primera costilla
- 8 Escotadura yugular
- 9 Articulación manubrioesternal (ángulo de Louis)
- 10 Manubrio del esternón
- 11 Cuello de la primera costilla
- 12 Segundo cartilago costal
- 13 Segunda costilla
- 14 Segunda articulación esternocostal
- 15 Cuerpo de la primera costilla
- 16 Extremo esternal de la clavícula
- 17 Articulación esternoclavicular

Los dos sacos pleurales están en contacto desde el nivel del segundo cartilago costal hasta el nivel del cuarto (E2 y 1).



Costocondritis y fracturas de las costillas/esternón, ver página 218.

Corazón, pleura y pulmón izquierdos *proyecciones superficiales en la mujer*



Línea azul = corazón; línea punteada = pleura.

La posición de las cuatro válvulas cardíacas está señalada con elipses, y los focos de auscultación donde se captan mejor con el fonendoscopio los sonidos de las válvulas correspondientes están indicados con círculos.

La articulación manubrioesternal (ángulo de Louis) (10) es palpable y sirve de guía para localizar el segundo cartilago costal (15) que se articula con el esternón a este nivel (v. pág. 181, F9, 14 y 12).

La pleura y el pulmón se prolongan hacia el cuello unos 2,5 cm sobre el tercio interno de la clavícula.

En la línea clavicular media el límite inferior de la pleura se extiende hasta el octavo cartilago costal, en la línea axilar media llega hasta la décima costilla, y a nivel del borde lateral de la masa común espinal cruza la duodécima costilla.

El borde inferior del pulmón se encuentra aproximadamente dos costillas por encima del punto en el que la pleura se refleja sobre sí misma.

Detrás del esternón, las dos cavidades pleurales están en contacto en la línea media desde el segundo hasta el cuarto cartilagos costales, donde divergen debido a la presencia del corazón en el lado izquierdo.

- 1 Articulación acromioclavicular
- 2 Válvula aórtica
- 3 Punta del corazón
- 4 Areola de la mama
- 5 Glándulas areolares de la mama
- 6 Cola axilar (de Spencer) de la mama

- 7 Margen costal (a nivel del octavo cartilago costal)
- 8 Cuarto cartilago costal
- 9 Escotadura yugular
- 10 Articulación manubrioesternal

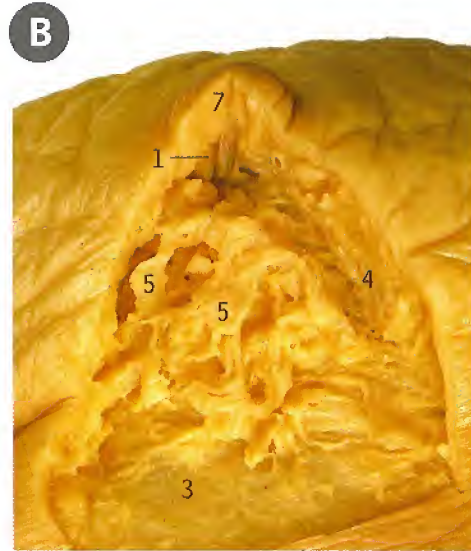
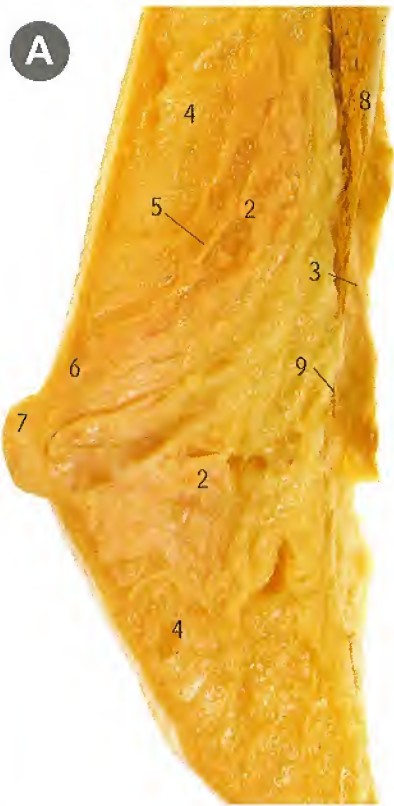- 11 Punto medio de la clavícula
- 12 Válvula mitral
- 13 Pezón de la mama
- 14 Válvula pulmonar
- 15 Segundo cartilago costal

- 16 Sexto cartilago costal
- 17 Articulación esternoclavicular
- 18 Músculo esternocleidomastoideo
- 19 Tercer cartilago costal
- 20 Válvula tricúspide
- 21 Articulación esternoxifoidea



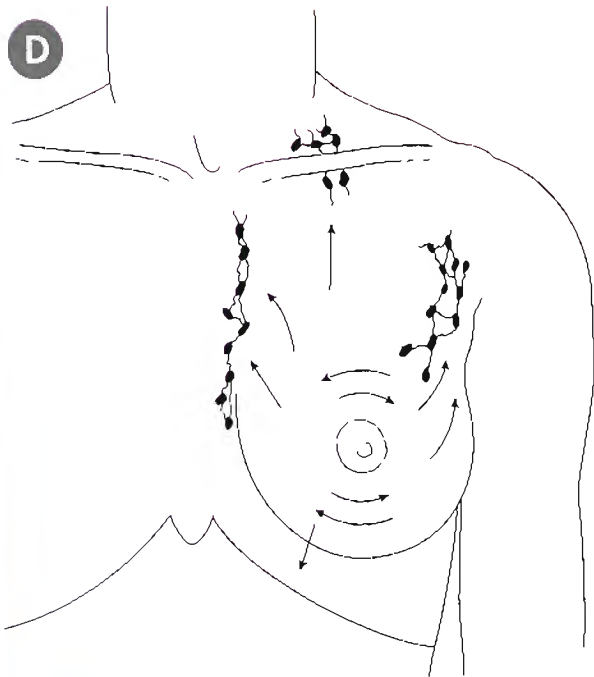
Ruidos cardíacos (focos de auscultación), ver página 219.

Mama de la mujer *glándula mamaria*



- A** Corte sagital medio
B Disección de la porción inferior, visto desde delante y abajo
C Xeromamografía

- 1 Seno del conducto galactóforo
 2 Tejido glandular consolidado
 3 Aponeurosis del pectoral mayor
 4 Grasa
 5 Tabique fibroso (ligamento suspensorio de Cooper)
 6 Conducto galactóforo
 7 Pezón
 8 Músculo pectoral mayor
 9 Espacio retromamario



D Mama *drenaje linfático*

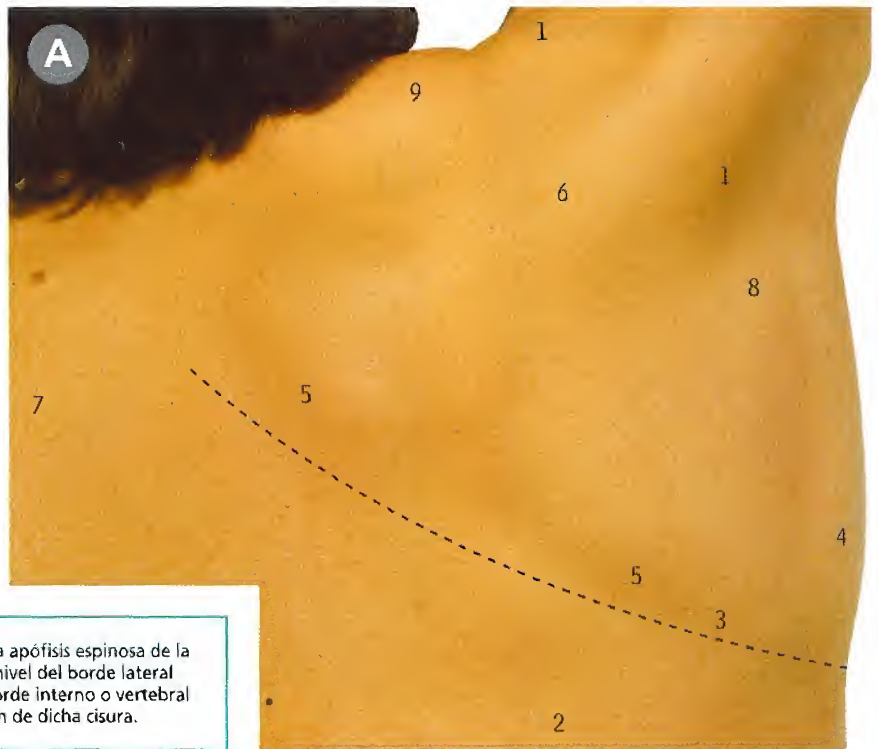
La mama contiene un patrón difuso de conductos linfáticos anastomóticos que también se distribuye por la piel suprayacente, y la linfa de cualquier punto puede viajar a cualquier otro punto. Los conductos de mayor tamaño drenan la mayor parte de la linfa en los ganglios axilares, pero cierta cantidad procedente de la zona medial atraviesa la pared torácica cerca del esternón y accede a los ganglios paraesternales adyacentes a los vasos torácicos internos. Éstos son el punto inicial y más habitual de diseminación cancerígena, aunque también pueden participar otros ganglios (especialmente en la fase de diseminación tardía de la enfermedad), tales como los infraclaviculares y los supraclaviculares (cervicales profundos), los mediastínicos y los ganglios abdominales (a través del diafragma y la fascia del recto). También puede producirse la diseminación a la mama contralateral.



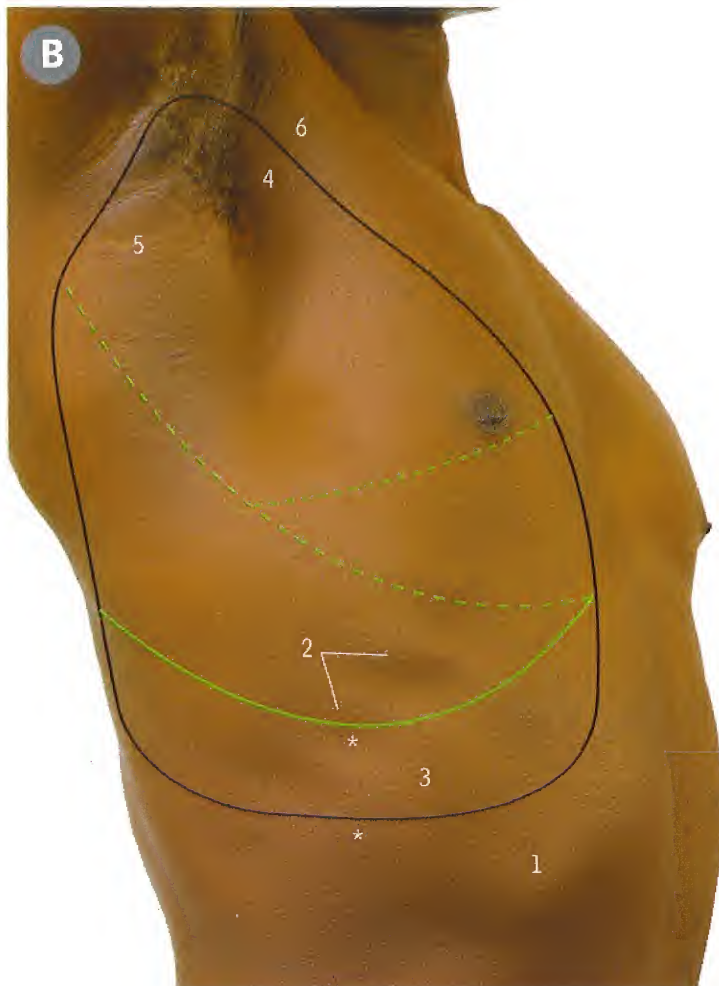
A Mitad derecha del tórax vista desde atrás con el brazo en abducción

Con el brazo en abducción total, el borde vertebral o interno del omóplato (5) se coloca en un ángulo de unos 60° respecto a la vertical, e indica aproximadamente la línea de la cisura oblicua del pulmón (línea discontinua).

- 1 Músculo deltoides
- 2 Quinto espacio intercostal
- 3 Ángulo inferior del omóplato
- 4 Músculo dorsal ancho
- 5 Borde interno del omóplato
- 6 Espina del omóplato
- 7 Apófisis espinosa de la tercera vértebra dorsal (torácica)
- 8 Músculo redondo mayor
- 9 Músculo trapecio



La línea de la cisura oblicua del pulmón va desde el nivel de la apófisis espinosa de la tercera vértebra torácica (7) hasta el sexto cartilago costal, a nivel del borde lateral del esternón (v. B). Con el brazo en abducción completa, el borde interno o vertebral del omóplato (5) constituye una guía adecuada de la dirección de dicha cisura.



B Mitad derecha del tórax puntos superficiales de referencia, vista desde la derecha con el brazo en abducción

La línea negra indica la extensión de la pleura, y la línea verde continua el límite inferior del pulmón; obsérvese el espacio entre ambos en la parte inferior del tórax, que corresponde al seno costodiafragmático de la pleura, el cual no contiene pulmón. Las líneas verdes discontinuas representan las cisuras oblicua y transversa del pulmón.

- 1 Borde costal
- 2 Digitaciones del serrato mayor
- 3 Músculo oblicuo mayor del abdomen
- 4 Suelo de la axila
- 5 Músculo dorsal ancho
- 6 Músculo pectoral mayor

La cisura transversa del pulmón derecho está representada por una línea trazada horizontalmente hacia atrás desde el cuarto cartilago costal hasta encontrarse con la línea que marca la cisura oblicua (descrita en A), que se dirige hacia adelante hasta encontrarse con el sexto cartilago costal. El trigono así delineado enmarca el lóbulo medio del pulmón; encima de él se sitúa el lóbulo superior, y debajo y detrás el inferior.

El pulmón izquierdo sólo tiene dos lóbulos, superior e inferior, y carece de cisura transversa; la proyección anatómica superficial de la cisura oblicua izquierda es similar a la del lado derecho.

*Los asteriscos representan los puntos donde los bordes inferiores del pulmón y la pleura cruzan la octava y décimas costillas, respectivamente, en la línea medioaxilar.

Músculos del tórax

músculos intercostales externos e internos del lado izquierdo, vista anterior

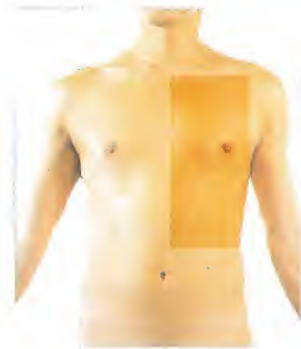Se han eliminado los músculos pectorales y abdominales, junto con los vasos y nervios y las membranas intercostales anteriores, para mostrar los músculos intercostales externos e internos (como en 2 y 3).

- | | | | |
|---|-----------------------------|----|----------------------------|
| 1 | Octavo cartílago costal | 6 | Segunda costilla |
| 2 | Músculo intercostal externo | 7 | Séptimo cartílago costal |
| 3 | Músculo intercostal interno | 8 | Ángulo esternal (de Louis) |
| 4 | Noveno cartílago costal | 9 | Décimo cartílago costal |
| 5 | Segundo cartílago costal | 10 | Apéndice xifoides |

Las fibras de los **músculos intercostales externos** (2) se dirigen hacia abajo y adentro, y en la proximidad de las uniones costocondrales (como la que está entre 5 y 6) dejan sitio para la membrana intercostal anterior (se ha eliminado en esta pieza); esta membrana está formada por finas capas de tejido conectivo a través de las cuales se observan los músculos intercostales internos (3).

Las fibras de los **músculos intercostales internos** (3) se dirigen hacia abajo y afuera. En la parte anterior están cubiertos por las membranas intercostales anteriores y en la porción posterior del tórax dejan sitio para las membranas intercostales posteriores. Las diversas direcciones de las fibras musculares permiten diferenciar los dos grupos musculares: hacia abajo y adentro los intercostales externos (2), y hacia abajo y afuera los internos (3).

El séptimo cartílago costal (7) es el más inferior que se une al esternón y, junto con los cartílagos costales octavo, noveno y décimo (1, 4 y 9) forma el reborde costal.




Músculos del tórax

músculos intercostales derechos

- A** Vistos desde fuera
- B** Vistos desde dentro

- 1 Octava costilla
- 2 Músculo intercostal externo
- 3 Quinto nervio intercostal
- 4 Quinta arteria intercostal posterior
- 5 Quinta vena intercostal posterior
- 6 Quinta costilla
- 7 Cuarta costilla
- 8 Músculo intercostal profundo o íntimo
- 9 Músculo intercostal interno
- 10 Pleura
- 11 Séptima costilla
- 12 Sexto nervio intercostal
- 13 Sexta costilla

Los músculos intercostales internos se continúan en la parte posterior con las membranas intercostales posteriores, que están cubiertas por los extremos mediales de los intercostales externos (como en 2).

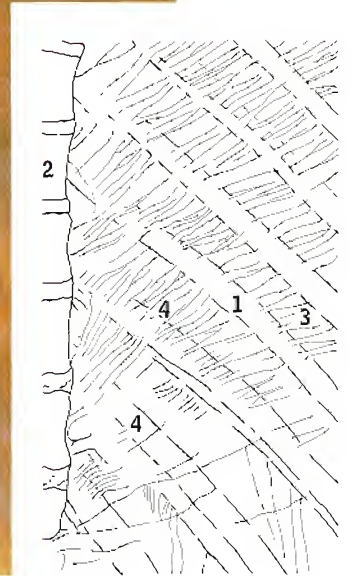
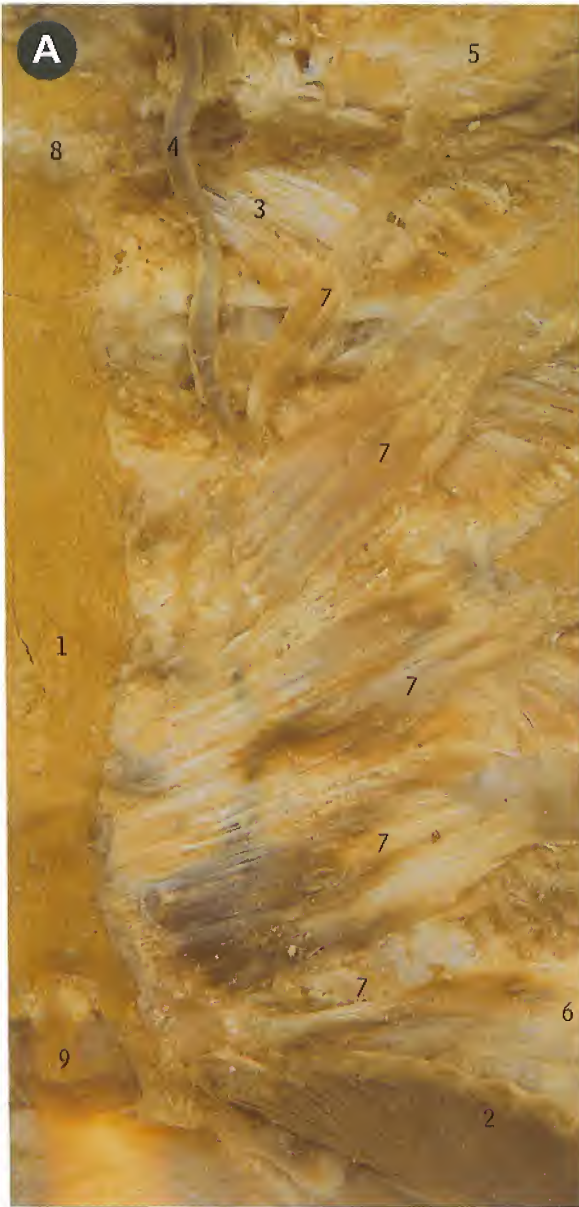

En A se ha disecado cada espacio intercostal a diferente profundidad, y de arriba abajo se muestran los músculos intercostal externo (2), interno (9) y profundo o íntimo (8), y la pleura (10). Los principales vasos y nervios intercostales se sitúan entre los músculos intercostales internos y los profundos; el nervio (12) se sitúa en el sexto espacio intercostal, inmediatamente por debajo de la sexta costilla (13), y sobre la superficie externa del intercostal profundo (8), pero la arteria y la vena están cubiertas por el surco costal. Los vasos y el nervio se observan en el quinto espacio intercostal, cuando se disecciona desde la cara interna del tórax, como en B; en este caso se han quitado la pleura y el músculo intercostal profundo, y se advierte que los vasos (5 y 4) y el quinto nervio intercostal (3) están sobre la superficie interna del intercostal interno (9).



Músculos del tórax

- A** *músculo triangular del esternón (esternocostal) del lado derecho, vista posterior e interna*
B *subcostales izquierdos inferiores e intercostales profundos*



Esta vista de la cara interna de la pared torácica comprende la superficie posterior de la mitad derecha del esternón y la pared adyacente, después de quitar la pleura. Se observa el trayecto de la arteria mamaria interna (4) profundo a los fascículos del triangular del esternón (7, antes llamado esternocostal).

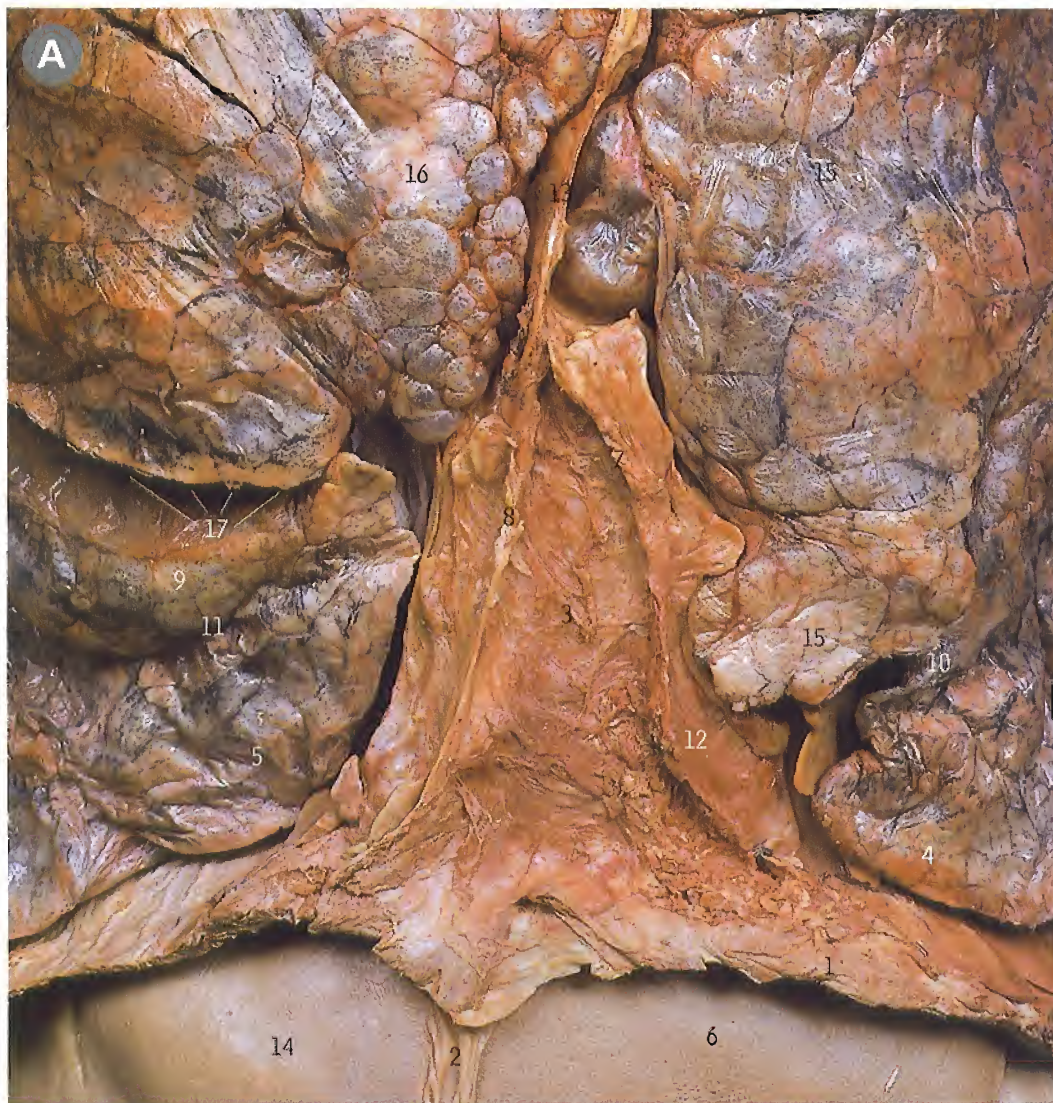- | | |
|-------------------------------|--|
| 1 Cuerpo del esternón | 6 Sexta costilla |
| 2 Diafragma | 7 Fascículos del triangular del esternón |
| 3 Músculo intercostal interno | 8 Angulo esternal (de Louis) |
| 4 Arteria mamaria interna | 9 Apéndice xifoides |
| 5 Segunda costilla | |

El triangular del esternón (A7) está en el mismo plano que los músculos intercostales íntimos en la cara lateral de la pared del tórax (B3) y que los subcostales en la porción posterior (B4).

Los músculos subcostales (B4) cubren varias costillas y, al igual que los intercostales profundos (B3, intercostales íntimos), con frecuencia están poco desarrollados o no existen en la mitad superior del tórax.

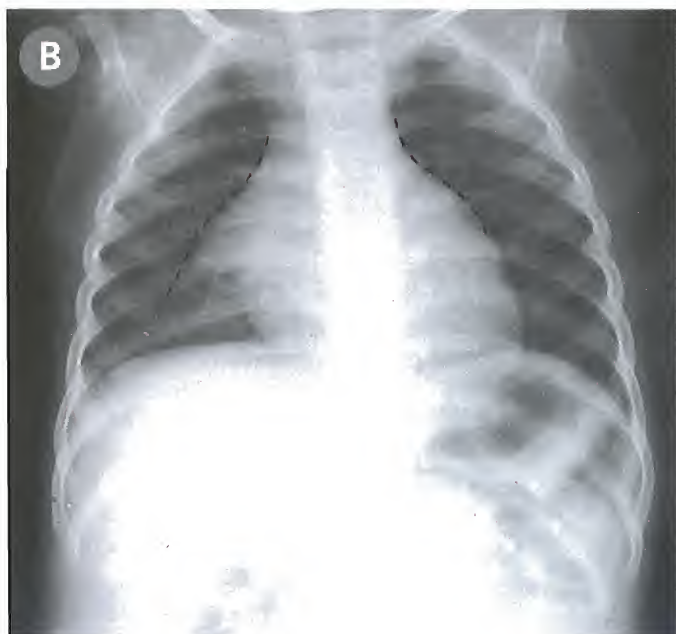
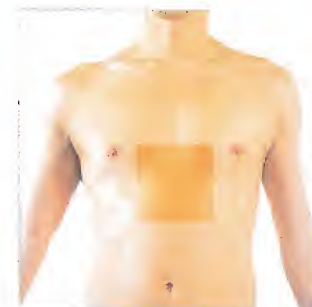El hemitórax izquierdo, en su porción inferior, se observa en esta preparación desde la derecha y delante, después de seccionar los cuerpos vertebrales (como en 2) y de extirpar la pleura, los vasos y los nervios; se identifica parte de la capa de músculos intercostales profundos o íntimos de la pared torácica (3 y 4).

- | | |
|----------------------------|------------------------------|
| 1 Octava costilla | 3 Músculo intercostal íntimo |
| 2 Octava vértebra torácica | 4 Músculo subcostal |



A Pulmones y pericardio vista anterior

- 1 Diafragma
- 2 Ligamento falciforme
- 3 Pericardio fibroso
- 4 Lóbulo inferior del pulmón izquierdo
- 5 Lóbulo inferior del pulmón derecho
- 6 Lóbulo izquierdo del hígado
- 7 Línea de reflexión de la pleura izquierda
- 8 Línea de reflexión de la pleura derecha
- 9 Lóbulo medio del pulmón derecho
- 10 Cisura oblicua
- 11 Cisura oblicua del pulmón derecho
- 12 Pleura sobre el pericardio
- 13 Pleuras parietales (derecha e izquierda) en contacto
- 14 Lóbulo derecho del hígado
- 15 Lóbulo superior del pulmón izquierdo
- 16 Lóbulo superior del pulmón derecho
- 17 Cisura horizontal del pulmón derecho



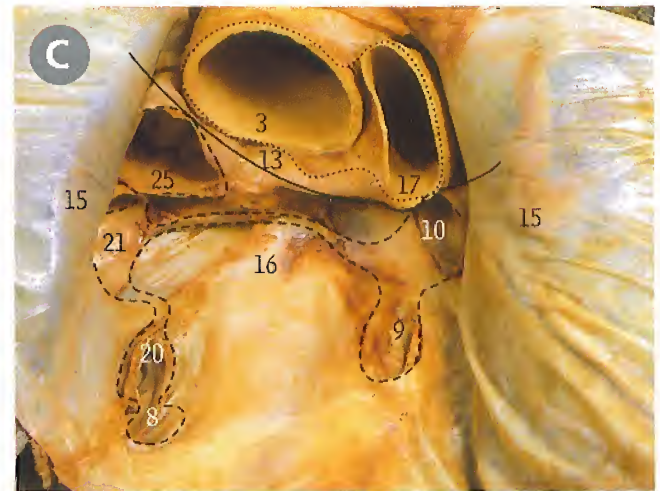
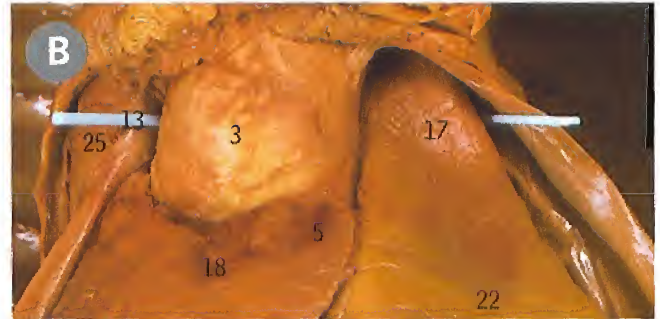
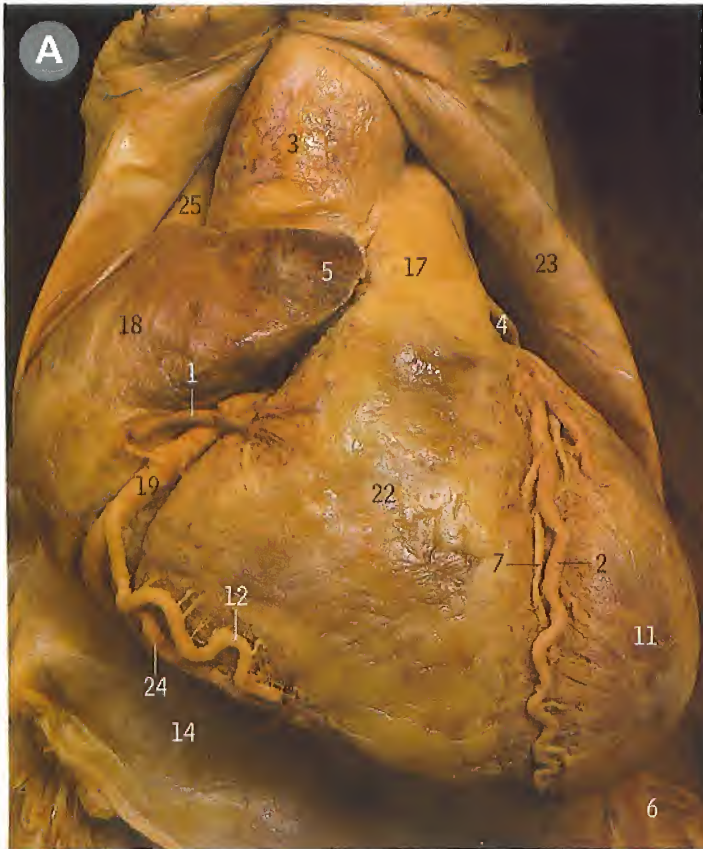
Se han eliminado las paredes anterior del tórax y del abdomen. Los bordes seccionados de las dos cavidades pleurales quedan juntos (13), pero más abajo, a nivel de la cara anterior del pericardio (3), se separan (8 y 7).

Las pleuras se separan a nivel del cuarto cartílago costal (contorno de 13, 8 y 7) debido a la protrusión del corazón (hacia la izquierda), y, por tanto, la región central del pericardio fibroso (3) no está cubierta de pleura.

B Tórax radiografía de un niño

Se ve el timo del niño en la radiografía de tórax, con forma de vela (signo de la vela), delimitada por la línea discontinua.

Corazón y pericardio

**A** Vista anterior**B** Con un marcador en el seno transverso**C** Seno oblicuo después de extirpar el corazón

- | | |
|--|---|
| 1 Vena anterior del corazón | 15 Pericardio vuelto hacia fuera sobre el pulmón |
| 2 Rama interventricular anterior de la arteria coronaria izquierda | 16 Pared posterior de la cavidad pericardiaca y seno oblicuo |
| 3 Aorta ascendente | 17 Tronco de la pulmonar |
| 4 Orejuela de la aurícula izquierda | 18 Auricula derecha |
| 5 Orejuela de la aurícula derecha | 19 Arteria coronaria derecha |
| 6 Diafragma | 20 Vena pulmonar inferior derecha |
| 7 Vena coronaria mayor | 21 Vena pulmonar superior derecha |
| 8 Vena cava inferior | 22 Ventriculo derecho |
| 9 Vena pulmonar inferior izquierda | 23 Pericardio seroso sobre el pericardio fibroso (vuelto hacia fuera) |
| 10 Vena pulmonar superior izquierda | 24 Vena coronaria menor |
| 11 Ventriculo izquierdo | 25 Vena cava superior |
| 12 Arteria marginal (rama de la arteria coronaria derecha) | |
| 13 Marcador en el seno transverso | |
| 14 Pericardio fusionado con el tendón del diafragma | |

El borde derecho del corazón está formado por la aurícula derecha (A18).

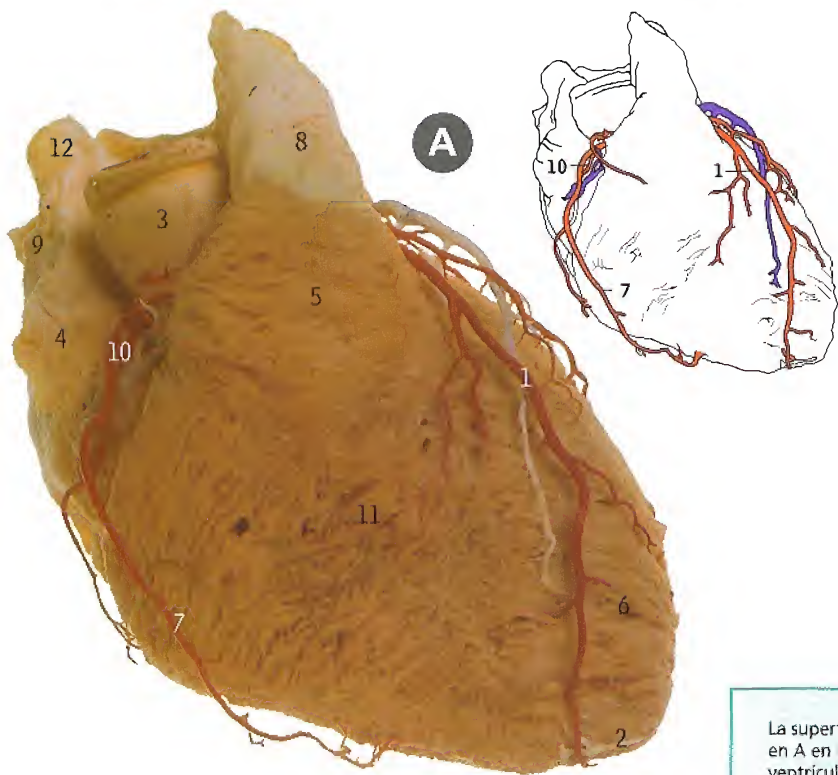
El borde izquierdo está formado principalmente por el ventriculo izquierdo (A11), junto con la porción superior (infundibulo) del ventriculo derecho (A22) y la punta de la aurícula izquierda (A4).

El borde inferior está formado por el ventriculo derecho (A22), junto con una porción pequeña del ventriculo izquierdo en el vértice del corazón (pág. 182, 2).

En A se ha seccionado el pericardio y doblado hacia atrás (23) para mostrar la superficie anterior del corazón. El tronco de la arteria pulmonar (17) sale del ventriculo derecho (22), por delante y a la izquierda de la aorta ascendente (3), cubierto parcialmente por la orejuela (5) de la aurícula derecha (18). La vena cava superior (25) está a la derecha de la aorta, cubierta en gran parte por el pericardio. La rama interventricular anterior (2) de la arteria coronaria izquierda y la vena coronaria mayor (7) están en el surco interventricular, es decir, el que existe entre los ventriculos derecho e izquierdo (22 y 11), y la arteria coronaria derecha (19) se sitúa en el surco auriculoventricular, entre el ventriculo (22) y la aurícula (18) derechos. En B se muestra sólo la porción superior de otro corazón, con un marcador en el seno transverso, que es el espacio que queda por detrás de la aorta (3) y el tronco de la pulmonar (17). En C se ha sacado el corazón de la cavidad pericardiaca y han quedado sólo los orificios de los grandes vasos. La línea de puntos indica la zona de fijación de un "manguito" del pericardio seroso que rodea la aorta (3) y el tronco de la pulmonar (17). La línea de guiones indica la zona de fijación de otro manguito más complejo, pero único, también del pericardio seroso, que rodea los otros seis grandes vasos (las cuatro venas pulmonares, 10, 9, 20 y 21, y las venas cavas superior e inferior, 25 y 8). El espacio estrecho que queda entre los dos manguitos es el seno transverso; la línea continua en C indica el trayecto del marcador que aparece en B. El área del pericardio (16) que queda entre las venas pulmonares y que está limitado hacia arriba por la reflexión del pericardio seroso en la porción posterior del corazón es el seno oblicuo.



Corazón después de inyectar sus vasos **A** visto desde delante **B** visto desde atrás



Las arterias coronarias se inyectaron con látex rojo y las venas coronarias con látex gris. El tronco de la pulmonar (8) asciende desde el infundíbulo (5) del ventrículo derecho (11), y su punto de partida está situado por delante y a la izquierda de la aorta ascendente (3).

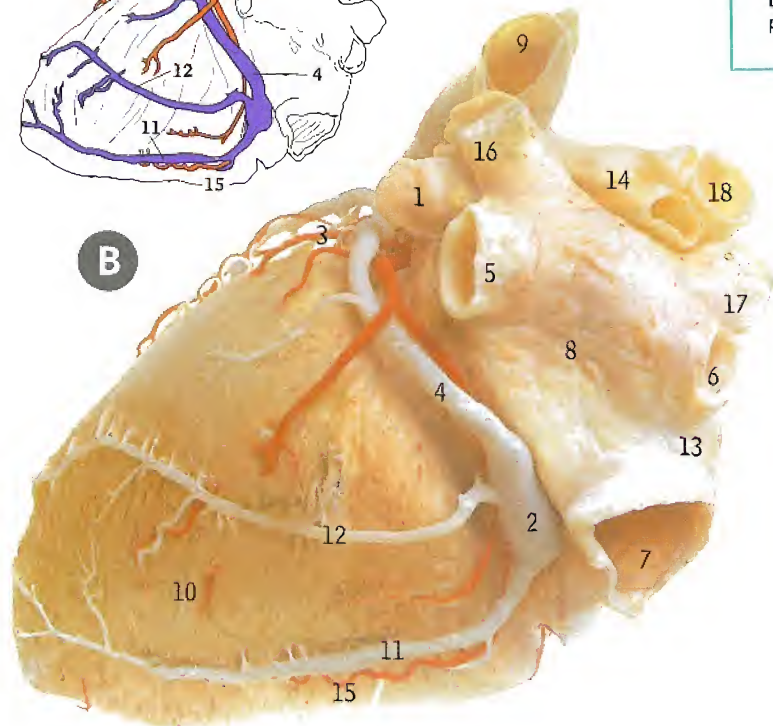
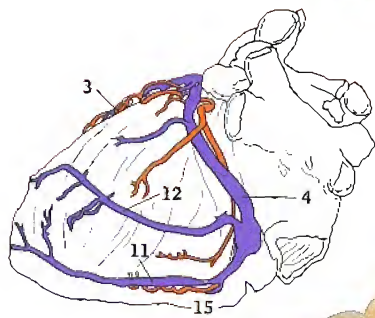
- 1 Rama interventricular anterior de la arteria coronaria izquierda y vena coronaria mayor en el surco interventricular
- 2 Vértice o punta del corazón
- 3 Aorta ascendente
- 4 Orejuela de la aurícula derecha (desplazada hacia fuera)
- 5 Infundíbulo del ventrículo derecho
- 6 Ventrículo izquierdo
- 7 Rama marginal de la arteria coronaria derecha
- 8 Tronco de la pulmonar
- 9 Aurícula derecha
- 10 Arteria coronaria derecha en el surco auriculoventricular (coronario) anterior
- 11 Ventrículo derecho
- 12 Vena cava superior

La superficie *esternocostal* del corazón es su superficie *anterior* (como se ve en A en la pág. 189 y en A más arriba), constituida principalmente por el ventrículo derecho (A11, D7) con porciones del ventrículo izquierdo (A6) y de la aurícula derecha (A9 y D10).

El *vértice* del corazón (A2) está formado por el ventrículo izquierdo.

La *base* del corazón es su superficie *posterior*, formada principalmente por la aurícula izquierda (B8) y una pequeña porción de la aurícula derecha (B13).

La superficie *inferior* del corazón es su superficie *diafragmática*, formada por los dos ventrículos (principalmente el izquierdo) (B10 y B15).



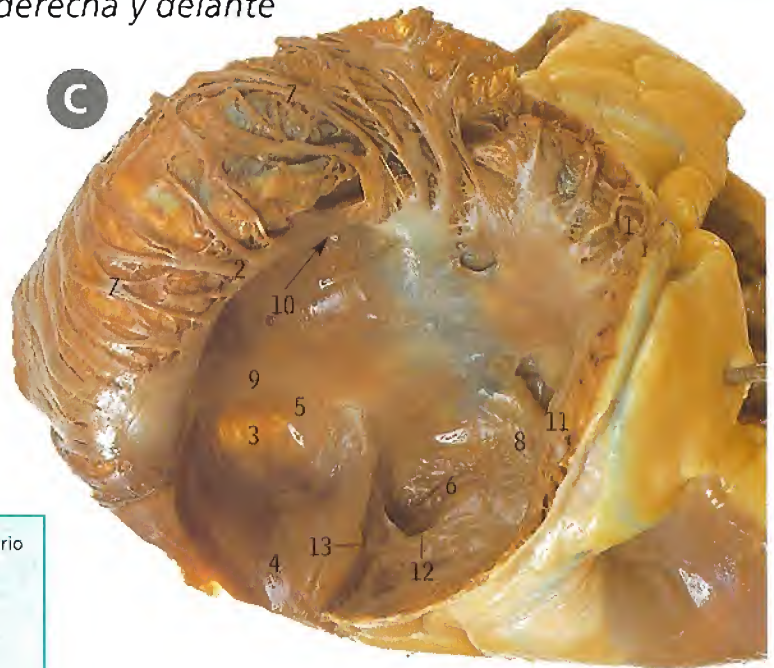- 1 Orejuela de la aurícula izquierda
- 2 Seno coronario en el surco auriculoventricular posterior
- 3 Vena coronaria mayor y rama interventricular anterior de la arteria coronaria izquierda
- 4 Vena coronaria mayor y rama circunfleja de la arteria coronaria izquierda
- 5 Vena pulmonar inferior izquierda
- 6 Vena pulmonar inferior derecha
- 7 Vena cava inferior
- 8 Aurícula izquierda
- 9 Arteria pulmonar izquierda
- 10 Ventrículo izquierdo
- 11 Vena coronaria media y rama interventricular posterior de la arteria coronaria derecha en el surco interventricular posterior
- 12 Vena posterior del ventrículo izquierdo
- 13 Aurícula derecha
- 14 Arteria pulmonar derecha
- 15 Ventrículo derecho
- 16 Vena pulmonar superior izquierda
- 17 Vena pulmonar superior derecha
- 18 Vena cava superior



C Aurícula derecha vista desde la derecha y delante

La pared anterior se ha seccionado cerca de su borde izquierdo y se ha desplazado a la derecha, identificándose en su superficie interna la cresta terminal vertical (2) y los músculos pectíneos horizontales (7). La fosa oval (3) está en el tabique interauricular, y el orificio del seno coronario (6) a la izquierda del orificio de la vena cava inferior (4).

- | | |
|---|---|
| 1 Orejuela | 8 Posición del nodo auriculoventricular (de Aschoff y Tawara) |
| 2 Cresta terminal | 9 Posición del tubérculo intervenoso |
| 3 Fosa oval | 10 Vena cava superior |
| 4 Vena cava inferior | 11 Válvula tricúspide |
| 5 Limbo de la fosa oval (anillo de Vieussens) | 12 Válvula del seno coronario |
| 6 Abertura del seno coronario | 13 Válvula de la vena cava inferior |
| 7 Músculos pectíneos | |



La fosa oval (3) forma parte del tabique interauricular y del tabique primario (*septum primum*) en el embrión.

El limbo de la fosa oval (anillo de Vieussens, 5), que forma el borde inferior del tabique secundario (*septum secundum*) en el embrión. Antes de que se fusionen los tabiques primario y secundario (al nacimiento), el orificio que queda entre ellos forma la fosa oval.

El nodo sinusal (nodo SA, no ilustrado) se ubica en la pared auricular anterior, en la parte superior de la cresta terminal, inmediatamente debajo de la abertura de la vena cava superior.

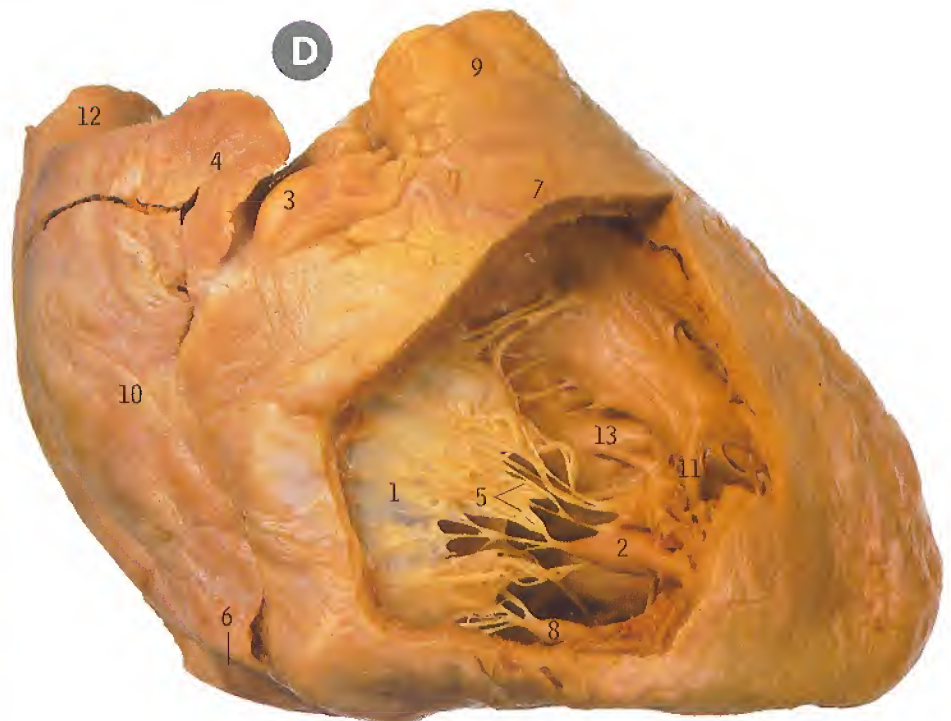
El nodo auriculoventricular (nodo AV, 8) está en el parénquima del tabique interauricular, justo por arriba y a la izquierda del orificio del seno coronario (6).

D Ventrículo derecho visto desde delante

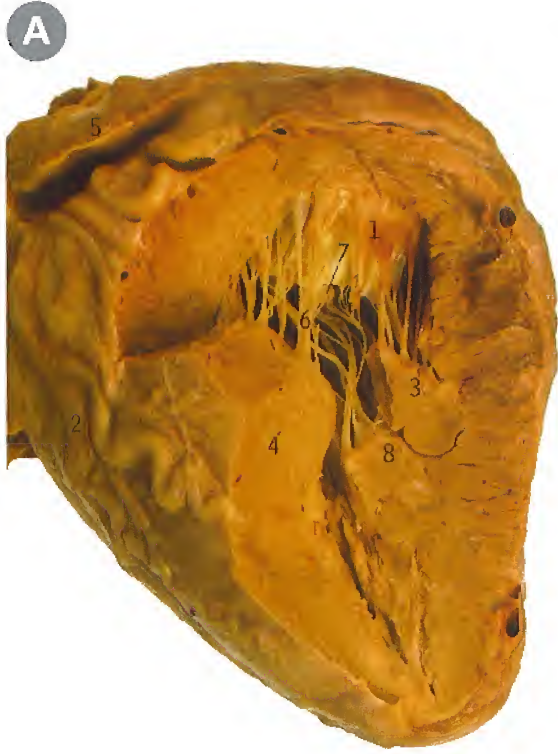- | |
|--|
| 1 Valva anterior de la válvula tricúspide |
| 2 Músculo (pilar) papilar anterior |
| 3 Aorta ascendente |
| 4 Orejuela de la aurícula derecha |
| 5 Cuerdas tendinosas |
| 6 Vena cava inferior |
| 7 Infundíbulo del ventrículo derecho |
| 8 Músculo (pilar) papilar posterior |
| 9 Tronco de la pulmonar |
| 10 Aurícula derecha |
| 11 Trabécula (cintilla arqueada) septomarginal |
| 12 Vena cava superior |
| 13 Trabéculas del tabique interventricular |

La trabécula (cintilla arqueada) septomarginal (11), que conduce la rama derecha del fascículo auriculoventricular (haz de His) del tabique interventricular (13) al músculo (pilar) papilar anterior (2), se conocía antiguamente con el nombre de banda moderadora.

Las cuerdas tendinosas (5) conectan las valvas de la tricúspide a los músculos papilares.



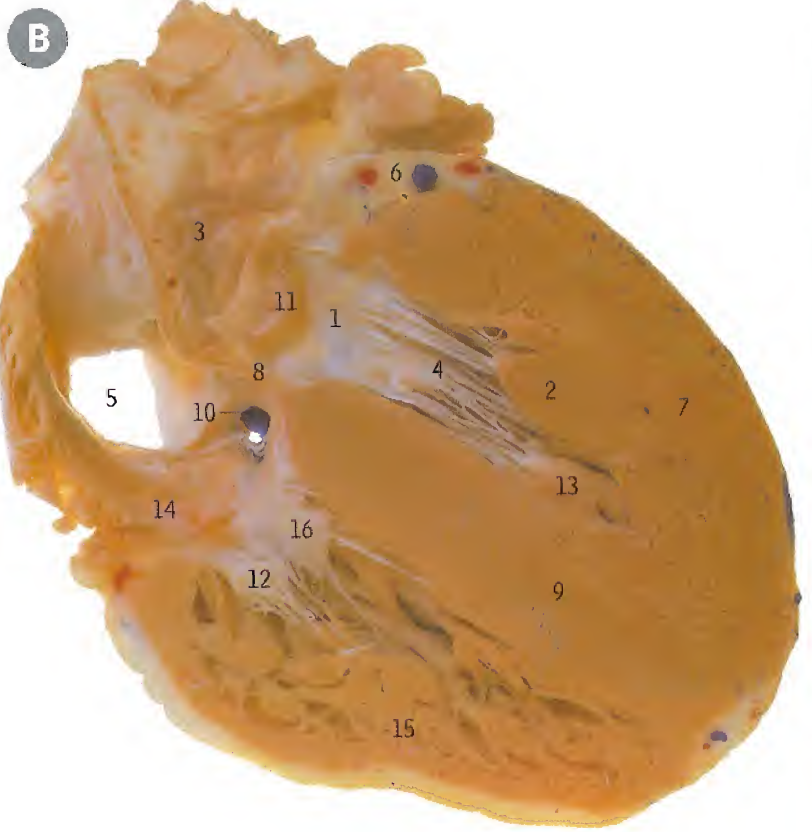
Ventrículo izquierdo vista inferior izquierda



El ventrículo se abrió después de quitar gran parte de las paredes izquierda, anterior y posterior; la vista es desde abajo, de modo que se observa hacia arriba la cara inferior de las valvas de la válvula mitral (1 y 7), fijadas a los músculos papilares anterior y posterior (3 y 8) por las cuerdas tendinosas (6). En esta preparación, la valva posterior (7) está oculta en gran medida por la anterior (1).

- 1 Valva anterior de la válvula mitral
- 2 Rama interventricular anterior de la arteria coronaria izquierda
- 3 Músculo papilar anterior
- 4 Pared anterior del ventrículo
- 5 Orejuela de la aurícula izquierda
- 6 Cuerdas tendinosas
- 7 Valva posterior de la válvula mitral
- 8 Músculo papilar posterior

Corazón sección coronal de los ventrículos



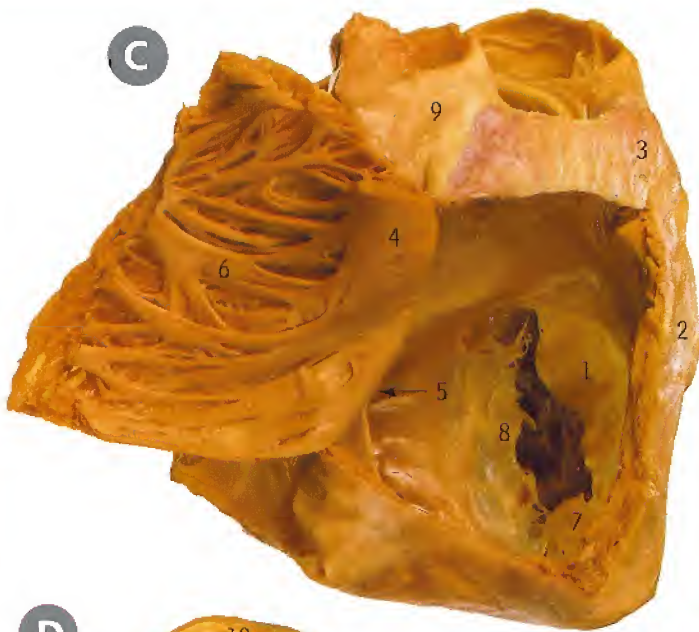
El corazón se ha seccionado por la mitad en su plano coronal, y es la cara posterior de la sección la que observamos desde delante, mirando hacia la pared posterior de ambos ventrículos. El corte se ha realizado inmediatamente por delante de la valva anterior de la mitral (1) y la posterior de la válvula aórtica (11).

Se han utilizado los nombres oficiales de las valvas de las válvulas aórtica y pulmonar, pero algunos textos ingleses utilizan alternativas ligeramente distintas, de la forma siguiente:

	Nombres oficiales	Textos ingleses
Aórtica	Derecha	Anterior
	Izquierda	Posterior izquierda
	Posterior	Posterior derecha
Pulmonar	Izquierda	Posterior
	Anterior	Anterior izquierda
	Derecha	Anterior derecha

- 1 Valva anterior de la válvula mitral
- 2 Musculo papilar anterior
- 3 Aorta ascendente
- 4 Cuerdas tendinosas
- 5 Vena cava inferior
- 6 Ramas de la arteria coronaria izquierda y la vena coronaria mayor
- 7 Pared ventricular izquierda
- 8 Porción membranosa del tabique interventricular
- 9 Porción muscular del tabique interventricular
- 10 Abertura del seno coronario
- 11 Valva posterior de la válvula aórtica
- 12 Valva posterior de la válvula tricúspide
- 13 Músculo papilar posterior
- 14 Aurícula derecha
- 15 Pared ventricular derecha
- 16 Valva septal o interna de la válvula tricúspide



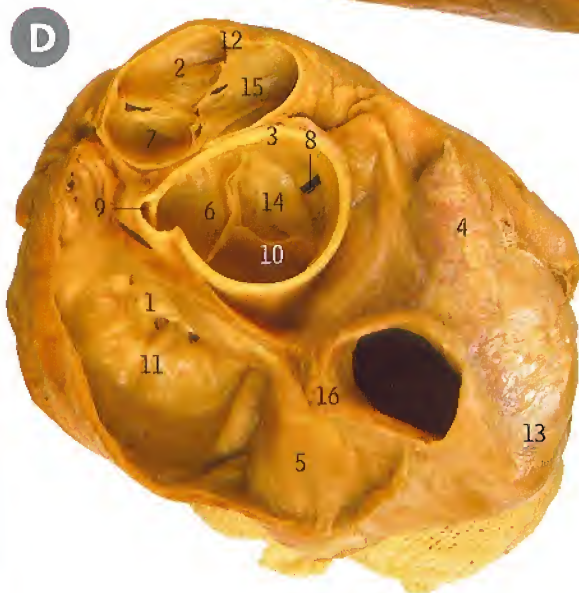


C Válvula tricúspide *vista desde la aurícula derecha*

La aurícula derecha se abrió después de seccionar su pared anterior (2) y desplazar los colgajos hacia fuera para así dejar al descubierto la superficie auricular del orificio auriculoventricular, flanqueado por las tres valvas de la tricúspide: anterior (1), posterior (7) y septal o interna (8).

- | | |
|---|---|
| 1 Valva anterior de la válvula tricúspide | 6 Músculos pectíneos |
| 2 Pared anterior de la aurícula derecha | 7 Valva posterior de la válvula tricúspide |
| 3 Orejuela de la aurícula derecha | 8 Valva septal o interna de la válvula tricúspide |
| 4 Cresta terminal | 9 Vena cava superior |
| 5 Tabique interauricular | |

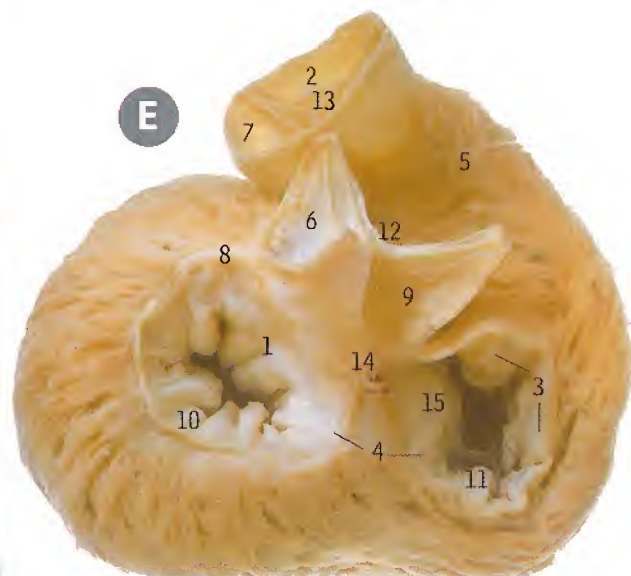
La valva posterior (7) de la tricúspide es la más pequeña.



D Válvulas pulmonar, aórtica y mitral *vista superior*

Se han seccionado inmediatamente por encima de las tres valvas de las válvulas pulmonar y aórtica (7, 2 y 15, y 14, 10 y 6) el tronco de la pulmonar (12) y la aorta ascendente (3). Se ha eliminado la porción superior de la aurícula izquierda (5) para mostrar la cara superior de las valvas de la mitral (11 y 1).

- | | |
|---|--|
| 1 Valva anterior de la válvula mitral | 9 Orificio de la arteria coronaria izquierda |
| 2 Valva sigmoidea anterior de la válvula pulmonar | 10 Valva sigmoidea posterior de la válvula aórtica |
| 3 Aorta ascendente | 11 Valva posterior de la válvula mitral |
| 4 Orejuela de la aurícula derecha | 12 Tronco de la pulmonar |
| 5 Aurícula izquierda | 13 Aurícula derecha |
| 6 Valva sigmoidea izquierda de la válvula aórtica | 14 Valva sigmoidea derecha de la válvula aórtica |
| 7 Valva sigmoidea izquierda de la válvula pulmonar | 15 Valva sigmoidea derecha de la válvula pulmonar |
| 8 Marcador en el orificio de la arteria coronaria derecha | 16 Vena cava superior |

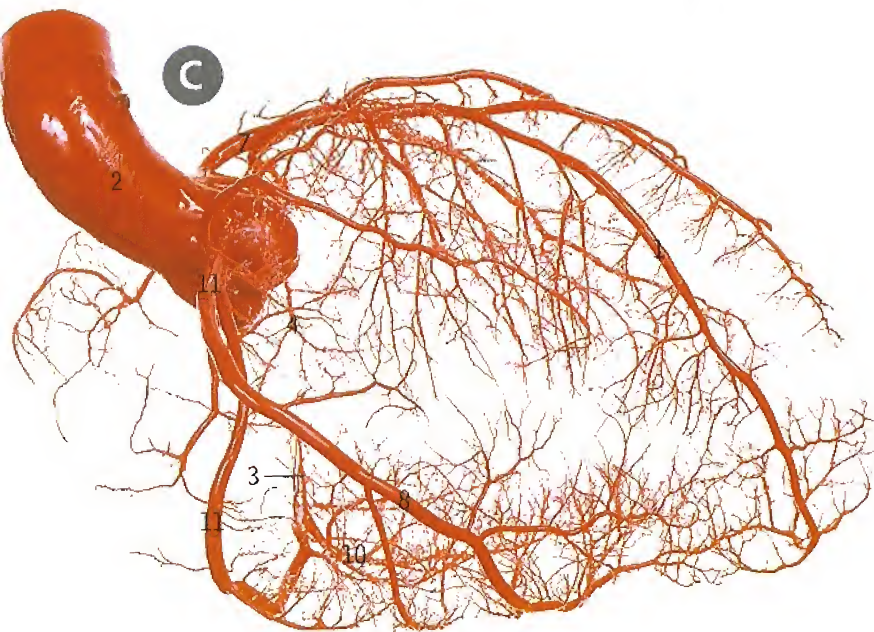
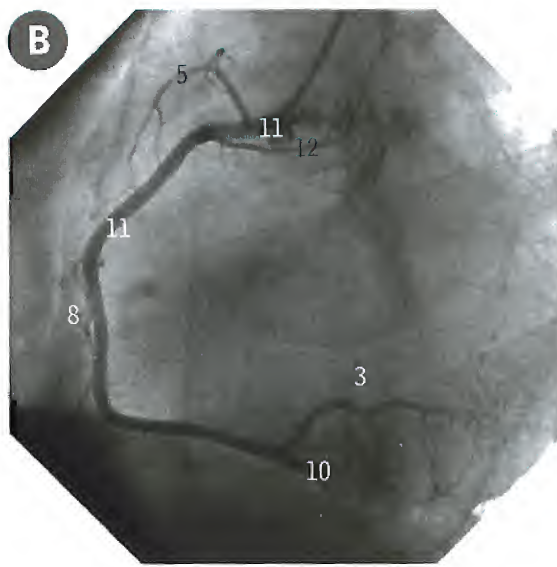
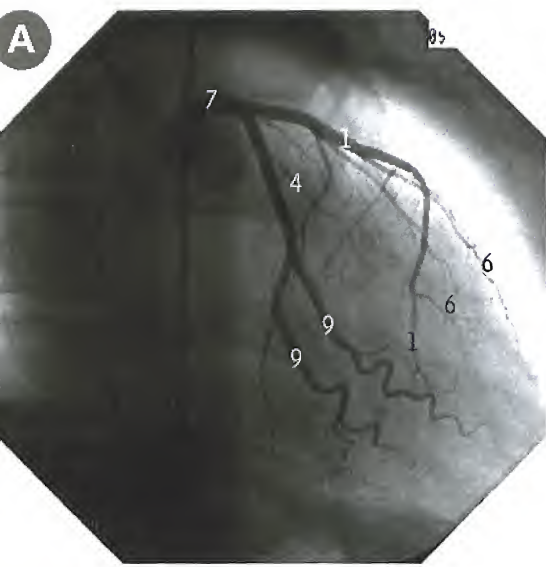


E Corazón *esqueleto fibroso*

El corazón se observa desde la derecha y detrás, después de eliminar ambas aurículas, mirando hacia los anillos fibrosos (4) que rodean los orificios mitral y tricúspide y que forman la zona de inserción para las bases de las valvas. Las valvas de la válvula pulmonar (7, 2 y 13) se identifican en la porción más alta del infundíbulo del ventrículo derecho (5), y las valvas de la válvula aórtica (12, 9 y 6) se han disecado desde el nacimiento de la aorta ascendente.

- | | |
|--|--|
| 1 Valva anterior de la válvula mitral | 9 Valva sigmoidea posterior de la válvula aórtica |
| 2 Valva sigmoidea anterior de la válvula pulmonar | 10 Valva posterior de la válvula mitral |
| 3 Valva anterior de la válvula tricúspide | 11 Valva posterior de la válvula tricúspide |
| 4 Anillo fibroso | 12 Valva sigmoidea derecha de la válvula aórtica |
| 5 Infundíbulo del ventrículo derecho | 13 Valva sigmoidea derecha de la válvula pulmonar |
| 6 Valva sigmoidea izquierda de la válvula aórtica | 14 Trígono fibroso derecho |
| 7 Valva sigmoidea izquierda de la válvula pulmonar | 15 Valva interna (septal) de la válvula tricúspide |
| 8 Trígono fibroso izquierdo | |

Arterias coronarias



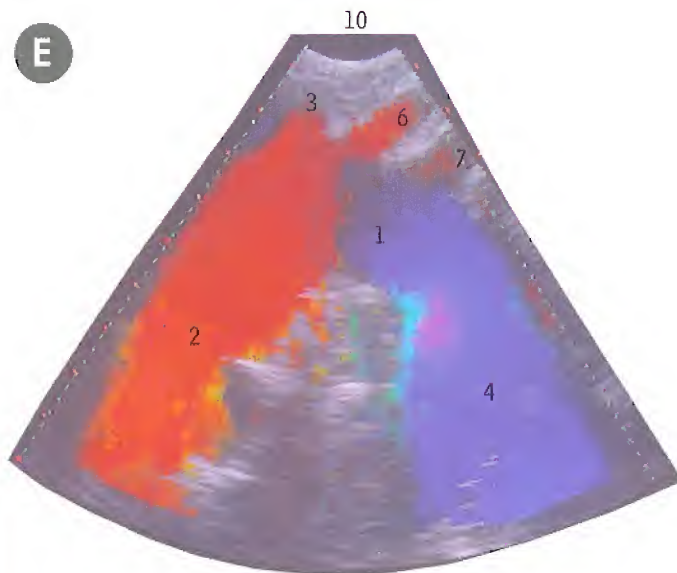
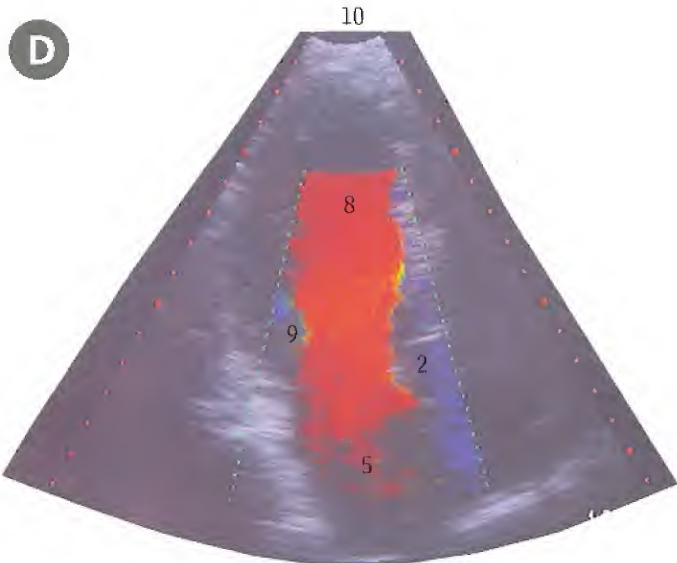
- A** Arteriografía de la coronaria izquierda, proyección oblicua anterior derecha
- B** Arteriografía de la coronaria derecha, proyección oblicua anterior izquierda
- C** Molde de las arterias coronarias, vista anterior

Los clínicos suelen denominar a las ramas interventriculares ramas descendentes (interventricular anterior = descendente anterior izquierda; interventricular posterior = descendente posterior).

- | | |
|--|--|
| 1 Rama interventricular anterior de la arteria coronaria izquierda | 7 Arteria coronaria izquierda |
| 2 Aorta ascendente | 8 Rama marginal de la arteria coronaria derecha |
| 3 Arteria del nodo auriculoventricular | 9 Arteria marginal izquierda |
| 4 Rama circunfleja de la arteria coronaria izquierda | 10 Rama interventricular posterior de la arteria coronaria derecha |
| 5 Arteria conal | 11 Arteria coronaria derecha |
| 6 Arteria diagonal | 12 Arteria del nodo sinusal |



Ecocardiografías Doppler en color



D Eje longitudinal apical (ventrículo izquierdo)

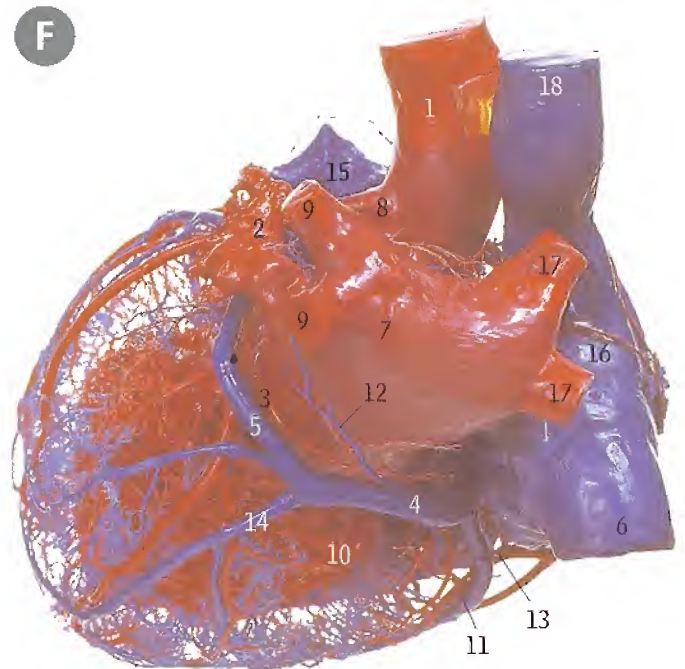
E Vista del arco aórtico desde la escotadura supraesternal

- | | |
|-----------------------------------|------------------------------------|
| 1 Arco aórtico | 6 Arteria carótida común izquierda |
| 2 Aorta ascendente | 7 Arteria subclavia izquierda |
| 3 Tronco arterial braquiocefálico | 8 Ventrículo izquierdo |
| 4 Aorta descendente | 9 Válvula mitral |
| 5 Aurícula izquierda | 10 Posición del transductor |

Código de colores: rojo = sangre que se dirige hacia el transductor; azul = sangre que se aleja del transductor.

Esta técnica permite visualizar tanto la anatomía como la patología de los vasos sanguíneos en el sujeto vivo sin exposición a radiaciones.

F Molde del corazón y los grandes vasos *vista posteroinferior*



Esta pieza muestra el seno coronario (4) en el surco auriculoventricular y varias tributarias (v. las notas).

- | | |
|--|--|
| 1 Aorta ascendente | 11 Vena coronaria media |
| 2 Orejuela de la aurícula izquierda | 12 Vena oblicua de la aurícula izquierda |
| 3 Rama circunfleja de la arteria coronaria izquierda | 13 Rama interventricular posterior de la arteria coronaria derecha |
| 4 Seno coronario | 14 Vena posterior del ventrículo izquierdo |
| 5 Vena coronaria mayor | 15 Tronco de la pulmonar |
| 6 Vena cava inferior | 16 Aurícula derecha |
| 7 Aurícula izquierda | 17 Venas pulmonares derechas |
| 8 Arteria coronaria izquierda | 18 Vena cava superior |
| 9 Venas pulmonares izquierdas | |
| 10 Ventrículo izquierdo | |

La base del corazón (como la de la próstata) corresponde a su cara posterior, formada en gran medida por la aurícula izquierda (F7). Obsérvese que la base no es la porción del órgano en la que se sitúan la vena cava superior, la aorta y el tronco de la pulmonar; esta parte no tiene un nombre especial.

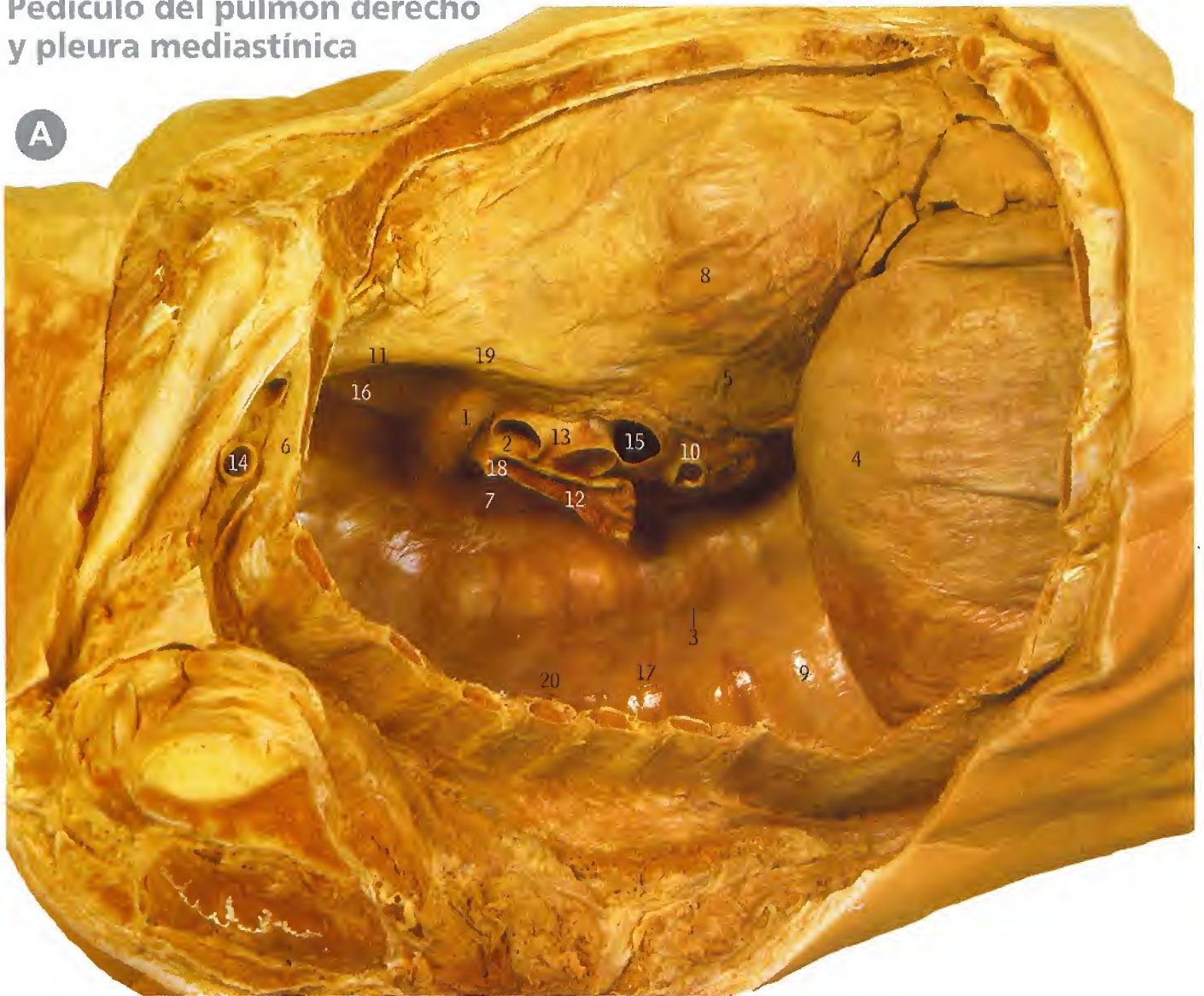La pequeña vena oblicua de la aurícula izquierda (F12) señala el punto en que la vena coronaria mayor (F5) se transforma en el seno coronario (F4), pero en F la unión se halla más a la derecha de lo habitual, de manera que la vena posterior del ventrículo izquierdo (F14) se une a la vena coronaria mayor (F5) en vez de hacerlo al propio seno coronario.

El seno coronario (F4), que recibe la mayor parte de la sangre venosa del corazón, está situado en la porción posterior del surco auriculoventricular, entre la aurícula y el ventrículo izquierdos (pág. 190, B2), y desemboca en la aurícula derecha (pág. 191, C6).

El seno coronario recibe normalmente como tributarias las venas coronaria mayor (F5), coronaria media (F11) y coronaria menor, la posterior del ventrículo izquierdo (F14) y la oblicua de la aurícula izquierda (F12).

Pedículo del pulmón derecho y pleura mediastínica

A



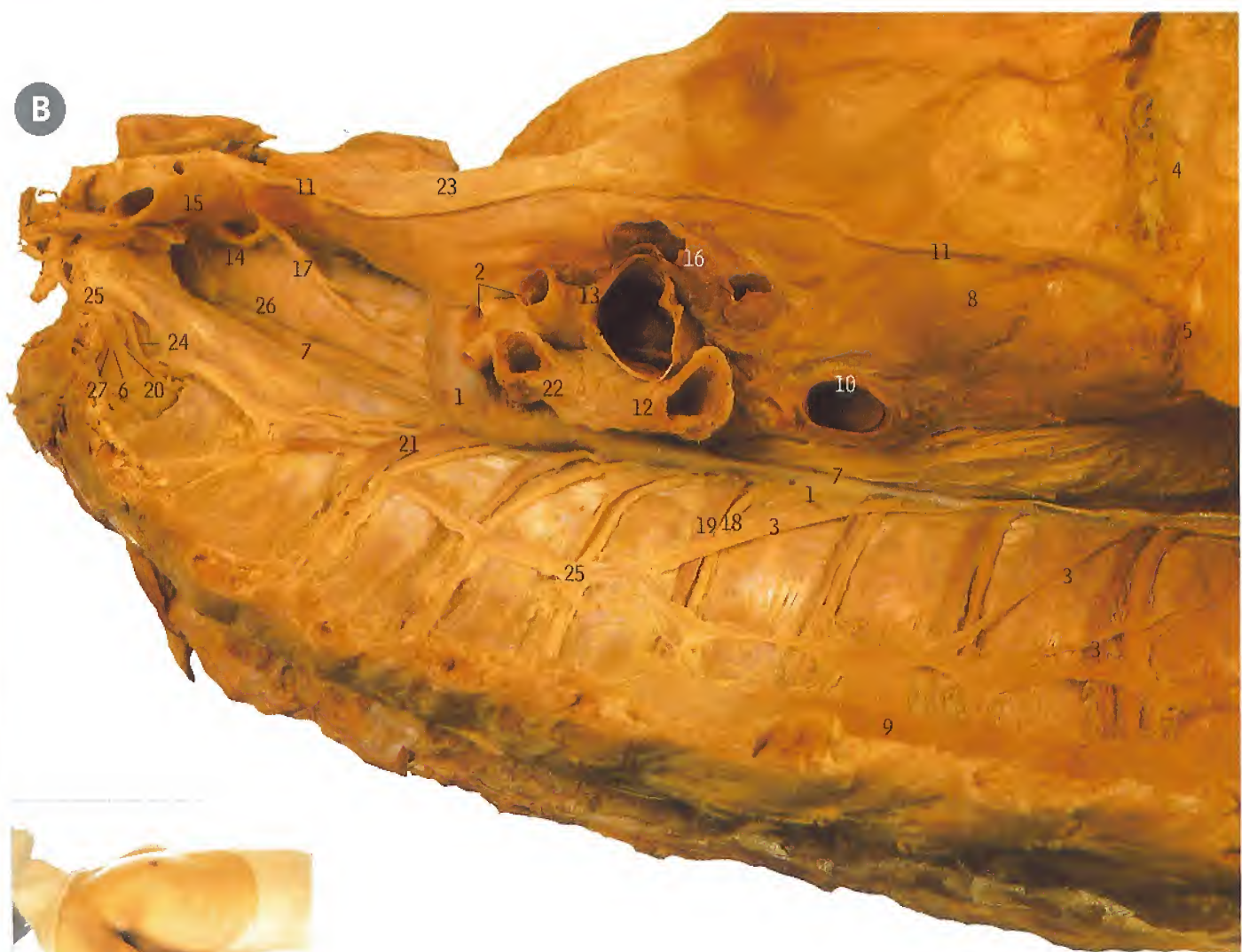Vista de la cara derecha del mediastino después de extirpar el pulmón pero dejando la pleura parietal intacta (el cadáver está sobre su dorso con la cabeza hacia la izquierda).

B Pedículo del pulmón derecho y mediastino

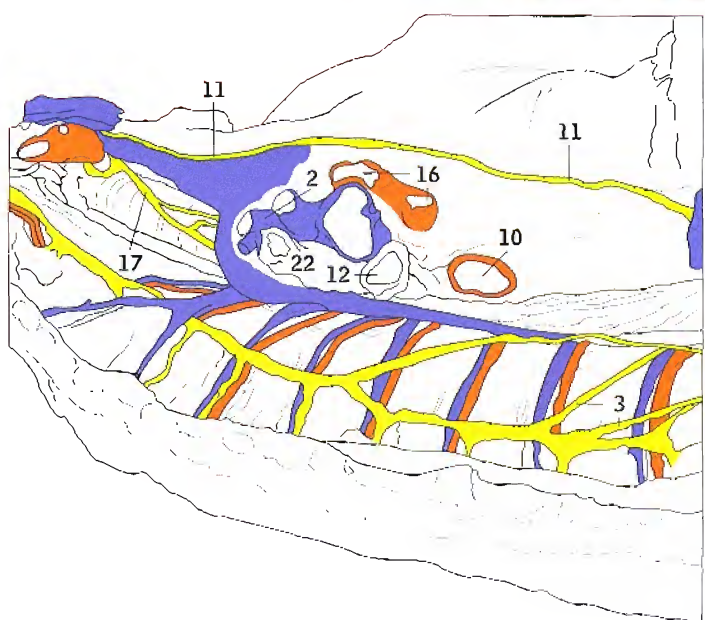
En una preparación semejante a A, se ha retirado gran parte de la pleura para mostrar las estructuras subyacentes. La vena ácigos (1) describe una curva sobre las estructuras que forman el pedículo pulmonar para desembocar en la vena cava superior (23). Las estructuras más altas del pedículo son la arteria (2) y el bronquio (22) para el lóbulo superior del pulmón. La vena pulmonar superior derecha (16) se sitúa por delante de la arteria pulmonar derecha, en tanto que la vena pulmonar inferior derecha (10) es la estructura más inferior del pedículo. Por encima del cayado de la vena ácigos, la tráquea (26) y el nervio vago derecho (17) en contacto con ella se sitúan por delante del esófago (7). Se ha quitado parte de la primera costilla para mostrar las estructuras que están por delante de su cuello (6): el tronco simpático (25), la vena intercostal superior (24), la arteria intercostal superior (20) y la rama ventral del primer nervio torácico (27). El nervio laríngeo recurrente derecho (14) describe una curva debajo de la arteria subclavia derecha (15). El nervio frénico derecho (11) describe una curva debajo de la arteria subclavia derecha (15) y sobre el pericardio que cubre la aurícula derecha (8), y perfora el diafragma (4) a un lado de la vena cava inferior (5). Las fibras del tronco simpático (3) pasan a los lados de los cuerpos vertebrales, en un plano superficial respecto a las arterias y venas intercostales posteriores (como en 19 y 18), para formar el nervio esplácnico mayor. La porción inferior del esófago (7) que queda detrás del pedículo pulmonar y del corazón presenta la vena ácigos (1) en su lado derecho.

- | | |
|---|---|
| 1 Vena ácigos | 12 Bronquio principal derecho |
| 2 Rama de la arteria pulmonar derecha para el lóbulo superior | 13 Arteria pulmonar derecha |
| 3 Ramas del tronco simpático para el nervio esplácnico mayor | 14 Arteria subclavia derecha |
| 4 Diafragma | 15 Vena pulmonar superior derecha |
| 5 Vena cava inferior | 16 Nervio vago derecho |
| 6 Cuello de la primera costilla | 17 Sextos vasos intercostales posteriores derechos cubiertos por la pleura parietal |
| 7 Esófago | 18 Bronquio del lóbulo superior |
| 8 Pericardio sobre la aurícula derecha | 19 Vena cava superior |
| 9 Porción costal de la pleura | 20 Tronco y ganglio simpático |
| 10 Vena pulmonar inferior derecha | |
| 11 Nervio frénico derecho | |

B

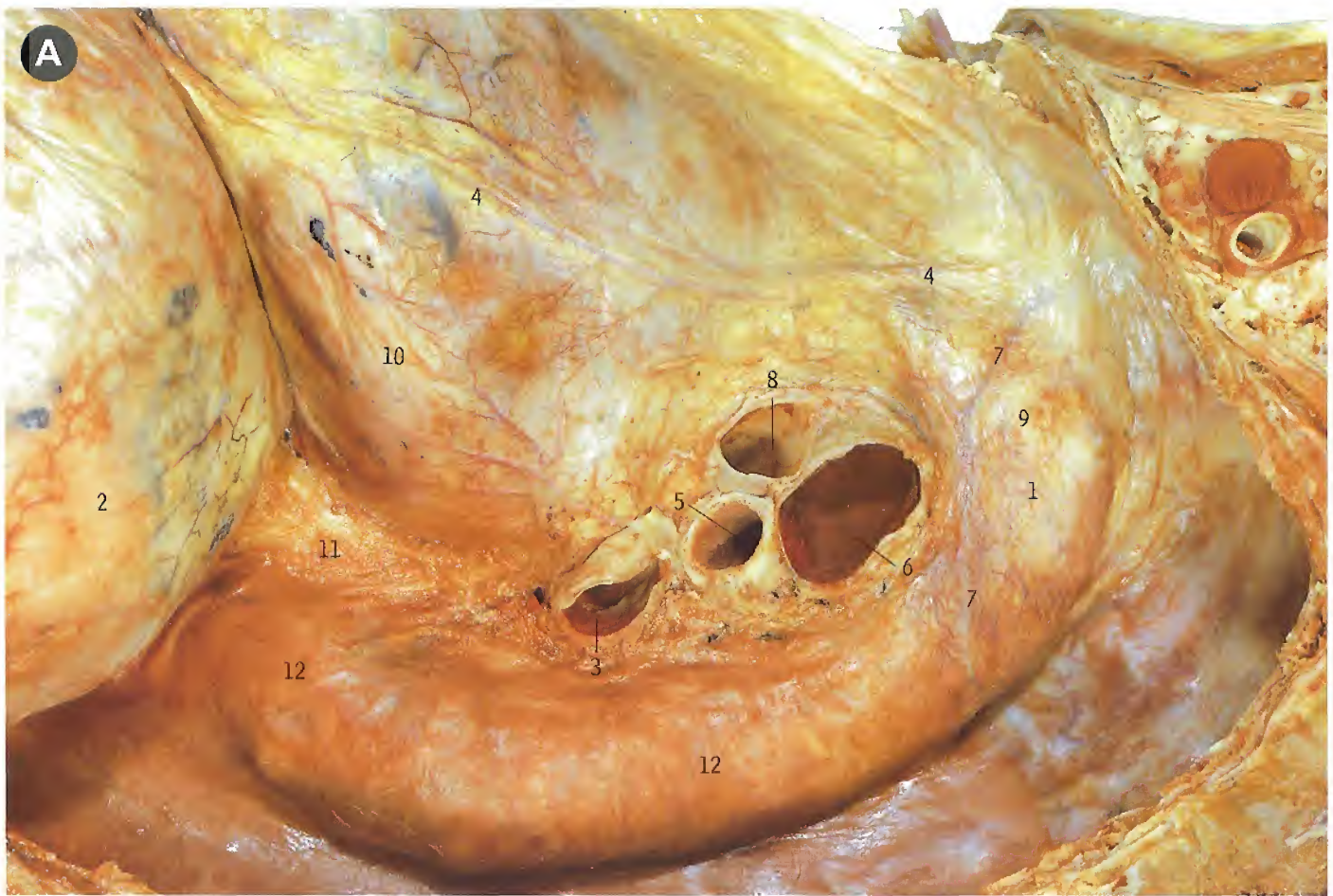


- 1 Vena acigos
- 2 Rama de la arteria pulmonar derecha para el lóbulo superior
- 3 Ramos del tronco simpático para el nervio esplácnico mayor
- 4 Diafragma
- 5 Vena cava inferior
- 6 Cuello de la primera costilla
- 7 Esófago
- 8 Pericardio que cubre la aurícula derecha
- 9 Pleura (borde seccionado)
- 10 Vena pulmonar inferior derecha
- 11 Nervio frénico derecho
- 12 Bronquio principal derecho
- 13 Arteria pulmonar derecha
- 14 Nervio laríngeo recurrente derecho
- 15 Arteria subclavia derecha
- 16 Vena pulmonar superior derecha
- 17 Nervio vago derecho
- 18 Sexta arteria intercostal posterior derecha
- 19 Sexta vena intercostal posterior derecha
- 20 Arteria intercostal superior
- 21 Vena intercostal superior
- 22 Bronquio del lóbulo superior
- 23 Vena cava superior
- 24 Vena intercostal superior
- 25 Tronco y ganglio simpáticos
- 26 Tráquea
- 27 Ramo ventral del primer nervio torácico



Derrame pleural, ver página 218.

Pedículo del pulmón izquierdo y pleura mediastínica



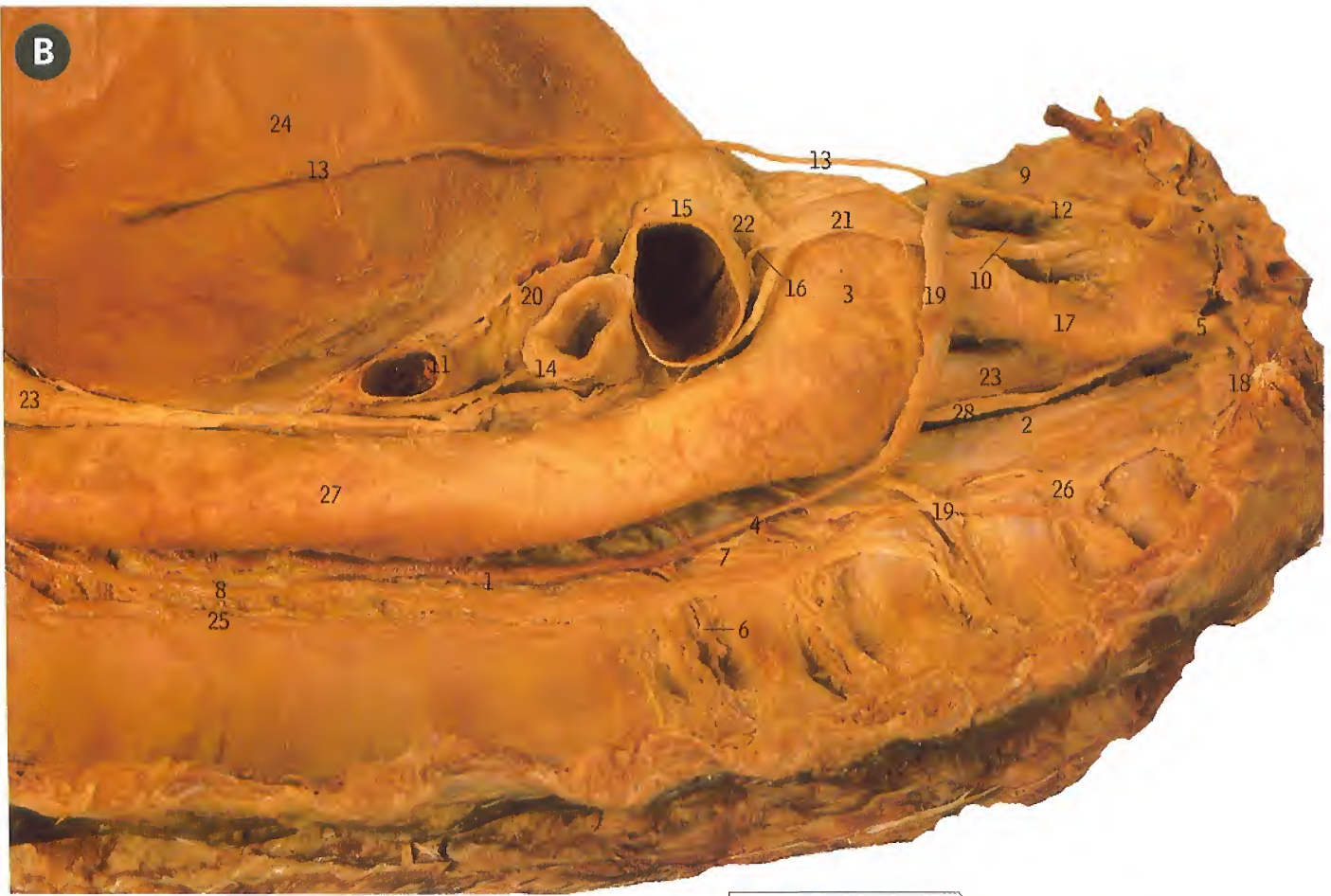
Vista del lado izquierdo del mediastino después de retirar el pulmón pero con la pleura parietal intacta (el cadáver está sobre su espalda, con la cabeza hacia la derecha). Compárense las estructuras observadas aquí con las de la disección de la página opuesta (otro cadáver), en la cual se extirpó la pleura.

- 1 Cayado aórtico
- 2 Diafragma
- 3 Vena pulmonar inferior izquierda
- 4 Nervio frénico izquierdo y vasos pericardiofrénicos
- 5 Bronquio principal izquierdo
- 6 Arteria pulmonar izquierda
- 7 Vena intercostal superior izquierda
- 8 Vena pulmonar superior izquierda
- 9 Nervio vago izquierdo
- 10 Pleura mediastínica y pericardio que cubre el ventrículo izquierdo
- 11 Esófago
- 12 Aorta torácica

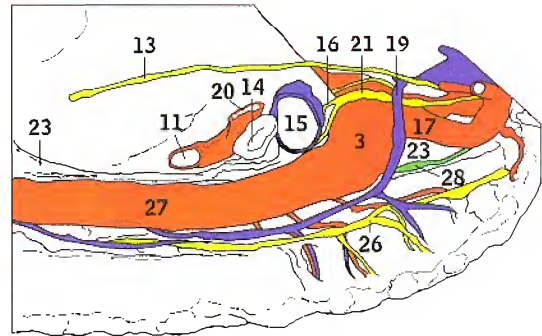
En el lado izquierdo, por encima del diafragma, el extremo inferior del esófago se encuentra en un triángulo limitado por el diafragma que está debajo (A2), el corazón por delante (A10 y B24) y la aorta descendente detrás (A12 y B27).



Pedículo del pulmón izquierdo y mediastino



En una pieza semejante a la de la página opuesta, se ha retirado gran parte de la pleura para dejar al descubierto las estructuras subyacentes a las identificadas en A. El nervio vago izquierdo (21) cruza el cayado de la aorta (3), teniendo por delante de él al nervio frénico izquierdo (13); la vena intercostal superior (19) discurre sobre el vago y por debajo del frénico. El nervio laríngeo recurrente izquierdo (16) describe una curva alrededor del ligamento arterioso (22), en tanto que el vago continúa por detrás de las estructuras que forman el pedículo pulmonar. La arteria pulmonar izquierda (15) es la estructura más alta en el pedículo, y la vena pulmonar inferior (11), la más baja. La vena pulmonar superior izquierda (20) está por delante del bronquio principal. El conducto torácico (28) está detrás del borde izquierdo del esófago (23), y la arteria intercostal superior izquierda (18) nace en el tronco cervicointercostal (5), a su vez rama de la arteria subclavia (17). En esta pieza hay una comunicación anómala (4) entre la vena intercostal superior izquierda (19) y la vena hemiaxilas inferior (1). Por encima del diafragma (no se muestra, pues se ha desplazado más allá del borde de la imagen junto con el extremo inferior del nervio frénico, 13), el esófago (23) sobresale a la izquierda entre el corazón y el pericardio (24) en el plano anterior y la aorta descendente (27) en el plano posterior.

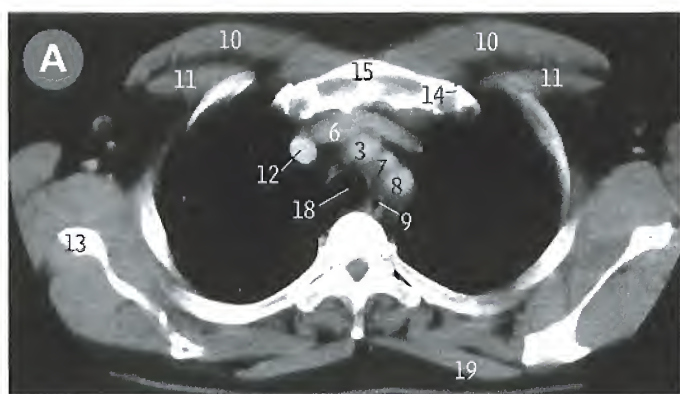


- | | |
|--|---|
| 1 Vena hemiaxilas superior | 14 Bronquio principal izquierdo |
| 2 Ligamento vertebral común anterior | 15 Arteria pulmonar izquierda |
| 3 Cayado de la aorta | 16 Nervio laríngeo recurrente izquierdo |
| 4 Comunicación entre 19 y 1 | 17 Arteria subclavia izquierda |
| 5 Tronco cervicointercostal | 18 Arteria intercostal superior izquierda |
| 6 Quinta vena intercostal izquierda posterior | 19 Vena intercostal superior izquierda |
| 7 Cuarta arteria intercostal izquierda posterior | 20 Vena pulmonar superior izquierda |
| 8 Vena hemiaxilas inferior | 21 Nervio vago izquierdo |
| 9 Vena braquiocefálica izquierda | 22 Ligamento arterioso |
| 10 Arteria carótida común izquierda | 23 Esófago |
| 11 Vena pulmonar inferior izquierda | 24 Pericardio que cubre el ventrículo izquierdo |
| 12 Arteria mamaria interna izquierda | 25 Pleura (borde seccionado) |
| 13 Nervio frénico izquierdo | 26 Tronco y ganglio simpáticos |
| | 27 Aorta torácica |
| | 28 Conducto torácico |



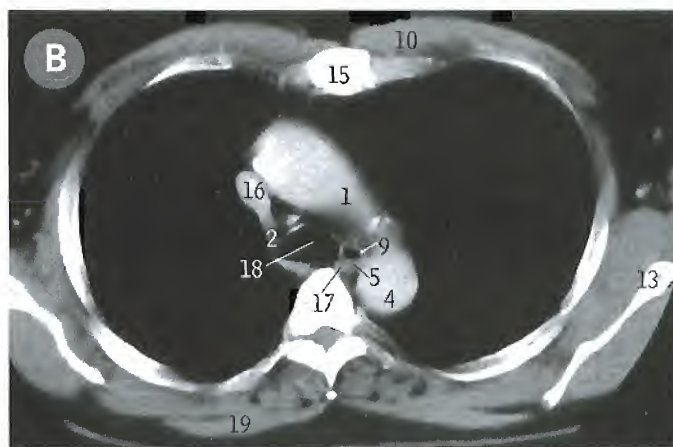
Coartación de la aorta, ver página 218.

Imágenes axiales de TC con contraste



Altura de T2

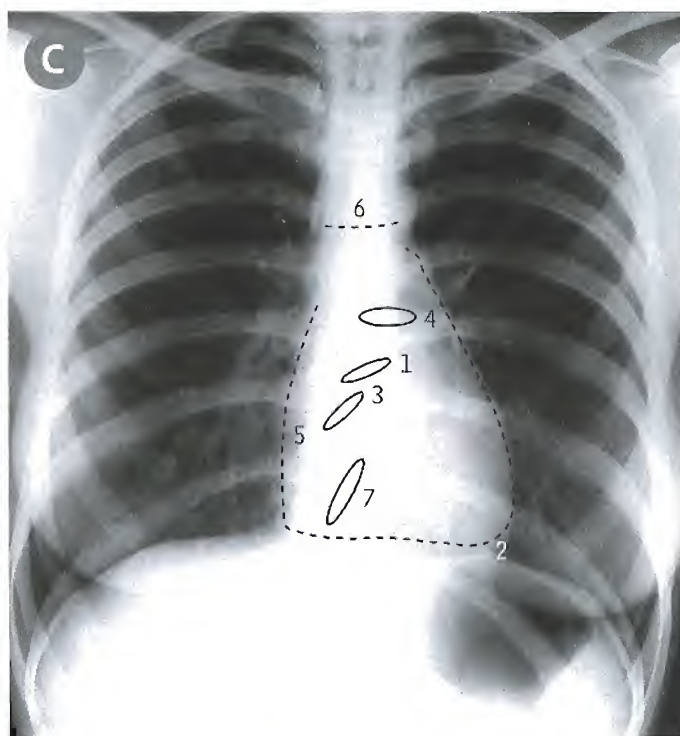
- | | |
|-----------------------------------|---|
| 1 Cayado aórtico | 6 Tronco venoso braquiocefálico izquierdo |
| 2 Vena ácigos | 7 Arteria carótida común izquierda |
| 3 Tronco arterial braquiocefálico | 8 Arteria subclavia izquierda |
| 4 Aorta descendente | 9 Esófago |
| 5 Vena hemiacigos | 10 Musculo pectoral mayor |



Altura de T4

- | | |
|--|-----------------------|
| 11 Músculo pectoral menor | 16 Vena cava superior |
| 12 Tronco venoso braquiocefálico derecho | 17 Conducto torácico |
| 13 Escápula | 18 Tráquea |
| 14 Articulación esternoclavicular | 19 Músculo trapecio |
| 15 Esternón | |

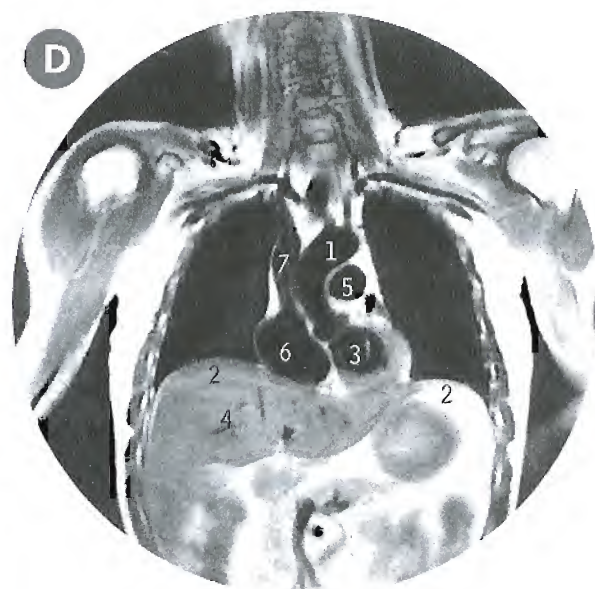
Radiografía de tórax



Las líneas de puntos indican las proyecciones superficiales de las válvulas cardíacas.

- | | |
|-----------------------|--|
| 1 Válvula aórtica | 5 Aurícula derecha |
| 2 Vértice del corazón | 6 Localización de la articulación manubrioesternal |
| 3 Válvula mitral | 7 Válvula tricúspide |
| 4 Válvula pulmonar | |

Tórax imagen coronal de RM



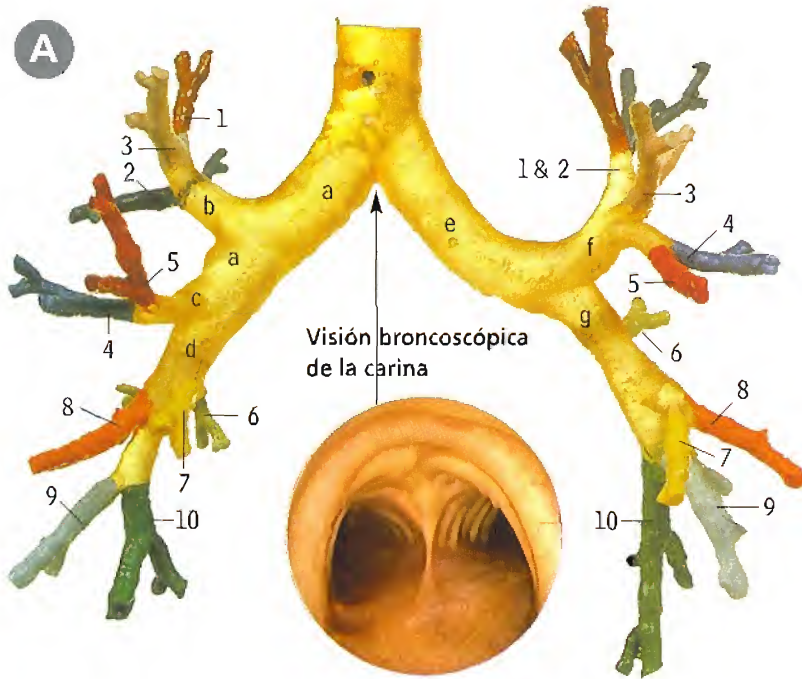
El corte muestra la situación del corazón y los grandes vasos en el mediastino, sobre las cúpulas diafragmáticas (2) y el hígado (4). El plano de la imagen atraviesa el ventrículo izquierdo (3) y la aurícula derecha (6).

- | | |
|------------------------|-------------------------|
| 1 Cayado aórtico | 5 Tronco de la pulmonar |
| 2 Cúpula diafragmática | 6 Aurícula derecha |
| 3 Ventrículo izquierdo | 7 Vena cava superior |
| 4 Hígado | |



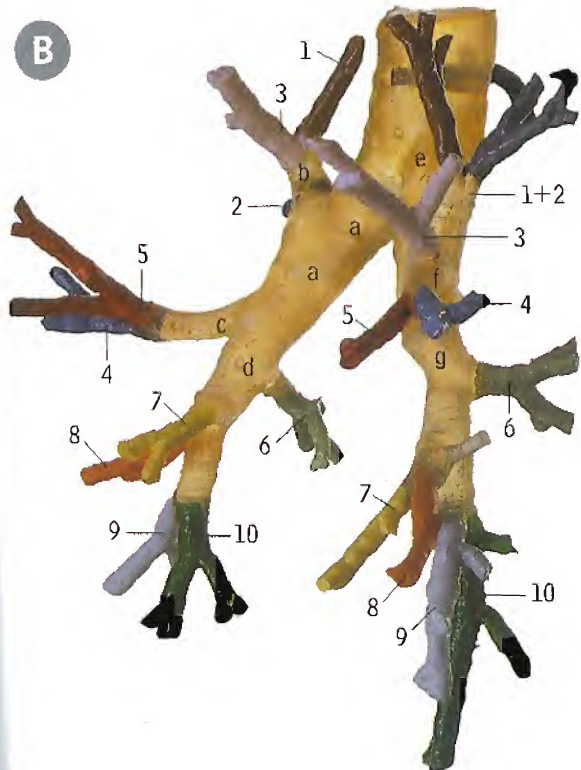
Molde de la porción inferior de la tráquea y los bronquios

A vista vertical desde delante **B** vista oblicua desde la izquierda



Visión broncoscópica de la carina

Imagen cortesía del Prof. J. F. Dumon, Francia.



Los bronquios principales y los lobares se han señalado con letras; los segmentarios se han indicado con sus números convencionales. En la imagen lateral de B, el molde se ha inclinado para evitar la superposición de las dos mitades, y por ello la mitad derecha está un poco más adelante que la izquierda.

PULMÓN DERECHO PULMÓN IZQUIERDO

Bronquios lobares

- | | |
|------------------------------|------------------------------|
| a Principal | e Principal |
| b Del lóbulo superior | f Del lóbulo superior |
| c Del lóbulo medio | g Del lóbulo inferior |
| d Del lóbulo inferior | |

Bronquios segmentarios

- | | |
|----------------------------|-----------------------------|
| Lóbulo superior | Lóbulo superior |
| 1 Apical | 1 y 2 Apicoposterior |
| 2 Posterior | 3 Anterior |
| 3 Anterior | 4 Lingular superior |
| | 5 Lingular inferior |
| Lóbulo medio | |
| 4 Lateral | |
| 5 Medial | |
| Lóbulo inferior | Lóbulo inferior |
| 6 Apical (superior) | 6 Apical (superior) |
| 7 Basal medial | 7 Basal medial |
| 8 Basal anterior | 8 Basal anterior |
| 9 Basal lateral | 9 Basal lateral |
| 10 Basal posterior | 10 Basal posterior |

La tráquea se bifurca en los bronquios principales, el derecho y el izquierdo (a y e). El bronquio principal derecho (a) es más corto, ancho y vertical que el izquierdo (e). El bronquio principal izquierdo (e) es más largo y estrecho y se inclina en dirección más transversal que el derecho. Los cuerpos extraños pueden entrar más fácilmente al bronquio principal derecho que al izquierdo.

El bronquio principal derecho (a) es el origen del bronquio del lóbulo superior (b) antes de entrar en el hilio del pulmón derecho, donde se bifurca en un bronquio para el lóbulo medio y otro para el lóbulo inferior (c y d).

El bronquio principal izquierdo (e) entra en el hilio del pulmón antes de bifurcarse en un bronquio para el lóbulo superior y otro para el inferior (f y g).

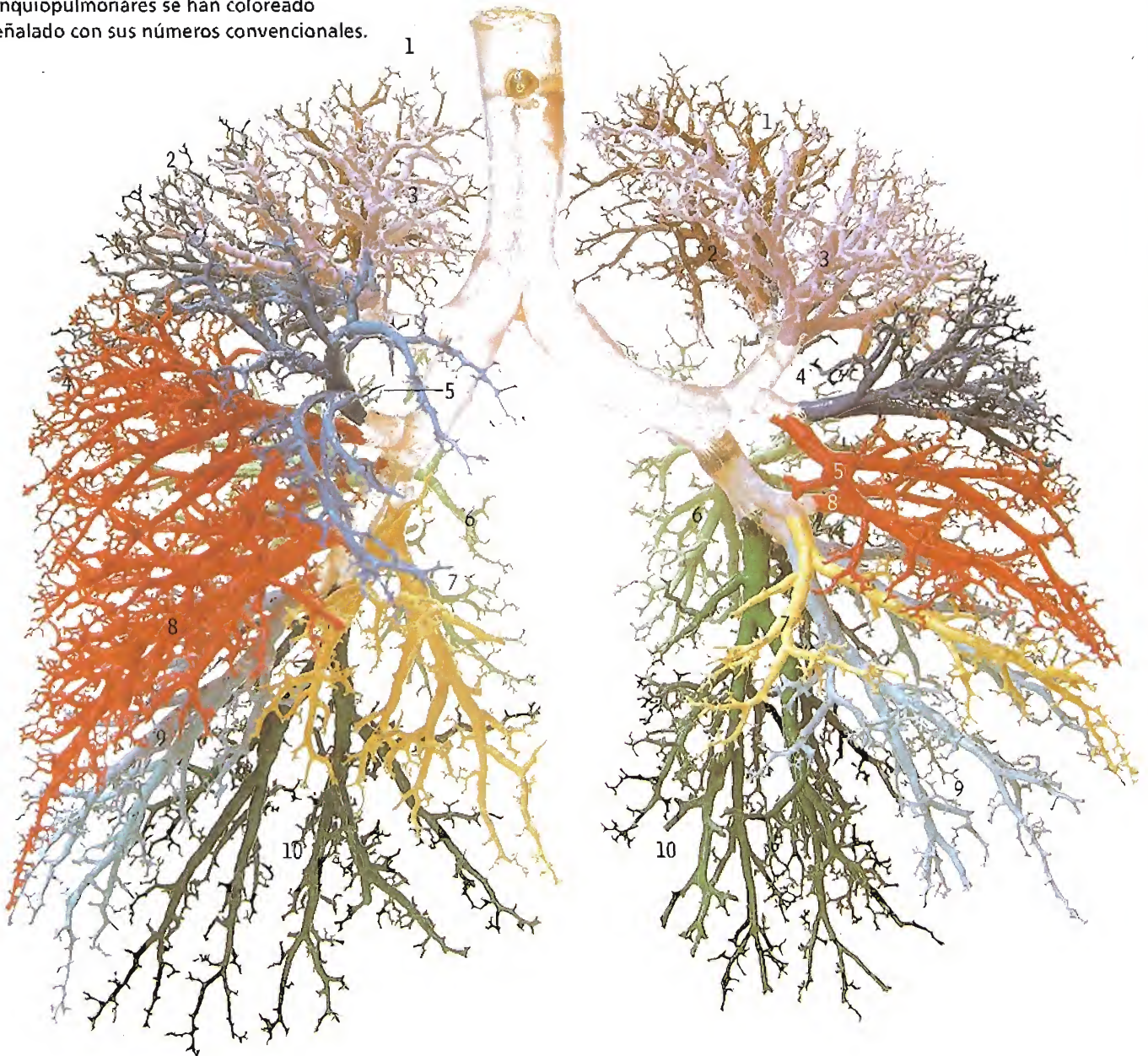
Las ramas de los bronquios lobares se conocen como bronquios segmentarios y cada una corresponde a un segmento de tejido pulmonar (segmento broncopulmonar). Los bronquios segmentarios y los segmentos broncopulmonares tienen nombres respectivos similares, y los diez segmentos de cada pulmón tienen nombres y números específicos oficiales (como se muestra aquí y en la pág. 202).

Los bronquios segmentarios de ambos pulmones son esencialmente similares, con las excepciones siguientes: los bronquios apical y posterior del lóbulo superior del pulmón izquierdo se originan de un tallo común, denominado bronquio apicoposterior y rotulado aquí como 1 y 2; no hay un lóbulo medio en el pulmón izquierdo, de manera que los segmentos correspondientes llevan números similares; el bronquio basal medial (7) del pulmón izquierdo usualmente se origina en común con el basal anterior (8).

El bronquio apical (superior) del lóbulo inferior (6) de ambos pulmones es el primero o el que se origina más superiormente de la superficie posterior del árbol bronquial, como se ilustra en 8. Cuando una persona está acostada sobre su espalda, el líquido puede pasar por la acción de la gravedad al interior de este bronquio.

Molde del árbol bronquial

Los bronquios y segmentos bronquiopulmonares se han coloreado y señalado con sus números convencionales.



PULMÓN DERECHO

Lóbulo superior

- 1 Apical
- 2 Posterior
- 3 Anterior

Lóbulo medio

- 4 Lateral
- 5 Medial

Lóbulo inferior

- 6 Apical (superior)
- 7 Basal medial (cardíaco)
- 8 Basal anterior
- 9 Basal lateral
- 10 Basal posterior

PULMÓN IZQUIERDO

Lóbulo superior


- 1 Apical
- 2 Posterior
- 3 Anterior
- 4 Lingular superior
- 5 Lingular inferior

Lóbulo inferior

- 6 Apical (superior)
- 7 Basal medial (cardíaco)
- 8 Basal anterior
- 9 Basal lateral
- 10 Basal posterior



Segmentos broncopulmonares del pulmón derecho



- A** Vista anterior
- B** Vista posterior

Lóbulo superior

- 1 Apical
- 2 Posterior
- 3 Anterior

Lóbulo medio

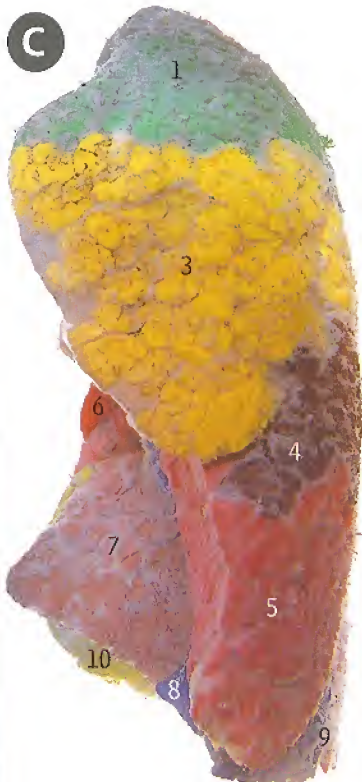- 4 Lateral
- 5 Medial

Lóbulo inferior

- 6 Apical (superior)
- 7 Basal medial
- 8 Basal anterior
- 9 Basal lateral
- 10 Basal posterior

Un bronquio segmentario subapical y un segmento broncopulmonar están presentes en más del 50% de los pulmones; en esta ilustración dicho segmento adicional está coloreado en blanco.
El segmento basal posterior (10) está coloreado en dos tonos de ocre.

Segmentos broncopulmonares del pulmón izquierdo



- C** Vista anterior
- D** Vista posterior

Lóbulo superior

- 1 Apical
- 2 Posterior
- 3 Anterior
- 4 Lingular superior
- 5 Lingular inferior

Lóbulo inferior

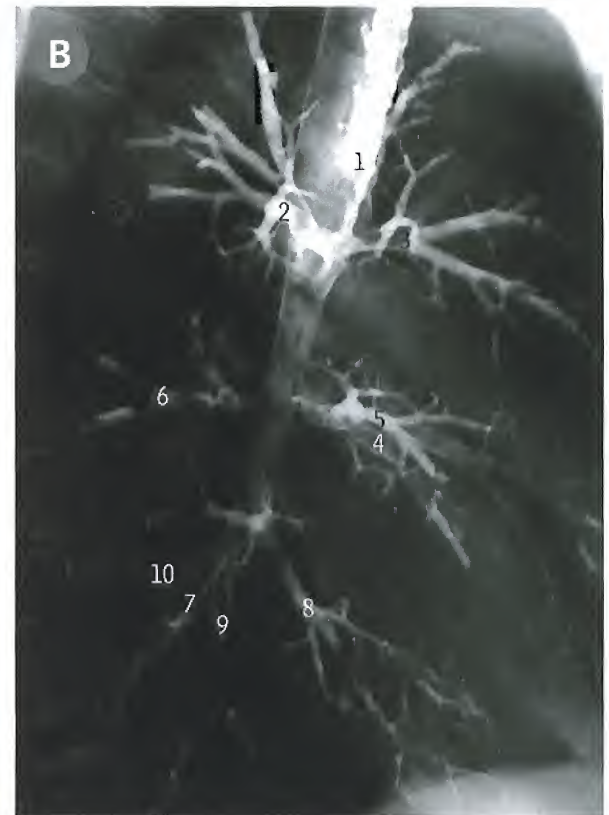
- 6 Apical (superior)
- 7 Basal medial (cardíaco)
- 8 Basal anterior
- 9 Basal lateral
- 10 Basal posterior

Los segmentos apical y posterior (1 y 2) están ambos teñidos de verde, ya que fueron coloreados a través del bronquio común apicoposterior (v. pág. 201).

Segmentos broncopulmonares del pulmón derecho *vista lateral*



Broncografía del pulmón derecho



Lóbulo superior

- 1 Apical
- 2 Posterior
- 3 Anterior

Lóbulo medio

- 4 Lateral
- 5 Medial

Lóbulo inferior

- 6 Apical (superior)
- 7 Basal medial
- 8 Basal anterior
- 9 Basal lateral
- 10 Basal posterior

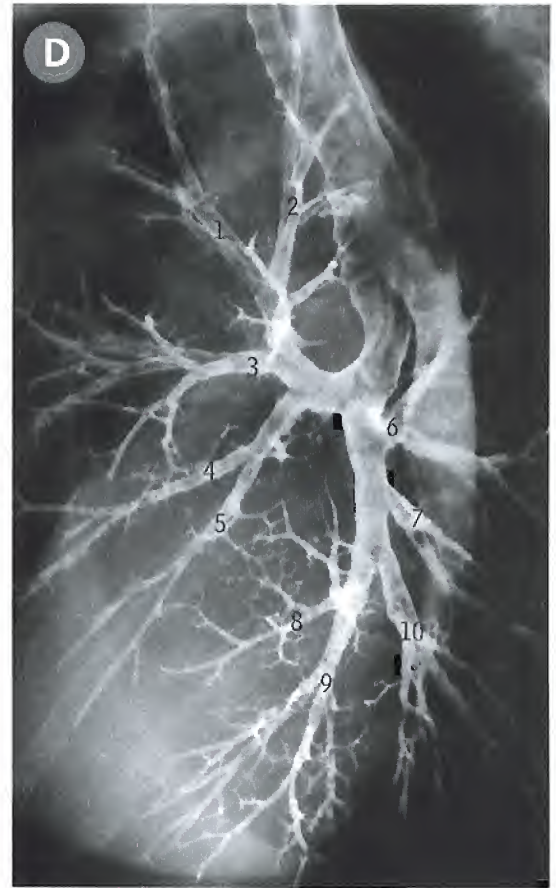El segmento basal medial (7) no se observa en la figura A. El segmento posterior basal en A (10) está coloreado en dos tonos de verde.



Segmentos broncopulmonares del pulmón izquierdo *vista lateral*



Broncografía del pulmón izquierdo



Lóbulo superior

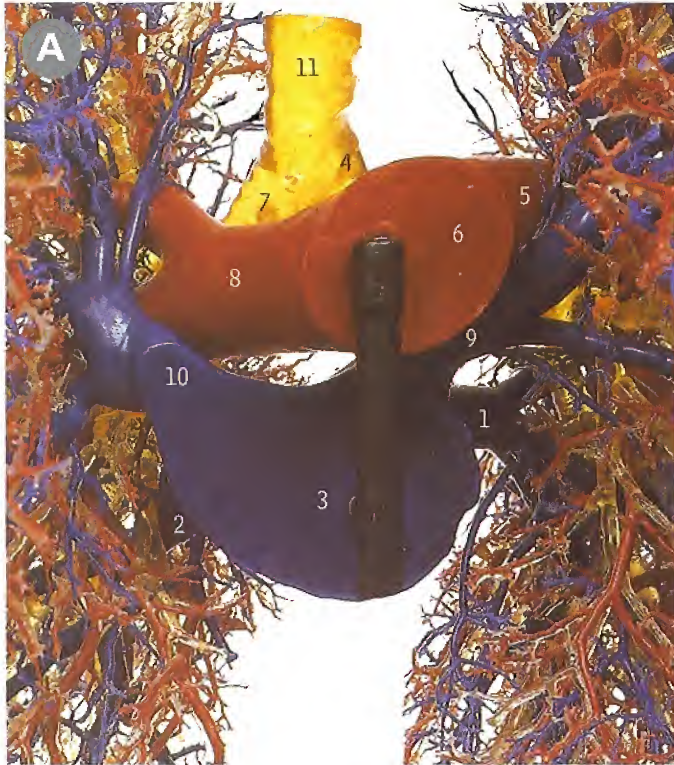- 1 Apical
- 2 Posterior
- 3 Anterior
- 4 Lingular superior
- 5 Lingular inferior

Lóbulo inferior

- 6 Apical (superior)
- 7 Basal medial (cardíaco)
- 8 Basal anterior
- 9 Basal lateral
- 10 Basal posterior

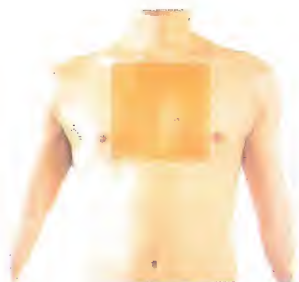Los segmentos apical y posterior (1 y 2) están ambos teñidos de verde, ya que fueron coloreados a través del bronquio común apicoposterior (v. pág. 201).

Molde de los bronquios y los vasos pulmonares vista anterior



El tronco de la pulmonar (6) se divide en las arterias pulmonares izquierda y derecha (5 y 8), vasos que se han inyectado con resina roja. Las cuatro venas pulmonares (9, 1, 2 y 10) que desembocan en la aurícula izquierda (3) se han rellenado con resina azul. Obsérvese que en el individuo vivo las venas mencionadas están llenas de sangre oxigenada que proviene de los pulmones, por lo que podrían estar representadas normalmente por color rojo; de manera semejante, las arterias pulmonares contienen sangre sin oxigenar y deberían estar representadas en color azul.

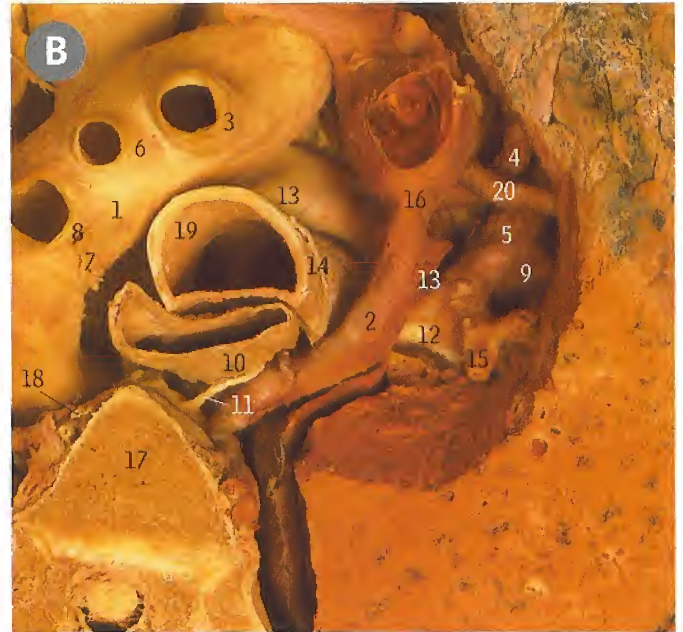
- | | |
|------------------------------------|------------------------------------|
| 1 Vena pulmonar inferior izquierda | 6 Tronco de la pulmonar |
| 2 Vena pulmonar inferior derecha | 7 Bronquio principal derecho |
| 3 Aurícula izquierda | 8 Arteria pulmonar derecha |
| 4 Bronquio principal izquierdo | 9 Vena pulmonar superior izquierda |
| 5 Arteria pulmonar izquierda | 10 Vena pulmonar superior derecha |
| | 11 Tráquea |



Vena ácigos vista laparoscópica

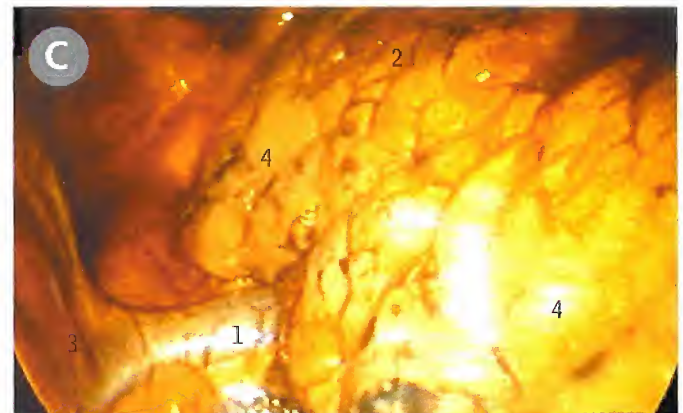
- | |
|----------------------|
| 1 Vena ácigos |
| 2 Pulmón derecho |
| 3 Vena cava superior |
| 4 Pleura visceral |

Pedículo pulmonar y arterias bronquiales vista superior derecha



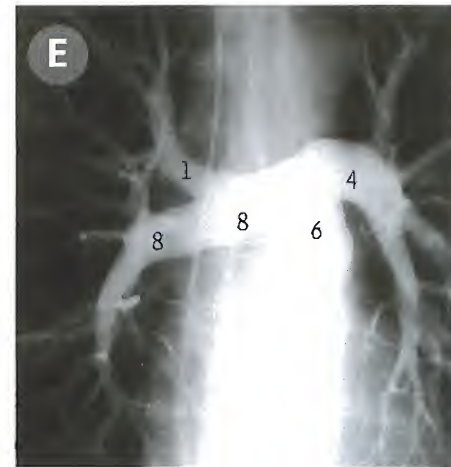
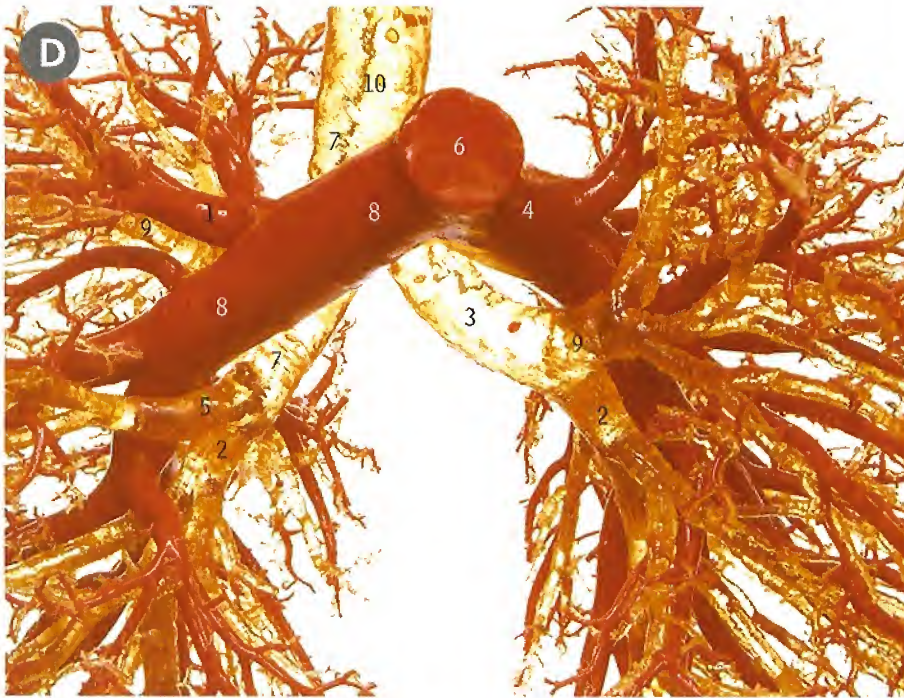Se ha seccionado transversalmente el tórax a nivel de la tercera vértebra torácica (17), exactamente por encima del cayado aórtico (1), después de quitar las tres grandes ramas de este último (8, 6 y 3) y disecar desde arriba el tejido pulmonar a nivel del hilo. El esófago (10) y la tráquea (19) se han desplazado hacia adelante para dejar al descubierto una de las arterias bronquiales (11).

- | | |
|--|--|
| 1 Cayado de la aorta | 11 Arteria bronquial derecha |
| 2 Vena ácigos | 12 Bronquio principal derecho |
| 3 Tronco braquiocefálico | 13 Arteria pulmonar derecha |
| 4 Arteria del lóbulo inferior | 14 Nervio vago derecho |
| 5 Bronquio del lóbulo inferior | 15 Bronquio del lóbulo superior |
| 6 Arteria carótida común izquierda | 16 Vena cava superior |
| 7 Nervio laríngeo recurrente izquierdo | 17 Tercera vértebra torácica |
| 8 Arteria subclavia izquierda | 18 Conducto torácico |
| 9 Bronquio del lóbulo medio | 19 Tráquea |
| 10 Esófago | 20 Tributaria de la vena pulmonar inferior |



D Molde de las arterias pulmonares y los bronquios *vista anterior*

E Arteriografía pulmonar



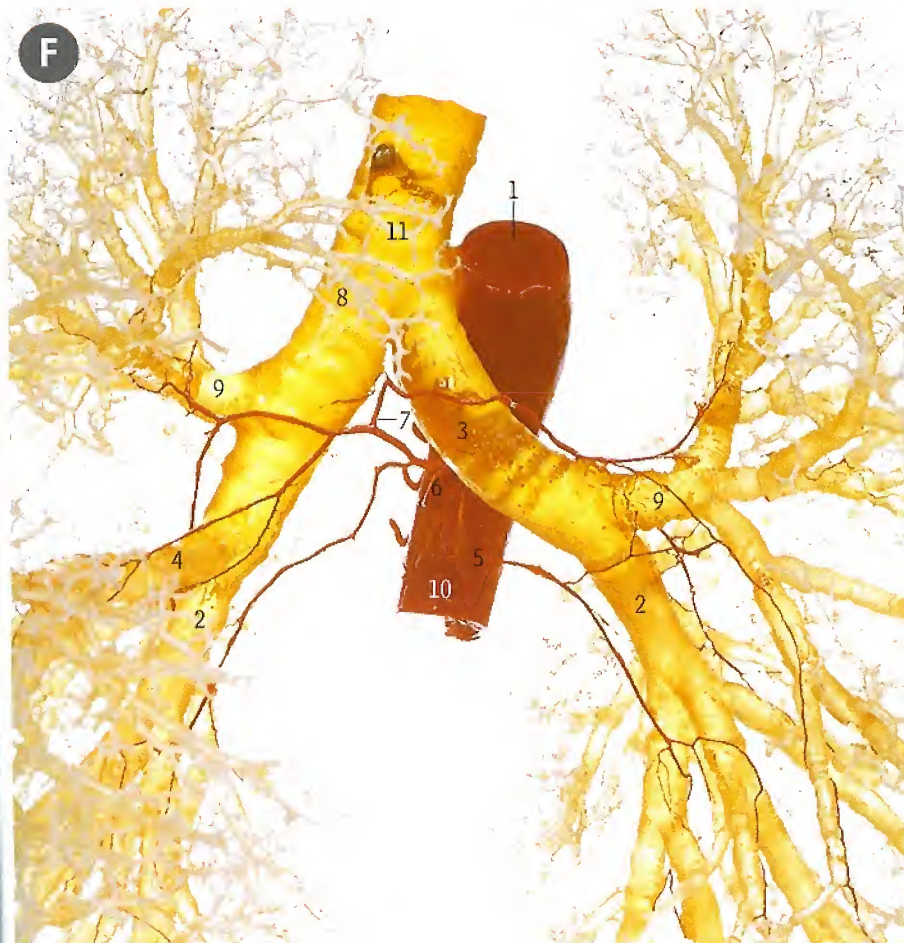
La porción superior del tronco de la pulmonar (6) se observa seccionada después de cortar la porción inferior, y la bifurcación del tronco en las arterias pulmonares izquierda (4) y derecha (8) queda por delante de la porción inicial del bronquio principal izquierdo (3). En el sujeto vivo estos vasos pulmonares contienen sangre no oxigenada, y estarían representados normalmente en color azul, pero en este caso se han rellenado con resina roja. Compárense los vasos del molde con los de la arteriografía E.

- 1 Rama de la arteria pulmonar derecha para el lóbulo superior
- 2 Bronquio del lóbulo inferior
- 3 Bronquio principal izquierdo
- 4 Arteria pulmonar izquierda
- 5 Bronquio del lóbulo medio
- 6 Tronco de la pulmonar
- 7 Bronquio principal derecho
- 8 Arteria pulmonar derecha
- 9 Bronquio del lóbulo superior
- 10 Tráquea

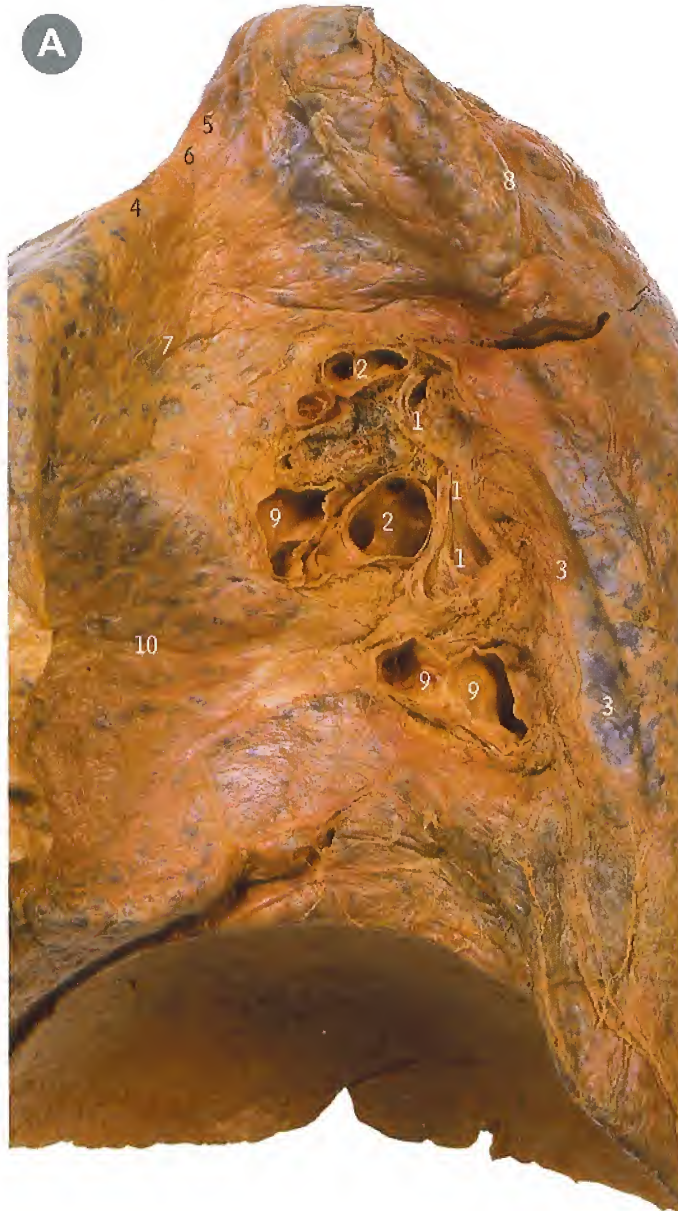F Molde de los bronquios y las arterias bronquiales *vista anterior*

Se ha rellenado parte de la aorta (1 y 10) con resina roja para colorear las arterias bronquiales. Estos vasos normalmente discurren por detrás de los bronquios y sus ramas, pero en esta pieza están situados delante.

- 1 Cayado aórtico
- 2 Bronquio del lóbulo inferior
- 3 Bronquio principal izquierdo
- 4 Bronquio del lóbulo medio
- 5 Origen de la arteria bronquial inferior izquierda
- 6 Origen de la arteria bronquial derecha
- 7 Origen de la arteria bronquial superior izquierda
- 8 Bronquio principal derecho
- 9 Bronquio del lóbulo superior
- 10 Aorta torácica
- 11 Tráquea



Pulmón derecho *cara interna*

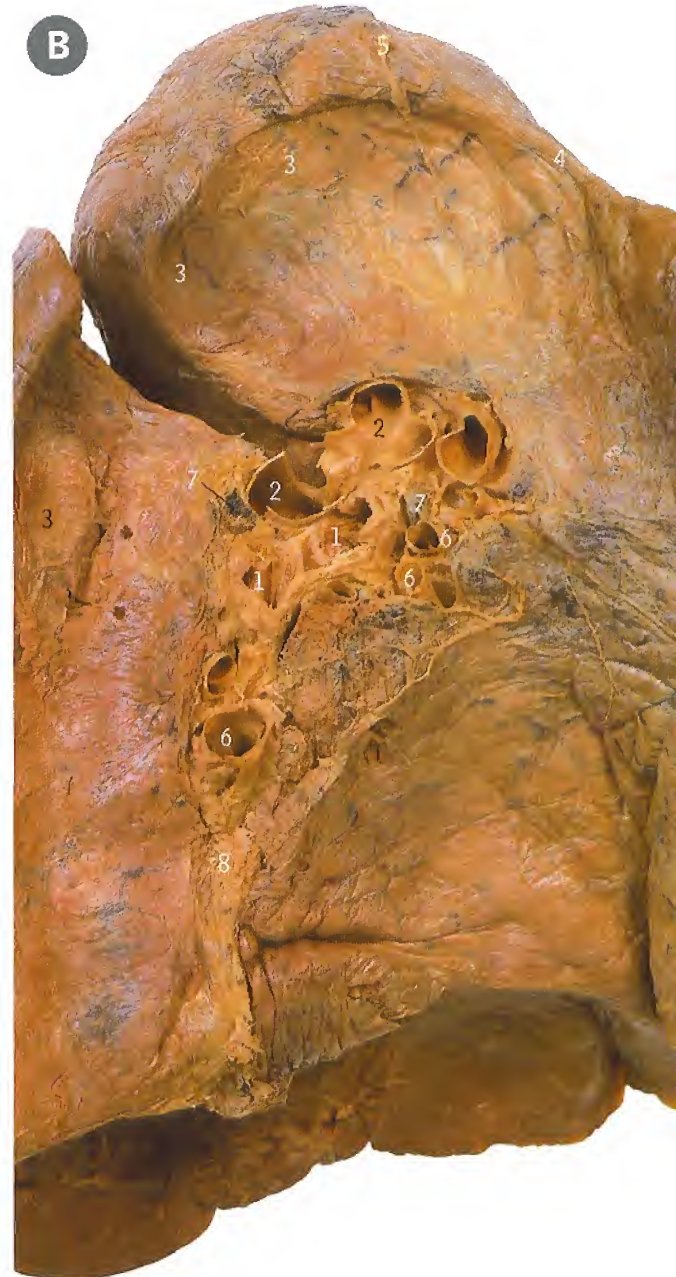

En esta pieza de disección endurecida se observan las marcas que las estructuras adyacentes dejan en la cara interna del pulmón. La marca más notable en el lado derecho es el surco para la vena ácigos (3), por arriba y detrás de las estructuras del pedículo pulmonar (9, 2 y 1).

- 1 Ramos del bronquio principal derecho
- 2 Ramas de la arteria pulmonar derecha
- 3 Surco para la vena ácigos mayor
- 4 Surco para la primera costilla
- 5 Surco para la arteria subclavia
- 6 Surco para la vena subclavia
- 7 Surco para la vena cava superior
- 8 Área del esófago y la tráquea
- 9 Venas pulmonares derechas
- 10 Fisura transversal

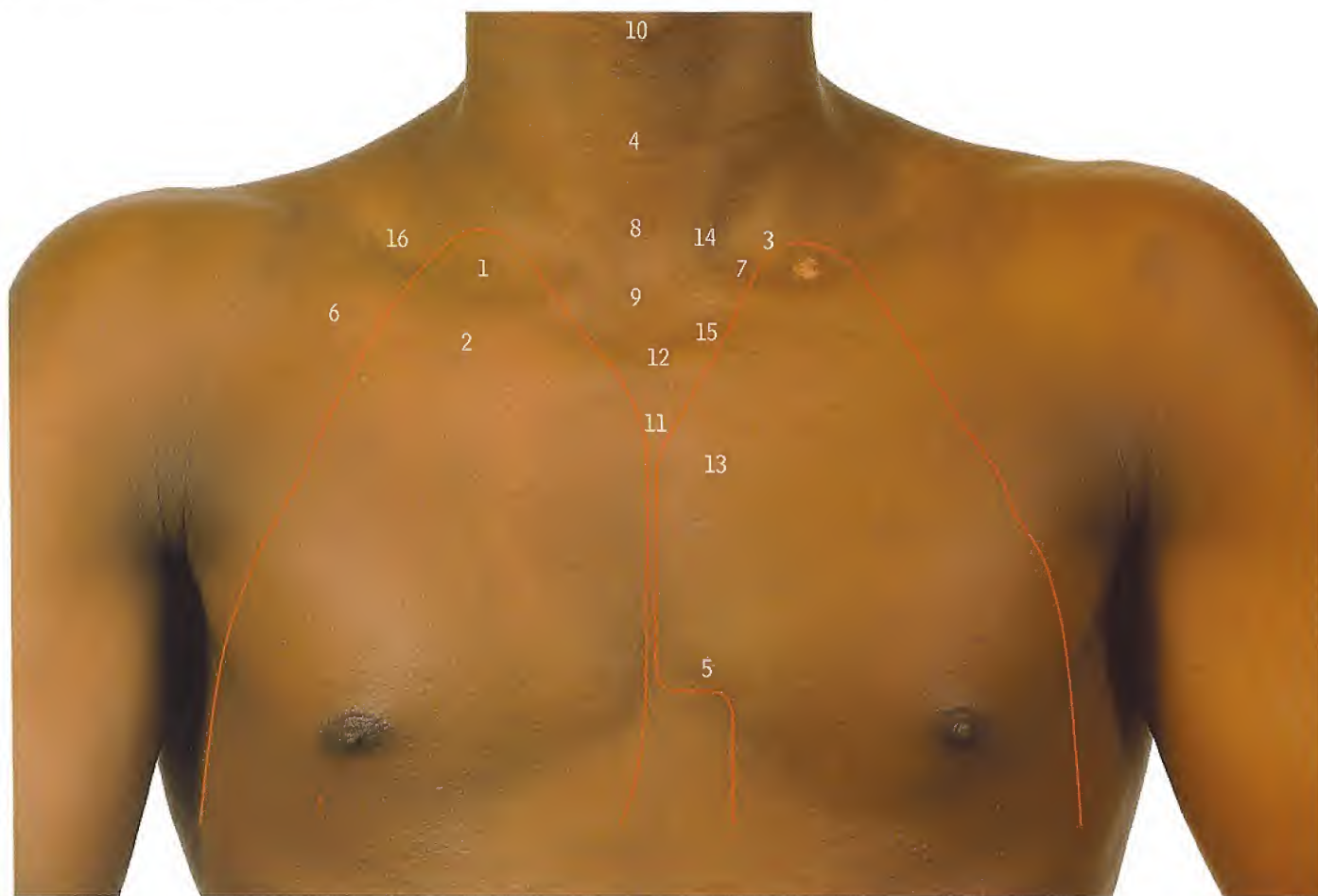
El extremo superior de la cara medial del pulmón derecho está en contacto con el esófago y la tráquea (A8), sólo separado de ellos por la pleura, pero en el lado izquierdo la arteria subclavia (B5) y la carótida común izquierda delante de ella) mantienen al pulmón alejado de dichas estructuras.

Pulmón izquierdo *cara interna*



Compárese esta pieza con el pulmón derecho que aparece en A y obsérvese el gran tamaño de la impresión que produce la aorta en el pulmón izquierdo (B3), a diferencia del surco más pequeño para la ácigos en el pulmón derecho (A3).

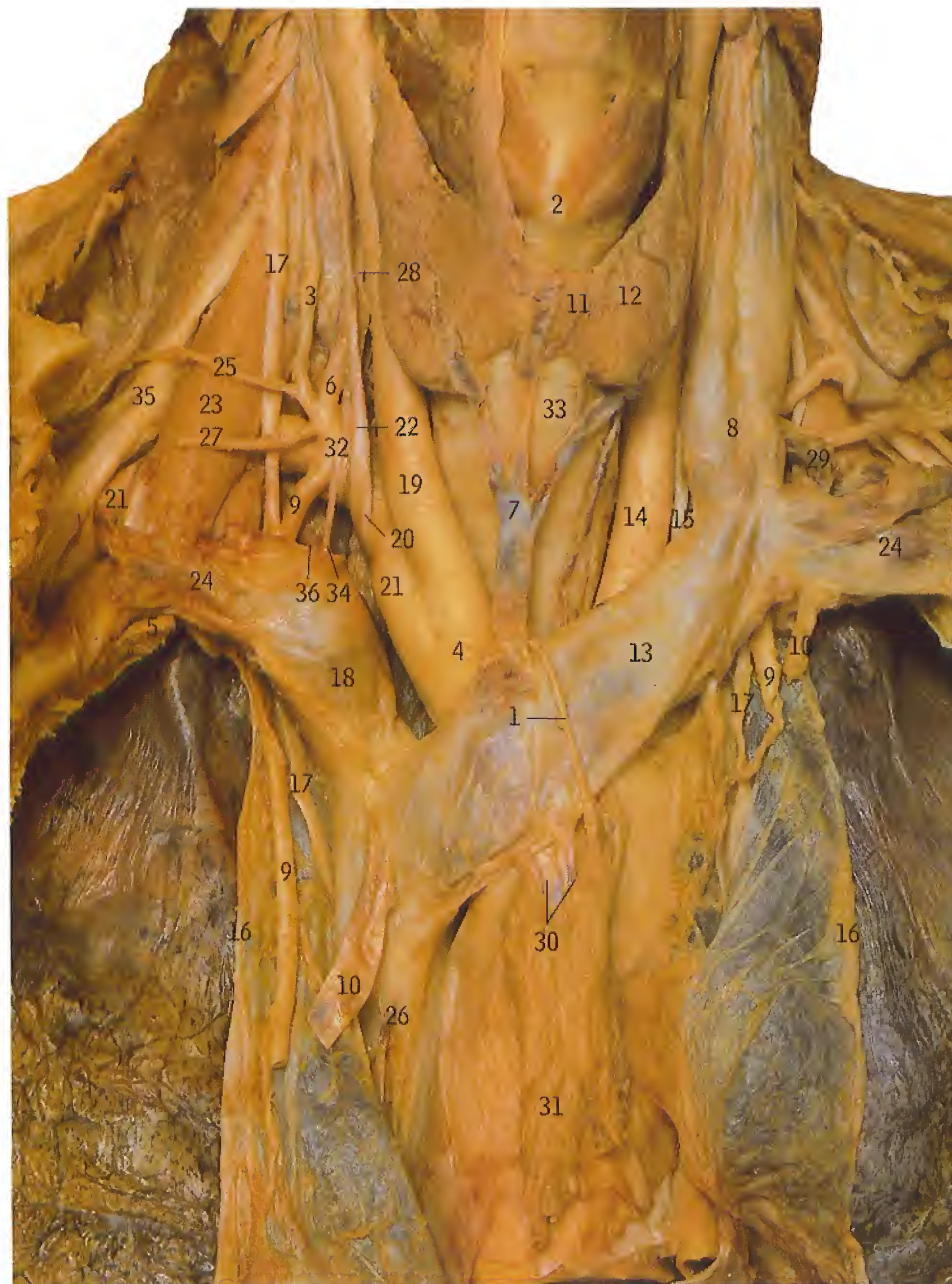- 1 Ramos del bronquio principal izquierdo
- 2 Ramas de la arteria pulmonar izquierda
- 3 Surco para la aorta
- 4 Surco para la primera costilla
- 5 Surco para la arteria subclavia izquierda
- 6 Venas pulmonares izquierdas
- 7 Ganglio linfático que contiene carbón
- 8 Ligamento pulmonar

Regiones inferior del cuello y superior del tórax *puntos superficiales*

La línea rosa señala los límites de la pleura y el pulmón en cada lado; los vértices de la pleura y del pulmón (1) ascienden hasta el cuello, unos 3 cm por encima del tercio interno de la clavícula. El extremo inferior de la vena yugular interna (7) está por detrás del espacio entre los fascículos esternal (14) y clavicular (3) del esternocleidomastoideo. Detrás de la articulación esternoclavicular (15) se unen las venas yugular interna y subclavia para formar la vena braquiocefálica. La tráquea (8) se percibe en la línea media por arriba de la horquilla del esternón (9), y el arco del cartilago cricoides (4) está 4 o 5 cm por encima de la horquilla. La articulación manubrioesternal queda a nivel del segundo cartilago costal (13) y en sentido opuesto al borde inferior del cuerpo de la cuarta vértebra torácica; el plano horizontal que pasa por estos puntos señala la unión entre las porciones superior e inferior del mediastino. Detrás de la mitad superior del manubrio pasa la vena braquiocefálica izquierda para unirse con la derecha, a nivel del borde inferior del primer cartilago costal derecho (para formar la vena cava superior). El punto medio del manubrio (12) señala el nivel más alto del cayado de la aorta y el nacimiento del tronco braquiocefálico. El lector puede comparar muchas de las características mencionadas aquí con las observadas en las disecciones de la pág. 210.

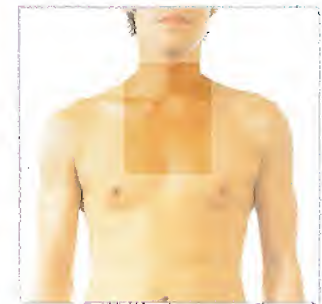- 1 Vértices de la pleura y del pulmón
- 2 Clavícula
- 3 Fascículo clavicular del esternocleidomastoideo
- 4 Cartilago cricoides
- 5 Cuarto cartilago costal
- 6 Fosa infraclavicular
- 7 Vena yugular interna
- 8 Istmo de la glándula tiroides delante de la tráquea
- 9 Escotadura yugular
- 10 Prominencia laringea
- 11 Articulación manubrioesternal
- 12 Punto medio del manubrio esternal
- 13 Segundo cartilago costal
- 14 Fascículo esternal del esternocleidomastoideo
- 15 Articulación esternoclavicular
- 16 Fosa supraclavicular

Estrecho torácico superior y mediastino *vista anterior*



La pared anterior del tórax y los extremos internos de las clavículas se han eliminado, pero persiste parte de la pleura parietal (16) sobre la porción interna de cada pulmón. También se ha eliminado la vena yugular interna derecha para identificar así el tronco tirobicervicoescapular (32) y el nacimiento de la arteria mamaria interna (9). Las venas tiroideas inferiores (7) descienden sobre la tráquea (33) para desembocar en la vena braquiocefálica izquierda (13). Se ha disecado el timo (31) de la grasa mediastínica que lo recubre; las venas tímicas (30) desembocan en la vena braquiocefálica izquierda, y se observa cómo una arteria tímica anómala (1) nace del tronco braquiocefálico (4).

Los restos del timo (31) están delante del pericardio, pero en el niño, en el que el timo es mucho mayor (v. pág. 1888), puede extenderse hacia arriba delante de los grandes vasos hasta las porciones inferiores de la glándula tiroides (12).

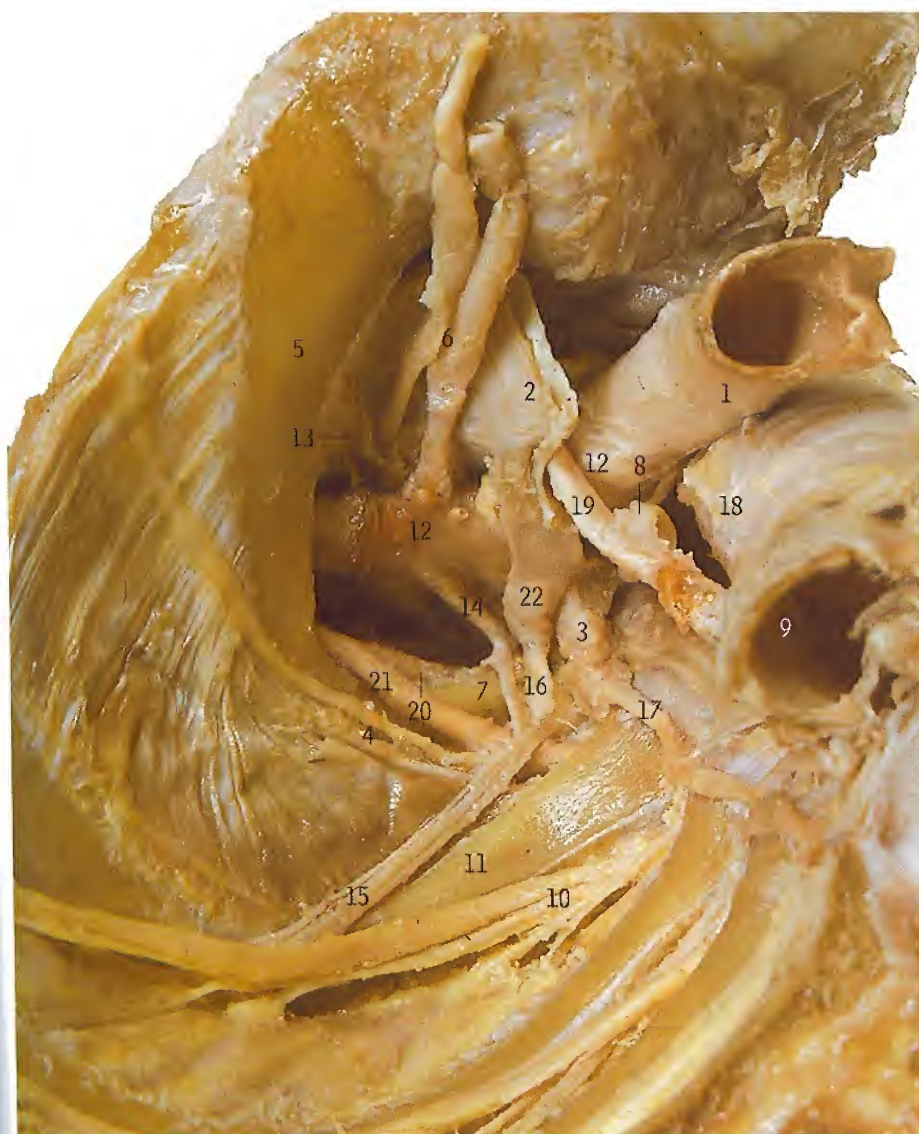

- | | | |
|---|---|---------------------------------------|
| 1 Una arteria tímica | 14 Arteria carótida común izquierda | 26 Vena cava superior |
| 2 Arco del cartilago cricoides | 15 Nervio vago izquierdo | 27 Arteria supraescapular |
| 3 Arteria cervical ascendente | 16 Pleura parietal (borde seccionado) sobre el pulmón | 28 Tronco simpático |
| 4 Tronco braquiocefálico | 17 Nervio frénico | 29 Conducto torácico |
| 5 Primera costilla | 18 Vena braquiocefálica derecha | 30 Venas tímicas |
| 6 Arteria tiroidea inferior | 19 Arteria carótida común derecha | 31 Timo |
| 7 Venas tiroideas inferiores | 20 Nervio laríngeo recurrente derecho | 32 Tronco tirobicervicoescapular |
| 8 Vena yugular interna | 21 Arteria subclavia derecha | 33 Tráquea |
| 9 Arteria mamaria interna | 22 Nervio vago derecho | 34 Tributaria cervical anomala de 18 |
| 10 Vena mamaria interna | 23 Escaleno anterior | 35 Tronco superior del plexo braquial |
| 11 Istmo de la glándula tiroides | 24 Vena subclavia | 36 Vena vertebral |
| 12 Lóbulo lateral de la glándula tiroides | 25 Arteria cervical transversa superficial | |
| 13 Vena braquiocefálica izquierda | | |



Estrecho torácico superior *costillas superiores derechas, vista inferior*

A N T E R I O R

M
E
D
I
A
L

- 1 Tronco braquiocefálico
- 2 Vena braquiocefálica
- 3 Ganglio estrellado (cervicotorácico)
- 4 Primer nervio intercostal
- 5 Primera costilla
- 6 Vasos mamarios internos
- 7 Cuello de la primera costilla
- 8 Nervio laringeo recurrente
- 9 Bronquio principal derecho
- 10 Segundo nervio intercostal
- 11 Segunda costilla
- 12 Arteria subclavia
- 13 Vena subclavia
- 14 Arteria intercostal superior
- 15 Vena intercostal superior
- 16 Vena intercostal suprema (extraordinariamente gruesa)
- 17 Tronco simpático
- 18 Tráquea
- 19 Nervio vago
- 20 Rama ventral del octavo nervio cervical
- 21 Rama ventral del primer nervio torácico
- 22 Vena vertebral

El cuello de la primera costilla (7) es atravesado de dentro afuera por el tronco simpático (17), la vena intercostal suprema (16), la arteria intercostal superior (14) y la rama ventral del primer nervio torácico (21).

La fotografía ha sido tomada mirando hacia arriba, hacia la mitad derecha del estrecho torácico superior (corresponde a la región ocupada por la pleura cervical, que se eliminó). La superficie interior de casi toda la primera costilla (5) se observa desde abajo, de forma que la arteria subclavia (12) pasa sobre la porción más alta de la misma tras emitir la rama mamaria interna (6), que se dirige hacia la mitad superior de la fotografía (hacia la pared anterior del tórax), y el tronco cervicointercostal, cuya rama intercostal superior (14) desciende sobre el cuello de la primera costilla (7). La vena vertebral (22) proviene del cuello y se le ha colocado el número sobre su superficie posterior antes de desembocar en la vena braquiocefálica (2, con el número en su borde seccionado y abierto). La vena vertebral recibe una vena intercostal suprema muy gruesa (16). En su cara interna está el tronco simpático (17) con el ganglio estrellado (3). El cuello de la primera costilla (7) tiene el ramo ventral del primer nervio torácico (21) por abajo.





A Conducto torácico porción torácica

Se han eliminado todas las vísceras y una parte de la pleura para mostrar la aorta (14 y 1) por delante de la columna vertebral, vista desde la derecha, y el conducto torácico (15) entre la aorta (14) y la vena ácigos (2); se ha eliminado asimismo la zona inferior de la vena que está sobre el conducto. La cisterna del quilo o de Pecquet (3), en la que comienza el conducto torácico, está situada en el abdomen, protegida por el pilar derecho del diafragma (10).

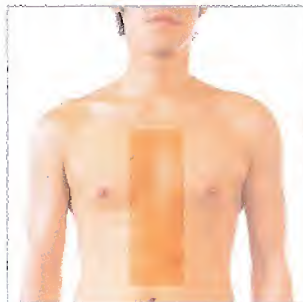- | | |
|--|---|
| 1 Aorta abdominal | 9 Músculo psoas mayor |
| 2 Vena ácigos | 10 Pilar derecho del diafragma |
| 3 Cisterna del quilo (de Pecquet) | 11 Arteria renal derecha |
| 4 Tronco celiaco | 12 Arteria mesentérica superior |
| 5 Diafragma | 13 Tronco simpático cubierto por la pleura parietal |
| 6 Primera arteria lumbar y primera vértebra lumbar | 14 Aorta torácica |
| 7 Nervio espláncico mayor | 15 Conducto torácico |
| 8 Arco lumbocostal medial (arco del psoas) | 16 Duodécima vértebra torácica y arteria subcostal |

B Conducto torácico porción cervical

En esta disección profunda de la mitad izquierda de la base del cuello y de la porción superior del tórax, la vena yugular interna (6) se une con la subclavia (13) para formar la vena braquiocéfálica izquierda (3). El conducto torácico (15) es doble en un corto tramo antes de pasar por delante de la arteria vertebral (9) y por detrás de la arteria carótida común (4, cuyo extremo inferior se ha seccionado para dejar al descubierto el conducto). En este punto, el conducto pasa por detrás de la vena yugular interna (6) antes de drenar en la unión de dicha vena con la subclavia (13).

- | | |
|-----------------------------|----------------------------------|
| 1 Asa subclavia | 9 Origen de la arteria vertebral |
| 2 Cayado aórtico | 10 Nervio frénico |
| 3 Vena braquiocéfálica | 11 Pleura |
| 4 Arteria carótida común | 12 Arteria subclavia |
| 5 Arteria tiroidea inferior | 13 Vena subclavia |
| 6 Vena yugular interna | 14 Tronco simpático |
| 7 Arteria mamaria interna | 15 Conducto torácico |
| 8 Músculo largo del cuello | 16 Nervio vago |

El conducto torácico se origina en la cisterna del quilo (A3), situada bajo el margen izquierdo del pilar derecho del diafragma (A10), a nivel de la primera y segunda vértebras lumbares. El conducto mencionado se extiende hacia arriba (a través del orificio aórtico del diafragma) por el lado derecho de la porción anterior de la columna vertebral torácica, entre la aorta (A14) y la vena ácigos (A2), cruzando a la izquierda a nivel de la quinta a sexta vértebra torácica para vaciarse en el lado izquierdo de la unión de la yugular interna (B6) y la subclavia izquierdas (B13), después de pasar entre la arteria carótida común (por delante, B4) y la arteria vertebral (por detrás, B9).

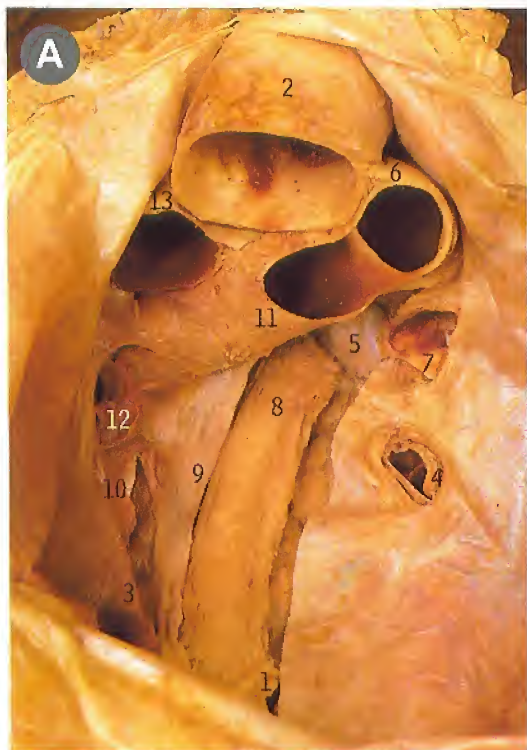

C Linfangiografía del primer día

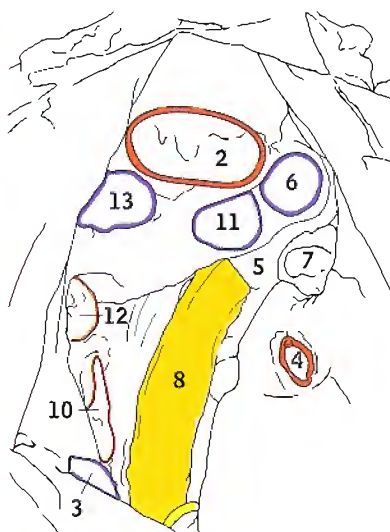
- | | |
|-------------------------|----------------------|
| 1 Vasos ilíacos comunes | 4 Vasos paraaórticos |
| 2 Cisterna del quilo | 5 Vasos preaórticos |
| 3 Cruce lumbar | 6 Conducto torácico |



A Esófago porción torácica inferior, vista anterior

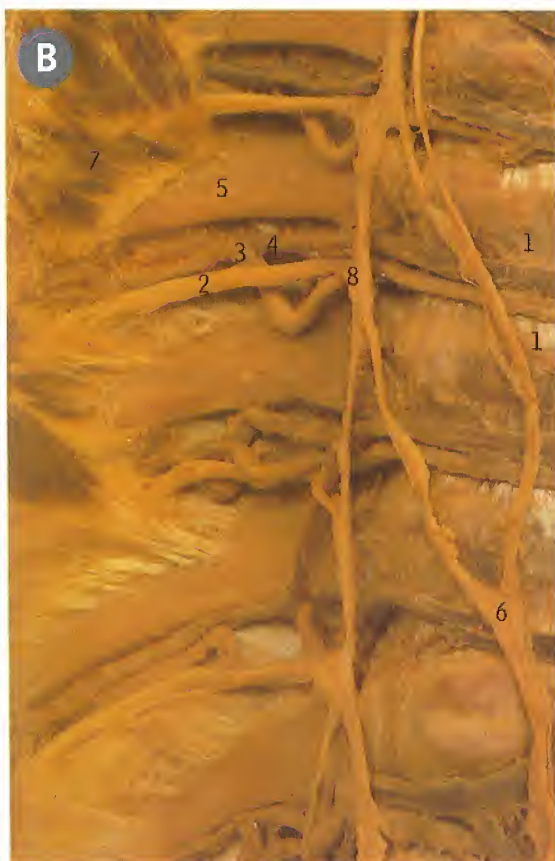

El corazón se ha eliminado de la cavidad pericardiaca después de seccionar los grandes vasos, y el tronco de la pulmonar se ha seccionado en el punto en que se bifurca en las dos arterias pulmonares (11 y 6). También se ha quitado parte del pericardio (9) en el plano posterior, para dejar al descubierto el esófago (8). Éste se observa debajo del bronquio principal izquierdo (5), cruzado por el nacimiento de la arteria pulmonar derecha (11).



- 1 Tronco vagal anterior
- 2 Aorta ascendente
- 3 Vena cava inferior
- 4 Vena pulmonar inferior izquierda
- 5 Bronquio principal izquierdo
- 6 Arteria pulmonar izquierda
- 7 Vena pulmonar superior izquierda
- 8 Esófago
- 9 Pericardio (borde seccionado)
- 10 Vena pulmonar inferior derecha
- 11 Arteria pulmonar derecha
- 12 Vena pulmonar superior derecha
- 13 Vena cava superior

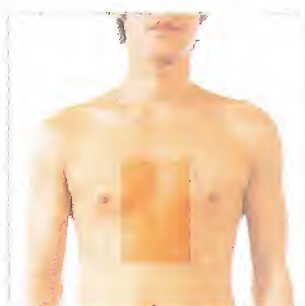B

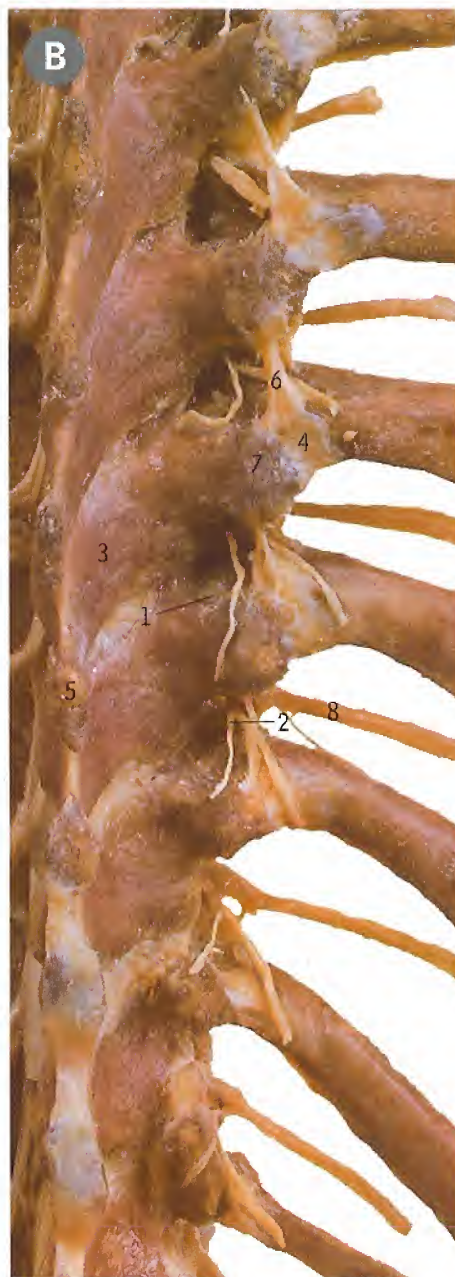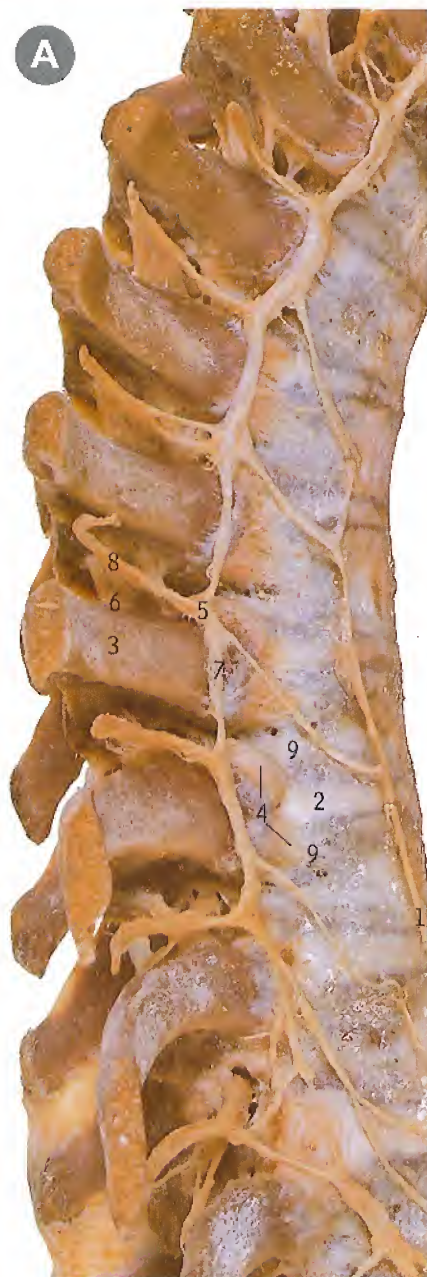


B Espacios intercostales vista posterointerna

Esta disección muestra los extremos internos de algunos espacios intercostales del lado derecho, observados desde delante y ligeramente desde la derecha. Se ha quitado la pleura para dejar descubiertos los músculos infracostales (7) hacia los lados, los nervios y vasos (4, 3 y 2) en los espacios intercostales, y el tronco simpático (8) y el nervio espláncnico mayor (6) a los lados de los cuerpos vertebrales (como en 1).

- 1 Cuerpo de la novena vértebra torácica
- 2 Octavo nervio intercostal
- 3 Octava arteria intercostal posterior
- 4 Octava vena intercostal posterior
- 5 Octava costilla
- 6 Nervio espláncnico mayor
- 7 Músculo infracostal
- 8 Tronco y ganglios simpáticos





A Articulaciones de las cabezas costales vista derecha

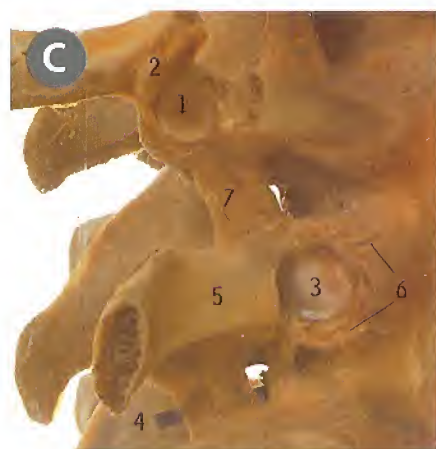En esta porción de la región media y derecha del tórax se han seccionado las costillas poco después de su tuberosidad, y se muestran las articulaciones bifacetarias de la cabeza de las mismas, con las carillas a los lados de los cuerpos vertebrales contiguos y el disco intervertebral, como en 4, 9 y 2, zona en la que el ligamento radiado (4) cubre la cápsula de estas pequeñas articulaciones sinoviales.

- 1 Nervio esplácnico mayor
- 2 Disco intervertebral
- 3 Cuello de la costilla
- 4 Ligamento radiado de la articulación de la cabeza costal
- 5 Ramas comunicantes
- 6 Ligamento costotransverso superior
- 7 Tronco simpático
- 8 Rama anterior de un nervio espinal
- 9 Cuerpo vertebral

B Articulaciones costotransversas vista posterior

En esta vista posterior de la mitad derecha de la columna vertebral en su tramo torácico, las articulaciones costotransversas, es decir, las que existen entre las apófisis transversas de las vértebras y las tuberosidades costales, están cubiertas por los ligamentos costotransversos laterales (como en 4). Las ramas posteriores de los nervios espinales (2) pasan por dentro de los ligamentos costotransversos superiores (6); las ramas anteriores (8) lo hacen por delante de dichos ligamentos.

- 1 Ligamento costotransverso
- 2 Rama posterior de un nervio espinal
- 3 Lámina
- 4 Ligamento costotransverso lateral
- 5 Apófisis espinosa
- 6 Ligamento costotransverso superior
- 7 Apófisis transversa
- 8 Rama anterior de un nervio espinal



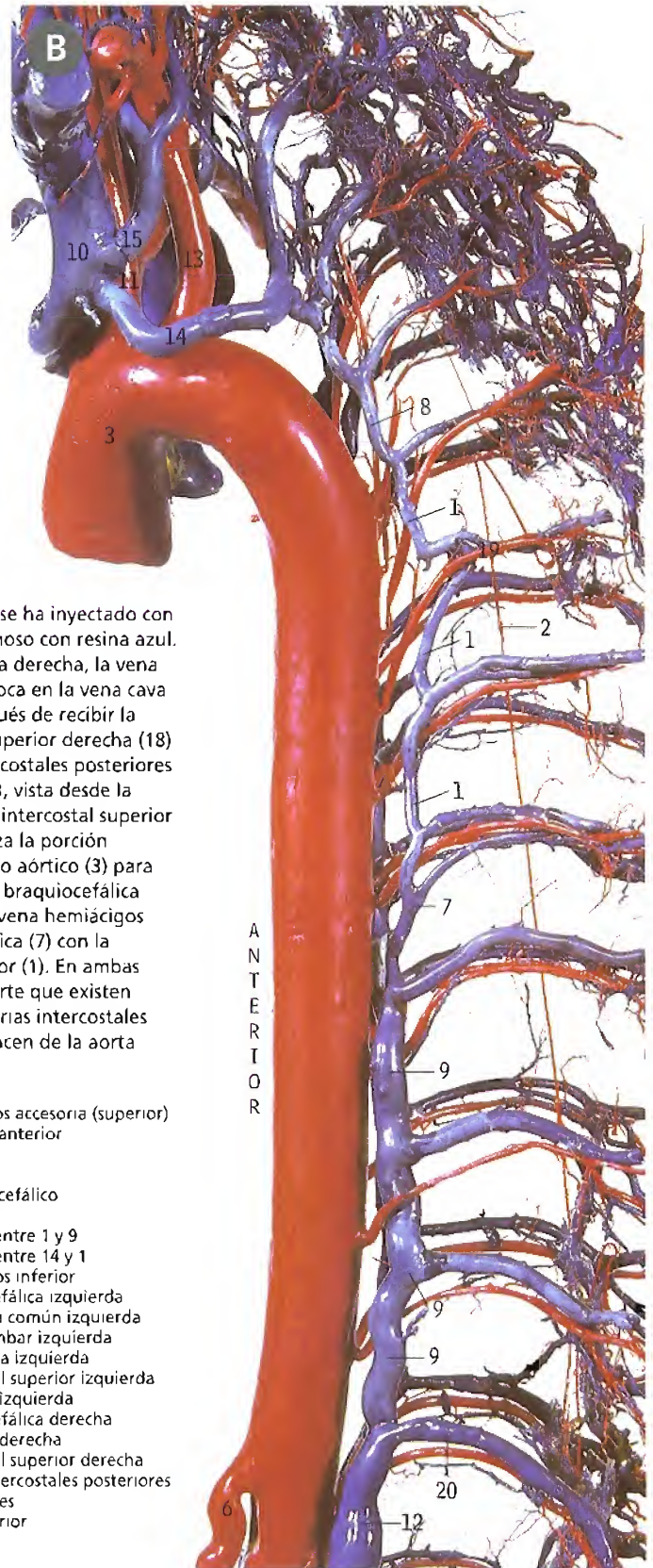
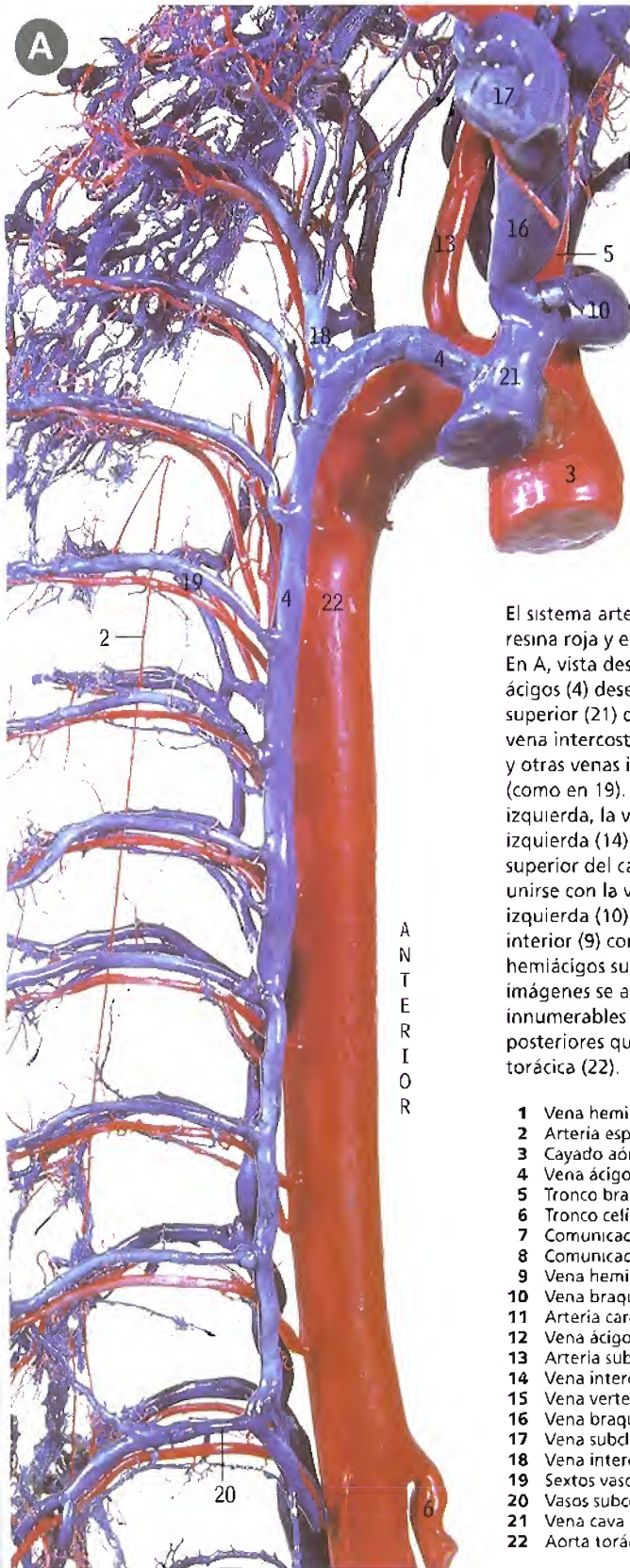C Articulaciones costovertebrales desarticuladas, vista derecha

En la mitad superior de la figura se ha seccionado la costilla superior por su cuello (5) y la porción de la tuberosidad se ha desplazado hacia arriba después de hacer un corte por la cápsula de la articulación costotransversa, para mostrar la carilla articular de la tuberosidad (2) y la apófisis transversa (1). La cabeza de la costilla inferior se ha extirpado después de cortar el ligamento radiado (6) y la cápsula subyacente de la articulación de la cabeza de la costilla (3).

- 1 Carilla articular de la apófisis transversa
- 2 Carilla articular de la tuberosidad de la costilla
- 3 Cavidad articular de la cabeza de la costilla
- 4 Marcador entre la parte anterior y la posterior del ligamento costotransverso superior
- 5 Cuello de la costilla
- 6 Ligamento radiado
- 7 Ligamento costotransverso superior

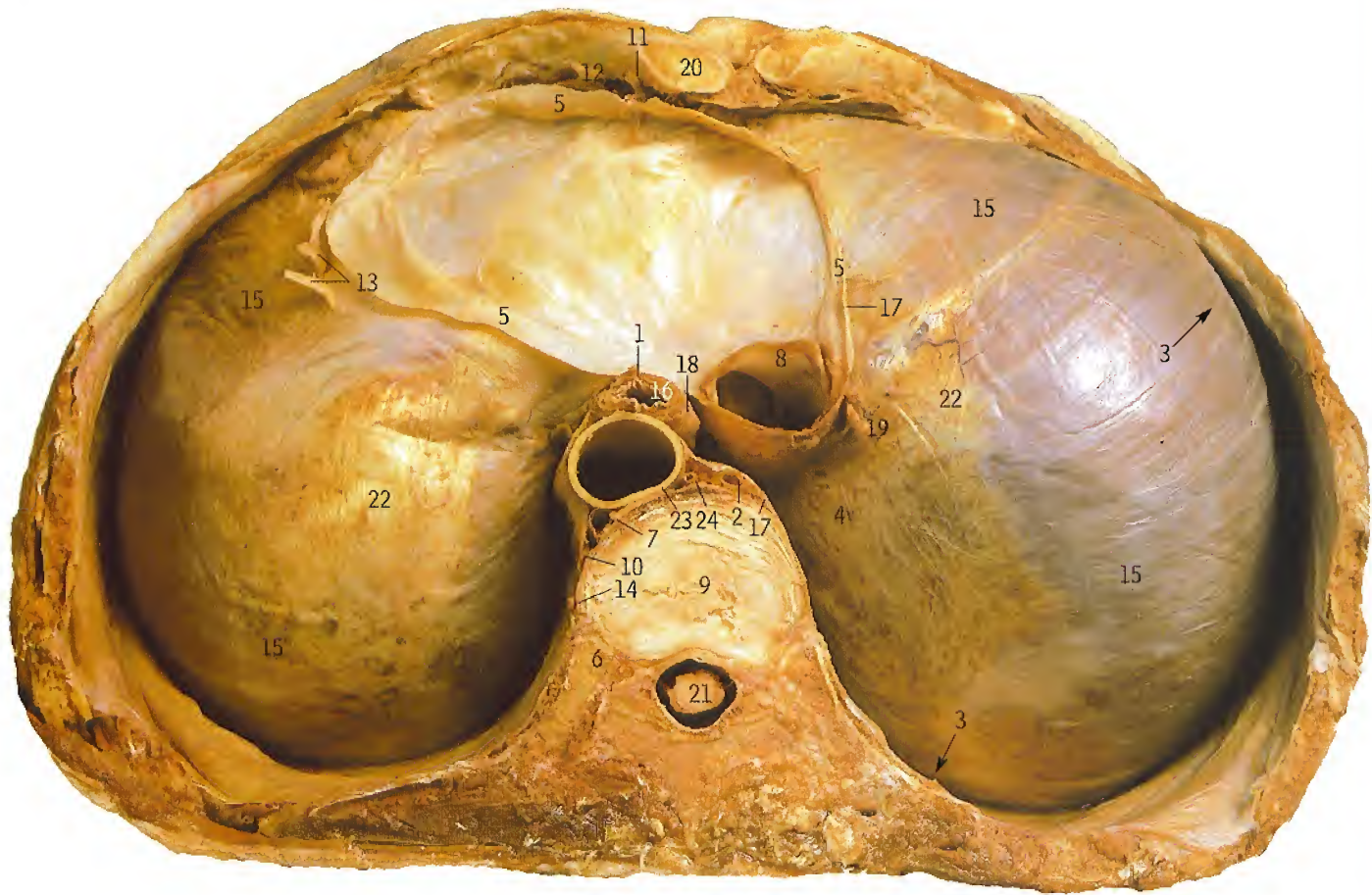
Molde de la aorta y los vasos relacionados

A vista derecha **B** vista izquierda

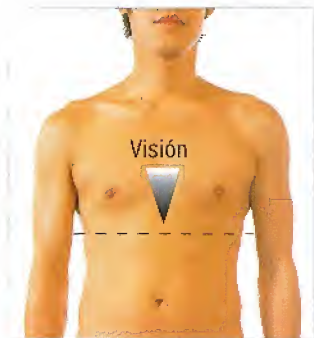


El sistema arterial se ha inyectado con resina roja y el venoso con resina azul. En A, vista desde la derecha, la vena ácigos (4) desemboca en la vena cava superior (21) después de recibir la vena intercostal superior derecha (18) y otras venas intercostales posteriores (como en 19). En B, vista desde la izquierda, la vena intercostal superior izquierda (14) cruza la porción superior del cayado aórtico (3) para unirse con la vena braquiocéfálica izquierda (10). La vena hemiacigos inferior (9) comunica (7) con la hemiacigos superior (1). En ambas imágenes se advierte que existen innumerables arterias intercostales posteriores que nacen de la aorta torácica (22).

- 1 Vena hemiacigos accesoria (superior)
- 2 Arteria espinal anterior
- 3 Cayado aórtico
- 4 Vena ácigos
- 5 Tronco braquiocéfálico
- 6 Tronco celiaco
- 7 Comunicación entre 1 y 9
- 8 Comunicación entre 14 y 1
- 9 Vena hemiacigos inferior
- 10 Vena braquiocéfálica izquierda
- 11 Arteria carótida común izquierda
- 12 Vena ácigos lumbar izquierda
- 13 Arteria subclavia izquierda
- 14 Vena intercostal superior izquierda
- 15 Vena vertebral izquierda
- 16 Vena braquiocéfálica derecha
- 17 Vena subclavia derecha
- 18 Vena intercostal superior derecha
- 19 Sextos vasos intercostales posteriores
- 20 Vasos subcostales
- 21 Vena cava superior
- 22 Aorta torácica

Diafragma *vista superior*

Se ha efectuado el corte del tórax a nivel del disco entre la novena y la décima vértebras torácicas.



- 1 Tronco vagal anterior
- 2 Vena ácigos
- 3 Seno costodiafragmático
- 4 Seno costomediastínico
- 5 Pericardio fibroso (borde seccionado)
- 6 Cabeza de la novena costilla izquierda
- 7 Vena hemiacigos inferior
- 8 Vena cava inferior
- 9 Disco intervertebral
- 10 Nervio esplácnico mayor izquierdo
- 11 Arteria mamaria interna izquierda
- 12 Arteria diafragmática izquierda
- 13 Nervio frénico izquierdo
- 14 Tronco simpático izquierdo
- 15 Porción muscular del diafragma
- 16 Esófago
- 17 Pleura (borde seccionado)
- 18 Tronco vagal posterior
- 19 Nervio frénico derecho
- 20 Séptimo cartilago costal izquierdo
- 21 Médula espinal
- 22 Centro frénico
- 23 Aorta torácica
- 24 Conducto torácico

Como se describe en los textos convencionales, el orificio para la vena cava está a nivel del disco entre la octava y la novena vértebras torácicas, el orificio (hiato) esofágico a nivel de la décima vértebra torácica, y el orificio aórtico al nivel de la duodécima vértebra torácica. Sin embargo, es frecuente que el orificio esofágico se sitúe más cerca de la línea media, como en esta pieza (16), y que el orificio de la vena cava (8) esté en un nivel más bajo de lo común.

El orificio para la vena cava está en el centro frénico o porción tendinosa del diafragma y el orificio esofágico en la porción muscular. El llamado orificio para la aorta no está en el diafragma sino detrás de él (pág. 261).

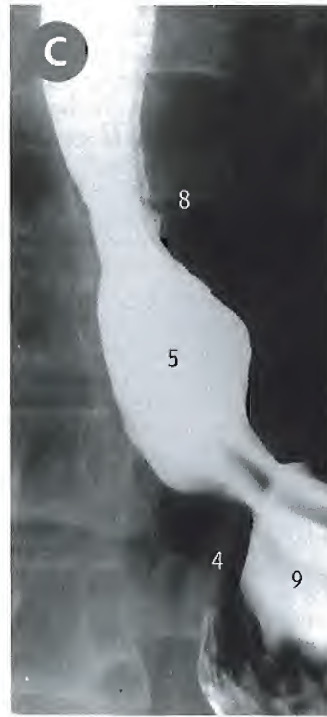
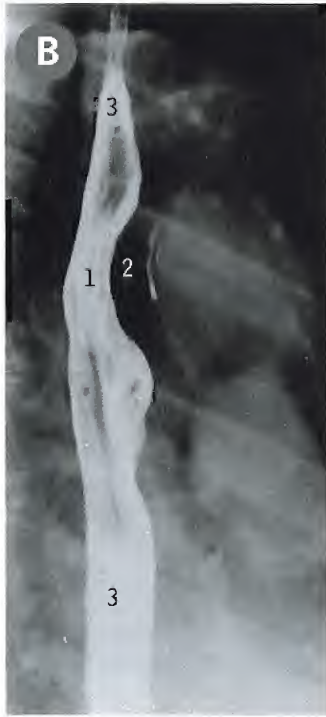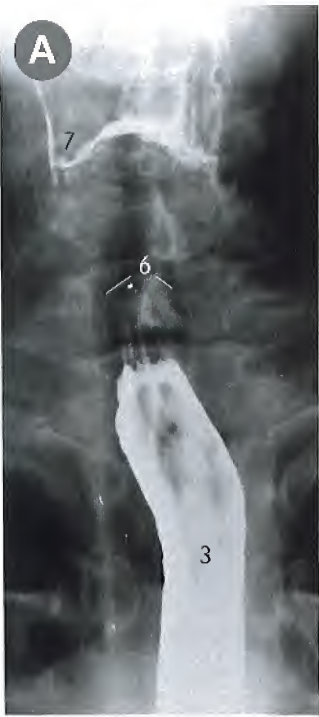El centro frénico tiene la forma de un trébol y no presenta inserciones óseas.

El nervio frénico derecho (19) pasa por el orificio para la vena cava, es decir, a través del centro frénico, pero el nervio frénico izquierdo (13) perfora la porción muscular por delante de aquel centro y por fuera del pericardio suprayacente.

Los nervios frénicos son los *únicos nervios motores* para el diafragma, incluidos los pilares. Los nervios torácicos inferiores (intercostales e infracostales) son totalmente aferentes. La lesión de un nervio frénico paraliza por completo el hemidiafragma que inerva.



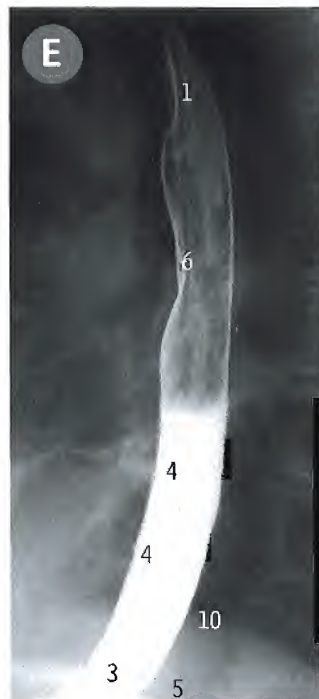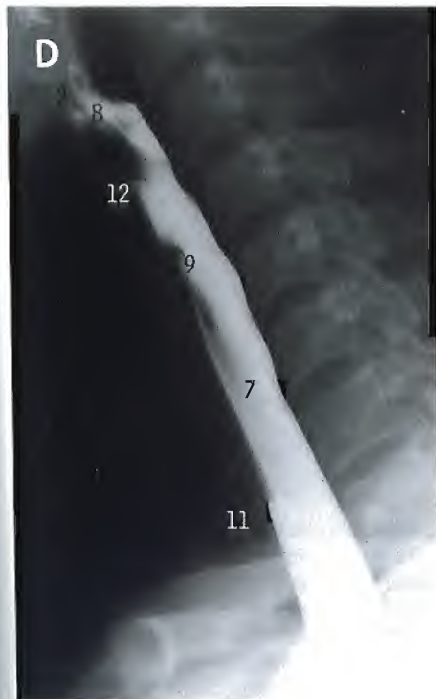Radiografías del esófago durante la deglución de una papilla de bario



- A** Porción inferior de la faringe y superior del esófago
- B** Parte media
- C** Extremo inferior

- 1 Impresión aórtica en el esófago
- 2 Cayado aórtico con placa calcificada
- 3 Bario en el esófago
- 4 Diafragma
- 5 Extremo inferior del esófago torácico
- 6 Bordes de la tráquea (translúcidos por el aire en su interior)
- 7 Fosa piriforme en la porción laringea de la faringe
- 8 Posición de la aurícula izquierda
- 9 Estómago

En A, proyección anterior, parte de la papilla de bario se adhiere a la pared faringea y define los contornos de las fosas piriformes (7), pero la mayor parte de ella ha pasado al interior del esófago (3). En B, proyección oblicua izquierda, el esófago se identifica por la impresión del cayado aórtico (2), que muestra una calcificación moderada en su pared, un signo útil para su identificación. En C se advierte una dilatación moderada del extremo inferior del esófago en su porción torácica (5); también se observa su estrechamiento en el punto en que pasa por el diafragma (4) y desemboca en el estómago (9). La aurícula izquierda (8) está delante del extremo inferior del esófago torácico (pág. 213, A8), pero sólo cuando esta cámara se dilata produce una impresión en el esófago.



- D** Porción cervical
- E** Porción torácica

- 1 Impresión del cayado aórtico
- 2 Base de la lengua
- 3 Unión gastroesofágica
- 4 Impresión de la aurícula izquierda
- 5 Hemidiafragma izquierdo
- 6 Impresión del bronquio principal izquierdo
- 7 Esófago
- 8 Orofaringe
- 9 Impresión del plexo venoso poscricicoideo
- 10 Hemidiafragma derecho
- 11 Tráquea
- 12 Valécula



Tórax

Notas clínicas

Aneurisma aórtico Dilatación "en forma de globo" de la aorta torácica o abdominal, que en ocasiones se diseca o rompe provocando una muerte súbita. En la radiografía se puede observar como un aumento o un desdoblamiento de la sombra aórtica. (página 198)

Angina de pecho Un dolor torácico central opresivo, intermitente, relativamente transitorio, desencadenado habitualmente por el esfuerzo o el ejercicio, suele deberse a una insuficiencia de la arteria coronaria secundaria a arteriosclerosis. (página 194)

Angiografía cardíaca Es un registro radiográfico funcional de la circulación cardíaca. Se lleva a cabo mediante un largo catéter introducido por la aorta ascendente a través de las arterias femoral o humeral. La punta del catéter se coloca justo en el interior del orificio de una arteria coronaria, y una pequeña inyección de material de contraste radioopaco proporcionará una angiografía coronaria dinámica. Esta técnica se emplea para encontrar zonas de oclusión de las coronarias que se pueden manifestar clínicamente como angina o infarto de miocardio. (página 194)

Angioplastia mediante balón Es un procedimiento, similar al de la angiografía cardíaca, en el que se inserta un catéter, normalmente a través de la arteria femoral, y su punta alcanza el segmento de la arteria coronaria estrechado. En ese momento se hincha un balón en el extremo del catéter para dilatar la arteria coronaria a ese nivel. (página 194)

Aspiración de médula ósea El esternón es un lugar donde existe médula roja, incluso en el adulto, y es una zona adecuada para obtener una biopsia de la médula ósea. Otro sitio habitual es la cresta iliaca posterior. (página 180)

Bloqueo del nervio intercostal Mediante un agente anestésico puede realizarse en cualquier punto a lo largo del trayecto de un nervio intercostal en el surco subcostal, inmediatamente por debajo de cada costilla. (página 186)

Broncoscopia Es una técnica que utiliza un instrumento que se introduce a través de la cavidad oral para observar la tráquea y los bronquios principales. La carina, con forma de quilla, es una región especialmente importante en esta exploración. Si existe un engrosamiento de los ganglios linfáticos traqueobronquiales, el borde agudo de esta carina se redondea, lo que suele suponer un signo de carcinoma pulmonar. (página 202)

Carcinoma de mama Es una de las causas más importantes de muerte entre las mujeres jóvenes. Aparecen sobre todo en el cuadrante superoexterno de la mama. Las metástasis de estos cánceres se diseminan frecuentemente hacia los ganglios linfáticos axilares. Los cirujanos pueden extirpar estos ganglios axilares para realizar la estadificación de la enfermedad. (página 183)

Cateterización de la vena subclavia Es preferible para colocar una vía venosa central, en general por un acceso infraclavicular, por sus relaciones vasculares en la cara superior de la primera costilla. La punta de la aguja debe señalar todo lo hacia adelante que se pueda, hacia la horquilla esternal, para evitar la lesión de las estructuras posteriores (el vértice del pulmón, la arteria subclavia

y el plexo braquial). El acceso supraclavicular sitúa la aguja en el origen del tronco venoso braquiocefálico. (página 211)

Cirugía de derivación coronaria Se realiza para proporcionar una irrigación arterial suficiente al músculo cardíaco distal a la estenosis (estrechamiento) de una arteria coronaria. Se han utilizado múltiples técnicas diferentes durante los últimos 30 años, pero lo más habitual es liberar las arterias mamarias internas de la pared torácica anterior y anastomosarlas a los segmentos de las arterias coronarias distales a las obstrucciones. (página 190)

Coartación de la aorta Es un estrechamiento de este vaso que suele ser congénito y provoca la inversión del flujo a través de las arterias intercostales. Puede aparecer como el signo radiológico de la "erosión costal". (página 199)

Costocondritis Llamada a veces síndrome de Tietze, es la inflamación de las articulaciones condrocostales y condroesternales. Suele diagnosticarse erróneamente como una patología cardíaca. (página 181)

Derrame pericardiaco Es la acumulación de líquido en el interior del saco pericardiaco, es decir, entre las capas serosas visceral y parietal del pericardio. Si se acumula una gran cantidad de líquido puede provocar un taponamiento cardíaco. (página 189)

Derrame pleural Es la acumulación de líquido en el interior de la cavidad pleural (entre las capas visceral y parietal de la pleura). (página 197)

Disfagia La dificultad para la deglución puede deberse a patologías intrínsecas (constricción péptica) o extrínsecas (estructuras que presionan sobre el esófago, como un aneurisma dilatado de aorta, ganglios linfáticos de la tráquea inflamados o un aumento de la aurícula izquierda). (página 217)

Drenaje intercostal También denominado toracocentesis, es un procedimiento en el que se introduce una aguja en la cavidad pleural a través de los músculos intercostales para extraer un exceso de líquido. La aguja se introduce pegada a la porción superior de la costilla para evitar la lesión del paquete vasculonervioso que se localiza en el surco subcostal de cada espacio intercostal. (página 213)

Embolia pulmonar Es una situación muy grave o incluso fatal debida a émbolos sanguíneos, procedentes en general de las venas profundas de la pierna o de la pelvis, que se desprenden y viajan a través de la mitad derecha del corazón para bloquear el tronco de la pulmonar o sus ramas. (página 206)

Exploración mamaria La retracción del pezón o la presencia de depresiones en la piel en la exploración mamaria son signos que deben considerarse seriamente y pueden indicar una patología subyacente. La exploración de los ganglios linfáticos axilares es una parte importante de toda la exploración del tórax. (página 183)

Fracturas de las costillas/esternón Se ven más frecuentemente tras accidentes de circulación (en los que el tórax se golpea contra el volante) o en los deportes de contacto. En ambos casos, una frecuente complicación es el neumotórax, en el que el borde roto

de una costilla desgarrar la pleura visceral, permitiendo al aire penetrar en la cavidad pleural, produciendo el colapso del pulmón. (página 181)

Hipertrofia ventricular Es el engrosamiento del músculo cardíaco ventricular. Se debe frecuentemente a isquemia, miocardiopatía y patología valvular. (página 191)

Infarto de miocardio Más conocido como "ataque cardíaco", es la necrosis de una región del músculo cardíaco por una isquemia prolongada y progresiva. En ocasiones, el músculo cardíaco muerto puede adelgazarse y expandirse, formando un aneurisma. (página 190)

Inyecciones intracardiácas En las urgencias graves, cuando se necesita la liberación directa de fármacos en el corazón, se puede introducir una larga aguja a través de la pared torácica anterior a la derecha del esternón. (página 192)

Marcapasos cardíaco Es un aparato generador de impulsos eléctricos que se inserta bajo la piel de la pared torácica anterior, desde la que los cables pasan al tejido del corazón para mantener un latido cardíaco regular. La maniobra de inserción es una técnica quirúrgica relativamente menor, situándose el marcapasos sobre el músculo pectoral mayor. (página 191)

Mastectomía Es la extirpación de una mama. En la actualidad es una operación que ha perdido popularidad, siendo más habitual la tumorectomía o extirpación del tumor y posiblemente de los ganglios linfáticos adyacentes en la axila. Esta técnica quirúrgica más conservadora puede continuarse con quimioterapia y/o radioterapia, según la patología subyacente. (página 183)

Neumonía Es una infección del pulmón por cualquier bacteria o virus, que aparece en las radiografías como una sombra blanquecina inmersa en un tejido pulmonar de radiotransparencia normal. (página 204)

Neumotórax Es la entrada de aire entre las pleuras visceral y parietal. Ello puede tener lugar a partir de la lesión de la pleura parietal por una herida de arma blanca o, con mayor frecuencia, por el estallido espontáneo de un saco aéreo que desgarrar la pleura visceral. (página 198)

Parálisis del nervio frénico Supone parálisis de la cúpula diafragmática ipsilateral. Ello se comprueba radiológicamente observando su movimiento paradójico; es decir, en lugar de descender durante la inspiración, el diafragma asciende por la presión ejercida por las vísceras abdominales subyacentes. (página 200)

Patología valvular Una complicación relativamente frecuente de la fiebre reumática produce incompetencia valvular, más habitualmente en las válvulas mitral y aórtica. Puede verse fácilmente en un video de ultrasonografía Doppler color. (página 191)

Pleuresía Es una inflamación dolorosa de la pleura. El dolor queda referido desde la pleura parietal a la distribución cutánea del nervio intercostal. (página 198)

Quilotórax Es la acumulación de linfa en el interior de la cavidad pleural, es decir, entre la pleura visceral y la parietal. (página 212)

Reflujo gastroesofágico También denominado pirosis, suele asociarse a una hernia de hiato o a un aumento de

la producción de ácido en el estómago y úlceras pépticas. (página 216)

Ruidos cardíacos (focos de auscultación) Las cuatro válvulas cardíacas se escuchan mejor en puntos específicos de la pared torácica anterior relacionados con la dirección del flujo sanguíneo a través de dichas válvulas: la aórtica sobre el segundo espacio intercostal inmediatamente lateral al esternón; la pulmonar en el segundo espacio intercostal izquierdo inmediatamente lateral al esternón; la válvula tricúspide en la línea media a nivel del extremo inferior del esternón; la válvula mitral hacia la punta cardíaca a nivel del cuarto o quinto cartílagos costales izquierdos, normalmente justo medial al pezón. (página 182)

Síndrome de Horner Presenta ptosis palpebral, contracción pupilar (miosis) y sequedad y rubor en la cara debidos a la lesión o interrupción del tronco simpático, habitualmente en la región torácica superior o cervical inferior. En ocasiones está provocado por tumores (carcinoma pulmonar), pero también puede ser yatrogénico tras un bloqueo del ganglio estrellado o una simpatectomía cervical. (página 211)

Síndrome del chasquido de la costilla Es una forma de costochondritis en el margen costal debida a la subluxación de una costilla que provoca irritación de los nervios intercostales. Clínicamente puede confundirse con alteraciones abdominales superiores. (página 186)

Síndromes de la salida torácica Complejos en su terminología y en su patogenia, son complicaciones nerviosas o vasculares de la extremidad superior debidas a la compresión de los vasos subclavios y/o de las raíces nerviosas del plexo braquial en el triángulo de los escalenos encima de la primera costilla. Sus causas más frecuentes son la existencia de costillas cervicales o de bandas constrictoras de crecimientos cervicales. Sus signos más habituales incluyen manos frías, hormigueo o parálisis del cuarto y quinto dedos o afectación de la musculatura intrínseca de la mano. (página 210)

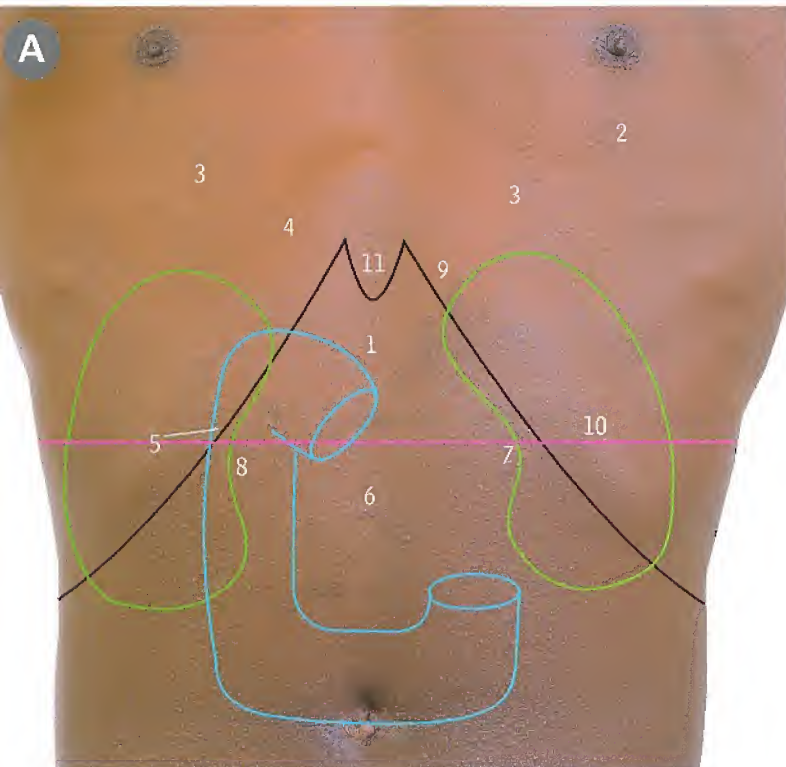
Taponamiento cardíaco Aparece cuando se acumula una cantidad suficiente de líquido, normalmente sangre, en el interior de la cavidad pericardiaca, lo que impide el llenado del corazón durante la diástole, provocando una disminución de la presión sanguínea, taquicardia y finalmente fallo cardíaco si no se libera el taponamiento mediante una punción pericardiaca. (página 189)

Textura en piel de naranja de la piel Corresponde a las depresiones y edema de la mama que suelen observarse cuando existe una patología maligna subyacente debido al bloqueo de los linfáticos. Las depresiones en la mama, especialmente asociadas a fijación de una masa, pueden deberse a la contracción de los ligamentos suspensorios de la mama provocada por la patología subyacente. Retracción del pezón. Muchas mujeres tienen los pezones congénitamente invertidos y ello no debe ser motivo de preocupación excepto en la preparación para la lactancia. Cuando es de nueva aparición, debe sugerir un elevado grado de sospecha de malignidad. (página 183)

Tumor de Pancoast Es un tumor del vértice pulmonar, normalmente un carcinoma broncogénico, que comprime el plexo braquial y el tronco simpático provocando un síndrome de Horner. (página 210)

Volet costal Es la consecuencia de múltiples fracturas de costillas, fundamentalmente tras un accidente de circulación. La sección de las costillas separada se mueve paradójicamente durante la respiración, haciendo que ésta sea extremadamente dolorosa y penosa. (página 185)

Abdomen y pelvis



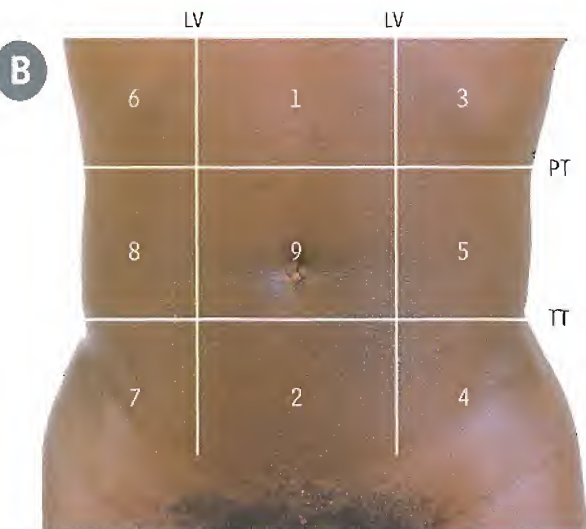
A Pared anterior del abdomen

puntos superficiales, sobre el nivel del ombligo

La línea negra continua señala el borde costal. La línea rosa indica el plano transpilórico. El duodeno, en forma de C, queda delimitado por la línea azul, y los riñones por la línea verde.

- 1 Hiato aórtico del diafragma
- 2 Vértice del corazón en el quinto espacio intercostal
- 3 Cúpula del diafragma y borde superior del hígado
- 4 Hiato de la vena cava inferior del diafragma
- 5 Fondo de la vesícula biliar y punto de intersección del noveno cartilago costal y el borde lateral de la vaina del músculo recto anterior del abdomen
- 6 Cabeza del páncreas y nivel de la segunda vértebra lumbar
- 7 Hilio del riñón izquierdo
- 8 Hilio del riñón derecho
- 9 Hiato esofágico del diafragma
- 10 Plano transpilórico
- 11 Articulación esternoxifoidea

El plano transpilórico (10) es equidistante de la horquilla del esternón y del borde superior de la sínfisis del pubis, o bien se encuentra aproximadamente un palmo por debajo de la articulación esternoxifoidea (11), y al mismo nivel de la porción inferior del cuerpo de la primera vértebra lumbar.



B Regiones del abdomen

El abdomen se puede dividir en regiones mediante dos líneas verticales y dos líneas horizontales. Las líneas verticales (LV) pasan por los puntos medioinguinales; la línea horizontal superior corresponde al plano transpilórico (PT, A10) y la línea horizontal inferior se ha trazado entre los tubérculos de las crestas ilíacas (plano transtubercular, TT).

- | | |
|---|---|
| 1 Epigastrio | 6 Hipocondrio derecho |
| 2 Hipogastrio o región suprapúbica | 7 Región iliaca derecha o fosa iliaca derecha |
| 3 Hipocondrio izquierdo | 8 Región lumbar derecha |
| 4 Región iliaca izquierda o fosa iliaca izquierda | 9 Región umbilical |
| 5 Región lumbar izquierda | |



Pared abdominal anterior

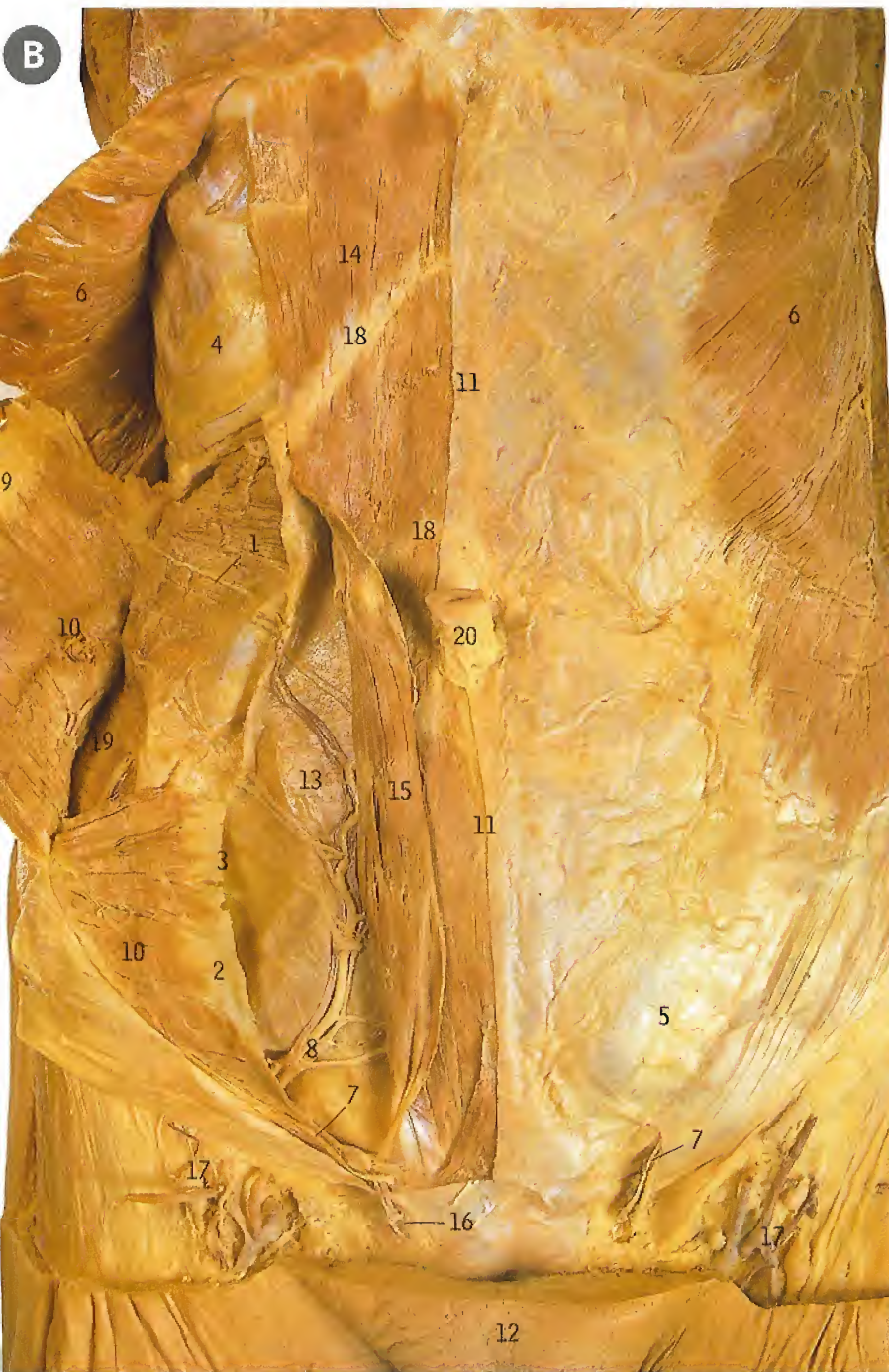

- 1 Ramo perforante anterior (octavo nervio intercostal)
- 2 Ramo perforante anterior (décimo nervio intercostal)
- 3 Capa anterior de la aponeurosis del oblicuo menor
- 4 Aponeurosis del oblicuo mayor
- 5 Músculo oblicuo mayor
- 6 Nervio abdominogenital menor
- 7 Tracto iliotibial
- 8 Línea blanca (alba)
- 9 Línea semilunar
- 10 Monte de Venus
- 11 Músculo pectoral mayor
- 12 Capa posterior de la aponeurosis del oblicuo menor
- 13 Músculo piramidal del abdomen
- 14 Músculo recto anterior del abdomen
- 15 Porción anterior de la vaina de los músculos rectos anteriores del abdomen
- 16 Ligamento redondo del útero
- 17 Músculo serrato mayor
- 18 Ganglio linfático superficial de la ingle (grupo horizontal)
- 19 Ganglio linfático superficial de la ingle (grupo vertical)
- 20 Anillo inguinal superficial
- 21 Venas inguinales superficiales
- 22 Intersección tendinosa
- 23 Ombligo

La vaina de los rectos (A15) está formada por la aponeurosis del oblicuo menor (A3), que se divide en dos capas en el borde lateral del músculo recto anterior del abdomen (A9). La posterior (A12) pasa por detrás del músculo para fusionarse con la aponeurosis del transversal del abdomen (B19) y formar la pared posterior de la vaina (B13); la capa anterior (A3) pasa por delante del músculo para fusionarse con la aponeurosis del oblicuo mayor (A4) y formar la pared anterior (A15). Las paredes anterior y posterior de la vaina se unen en el borde interno del músculo recto anterior del abdomen para formar la línea blanca (alba), que se sitúa en la línea media (A8, B11).



Vaina de los rectos



- 1 Ramo perforante anterior (décimo nervio intercostal)
- 2 Capa anterior de la aponeurosis del oblicuo menor
- 3 Pared anterior de la vaina de los rectos anteriores del abdomen
- 4 Octava costilla
- 5 Aponeurosis del oblicuo mayor
- 6 Músculo oblicuo mayor
- 7 Nervio abdominogenital menor
- 8 Vasos epigástricos inferiores
- 9 Aponeurosis del oblicuo menor
- 10 Músculo oblicuo menor
- 11 Línea blanca
- 12 Monte de Venus
- 13 Pared posterior de la vaina de los rectos anteriores del abdomen
- 14 Músculo recto anterior del abdomen
- 15 Músculo recto anterior del abdomen, reflejado
- 16 Ligamento redondo del útero
- 17 Ganglios linfáticos superficiales de la ingle
- 18 Intersección tendinosa
- 19 Músculo transverso del abdomen
- 20 Ombligo

No existe pared posterior de la vaina de los rectos en el tercio inferior de los rectos anteriores del abdomen, por debajo del arco de Douglas (pág. 227, A1).

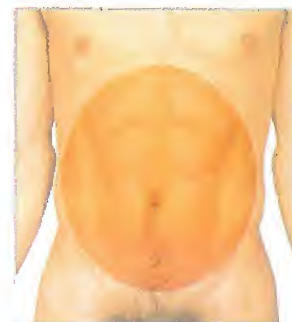

Pared abdominal anterior *contenido abdominal*

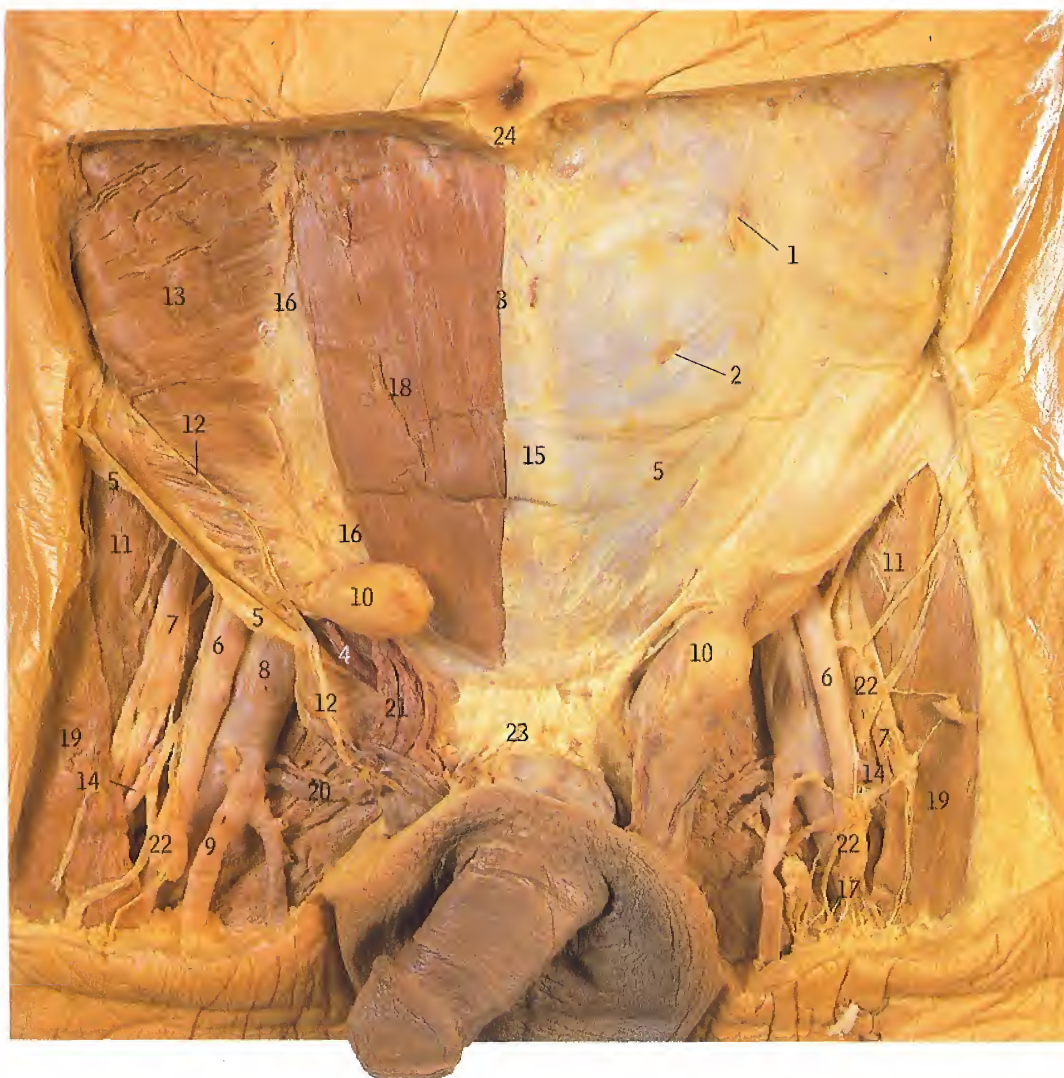

La pared abdominal anterior, seccionada a lo largo de los márgenes costales (4), se ha reflejado hacia abajo. La pared posterior de la vaina de los rectos, la fascia transversal (22) y el peritoneo parietal (18) se han cortado, y se muestra el contenido abdominal in situ.

- 1 Colon ascendente
- 2 Cuerpo del estómago
- 3 Ciego
- 4 Margen costal
- 5 Borde seccionado del epiplón mayor
- 6 Diafragma
- 7 Duodeno
- 8 Ligamento falciforme
- 9 Fondo del estómago
- 10 Epiplón mayor
- 11 Ángulo hepático del colon
- 12 Ileon
- 13 Vasos epigástricos inferiores
- 14 Vasos gastroepiploicos izquierdos
- 15 Lóbulo hepático izquierdo
- 16 Epiplón menor
- 17 Ligamento redondo
- 18 Borde seccionado del peritoneo parietal
- 19 Esfínter pilórico
- 20 Músculo recto anterior del abdomen
- 21 Lóbulo hepático derecho
- 22 Fascia transversal
- 23 Colon transversal
- 24 Músculo transversal del abdomen
- 25 Resto de la arteria umbilical
- 26 Ombligo
- 27 Uraco

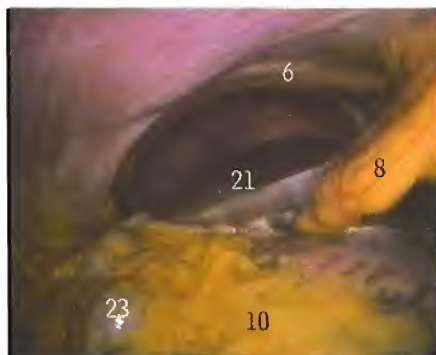


Ingle



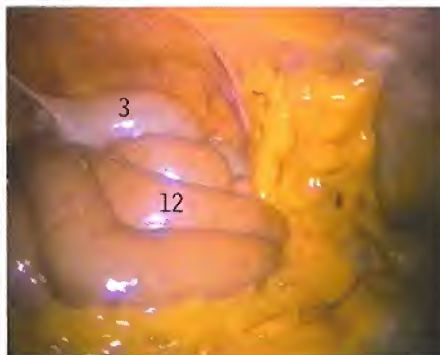- 1 Ramo perforante anterior (undécimo nervio intercostal)
- 2 Ramo perforante anterior (duodécimo nervio intercostal)
- 3 Vaina de los músculos rectos anteriores del abdomen
- 4 Conducto deferente
- 5 Aponeurosis del oblicuo mayor
- 6 Arteria femoral
- 7 Nervio crural
- 8 Vena femoral
- 9 Vena safena mayor
- 10 Saco herniario (hernia indirecta)
- 11 Músculo iliaco
- 12 Nervio abdominogenital menor
- 13 Músculo oblicuo menor
- 14 Arteria circunfleja femoral lateral
- 15 Línea blanca
- 16 Línea semilunar
- 17 Vasos linfáticos
- 18 Músculo recto anterior del abdomen
- 19 Músculo sartorio
- 20 Conexiones venosas escrotales
- 21 Córdón espermático
- 22 Ganglio linfático superficial de la ingle
- 23 Ligamento suspensorio del pene
- 24 Ombligo

El saco herniario (10) de la imagen no aparece en los individuos normales.



Visión laparoscópica de la porción superior de la cavidad abdominal.

Las referencias de los números están en la pág. 224 (opuesta).



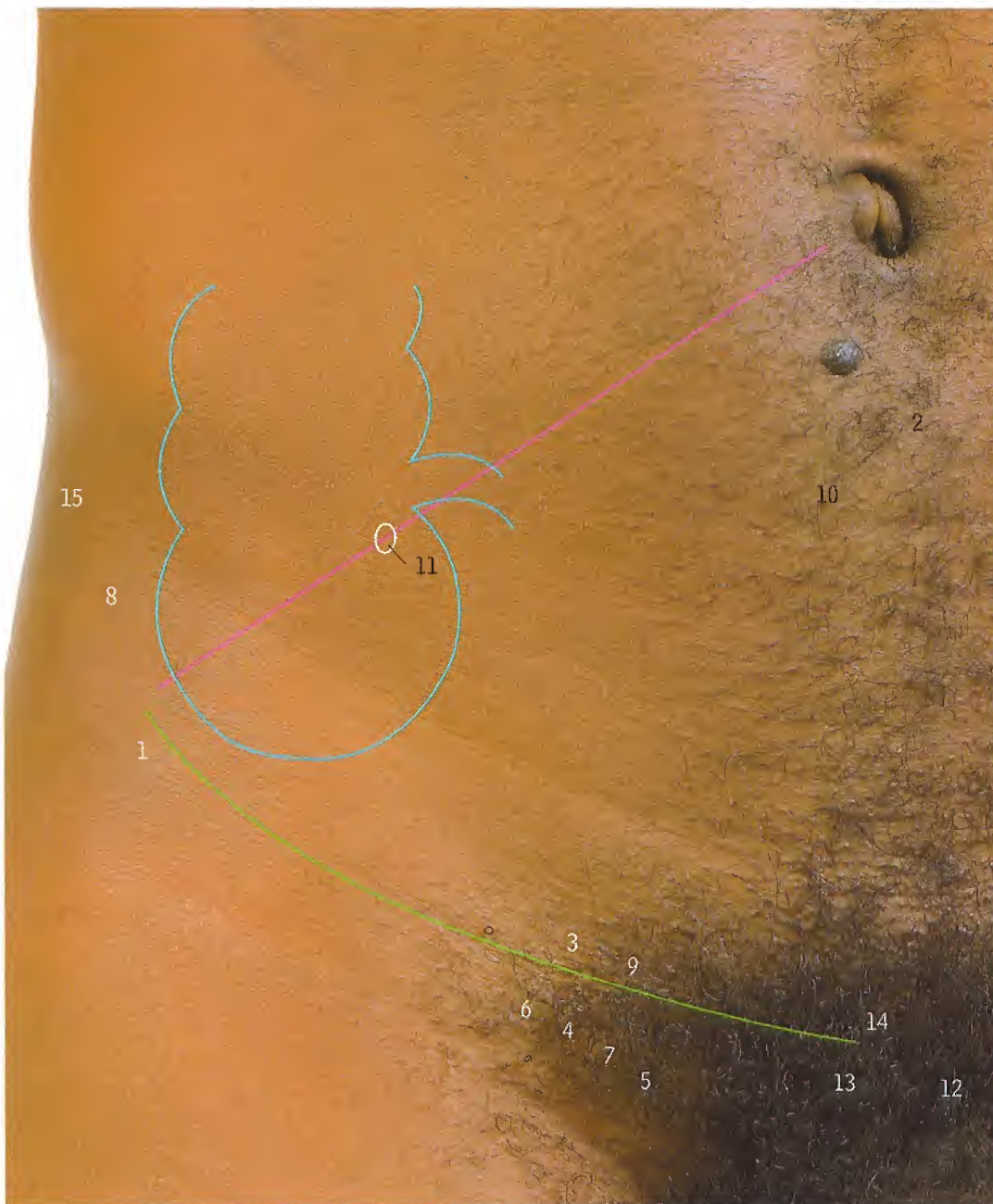
Vista laparoscópica de la cavidad abdominal.

Las referencias de los números están en la pág. 224 (opuesta).

Las imágenes laparoscópicas en esta página y en las págs. 230, 231, 232, 233, 245, 250, 253 y 276 son cortesía del Sr. Simon Dexter, DM, FRCS, LIMIT Unit, Leeds University.



Pared abdominal anterior puntos superficiales, fosa iliaca derecha



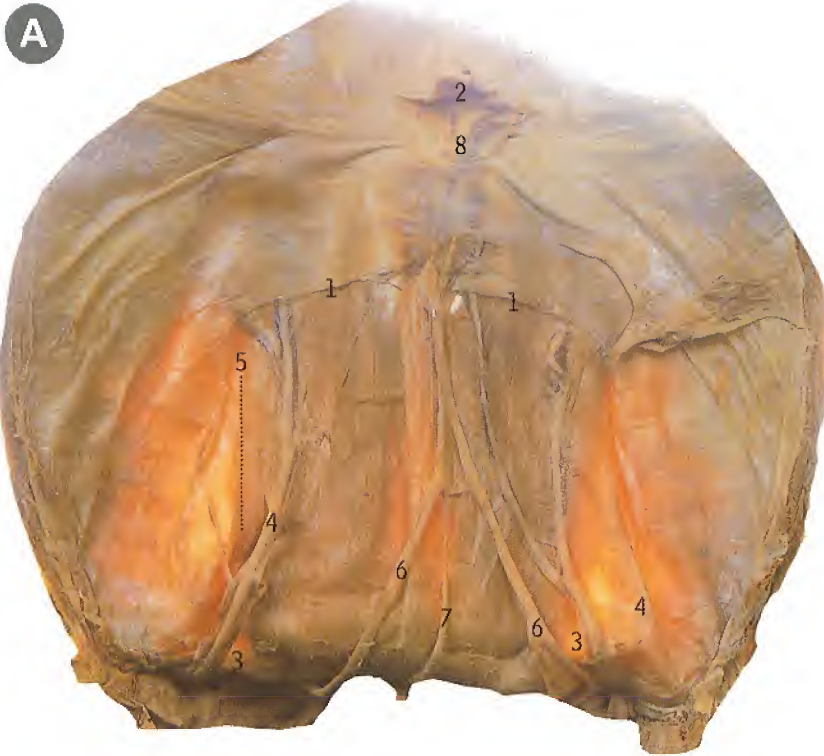- 1 Espina iliaca anterosuperior
- 2 Bifurcación de la aorta (cuarta vértebra lumbar)
- 3 Anillo inguinal profundo
- 4 Arteria femoral
- 5 Conducto femoral
- 6 Nervio crural
- 7 Vena femoral
- 8 Cresta iliaca
- 9 Vasos epigástricos inferiores
- 10 Extremo inferior de la vena cava inferior (quinta vértebra lumbar)
- 11 Punto de McBurney
- 12 Sínfisis del pubis
- 13 Espina del pubis
- 14 Anillo inguinal superficial
- 15 Tubérculo de la cresta iliaca

La arteria femoral (4, cuya pulsación se puede palpar en condiciones normales) entra en el muslo en el punto medio entre la sínfisis del pubis (12) y la espina iliaca anterosuperior (1). Este punto con frecuencia se denomina punto "femoral" o punto medioinguinal.

El ciego con la desembocadura del ileon en él desde la izquierda y su continuación superior en el colon ascendente se señalan con la línea azul. El arco crural, entre la espina iliaca anterosuperior (1) y la espina del pubis (13), está indicado mediante la línea verde. La arteria femoral (4) tiene la vena femoral (7) en su cara medial y el nervio crural (6) en su cara lateral. El conducto femoral (5) está en la cara medial de la vena. El anillo inguinal profundo (3) y los vasos epigástricos inferiores (9) están encima de la arteria, mientras que el anillo inguinal superficial (14) está encima y por dentro de la espina del pubis (13). El punto de McBurney (11) es habitualmente la referencia superficial en la pared anterior del abdomen de la localización interna del apéndice vermiforme (base). Corresponde al límite del tercio externo de una línea (roja) trazada entre la espina iliaca anterosuperior y el ombligo.



Pared abdominal anterior *pliegues umbilicales (peritoneales), vista posterior*

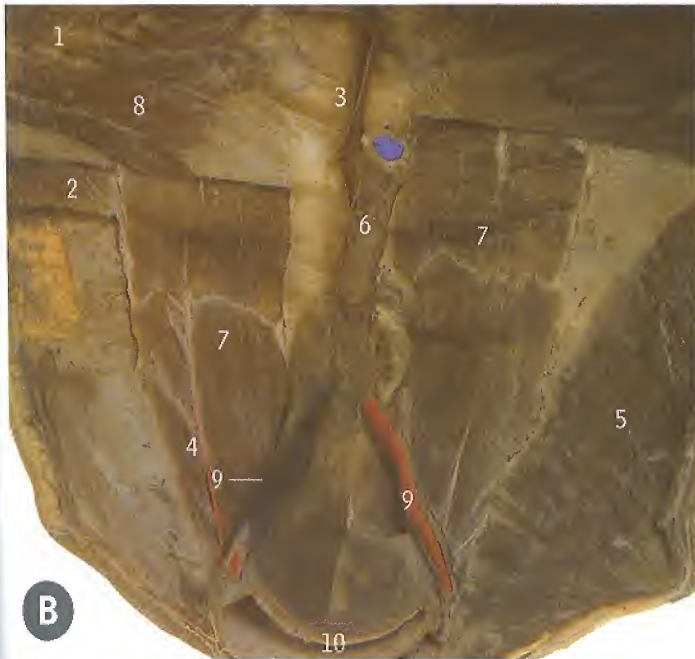


Esta imagen de la superficie peritoneal de la región central de la pared anterior del abdomen muestra los pliegues peritoneales producidos por las estructuras subyacentes. Sólo existe un pliegue supraumbilical, que es el ligamento falciforme, y cinco pliegues por debajo del ombligo: el pliegue umbilical medio (uraco) (7) en la línea media, y un par de pliegues umbilicales mediales y laterales a cada lado (6 y 4).

- 1 Arco de Douglas (línea arqueada)
- 2 Ligamento falciforme
- 3 Triángulo inguinal (Hesselbach)
- 4 Pliegue umbilical lateral (pliegue epigástrico externo)
- 5 Línea semilunar
- 6 Pliegue umbilical intermedio (medial)
- 7 Pliegue umbilical medio (uraco)
- 8 Ombligo

El triángulo inguinal de Hesselbach es una región débil entre el recto anterior del abdomen y los vasos epigástricos inferiores. Las hernias inguinales directas aparecen a través de esta región.

Pared abdominal anterior de un feto *vista posterior*

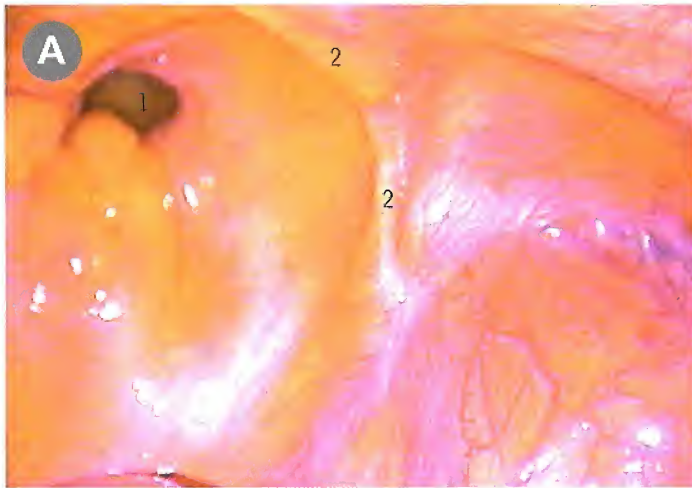

En este feto a término se han quitado el peritoneo y los tejidos extraperitoneales de la pared anterior del abdomen para dejar al descubierto las arterias umbilicales (9) y la vena umbilical izquierda (6), que convergen en la cara posterior del ombligo (sin numerar).

- 1 Diafragma
- 2 Músculo oblicuo mayor
- 3 Ligamento falciforme
- 4 Vasos epigástricos inferiores
- 5 Músculo oblicuo menor
- 6 Vena umbilical izquierda
- 7 Músculo recto mayor del abdomen
- 8 Músculo transverso del abdomen
- 9 Arteria umbilical
- 10 Vejiga de la orina

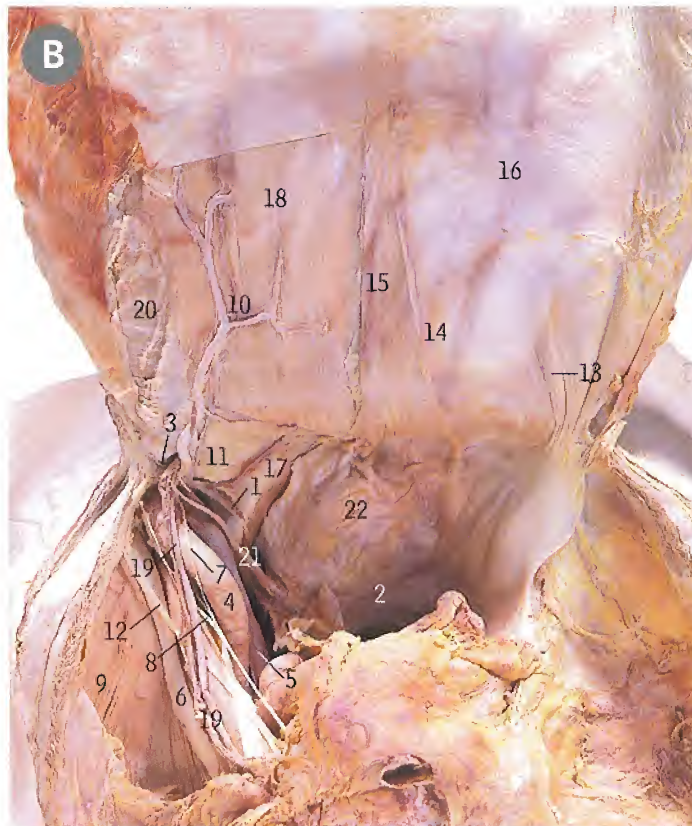


Hernia inguinal directa *vista laparoscópica, lado derecho*



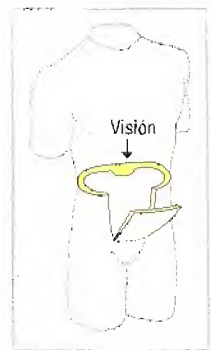
- 1 Hernia inguinal directa
- 2 Vasos epigástricos inferiores

Pared abdominal anterior *vista posterior*

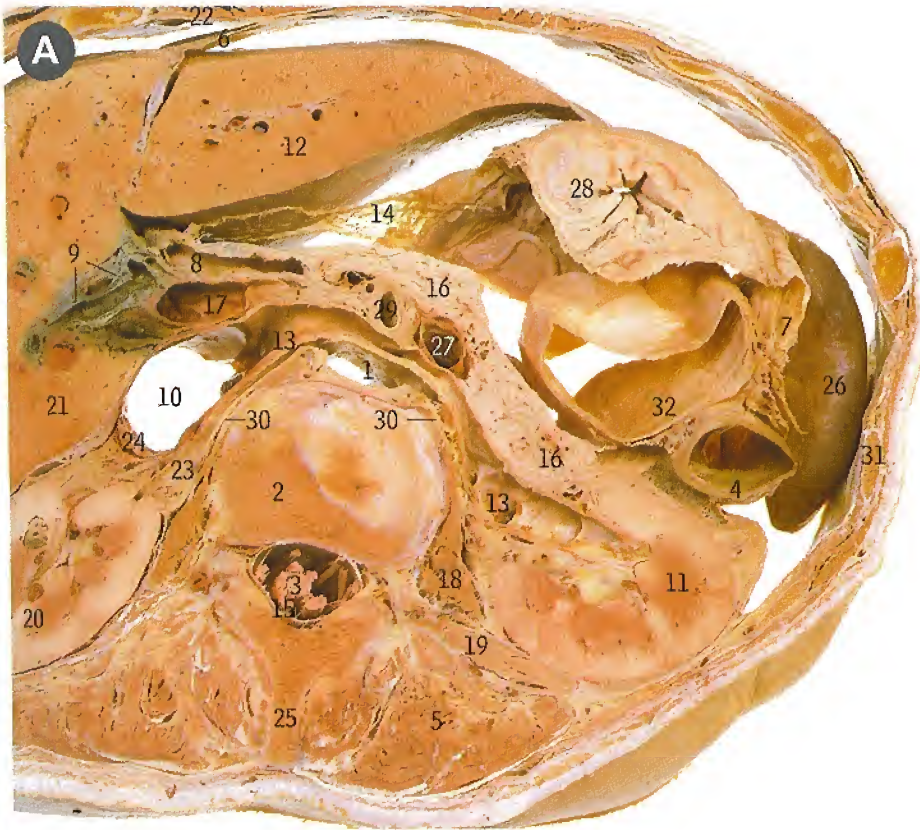


Se han resecado las vísceras abdominales y se ha seccionado lateralmente la pared anterior del abdomen, que se encuentra reflejada hacia delante y abajo para poder ver la superficie interna de la pared abdominal. El peritoneo parietal se ha eliminado en el lado izquierdo para mostrar las estructuras profundas de las paredes pelviana y abdominal.

- 1 Arteria obturatriz accesoria
- 2 Vejiga urinaria
- 3 Anillo inguinal profundo
- 4 Arteria iliaca externa
- 5 Vena iliaca externa
- 6 Nervio crural
- 7 Nervio genitocrural, ramo crural
- 8 Nervio genitocrural, ramo genital
- 9 Músculo iliaco
- 10 Vasos epigástricos inferiores
- 11 Triángulo inguinal (Hesselbach)
- 12 Nervio femorocutáneo
- 13 Pliegue umbilical lateral (vasos epigástricos inferiores)
- 14 Pliegue umbilical medial (arteria umbilical)
- 15 Pliegue umbilical mediano (uraco)
- 16 Peritoneo parietal
- 17 Estrecho pelviano
- 18 Vaina posterior del recto anterior
- 19 Vasos testiculares
- 20 Músculo transverso del abdomen
- 21 Conducto deferente
- 22 Peritoneo visceral



Vísceras del abdomen superior en un corte transversal

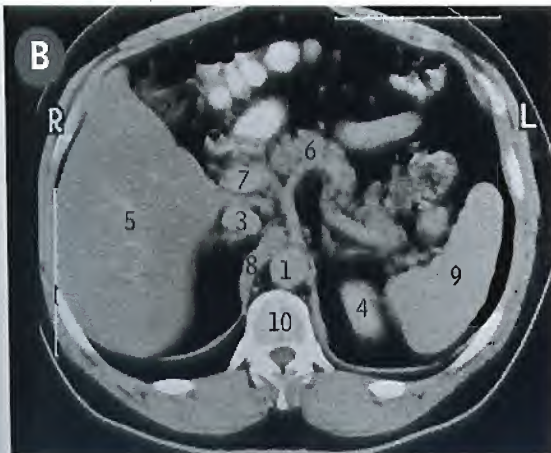

- 1 Aorta abdominal
- 2 Cuerpo de la primera vértebra lumbar
- 3 Cono medular de la médula espinal
- 4 Colon descendente
- 5 Músculo erector de la columna vertebral
- 6 Ligamento falciforme
- 7 Epiplón mayor
- 8 Arteria hepática
- 9 Conductos hepáticos
- 10 Vena cava inferior
- 11 Riñón izquierdo
- 12 Lóbulo izquierdo del hígado
- 13 Vena renal izquierda
- 14 Epiplón menor
- 15 Raíces nerviosas de la cola de caballo
- 16 Páncreas
- 17 Vena porta
- 18 Músculo psoas mayor
- 19 Músculo cuadrado de los lomos (lumbal)
- 20 Riñón derecho
- 21 Lóbulo derecho del hígado
- 22 Músculo recto mayor del abdomen derecho
- 23 Arteria renal derecha
- 24 Vena renal derecha
- 25 Apófisis espinosa de la primera vértebra lumbar
- 26 Bazo
- 27 Vena esplénica
- 28 Estómago
- 29 Arteria mesentérica superior
- 30 Tronco simpático
- 31 Décima costilla
- 32 Colon transversal

Este corte a través de la mitad superior del abdomen, a nivel de la primera vértebra lumbar, se observa desde abajo en dirección hacia el tórax, y muestra la disposición general de algunas de las vísceras. La columna vertebral (2) protruye hacia delante en la cavidad abdominal y presenta a cada lado los riñones (11 y 20). La mayor parte del hígado (21) está en el lado derecho y se extiende hacia la izquierda (12) hasta cubrir parte del estómago (28). El páncreas (16) está en posición central, y también se extiende un poco hacia la izquierda (aunque en un plano más profundo) hasta cubrir parte del riñón izquierdo (11). Junto al bazo (26) se sitúan partes del colon (32 y 4); el bazo contacta con la porción del diafragma que se inserta en la pared del tórax en la región de la décima costilla (31).

Estudio con TC de las regiones superiores del abdomen

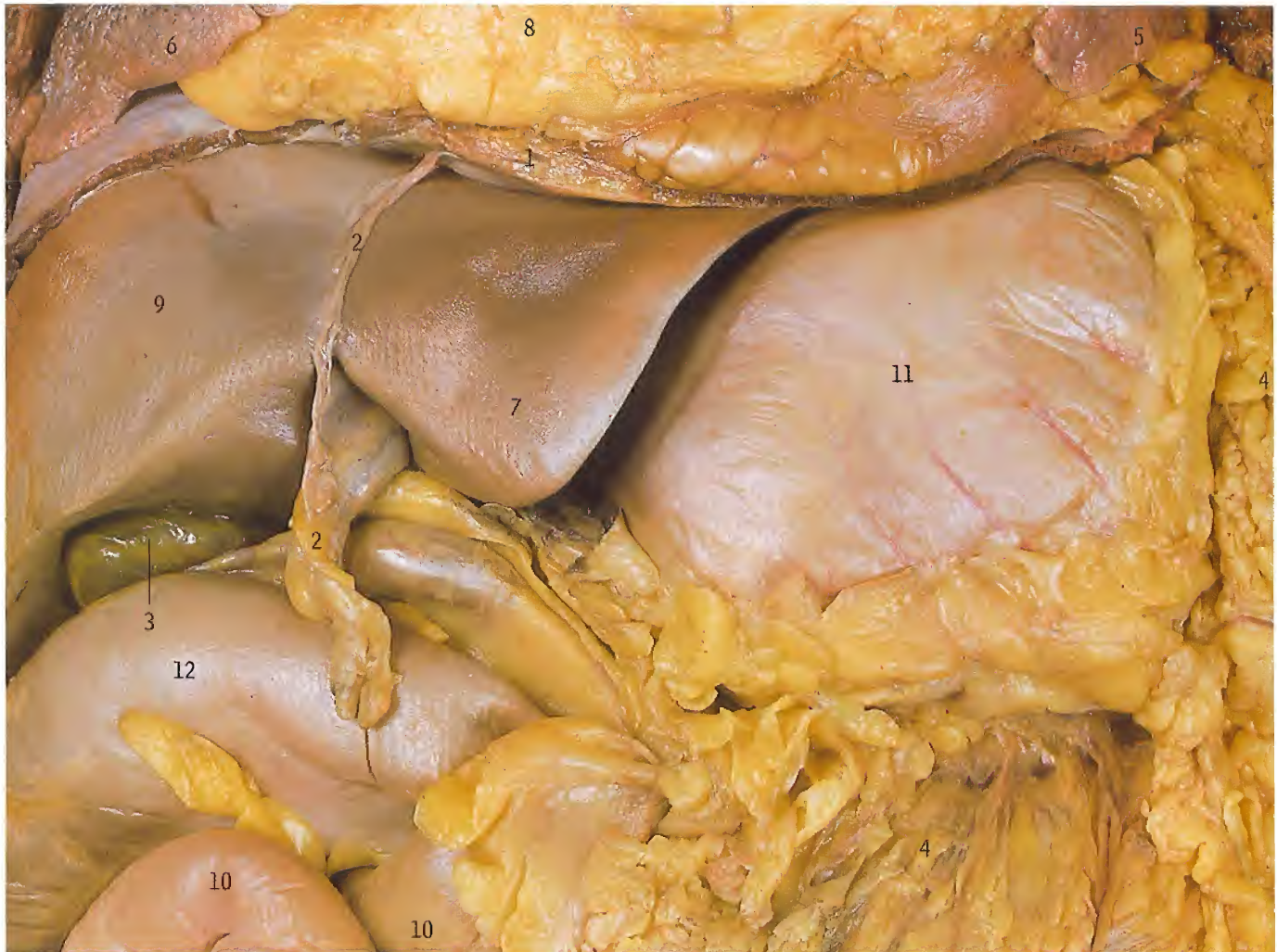
a nivel del tronco celíaco



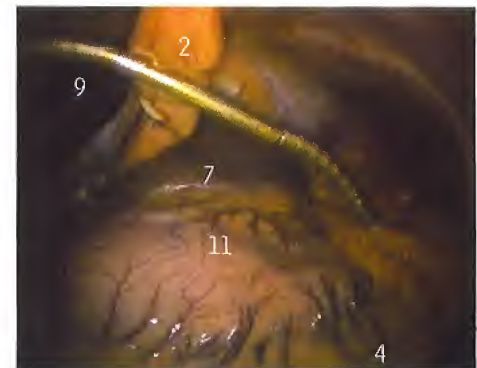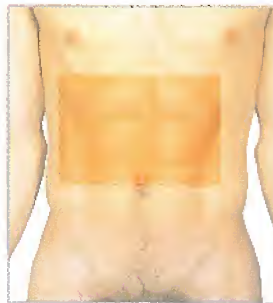Todas las TC (tomografía computarizada) del abdomen se estudian, por convenio, desde abajo (como si el cuerpo se encontrara sobre la espalda y el observador mirara hacia la cabeza). En B se han utilizado medios de contraste oral e intravenoso (para resaltar los contornos del intestino y del sistema vascular). Para evitar una numeración excesiva sólo se han indicado algunas estructuras clave, dejando sin señalar las diversas partes del tubo digestivo. El tronco celíaco, que nace de la aorta (1), se divide en forma de Y en la arteria esplénica, que se dirige hacia la izquierda por detrás del páncreas (6), y en la arteria hepática común, que se dirige hacia la derecha cerca de la vena porta (7). En el lado izquierdo se pueden ver el bazo (9) y el polo superior del riñón (4), pero en el lado derecho el plano de la TC es demasiado alto y no permite mostrar el riñón derecho.

- | | |
|----------------------|-------------------------------|
| 1 Aorta abdominal | 6 Páncreas |
| 2 Vesícula biliar | 7 Vena porta |
| 3 Vena cava inferior | 8 Pilar derecho del diafragma |
| 4 Riñón izquierdo | 9 Bazo |
| 5 Hígado | 10 Duodécima vértebra dorsal |

Vísceras del abdomen superior *vista anterior*



Se han eliminado las paredes torácica y abdominal y la porción anterior del diafragma para mostrar las vísceras en su posición normal. El hígado (9 y 7) y el estómago (11) se sitúan inmediatamente por debajo del diafragma (1). El epiplón mayor (4) desciende desde la curvatura mayor (borde inferior) del estómago (11) y cubre gran parte de los intestinos delgado y grueso, pero deja sin cubrir una porción del colon transverso (12) y del intestino delgado (10). El fondo de la vesícula biliar (3) aparece entre el lóbulo derecho del hígado (9) y el colon transverso (12).



- | | |
|--|---------------------------------|
| 1 Diafragma | 7 Lóbulo izquierdo del hígado |
| 2 Ligamento falciforme | 8 Tejido adiposo del pericardio |
| 3 Vesícula biliar | 9 Lóbulo derecho del hígado |
| 4 Epiplón mayor | 10 Intestino delgado |
| 5 Lóbulo inferior del pulmón izquierdo | 11 Estómago |
| 6 Lóbulo inferior del pulmón derecho | 12 Colon transverso |

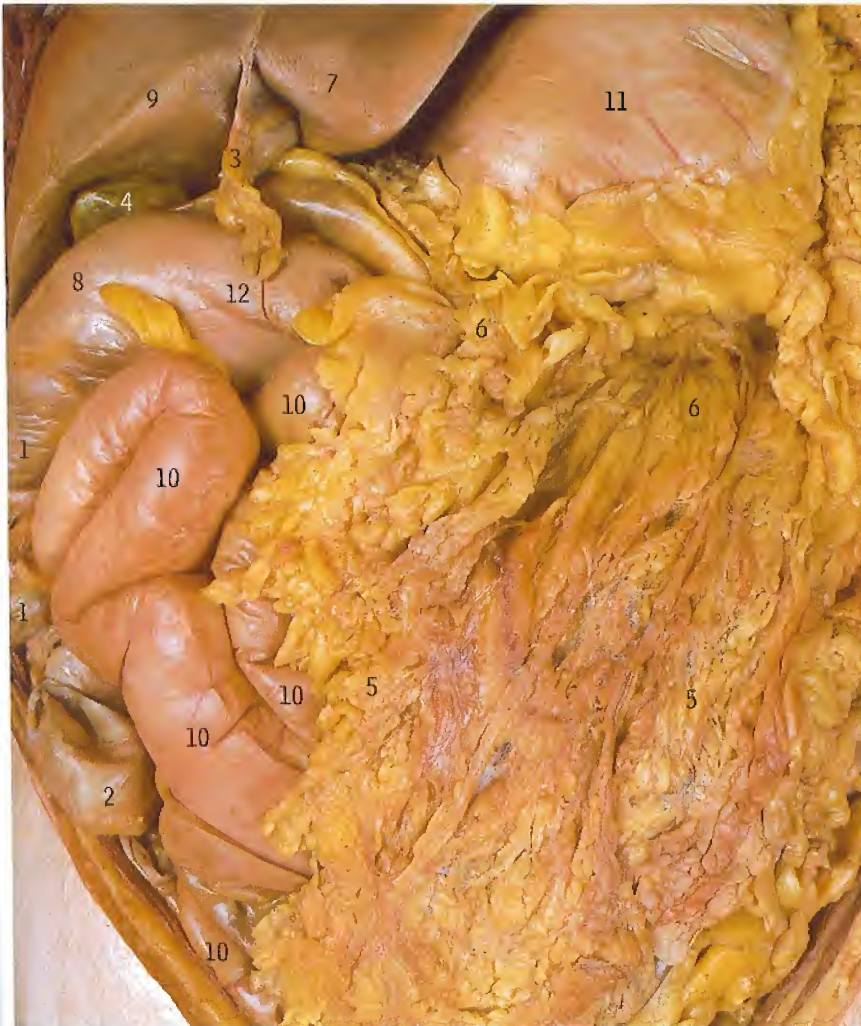
Consúltense en los esquemas de la página 236 la explicación de las estructuras peritoneales.

Vista laparoscópica de vísceras del abdomen superior.



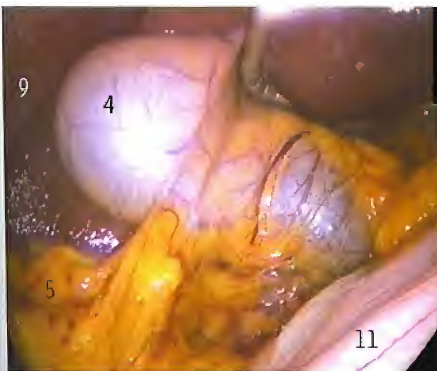
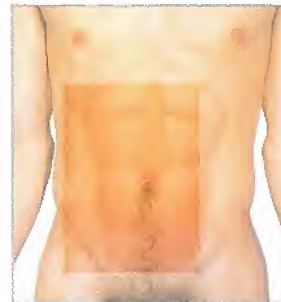Biopsia hepática, ver página 281.

Visceras del abdomen superior *vista anterior*



En esta fotografía de las vísceras intactas del abdomen, la porción superior del epiplón mayor (como en 6) cubre la mayor parte del colon transverso y su mesocolon (con la mitad derecha del colon transverso identificada con el número 12). La porción inferior del epiplón (5) cubre asas de intestino delgado, algunas de las cuales (10) son visibles detrás del borde derecho del epiplón. El ciego (2) está en el extremo inferior del colon ascendente (1), que sigue su trayecto hacia arriba hasta el ángulo cólico derecho (ángulo hepático, 8) dando lugar después al colon transverso (12).

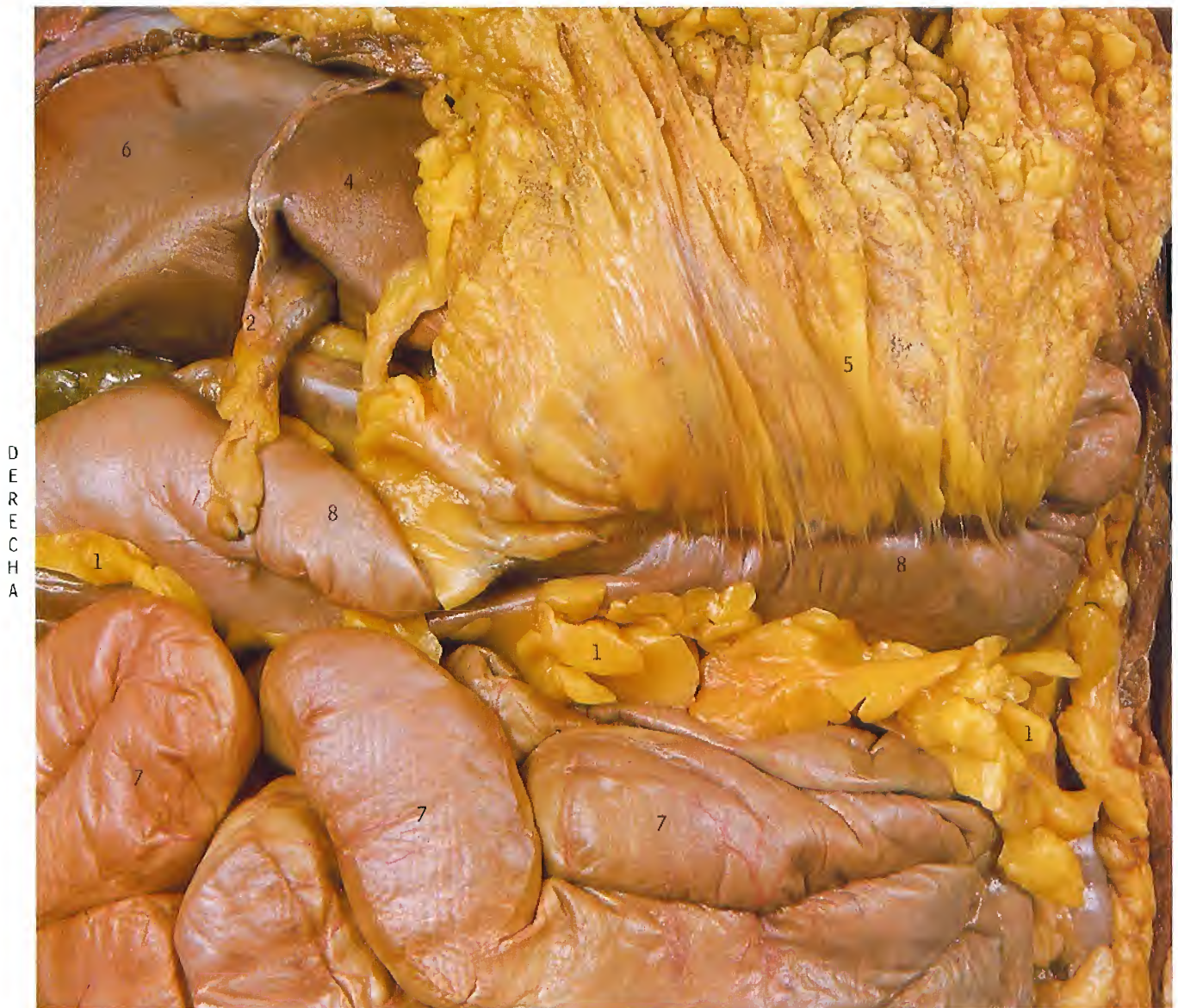- 1 Colon ascendente
- 2 Ciego
- 3 Ligamento falciforme
- 4 Fondo de la vesícula biliar
- 5 Epiplón mayor sobre las asas de intestino delgado y su mesocolon
- 6 Epiplón mayor sobre el colon transverso
- 7 Lóbulo izquierdo del hígado
- 8 Ángulo cólico derecho
- 9 Lóbulo derecho del hígado
- 10 Intestino delgado
- 11 Estómago
- 12 Colon transverso



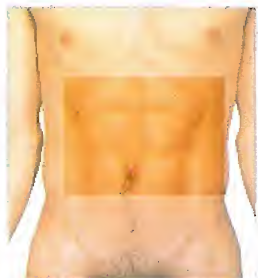Vista laparoscópica de vísceras del abdomen superior.



Vísceras del abdomen superior *vista anterior*

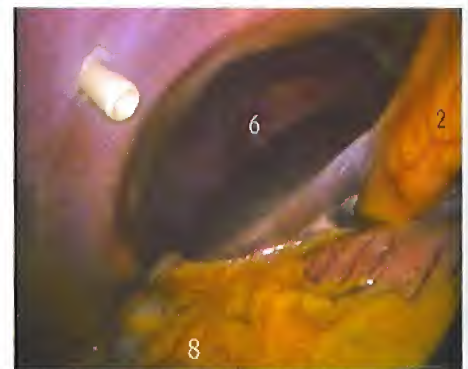D
E
R
E
C
H
AI
Z
Q
U
I
E
R
D
A

En esta imagen de la misma preparación de la pág. 230, se ha desplazado y doblado hacia arriba el epiplón mayor (5) para mostrar sus adherencias al colon transverso (8) (v. pág. 236. C).



- 1 Apéndices epiploicos
- 2 Ligamento falciforme
- 3 Vesícula biliar
- 4 Lóbulo izquierdo del hígado
- 5 Superficie posterior del epiplón mayor
- 6 Lóbulo derecho del hígado
- 7 Intestino delgado
- 8 Colon transverso

Los apéndices epiploicos (1) son bolsillas peritoneales de grasa en los diversos segmentos del colon (ascendente, transverso, descendente y sigmoide). No están presentes en el intestino delgado o en el recto, y pueden ser rudimentarios en el ciego y en el apéndice vermicular. En las intervenciones quirúrgicas abdominales, los apéndices epiploicos ayudan a distinguir el colon de otras partes del intestino.

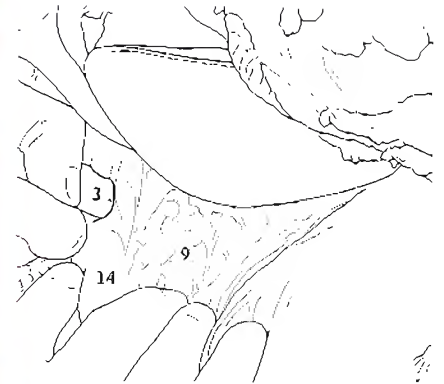
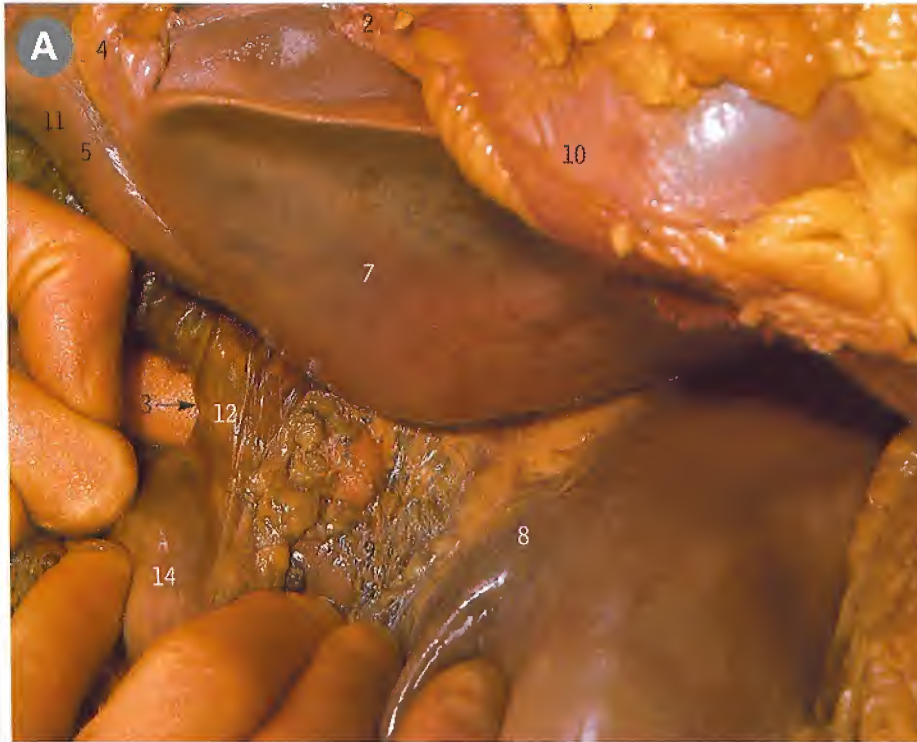

Vista laparoscópica de la vesícula biliar.

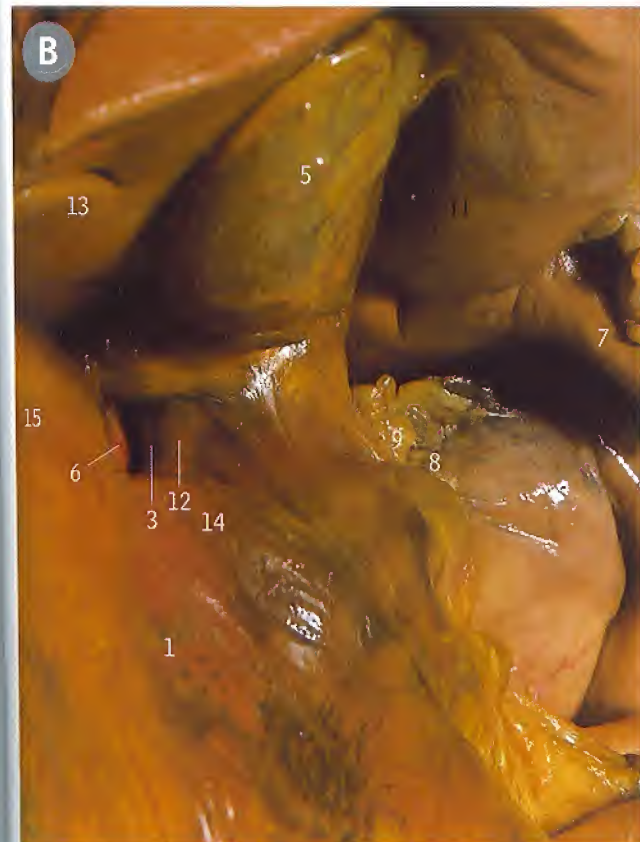


Eiplón menor y hiato de Winslow (agujero epiploico)

A vista anterior **B** vista anterior derecha

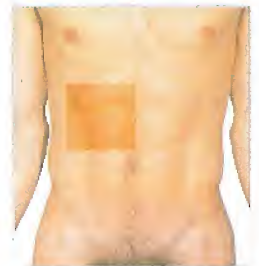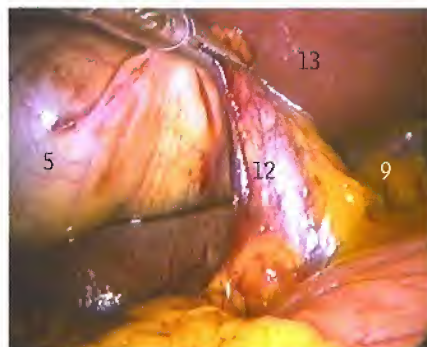


- 1 Porción descendente (segunda) del duodeno
- 2 Diafragma
- 3 Hiato de Winslow (agujero epiploico)
- 4 Ligamento falciforme
- 5 Vesícula biliar
- 6 Vena cava inferior
- 7 Lóbulo izquierdo del hígado
- 8 Curvatura menor del estómago
- 9 Eiplón menor
- 10 Pericardio
- 11 Lóbulo cuadrado del hígado
- 12 Borde derecho libre del eiplon menor
- 13 Lóbulo derecho del hígado
- 14 Porción superior (primera) del duodeno
- 15 Polo superior del riñón derecho

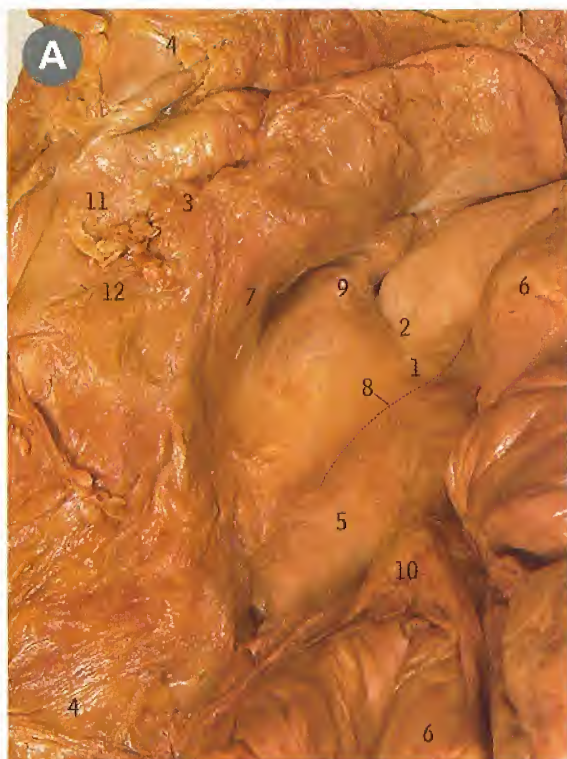


En A se ha colocado un dedo en el agujero epiploico (3) tras el borde libre derecho del eiplón menor (12), y puede advertirse veladamente la punta en la transcavidad de los eiplones, a través del eiplón menor (9), transparente, que va del hígado (7) a la curvatura menor del estómago (8). En la vista más lateral de B, y mirando hacia el agujero desde la derecha, el hiato de Winslow (agujero epiploico) (3) se identifica entre el borde derecho libre del eiplón menor (12) por delante y la vena cava inferior (6) por detrás, por encima de la primera porción del duodeno (14).

El hiato de Winslow (A3 y B3) es la comunicación que existe entre la cavidad peritoneal y la transcavidad de los eiplones, que constituye un espacio revestido por peritoneo que se sitúa por detrás del estómago (A8 y B8) y del eiplón menor (A9 y A12) y por delante de parte del páncreas y del riñón izquierdo.

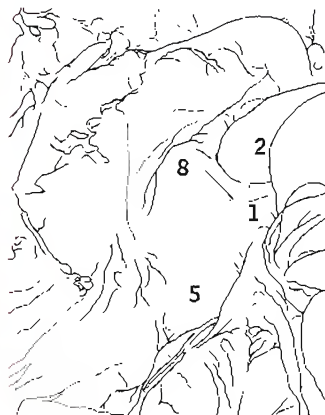

Vista laparoscópica del eiplón menor (borde libre).

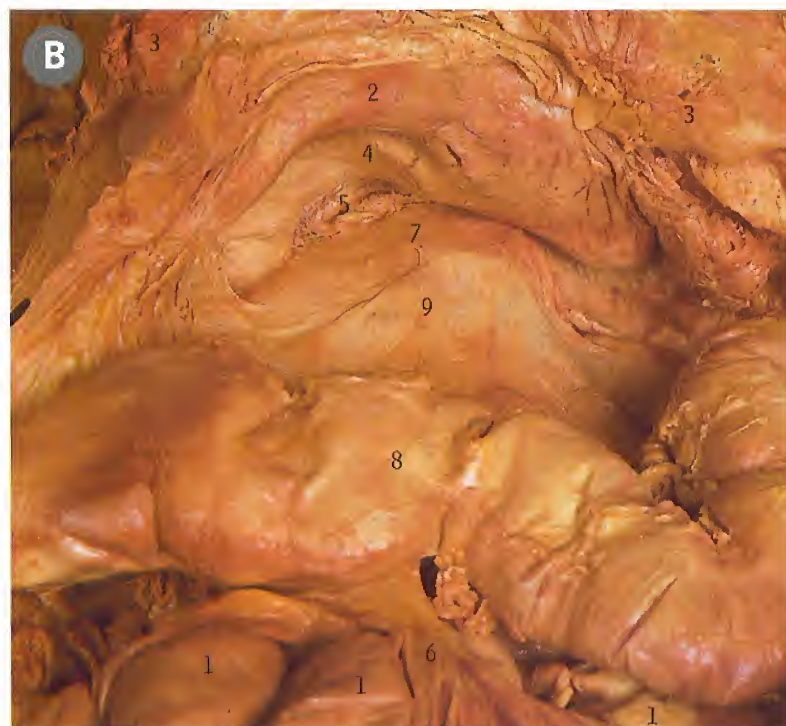


A Visceras del abdomen superior vista anterior

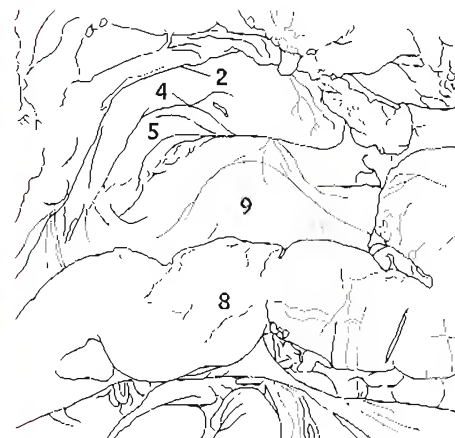En esta preparación se han desplazado hacia arriba el estómago (3 y 7), el colon transverso (11) y el epiplón mayor (4) para mostrar la región del ángulo (flexura) duodenoyeyunal (2). El extremo izquierdo de la porción horizontal (tercera) del duodeno (5) se dirige hacia arriba como la parte ascendente (cuarta) (1), que se continúa con el yeyuno en el ángulo duodenoyeyunal (2), por debajo del borde inferior del páncreas (9).



- 1 Porción ascendente del duodeno (cuarta)
- 2 Ángulo duodenoyeyunal
- 3 Curvatura mayor del estómago
- 4 Epiplón mayor (superficie posterior)
- 5 Porción horizontal inferior del duodeno (tercera)
- 6 Yeyuno
- 7 Curvatura menor del estómago
- 8 Línea de fijación de la raíz del mesenterio
- 9 Borde inferior del páncreas
- 10 Mesenterio
- 11 Colon transverso (superficie posterior)
- 12 Mesocolon transverso (superficie posterior)



B Transcauidad de los epiplones y mesocolon transverso vista anterior

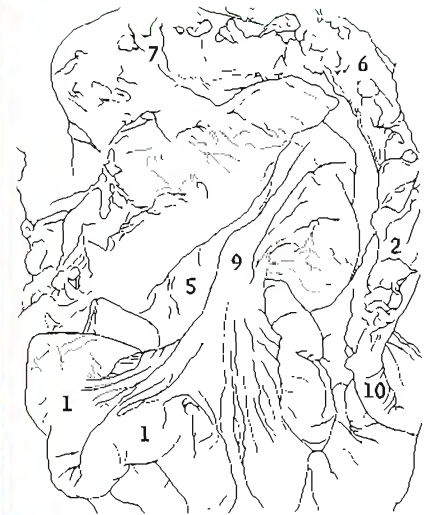
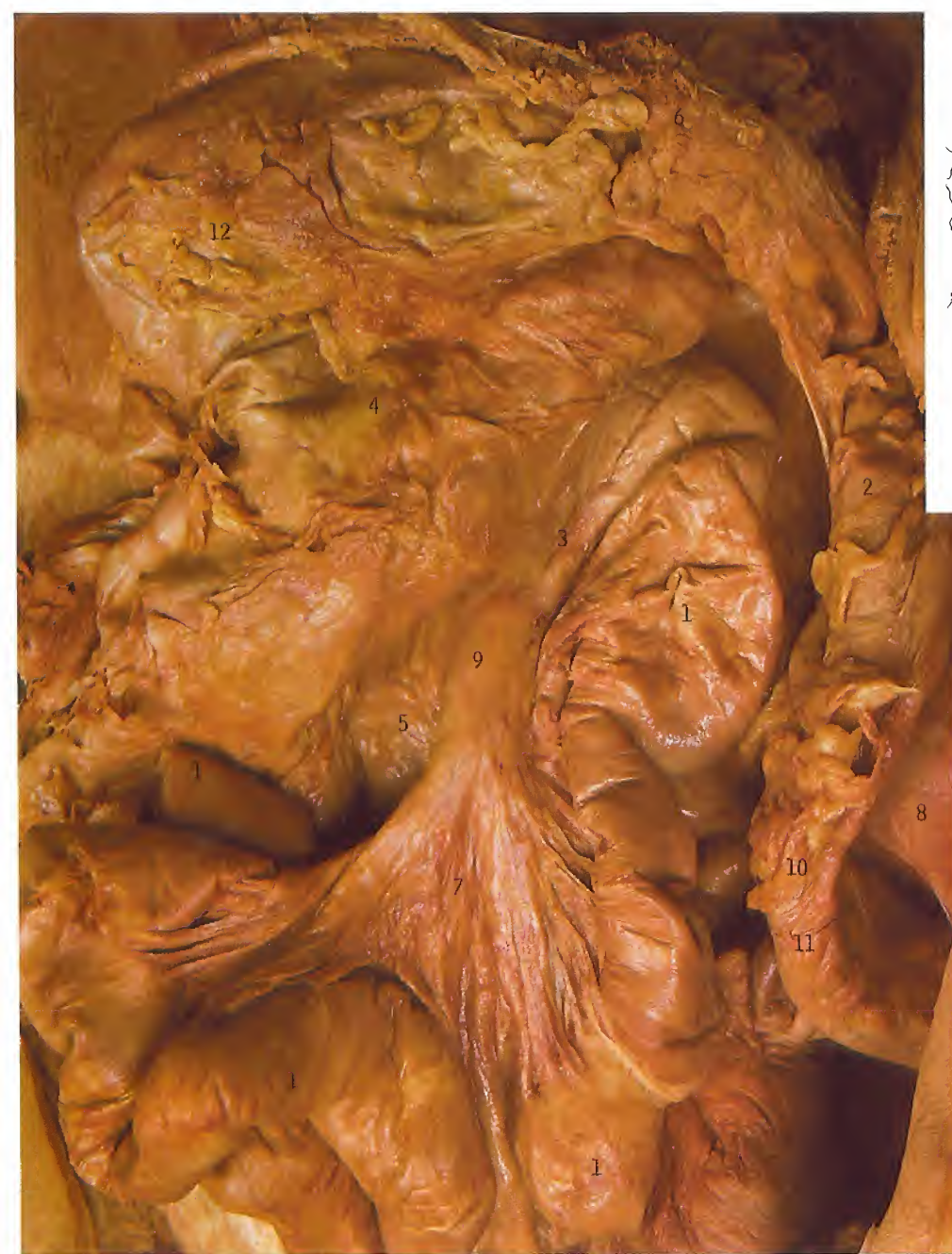
- 1 Asas del yeyuno y del íleon
- 2 Curvatura mayor del estómago
- 3 Epiplón mayor (superficie posterior)
- 4 Curvatura menor del estómago
- 5 Epiplón menor (superficie posterior)
- 6 Mesenterio
- 7 Peritoneo de la transcauidad de los epiplones sobre el páncreas
- 8 Colon transverso
- 9 Mesocolon transverso sobre la porción horizontal (tercera) del duodeno

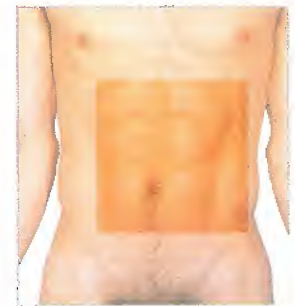El epiplón mayor (3), que desciende desde la curvatura mayor del estómago (2), se ha separado del colon transverso (8) y del mesocolon (9) subyacente y se ha desplazado hacia arriba, practicando un orificio en la transcauidad de los epiplones (como en D en la pág. 236). Por este motivo, esta vista incluye la cara posterior del epiplón mayor (3), el estómago y el epiplón menor (5), y la cara anterior del mesocolon transverso (9).



Mesenterio y colon descendente *vista anterior*

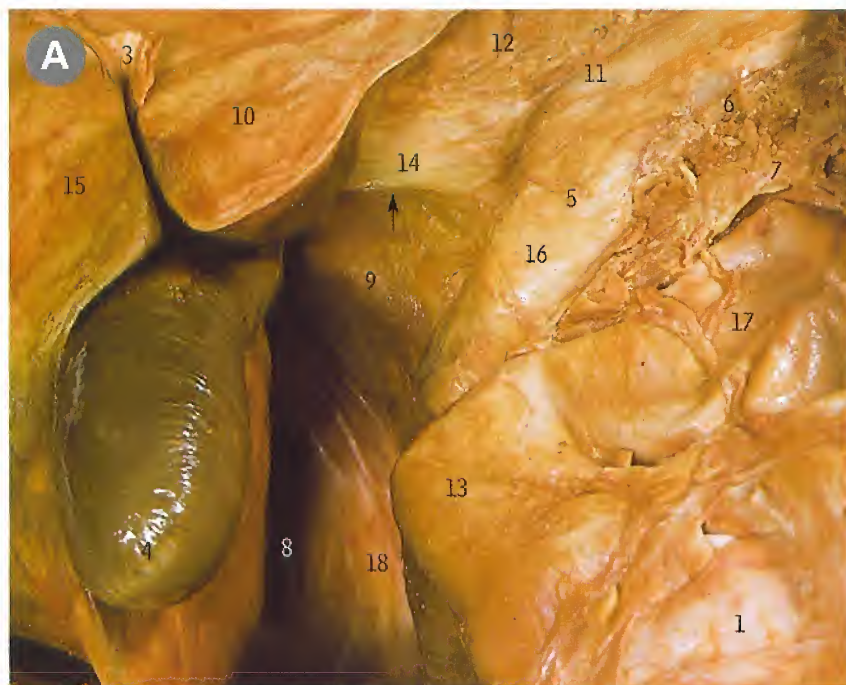

- 1 Asas del yeyuno y del íleon
- 2 Colon descendente
- 3 Ángulo duodenoyeyunal
- 4 Curvatura mayor del estómago
- 5 Porción horizontal o inferior (tercera) del duodeno
- 6 Ángulo cólico izquierdo
- 7 Mesenterio
- 8 Peritoneo sobre los vasos ilíacos externos
- 9 Raíz del mesenterio
- 10 Colon sigmoide
- 11 Mesocolon sigmoide
- 12 Colon transverso



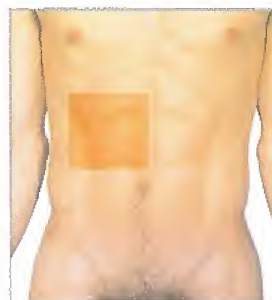El estómago (4) y el colon transverso (12) se han desplazado hacia arriba para mostrar el extremo izquierdo de la raíz del mesenterio (9) a nivel del ángulo duodenoyeyunal (3). El colon descendente (2), que es retroperitoneal, se transforma en el colon sigmoide (10) cuando deja el plano retroperitoneal y adquiere un mesocólon (11).





A Fondo de saco peritoneal hepatorenal vista inferior derecha

Con el cuerpo en decúbito dorsal y observado desde la derecha (con la cabeza hacia la izquierda) se ha desplazado el hígado (15) hacia arriba y a la izquierda para ampliar el espacio entre esta viscera y el polo superior del riñón derecho (18), que es el compartimiento subfrénico derecho posterior o fondo de saco hepatorenal (8, saco hepatorenal de Morison)

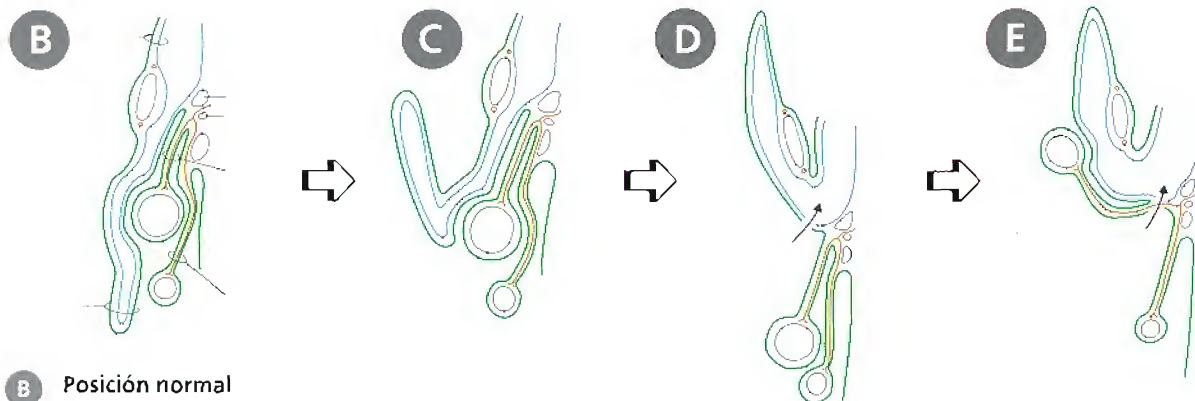


- 1 Colon ascendente
- 2 Hiato de Winslow
- 3 Ligamento falciforme
- 4 Vesícula biliar
- 5 Unión gastroduodenal
- 6 Curvatura mayor del estómago

- 7 Epiplón mayor
- 8 Fondo de saco hepatorenal (de Morison)
- 9 Vena cava inferior
- 10 Lobulo hepático izquierdo
- 11 Curvatura menor del estómago
- 12 Epiplón menor sobre el páncreas

- 13 Ángulo cólico derecho
- 14 Borde libre derecho del epiplón menor
- 15 Lóbulo hepático derecho
- 16 Porción superior (primera) del duodeno
- 17 Colon transverso
- 18 Polo superior del riñón derecho

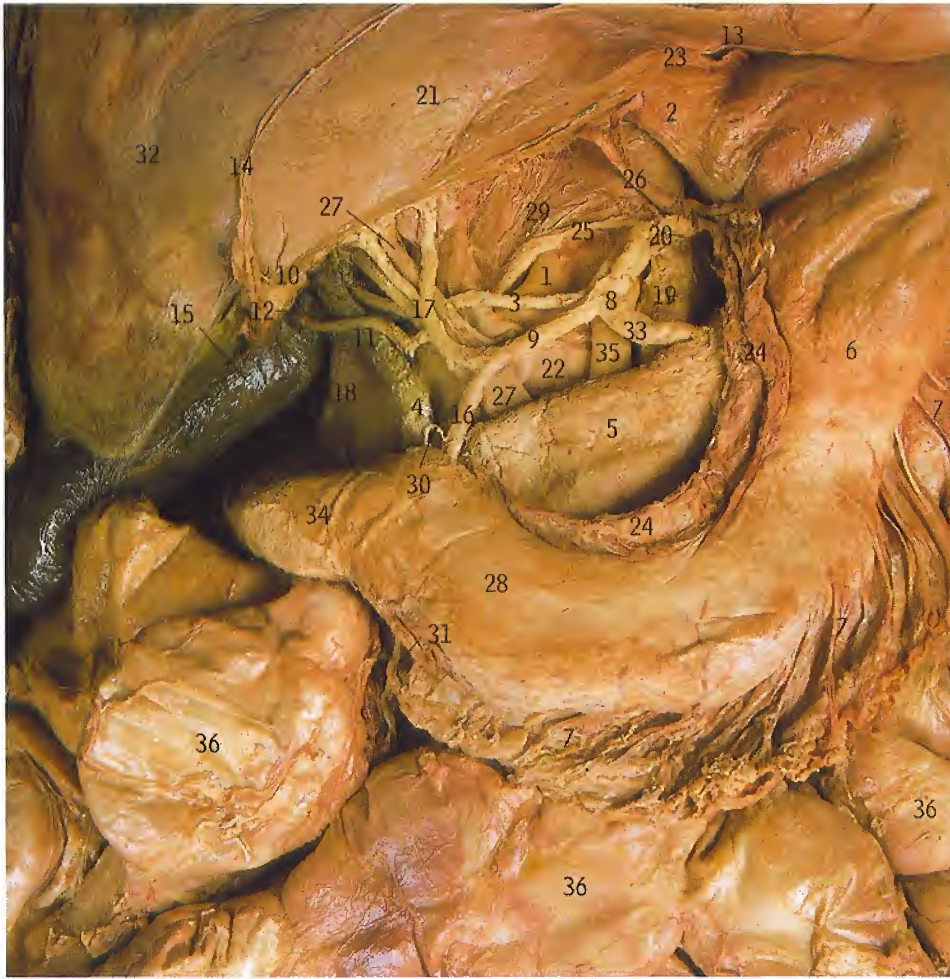Esquemas del peritoneo



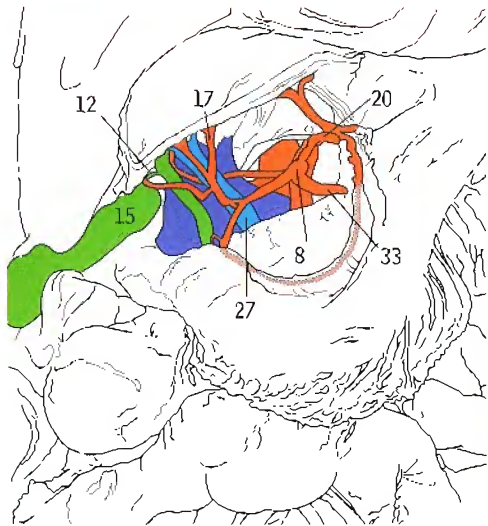
- B Posición normal
- C Después de levantar la porción inferior del epiplón mayor
- D Después de levantar todo el epiplón mayor y separarlo del mesocolon transverso y del colon, con un orificio en la transcavidad de los epiplones
- E Después de levantar el epiplón mayor, el mesocolon transverso y el colon, con un orificio en la transcavidad de los epiplones

Estos dibujos, correspondientes a un corte sagital a través de la porción media del abdomen, y observados desde la izquierda, ilustran a nivel teórico el mecanismo mediante el que el peritoneo forma el epiplón menor (L, pasando hasta el estómago, S), el epiplón mayor (G), el mesocolon transverso (TM) que pasa al colon transverso (TC) y el mesenterio (M) del intestino delgado (SI). La capa azul representa el peritoneo de la transcavidad de los epiplones. La arteria mesentérica superior pasa entre la cabeza y el gancho del páncreas (P y U), continúa sobre el duodeno (D) para penetrar en el mesenterio (M) del intestino delgado (SI), y emite la arteria cólica media que se dirige a través del mesocolon transverso (TM) hasta el colon transverso (TC). El epiplón mayor (G) está formado por cuatro capas fusionadas entre sí y también unidas con la porción frontal del mesocolon transverso (TM, dos capas) y el colon transverso. En la disección es imposible separar estas capas, excepto el plano entre el epiplón mayor y el mesocolon transverso. Las seis capas que están entre el estómago y el colon transverso se conocen a veces de manera global como epiplón gastrocólico. B corresponde a las disecciones de las págs. 230 y 231, C a las de la pág. 232, D a las de la pág. 234B, y E a las de la pág. 239. Las flechas en D y E indican las capas seccionadas para hacer orificios artificiales en la transcavidad de los epiplones.

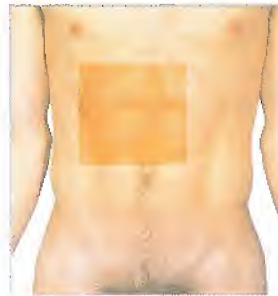Tronco celiaco y área circundante



- 1 Aorta abdominal
- 2 Porción inferior (abdominal) del esófago
- 3 Arteria hepática accesoria
- 4 Conducto colédoco
- 5 Cuerpo del páncreas
- 6 Cuerpo del estómago
- 7 Ramas de las arterias gastroepiploicas izquierda y derecha en el epiplón mayor
- 8 Tronco celiaco
- 9 Arteria hepática común
- 10 Conducto hepático
- 11 Arteria cística
- 12 Conducto cístico
- 13 Diafragma
- 14 Ligamento falciforme
- 15 Vesícula biliar
- 16 Arteria gastroduodenal
- 17 Arteria hepática y sus ramas derecha e izquierda
- 18 Vena cava inferior
- 19 Pilar izquierdo del diafragma
- 20 Arteria gástrica izquierda
- 21 Lóbulo hepático izquierdo
- 22 Vena renal izquierda
- 23 Ligamento triangular izquierdo
- 24 Epiplón menor que contiene la arteria gástrica derecha y la arteria gástrica izquierda
- 25 Arco del psoas
- 26 Rama esofágica de la arteria gástrica izquierda
- 27 Vena porta
- 28 Píloro gástrico
- 29 Pilar derecho del diafragma
- 30 Arteria gástrica derecha
- 31 Arteria gastroepiploica derecha
- 32 Lóbulo hepático derecho
- 33 Arteria esplénica
- 34 Porción superior (primera) del duodeno
- 35 Arteria mesenterica superior
- 36 Colon transverso



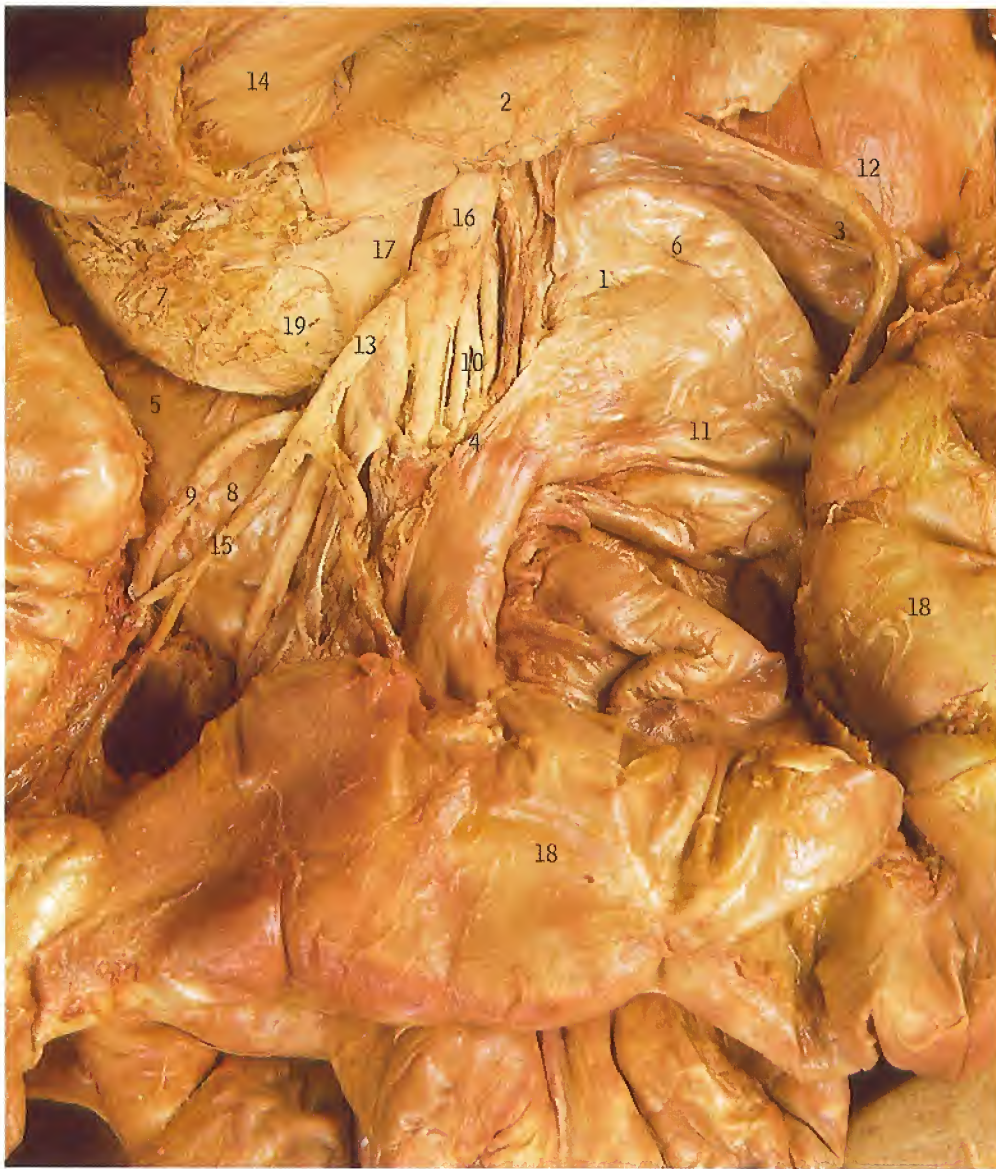Se ha eliminado parte del lóbulo hepático izquierdo (21) y la mayor parte de los epiplones menor y mayor (24 y 7), junto con peritoneo de la porción central de la pared posterior del abdomen (pared posterior de la transcavidad de los epiplones), para mostrar algunas de las estructuras más importantes de las porciones superiores del abdomen: el tronco celiaco (8) y sus ramas (20, 33 y 9), la vena porta (27) y el conducto colédoco (4), formado por la unión del conducto cístico (12) procedente de la vesícula biliar (15), con el conducto hepático (10) que procede del hígado (32 y 21). Obsérvese el inusual origen de la arteria gástrica derecha (30) de la arteria gastroduodenal (16).



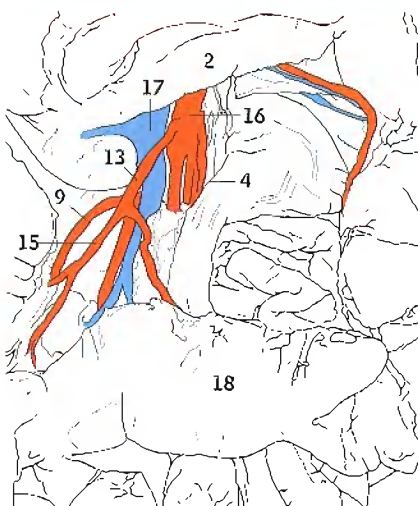
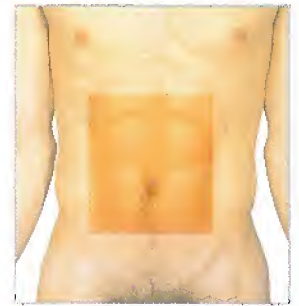La arteria gástrica izquierda (20) asciende y se dirige hacia la izquierda, descendiendo después para seguir la curvatura menor del estómago entre las dos capas de peritoneo que forman el epiplón menor (24). Da origen a una rama esofágica que pasa a través del agujero (hiato) esofágico en el diafragma y se distribuye en la porción inferior del esófago (2). Las venas acompañantes (no se muestran) desembocan en la vena gástrica izquierda y después en la vena porta, de forma que el extremo inferior del esófago constituye uno de los sitios más importantes para las anastomosis portosistémicas.



Vasos mesentéricos superiores

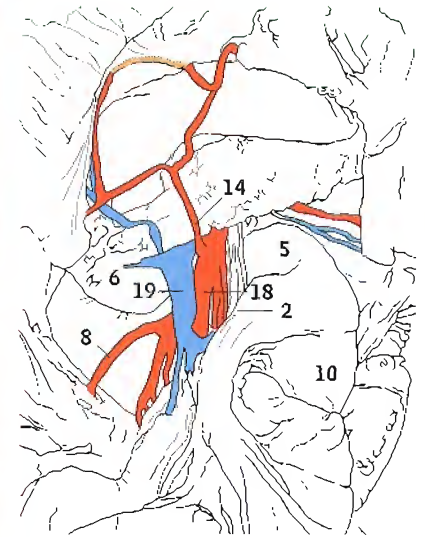
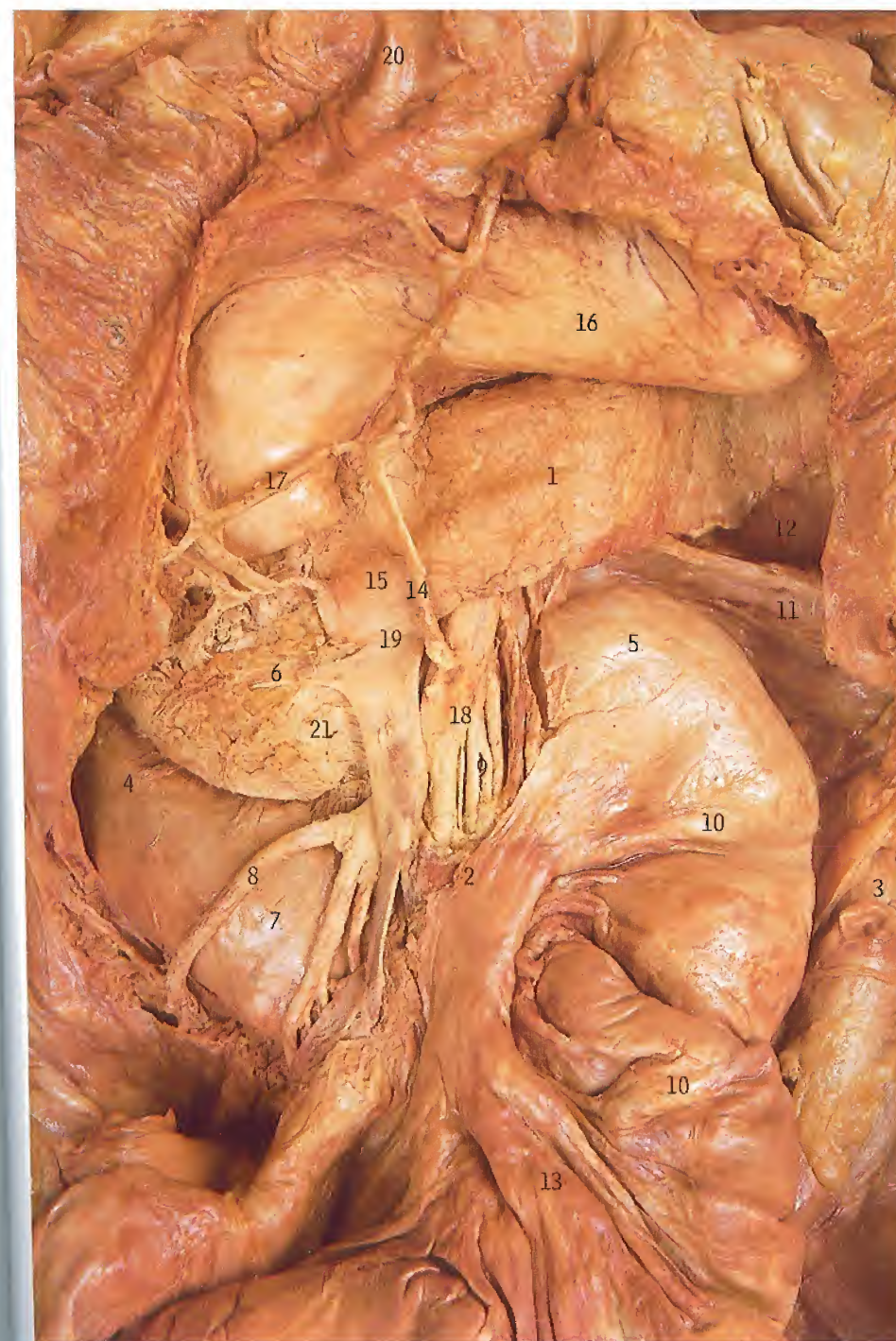

- 1 Porción ascendente (cuarta) del duodeno
- 2 Cuerpo del páncreas
- 3 Ramas de los vasos cólicos izquierdos
- 4 Borde seccionado del peritoneo en la raíz del mesenterio
- 5 Porción descendente (segunda) del duodeno
- 6 Ángulo duodenoyeyunal
- 7 Cabeza del páncreas
- 8 Porción horizontal o inferior (tercera) del duodeno
- 9 Arteria ileocólica
- 10 Arterias yeyunales e ileales
- 11 Yeyuno
- 12 Polo inferior del riñón izquierdo
- 13 Arteria cólica media
- 14 Cara posterior de la región pilórica del estómago
- 15 Arteria cólica derecha
- 16 Arteria mesentérica superior
- 17 Vena mesentérica superior
- 18 Colon transverso
- 19 Gancho de la cabeza del páncreas

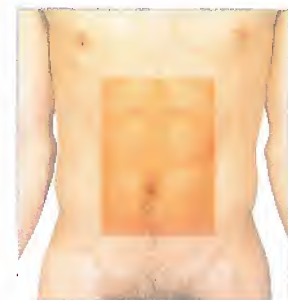

El estómago (14) se ha desplazado hacia arriba y se ha eliminado el mesocolon transverso, dejando el colon transverso (18) en su posición normal. Parte del peritoneo del mesenterio (4) se ha disecado para señalar las ramas de la arteria mesentérica superior (16).

Vasos mesentéricos superiores

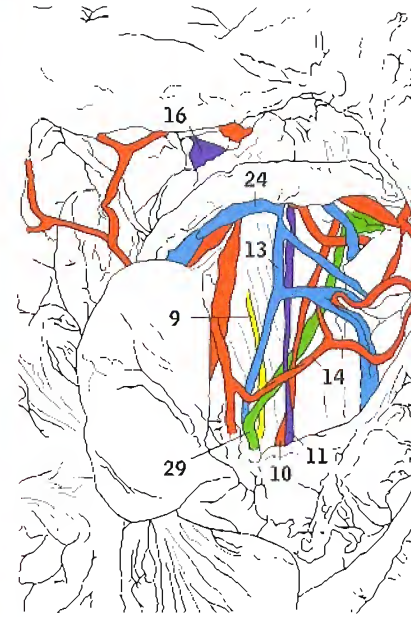
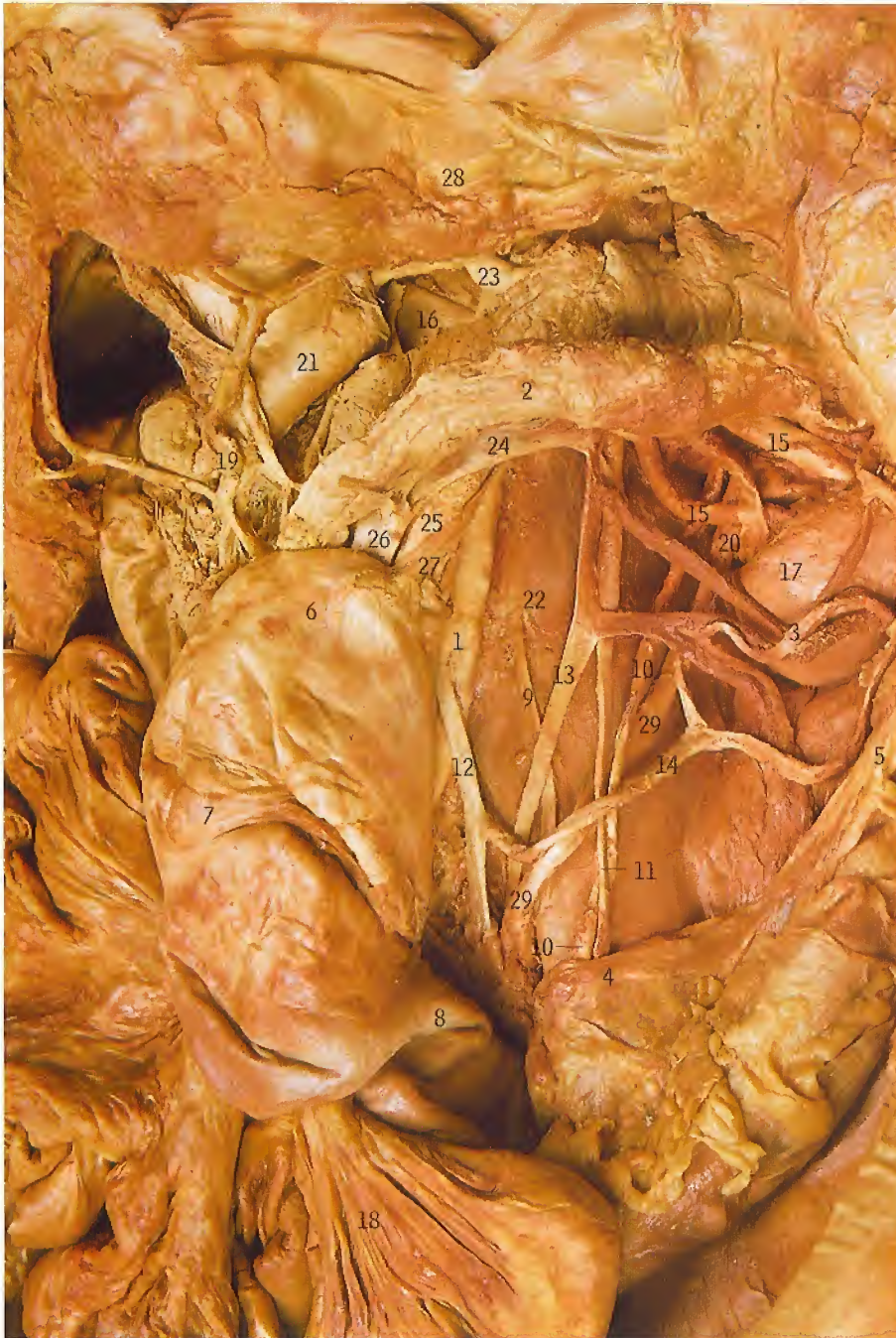

- 1 Cuerpo del páncreas
- 2 Borde seccionado del peritoneo en la raíz del mesenterio
- 3 Colon descendente
- 4 Porción descendente (segunda) del duodeno
- 5 Angulo duodenoyeyunal
- 6 Cabeza del páncreas
- 7 Porción horizontal o inferior (tercera) del duodeno
- 8 Arteria ileocólica
- 9 Arterias yeyunales e ileales
- 10 Yeyuno
- 11 Vasos cólicos izquierdos
- 12 Riñón izquierdo
- 13 Mesenterio
- 14 Arteria cólica media
- 15 Cuello del páncreas
- 16 Cara posterior del cuerpo del estómago
- 17 Rama derecha de la arteria cólica media
- 18 Arteria mesentérica superior
- 19 Vena mesentérica superior
- 20 Colon transverso
- 21 Gancho de la cabeza del páncreas



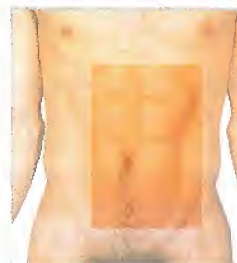Esta disección es semejante a la de la figura de la página opuesta, pero en este caso el estómago (16) y el colon transverso (20) se han desplazado hacia arriba arrastrando consigo a la arteria cólica media (14). La raíz del mesenterio (2) comienza en el ángulo (flexura) duodenoyeyunal (5) y desciende oblicuamente hacia la derecha, sobre la porción horizontal o inferior (tercera) del duodeno (7), donde los vasos mesentéricos superiores y sus ramas (19, 18 y 9) quedan dentro de las dos capas del peritoneo que forman el mesenterio (v. B en pág. 236).

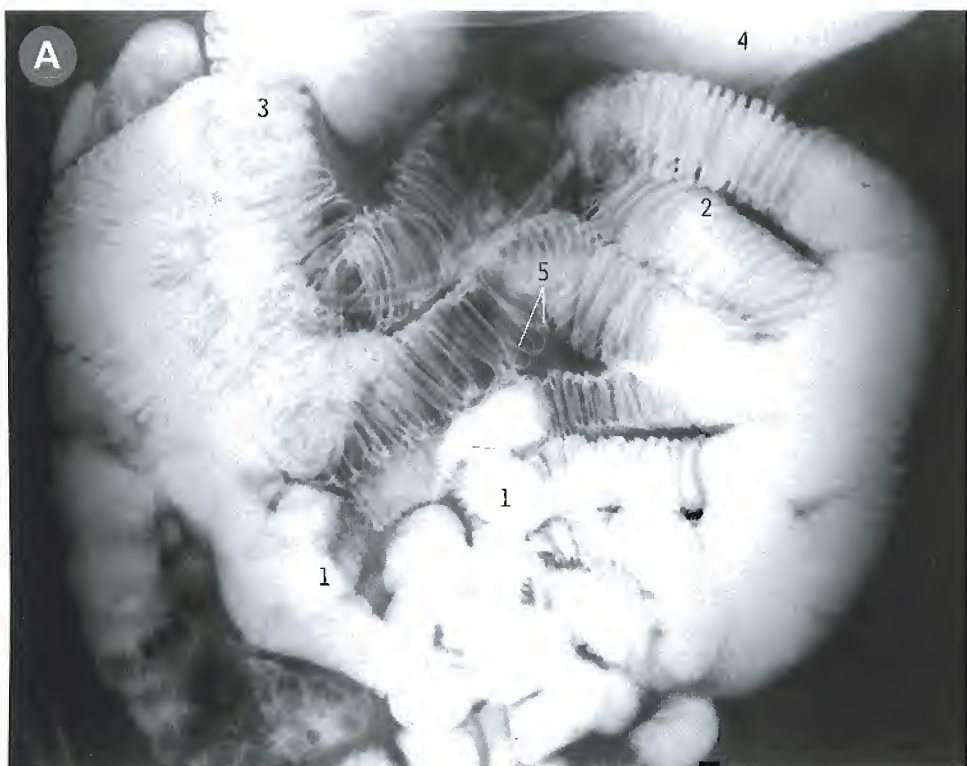
Vasos mesentéricos inferiores *vista anterior*



- 1 Aorta abdominal
- 2 Cuerpo del páncreas
- 3 Ramas de los vasos cólicos izquierdos
- 4 Borde seccionado del peritoneo
- 5 Colon descendente
- 6 Ángulo duodenoeyunal
- 7 Porción ascendente (cuarta) del duodeno
- 8 Porción horizontal (tercera) del duodeno
- 9 Nervio genitocrural
- 10 Arteria espermática
- 11 Vena espermática
- 12 Arteria mesentérica inferior
- 13 Vena mesentérica inferior
- 14 Arteria cólica izquierda
- 15 Arteria renal izquierda
- 16 Vena renal izquierda
- 17 Polo inferior del riñón izquierdo
- 18 Mesenterio
- 19 Arteria cólica media
- 20 Pelvis renal
- 21 Cara posterior de la porción pilórica del estómago
- 22 Músculo psoas mayor
- 23 Arteria esplénica
- 24 Vena esplénica
- 25 Arteria mesentérica superior
- 26 Vena mesentérica superior
- 27 Músculo suspensorio del duodeno (músculo de Treitz)
- 28 Colon transverso
- 29 Uréter

Se han desplazado hacia arriba el estómago (21) y el colon transverso (28). Se ha eliminado el peritoneo de la pared posterior del abdomen, y las porciones izquierdas del duodeno (7 y 6) se han desplazado hacia la derecha para mostrar el origen de la arteria mesentérica inferior (12), que nace de la aorta (1). El borde inferior del páncreas (2) también se ha desplazado hacia arriba para mostrar la vena esplénica (24) con la desembocadura de la vena mesentérica inferior (13) en la misma. El uréter (29) tiene los vasos espermáticos (10 y 11) en su parte anterior y el nervio genitocrural o genitofemoral (9) por detrás, sobre el psoas mayor (22).

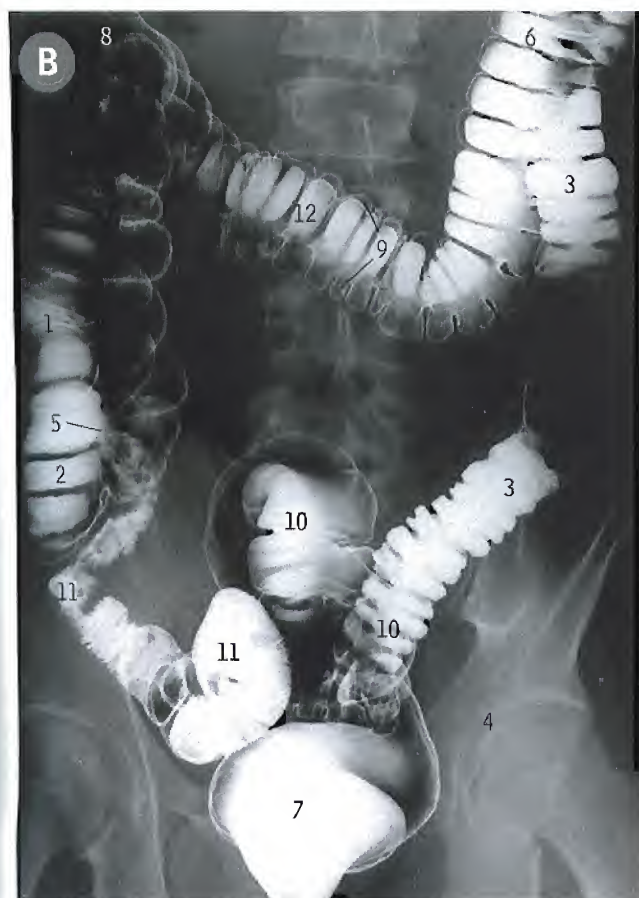




A Radiografía del intestino delgado

enema mediante intubación duodenal

- 1 Asas de ileon
- 2 Asas de yeyuno
- 3 Porción descendente (segunda) del duodeno
- 4 Estómago
- 5 Válvulas conniventes



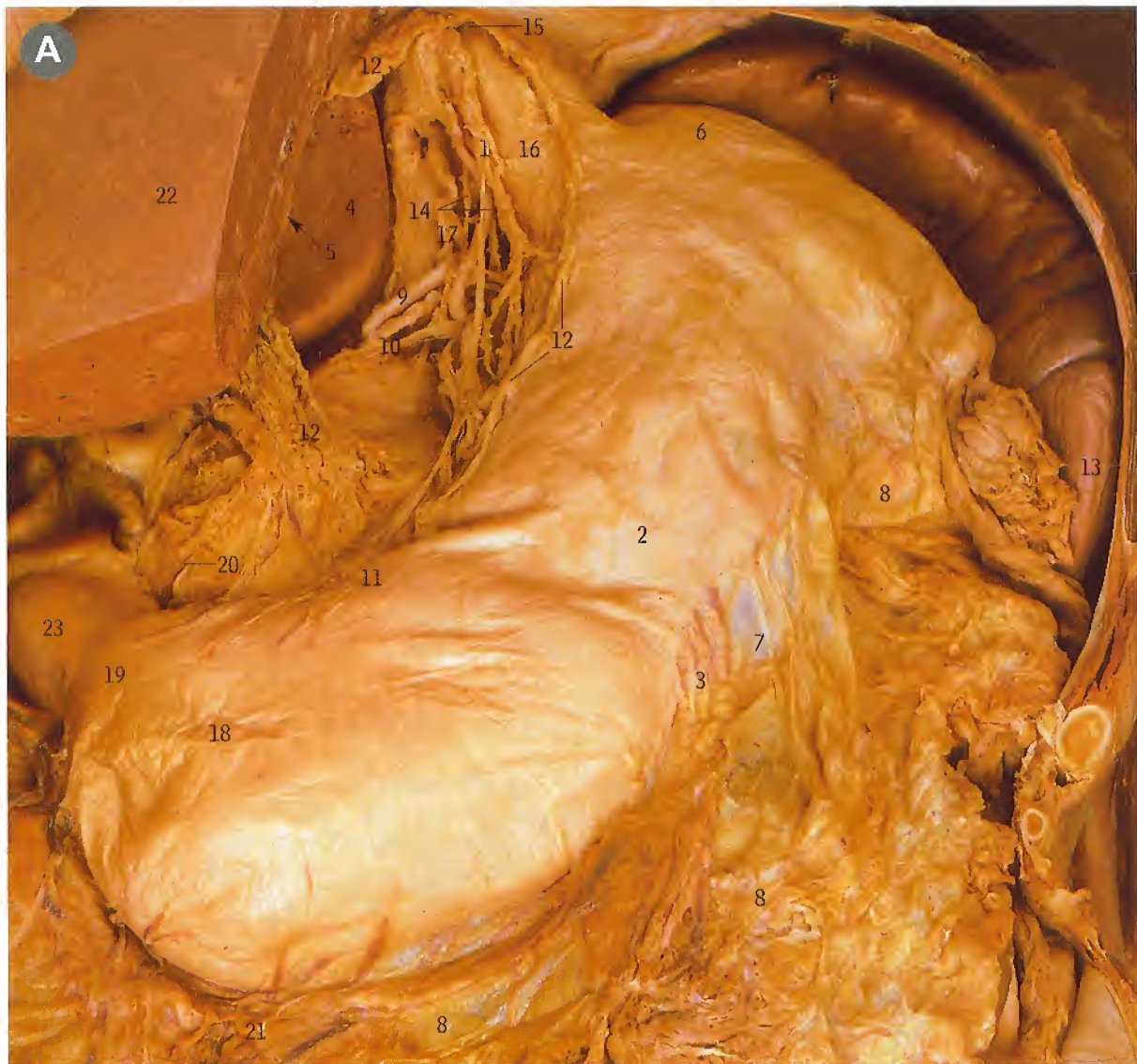B Intestino grueso radiografía

En este enema de bario de doble contraste (bario y aire), las saculaciones (haustros, 9) de las diversas partes del colon permiten diferenciarlo del íleon terminal (11), de menor calibre, que ha quedado en parte ocupado por el bario que ha penetrado en su interior a través de la unión ileocecal (5).

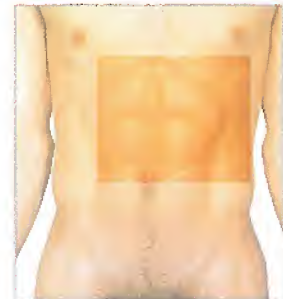- 1 Colon ascendente
- 2 Ciego
- 3 Colon descendente
- 4 Articulación de la cadera
- 5 Unión ileocecal
- 6 Ángulo cólico izquierdo (esplénico)
- 7 Recto
- 8 Ángulo cólico derecho (hepático)
- 9 Saculaciones
- 10 Colon sigmoide
- 11 íleon terminal
- 12 Colon transversa



Estómago **A** con sus vasos y los nervios vagos, vista anterior



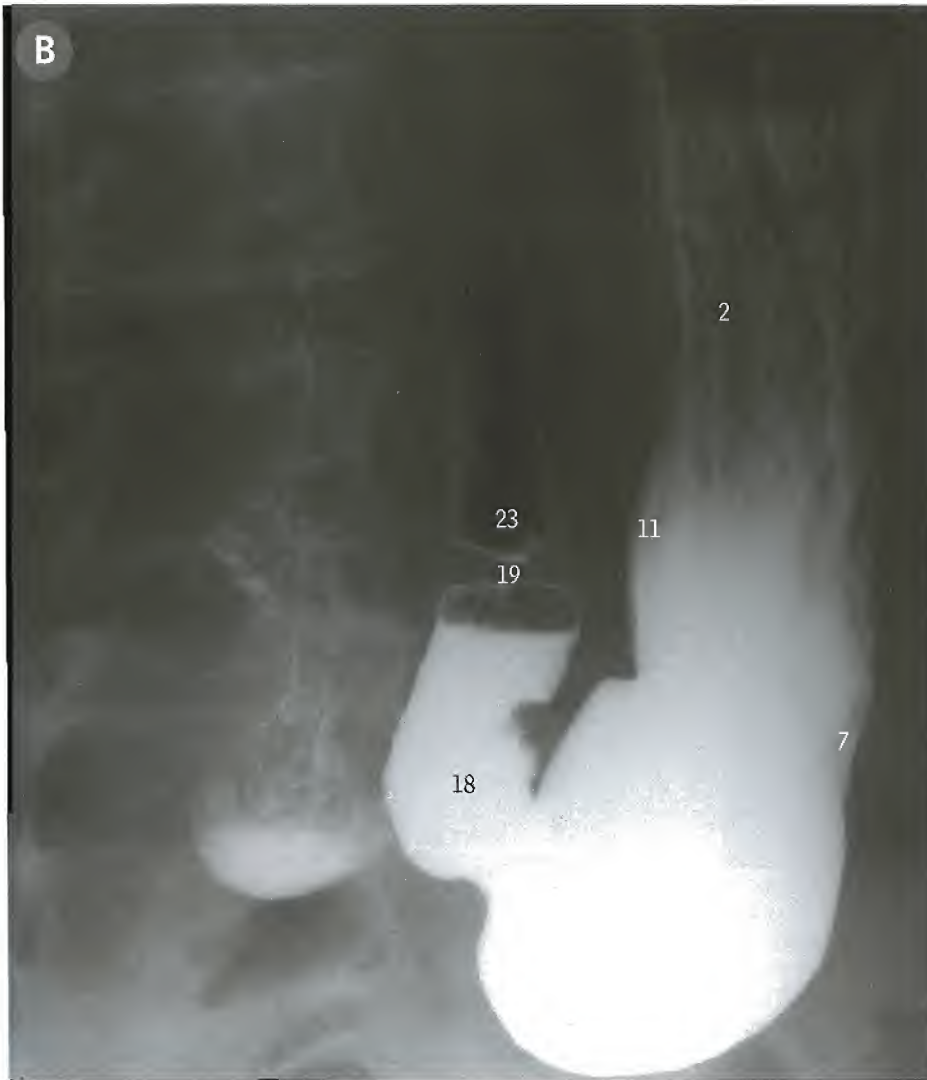
Se han resecado la pared anterior del tórax y abdomen y el lóbulo izquierdo del hígado, junto con parte del epiplón menor (12), para visualizar el estómago (6, 2, 18 y 19) en su posición habitual.



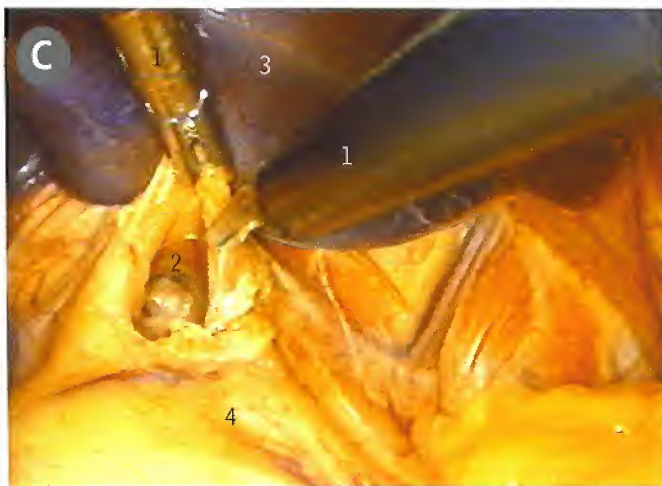
- | | |
|--|--|
| 1 Tronco vagal anterior (izquierdo) | 13 Polo inferior del bazo |
| 2 Cuerpo del estómago | 14 Ramas esofágicas de los vasos coronarios estomacáquicos |
| 3 Ramas de los vasos gastroepiploicos izquierdos | 15 Agujero esofágico en el diafragma |
| 4 Lóbulo caudado del hígado | 16 Esófago |
| 5 Surco para el ligamento venoso | 17 Tronco vagal posterior |
| 6 Fondo del estómago | 18 Porción pilórica del estómago |
| 7 Curvatura mayor del estómago | 19 Píloro |
| 8 Epiplón mayor | 20 Arteria gástrica derecha |
| 9 Arteria gástrica izquierda | 21 Vasos gastroepiploicos derechos y sus ramas |
| 10 Vena gástrica izquierda | 22 Lóbulo derecho del hígado |
| 11 Curvatura menor del estómago | 23 Primera porción del duodeno (superior) |
| 12 Epiplón menor (borde seccionado) | |



Estómago **B** Radiografía tras la administración de una papilla de bario



Las referencias de los números están en la página opuesta (242).

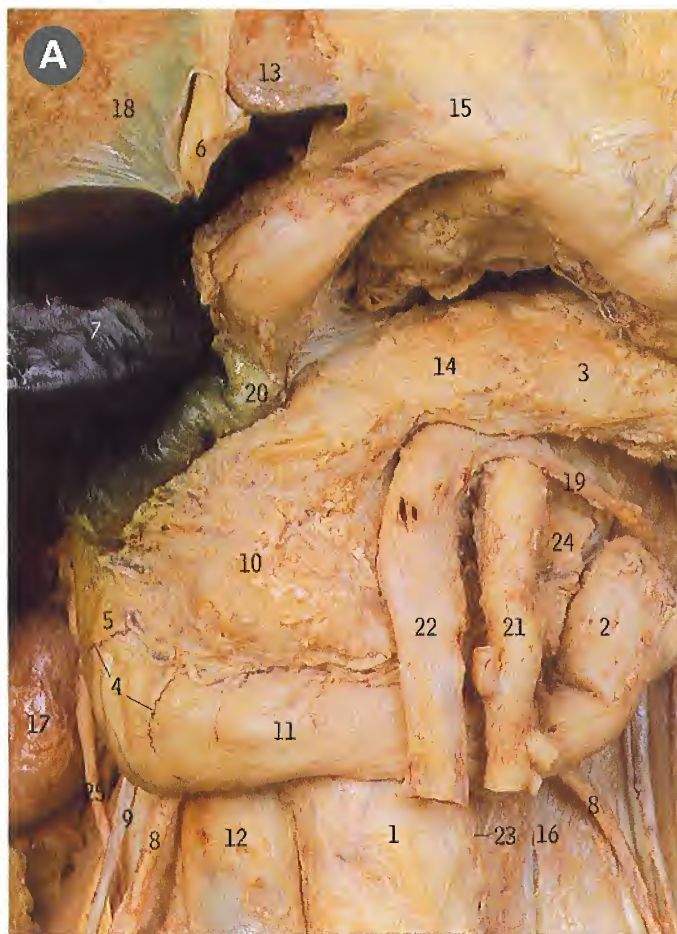


C Hernia de hiato *vista laparoscópica*

- 1 Pinzas
- 2 Hernia de hiato
- 3 Lóbulo izquierdo del hígado
- 4 Estómago



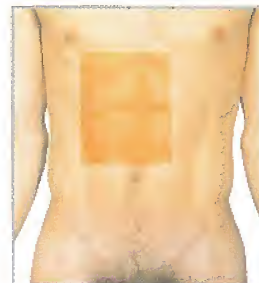Hernia de hiato, ver página 282.



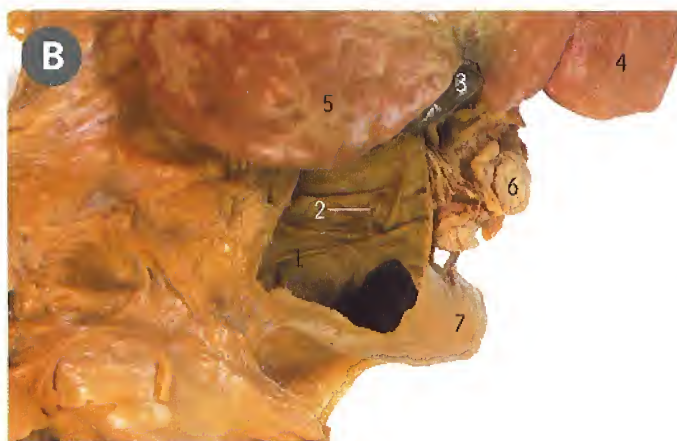
A Duodeno y páncreas

El estómago (15) se ha desplazado hacia arriba, se han eliminado el colon y el peritoneo de la pared posterior del abdomen y se han seccionado las ramas de los vasos mesentéricos superiores (21 y 22). Se observa el duodeno en forma de C (20, 5, 11 y 2) como una estructura que rodea la cabeza del páncreas (10); el cuello (14) y el cuerpo (3) del páncreas se han desplazado ligeramente hacia arriba para mostrar la vena esplénica (19), que se une a la vena mesentérica superior (22) (para formar la vena porta detrás del cuello del páncreas). La porción descendente (segunda) del duodeno (5) cubre el hilio del riñón derecho (17). La arteria (21) y la vena (22) mesentéricas superiores cruzan el gancho (24) de la cabeza del páncreas y después la porción horizontal (tercera) del duodeno (11).

- | | |
|---|---|
| 1 Aorta abdominal | 20 Porción superior (primera) del duodeno |
| 2 Porción ascendente (cuarta) del duodeno | 21 Arteria mesentérica superior |
| 3 Cuerpo del páncreas | 22 Vena mesentérica superior |
| 4 Ramas de los vasos pancreatoduodenales | 23 Tronco simpático |
| 5 Porción descendente (segunda) del duodeno | 24 Gancho de la cabeza del páncreas |
| 6 Ligamento falciforme | 25 Uréter |
| 7 Vesícula biliar | |
| 8 Arteria espermática | |
| 9 Vena gonadal (espermática) | |
| 10 Cabeza del páncreas | |
| 11 Porción horizontal (tercera) del duodeno | |
| 12 Vena cava inferior | |
| 13 Lóbulo izquierdo del hígado | |
| 14 Cuello del páncreas | |
| 15 Superficie posterior del epiplón mayor sobre el estómago | |
| 16 Músculo psoas mayor | |
| 17 Riñón derecho | |
| 18 Lóbulo derecho del hígado | |
| 19 Vena esplénica | |



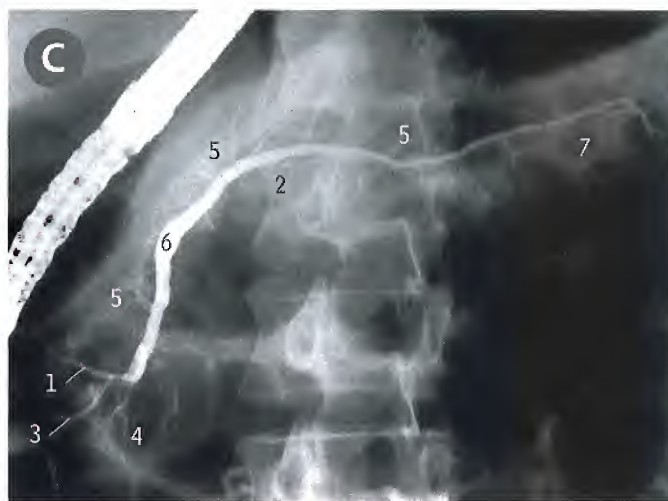Carúnculas duodenales



Se ha diseccionado la pared anterior de la porción descendente (segunda) del duodeno.

- | | |
|---|--|
| 1 Pliegues circulares de la membrana mucosa | 5 Lóbulo derecho del hígado |
| 2 Carúncula duodenal | 6 Páncreas |
| 3 Vesícula biliar | 7 Porción horizontal (tercera) del duodeno |
| 4 Lóbulo izquierdo del hígado | |

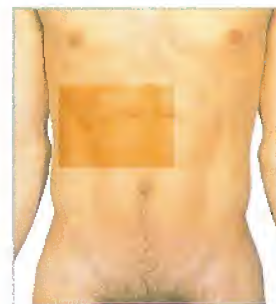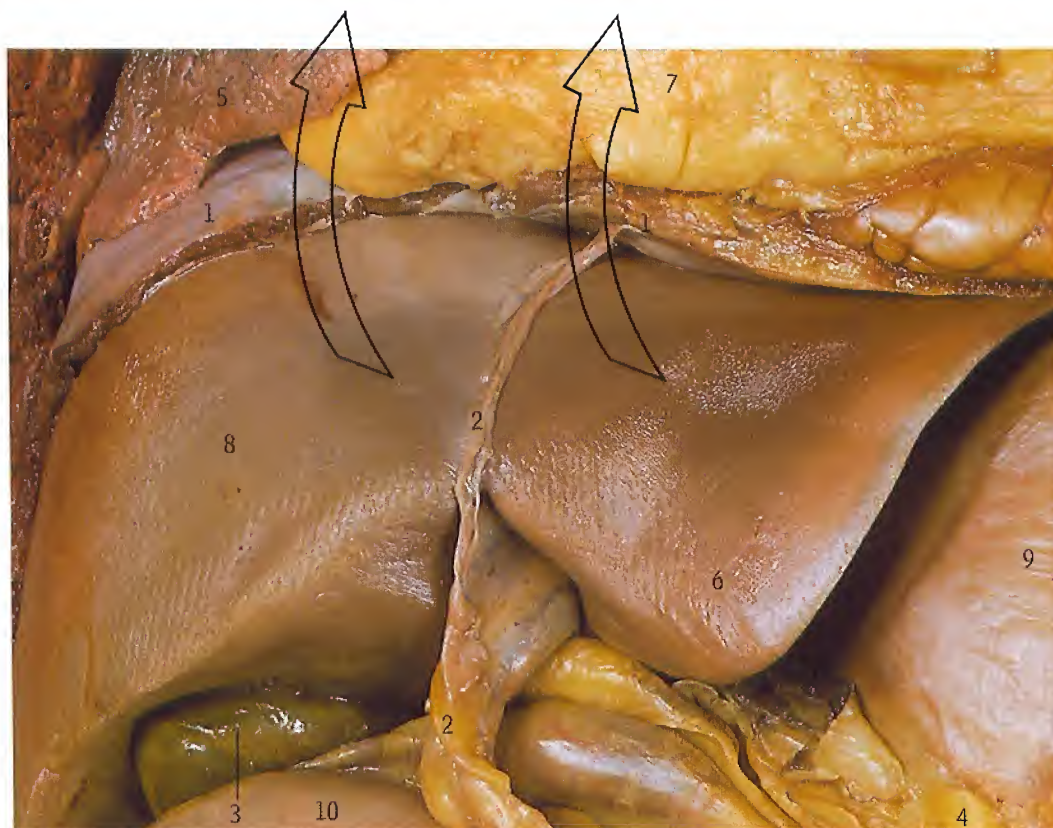
Colangiopancreatografía retrógrada endoscópica (CPRE)



Consúltese en la pág. 248 la explicación.

- | | |
|---|-------------------------------------|
| 1 Conducto pancreático accesorio (de Santorini) | 4 Cabeza del páncreas |
| 2 Cuerpo del páncreas | 5 Conductos intralobulillares |
| 3 Cánula en la ampolla | 6 Conducto pancreático (de Wirsung) |
| | 7 Cola del páncreas |

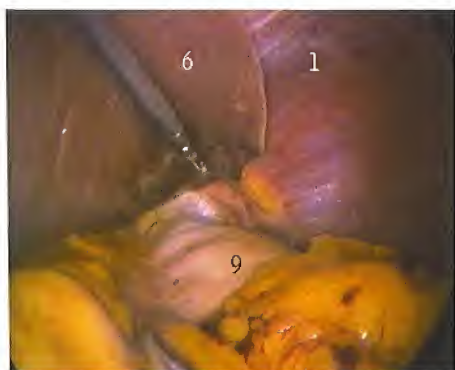Visceras abdominales superiores *vista anterior*



- 1 Diafragma
- 2 Ligamento falciforme
- 3 Vesícula biliar
- 4 Epiplón mayor
- 5 Lóbulo inferior del pulmón derecho
- 6 Lóbulo izquierdo del hígado
- 7 Grasa pericardiaca
- 8 Lóbulo derecho del hígado
- 9 Estómago
- 10 Colon transverso

Véase la explicación de las estructuras peritoneales en los diagramas de la pág. 236.

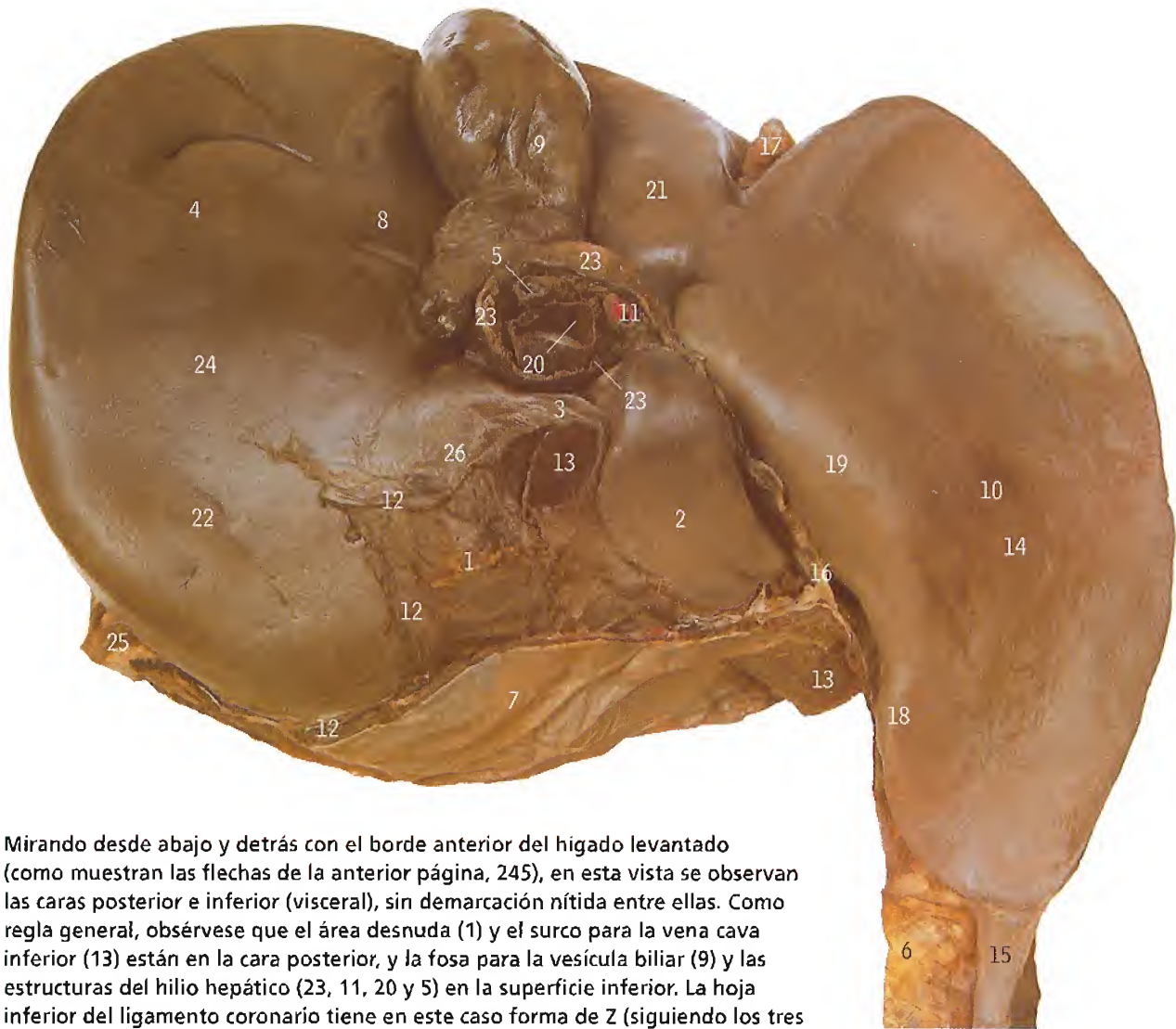
Se han eliminado las paredes torácica y abdominal y la porción anterior del diafragma para mostrar las vísceras en su posición original. El hígado (6 y 8) y el estómago (9) están inmediatamente por debajo del diafragma (1). El epiplón mayor (4) cuelga hacia abajo desde la curvatura mayor (borde inferior) del estómago (9), cubriendo gran parte del intestino delgado y grueso pero dejando una porción del colon transverso (10) sin cubrir. El fondo (punta) de la vesícula biliar (3) se observa entre el lóbulo derecho del hígado (8) y el colon transverso (10). Las flechas indican la dirección del movimiento generado sobre el hígado para que se observe como en la página siguiente (pág. 246).



Vista laparoscópica de las vísceras del abdomen superior.



Hígado *vista posteroinferior*



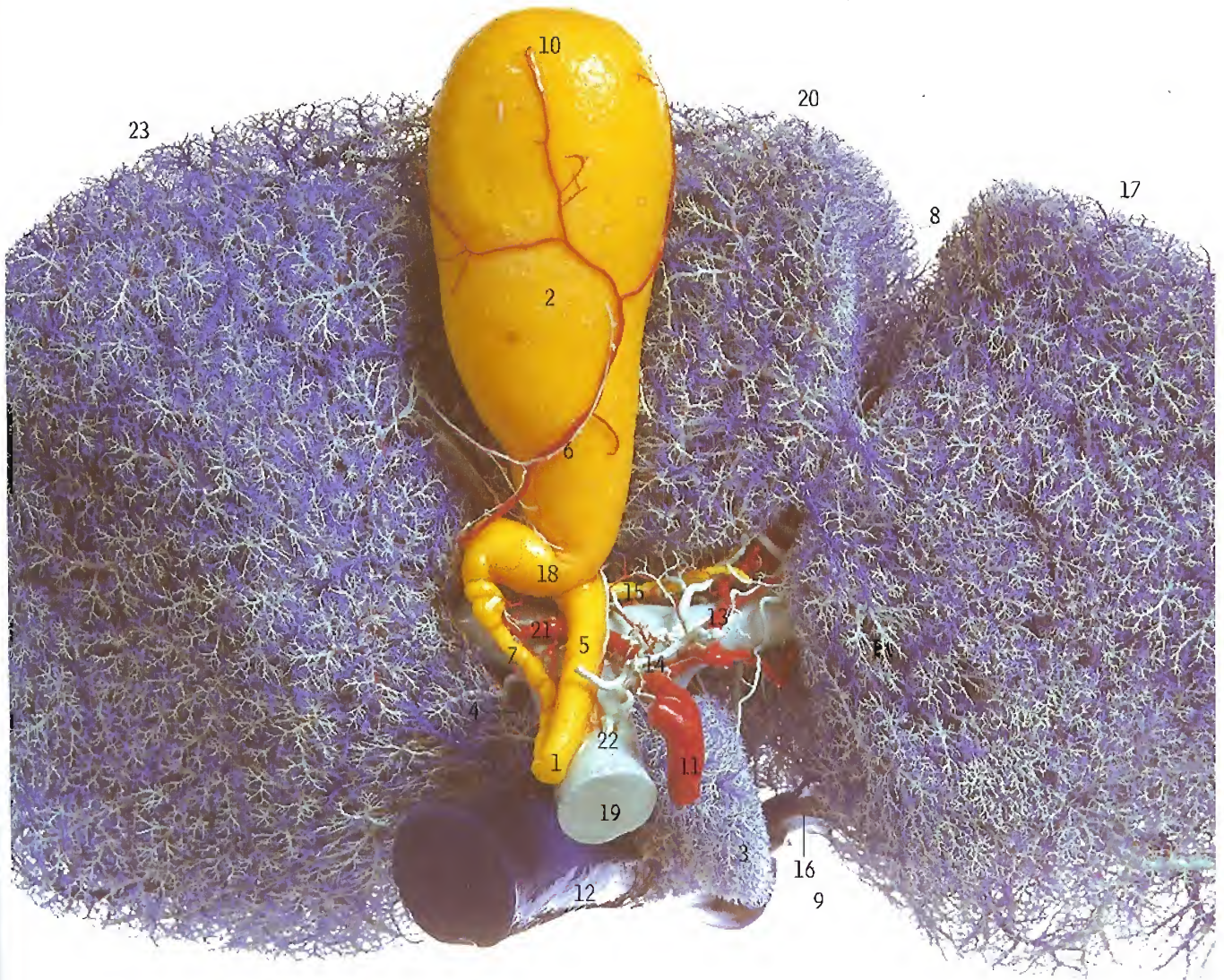Mirando desde abajo y detrás con el borde anterior del hígado levantado (como muestran las flechas de la anterior página, 245), en esta vista se observan las caras posterior e inferior (visceral), sin demarcación nítida entre ellas. Como regla general, obsérvese que el área desnuda (1) y el surco para la vena cava inferior (13) están en la cara posterior, y la fosa para la vesícula biliar (9) y las estructuras del hilio hepático (23, 11, 20 y 5) en la superficie inferior. La hoja inferior del ligamento coronario tiene en este caso forma de Z (siguiendo los tres números 12); normalmente esta hoja es recta.

- | | |
|---|---|
| 1 Área desnuda | 15 Ligamento triangular izquierdo |
| 2 Lobulo caudado o de Spiegel | 16 Epiplón menor en el surco para el ligamento venoso de Arancio |
| 3 Tubérculo caudado | 17 Ligamento redondo y ligamento falciforme en el surco para el ligamento redondo |
| 4 Impresión cólica | 18 Surco esofágico |
| 5 Conducto hepático | 19 Tubérculo epiploico |
| 6 Diafragma | 20 Vena porta |
| 7 Diafragma sobre el área desnuda (impidiendo ver la hoja superior del ligamento coronario) | 21 Lóbulo cuadrado |
| 8 Impresión duodenal | 22 Impresión renal |
| 9 Vesícula biliar | 23 Borde derecho libre del epiplón menor en el hilio hepático |
| 10 Impresión gástrica | 24 Lóbulo derecho |
| 11 Arteria hepática | 25 Ligamento triangular derecho |
| 12 Hoja inferior del ligamento coronario | 26 Impresión de la glándula suprarrenal |
| 13 Vena cava inferior | |
| 14 Lóbulo izquierdo | |

Los lóbulos caudado (de Spiegel, 2) y cuadrado (21) se clasifican anatómicamente como parte del lóbulo derecho (24), pero funcionalmente pertenecen al lóbulo izquierdo (14), ya que reciben sangre de las ramas izquierdas de la arteria hepática y la vena porta, y drenan bilis al conducto hepático izquierdo.



Molde de hígado, de las vías biliares extrahepáticas y de los vasos relacionados *vista posteroinferior*

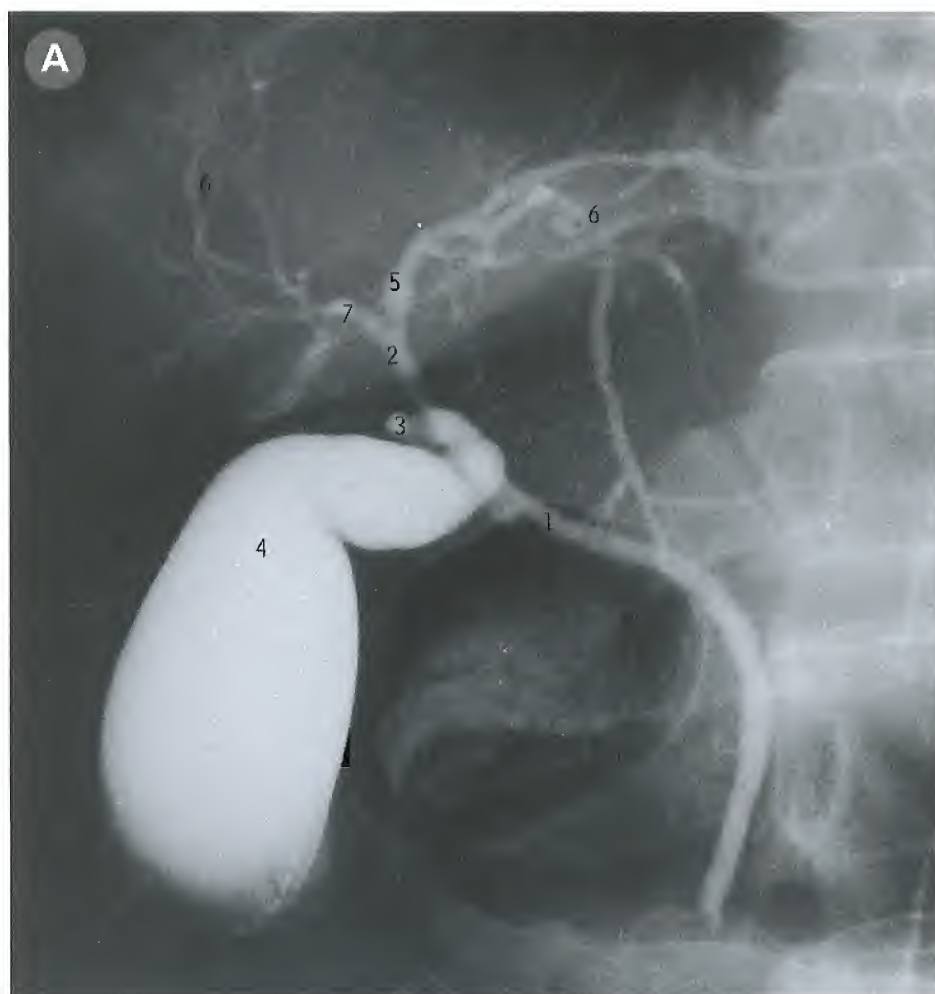


Amarillo = vesícula biliar y vías biliares
 Rojo = arteria hepática y sus ramas
 Azul claro = vena porta y sus tributarias
 Azul oscuro = vena cava inferior, venas hepáticas y sus tributarias

Esta vista, al igual que en la página opuesta muestra las caras inferior y posterior, como si observásemos el interior del abdomen desde abajo, con el borde inferior del hígado levantado hacia el tórax.

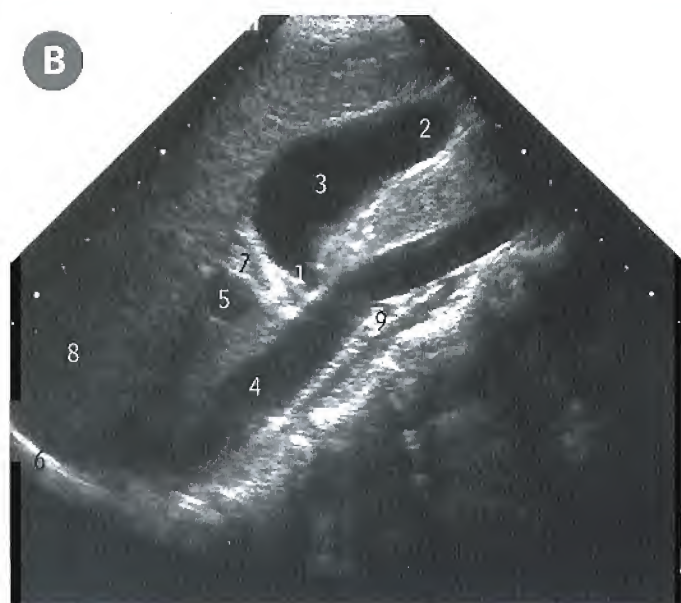
- | | | | |
|----|--|----|--|
| 1 | Conducto colédoco | 14 | Vena gástrica izquierda |
| 2 | Cuerpo de la vesícula biliar | 15 | Conducto hepático izquierdo |
| 3 | Lóbulo caudado | 16 | Vena hepática izquierda |
| 4 | Tubérculo caudado | 17 | Lóbulo izquierdo |
| 5 | Conducto hepático | 18 | Cuello de la vesícula biliar |
| 6 | Arteria y venas císticas | 19 | Vena porta |
| 7 | Conducto cístico | 20 | Lóbulo cuadrado |
| 8 | Surco para el ligamento redondo | 21 | Rama derecha de la arteria hepática sobre la rama derecha de la vena porta |
| 9 | Surco para el ligamento venoso de Arancio | 22 | Vena gástrica derecha |
| 10 | Fondo de la vesícula biliar | 23 | Lóbulo derecho |
| 11 | Arteria hepática | | |
| 12 | Vena cava inferior | | |
| 13 | Rama izquierda de la arteria hepática sobre la rama izquierda de la vena porta | | |

Colangiopancreatografía retrógrada endoscópica (CPRE)



En la CPRE se hace llegar un endoscopio a través de la boca, la faringe, el esófago y el estómago hasta el duodeno, y a través de él se introduce una cánula en la carúncula duodenal mayor (pág. 244B) y en el conducto colédoco, de forma que se puede inyectar el medio de contraste en las vías biliares. (El conducto pancreático también se puede canular de esta forma -v. C en pág. 244-.)

- 1 Conducto colédoco
- 2 Conducto hepático común
- 3 Conducto cístico
- 4 Vesícula biliar
- 5 Conducto hepático izquierdo
- 6 Sombra del hígado y tributarios de los conductos hepáticos
- 7 Conducto hepático derecho



B Vesícula biliar ecografía

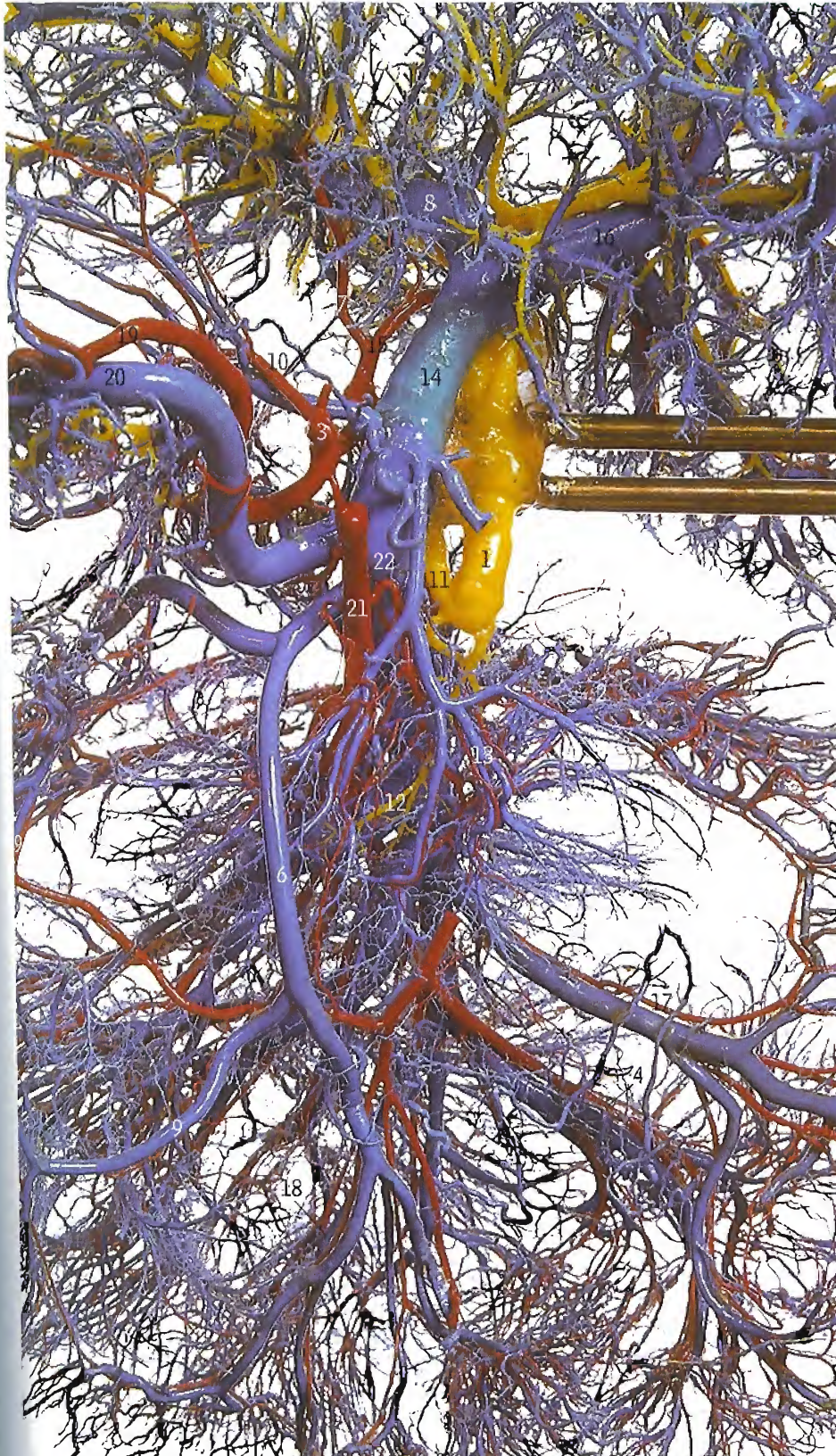
Las ecografías resultan difíciles de interpretar para el observador inexperto, pero en esta imagen se puede distinguir la vesícula biliar como una cavidad en forma de salchicha (3).

- 1 Conducto cístico
- 2 Fondo de la vesícula biliar
- 3 Vesícula biliar
- 4 Vena cava inferior
- 5 Vena porta
- 6 Cúpula derecha del diafragma
- 7 Arteria hepática derecha
- 8 Lóbulo derecho del hígado
- 9 Arteria renal derecha

Las ecografías las interpreta mejor el operador ante una pantalla que al examinar las instantáneas fotográficas.



Molde de la vena porta y sus tributarias y de los vasos mesentéricos *vista posterior*

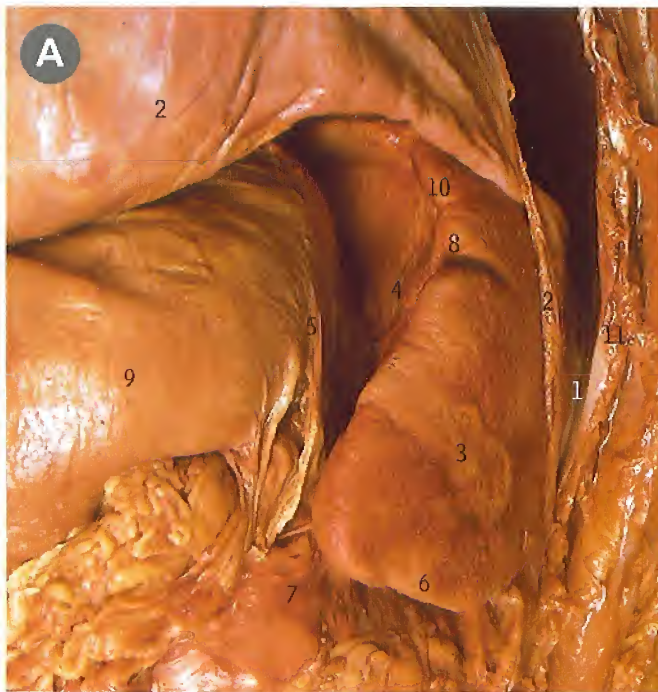


Amarillo = vías biliares y conductos pancreáticos
 Rojo = arterias
 Azul = sistema venoso portal

En esta vista posterior (se ha elegido en vez de la vista anterior porque muchos de los finísimos vasos que van al intestino habrían quedado ocultos por las ramas mayores), la vena mesentérica superior (22) se dirige hacia arriba para transformarse en la vena porta (14) después de recibir la vena esplénica (20). En el hilio hepático la vena porta se divide en sus ramas izquierda y derecha (8 y 16). Al extirpar la aorta, la porción superior de la arteria mesentérica inferior (5) se ha desplazado un poco a la derecha y parece que da origen a la arteria ileocólica (4), pero se trata simplemente de una superposición de los vasos; en esta vista no se observa el origen de la ileocólica a partir de la arteria mesentérica superior.

- 1 Conducto colédoco
- 2 Ramas de los vasos cólicos medios
- 3 Tronco celiaco
- 4 Vasos ileocólicos
- 5 Arteria mesentérica inferior
- 6 Vena mesentérica inferior
- 7 Rama izquierda de la arteria hepática
- 8 Rama izquierda de la vena porta
- 9 Vasos cólicos izquierdos
- 10 Arteria y vena gástricas izquierdas
- 11 Conducto pancreático o de Wirsung
- 12 Conductos pancreáticos en la cabeza del páncreas
- 13 Vasos pancreaticoduodenales
- 14 Vena porta
- 15 Rama derecha de la arteria hepática
- 16 Rama derecha de la vena porta
- 17 Vasos cólicos derechos
- 18 Vasos sigmoideos
- 19 Arteria esplénica
- 20 Vena esplénica
- 21 Arteria mesentérica superior
- 22 Vena mesentérica superior

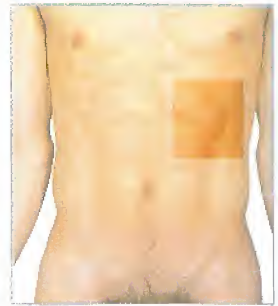Bazo *vista anterior*



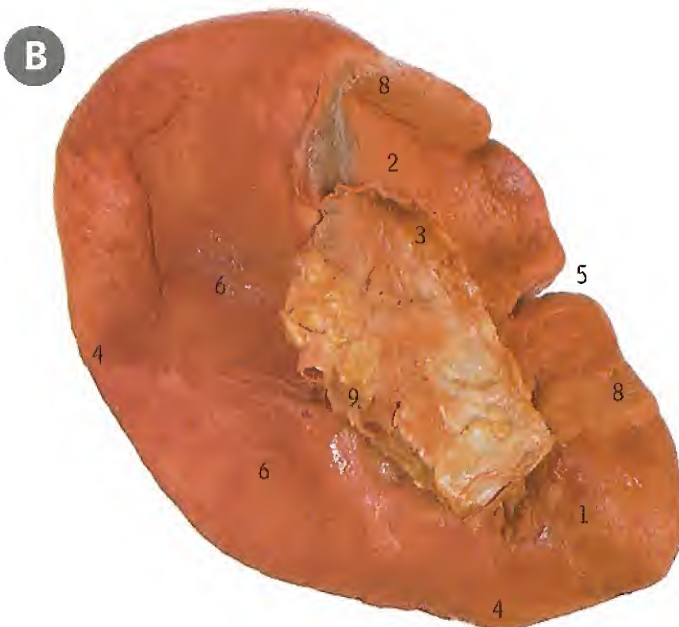
Se han resecado las porciones superior e izquierda de la pared anterior del abdomen e inferoanterior del tórax, y parte del diafragma (2) se ha desplazado hacia arriba para mostrar el bazo en su posición normal, junto al estómago (9) y al colon (7), con su polo inferior junto al riñón (D16 y 9, página opuesta).

- 1 Seno costodiaphragmático
- 2 Diafragma
- 3 Cara diafragmática
- 4 Impresión gástrica
- 5 Ligamento gastroesplénico
- 6 Borde inferior
- 7 Ángulo cólico izquierdo
- 8 Escotadura
- 9 Estómago
- 10 Borde superior
- 11 Pared torácica

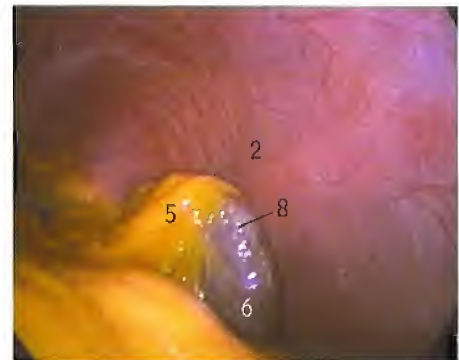El ligamento gastroesplénico encierra las ramas gástricas cortas y la rama gastroepiploica izquierda de los vasos esplénicos.
El ligamento frenoesplénico o suspensorio del bazo contiene la cola del páncreas y los vasos esplénicos.



Bazo *cara visceral*



En B se ha extirpado el bazo y se muestra su cara visceral e interna, en la que permanecen restos de los ligamentos gastroesplénico (3) y frenoesplénico (9) o suspensorio del bazo.



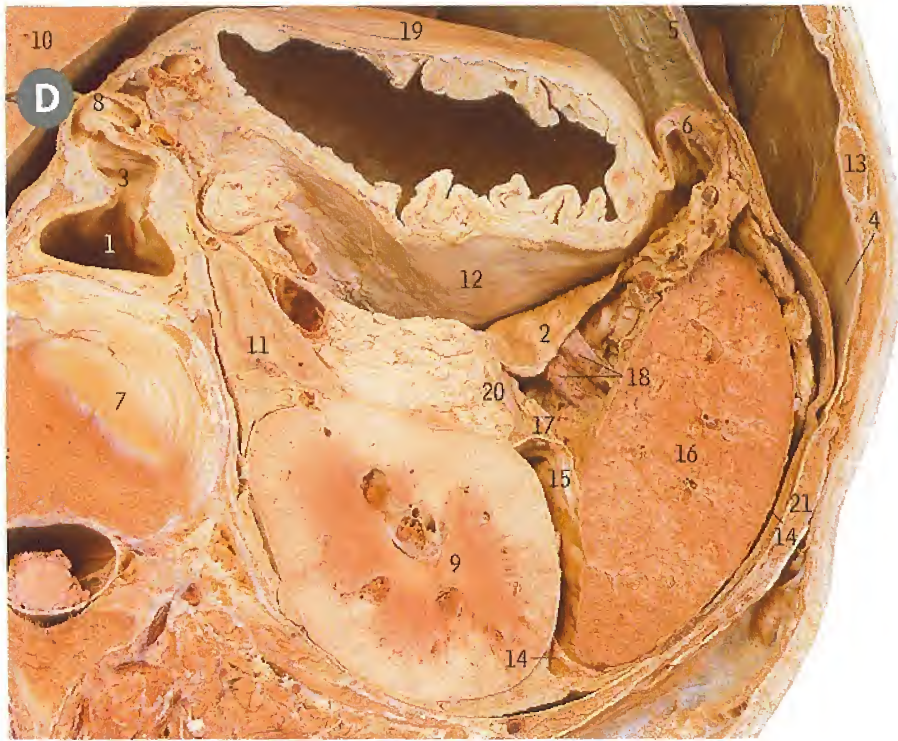Vista laparoscópica del bazo.

Los números se refieren a la relación de arriba.

- 1 Impresión cólica
- 2 Impresión gástrica
- 3 Ligamento gastroesplénico que contiene los vasos cortos del estómago y los vasos gastroepiploicos izquierdos
- 4 Borde inferior
- 5 Escotadura
- 6 Impresión renal
- 7 Bazo: múltiples esplenúnculos
- 8 Borde superior
- 9 Cola del páncreas y vasos esplénicos en el ligamento frenoesplénico (o suspensorio del bazo)



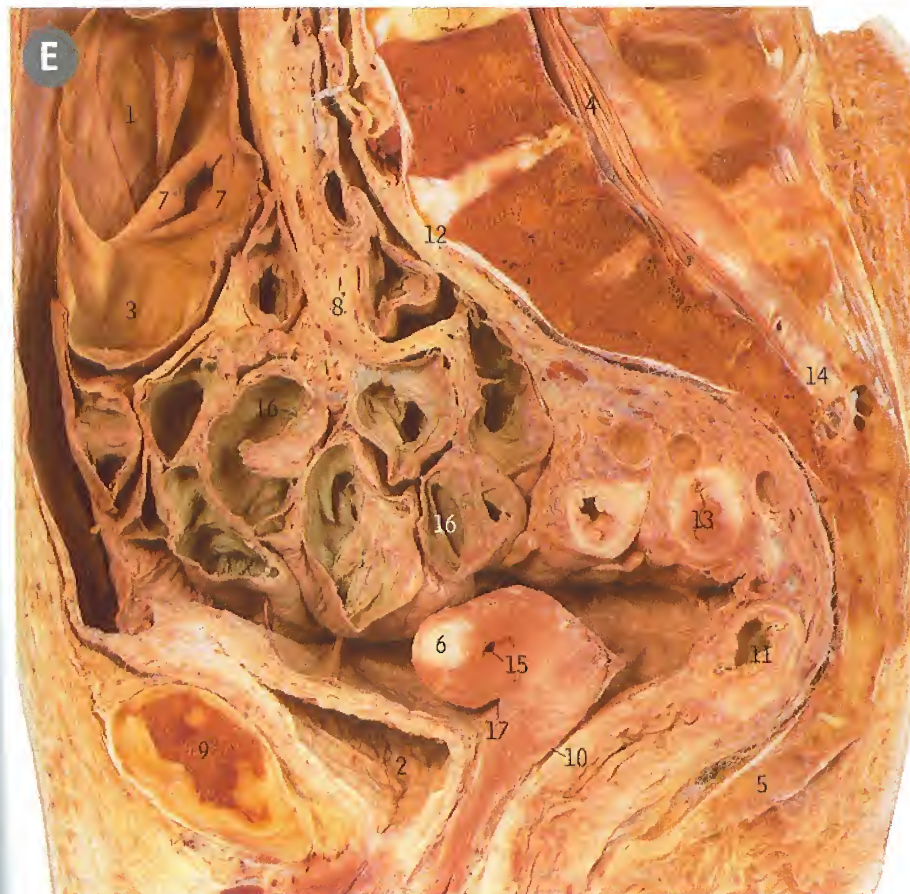
Bazo en un corte transversal de la porción izquierda de la mitad superior del abdomen



El corte se ha efectuado a nivel del disco intervertebral (7) entre la duodécima vértebra torácica y la primera lumbar, y se observa desde abajo, en dirección hacia el tórax.

- 1 Aorta abdominal
- 2 Hoja anterior del ligamento frenoesplénico o suspensorio del bazo
- 3 Tronco celiaco
- 4 Seno costodiafragmático de la pleura
- 5 Diafragma
- 6 Ligamento gastroesplénico
- 7 Disco intervertebral
- 8 Arteria gástrica izquierda
- 9 Riñón izquierdo
- 10 Lóbulo izquierdo del hígado
- 11 Glándula suprarrenal izquierda
- 12 Transcavidad de los epiplones
- 13 Novena costilla
- 14 Peritoneo de la gran cavidad peritoneal
- 15 Hoja posterior del ligamento frenoesplénico o suspensorio del bazo
- 16 Bazo
- 17 Arteria esplénica
- 18 Vena esplénica
- 19 Estómago
- 20 Cola del páncreas
- 21 Décima costilla

Ciego corte sagital, interior

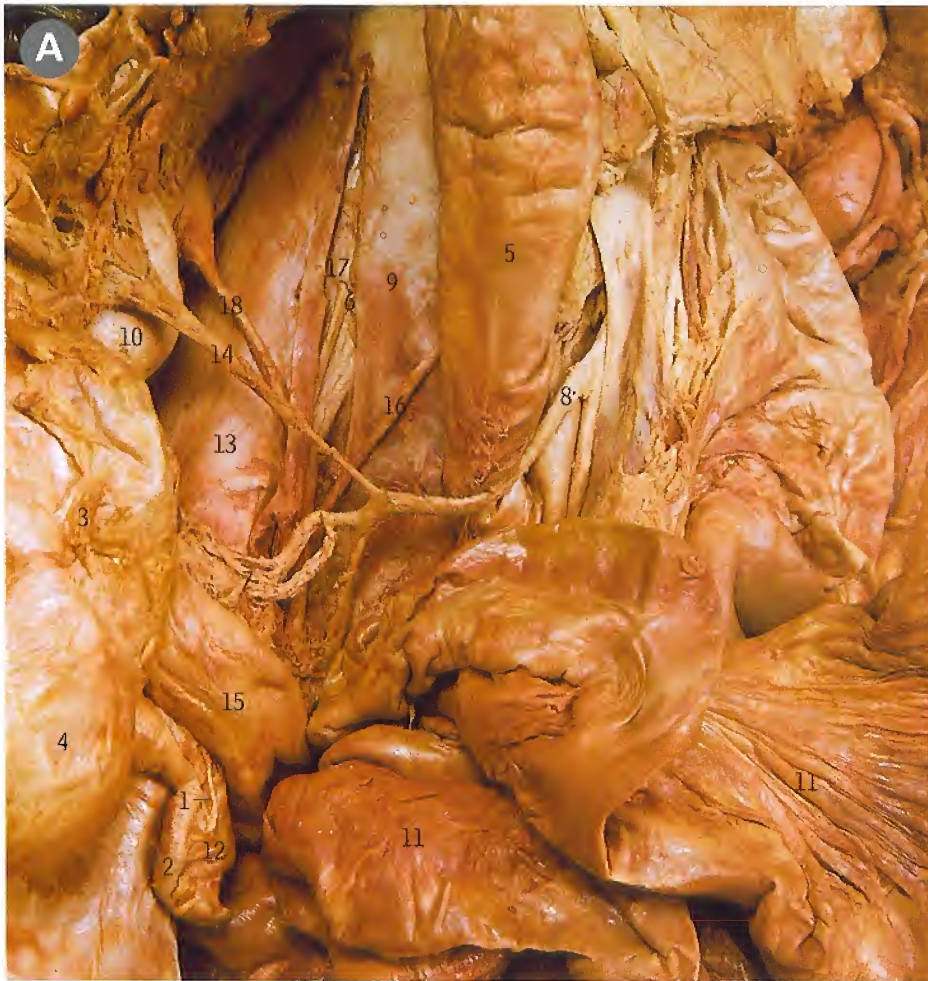

Sección sagital y media de la pelvis en la que se observa el lado derecho desde el izquierdo. La pared anterior se ha abierto y rebatido para mostrar los labios de la válvula ileocecal (7).

- 1 Colon ascendente
- 2 Vejiga urinaria
- 3 Ciego
- 4 Cola de caballo
- 5 Cóccix
- 6 Masa fibroide en el fondo del útero
- 7 Labios de la válvula ileocecal
- 8 Mesenterio del intestino delgado
- 9 Sínfisis del pubis
- 10 Fondo de saco rectouterino o de Douglas (excavación rectouterina)
- 11 Recto
- 12 Promontorio del sacro
- 13 Colon sigmoide
- 14 Terminación del saco tecal
- 15 Cavidad del útero
- 16 Válvulas conniventes
- 17 Fondo de saco vesicouterino (excavación vesicouterina)

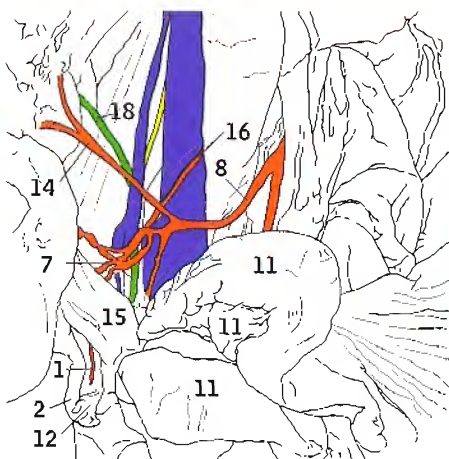
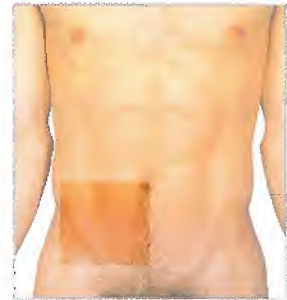

Apéndice, arteria ileocólica y estructuras vecinas *vista anterior*

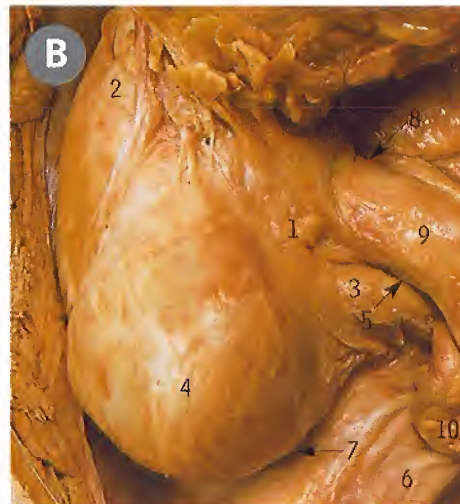


Se ha resecao la mayor parte del peritoneo del mesenterio y de la pared abdominal posterior, y se han desplazado a la derecha algunas asas del intestino delgado (11) para dejar al descubierto la arteria ileocólica (8), el ileon terminal (15) y el apéndice vermiforme (2) con su arteria apendicular (1).

- 1 Arteria apendicular en el mesoapendice
- 2 Apéndice vermiforme
- 3 Colon ascendente
- 4 Ciego
- 5 Porción descendente (segunda) del duodeno
- 6 Nervio genitocrural (genitofemoral)
- 7 Vasos ileales y cecales
- 8 Arteria ileocólica
- 9 Vena cava inferior
- 10 Polo inferior del riñón
- 11 Mesenterio y asas del yeyuno y del ileon
- 12 Mesoapéndice
- 13 Músculo psoas mayor
- 14 Arteria cólica derecha
- 15 Ileon terminal
- 16 Arteria espermática (testicular)
- 17 Vena espermática (testicular)
- 18 Uréter



Ciego y apéndice *vista anterior*

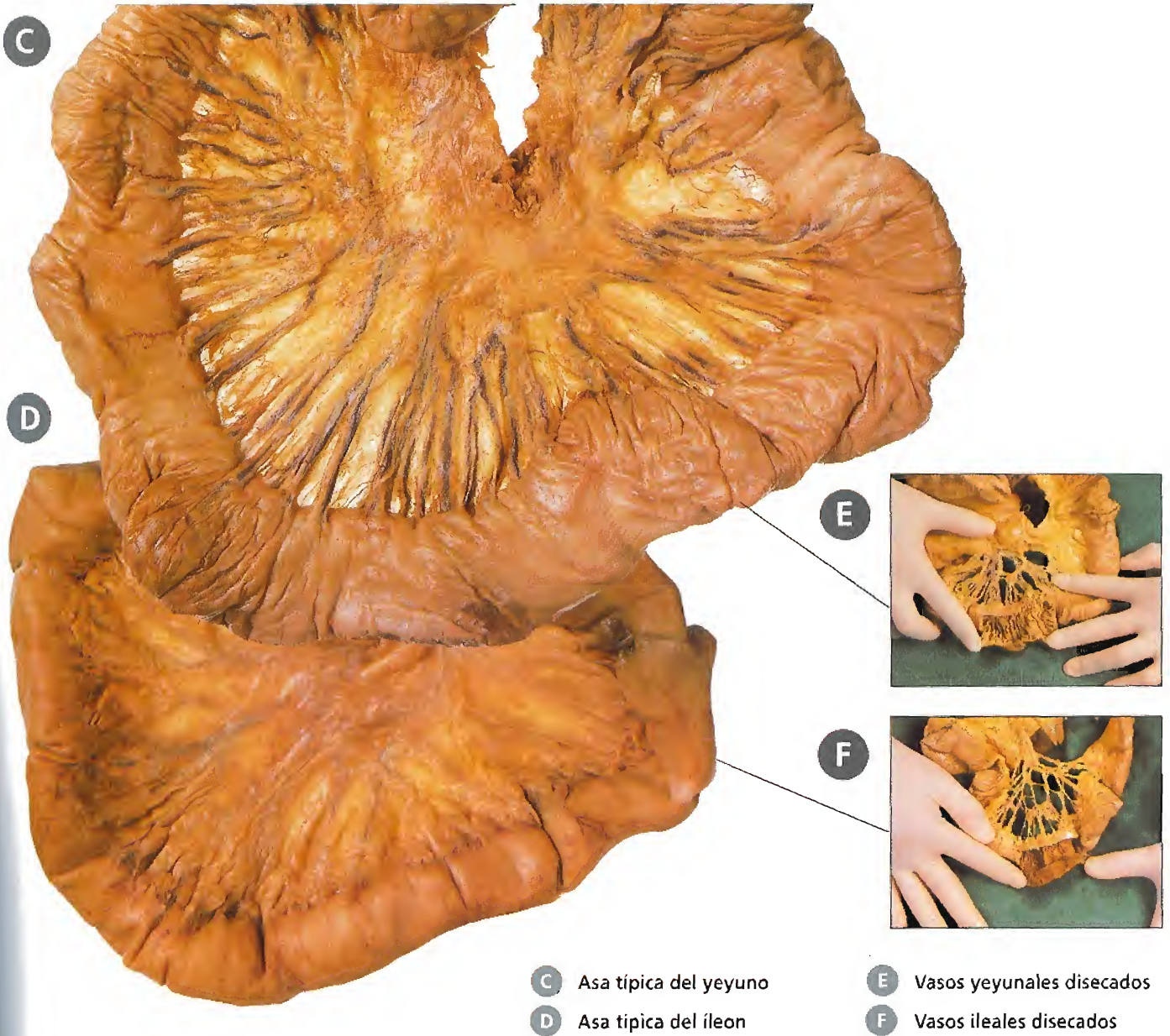


El íleon terminal (9) desemboca en el intestino grueso en la unión del ciego (4) y el colon ascendente (2), y el apéndice (3) se une al ciego inmediatamente por debajo de la unión ileocecal.

- 1 Tenia cólica (bandeleta muscular) anterior
- 2 Colon ascendente
- 3 Base del apéndice vermiforme
- 4 Ciego
- 5 Fosita ileocecal inferior
- 6 Peritoneo sobre los vasos ilíacos externos
- 7 Fosita retrocecal
- 8 Fosita ileocecal superior
- 9 Ileon terminal
- 10 Vértice del apéndice vermiforme



Intestino delgado



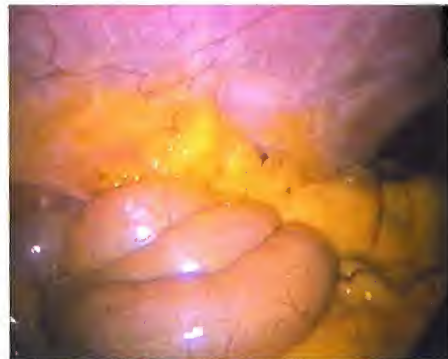C Asa típica del yeyuno

D Asa típica del íleon

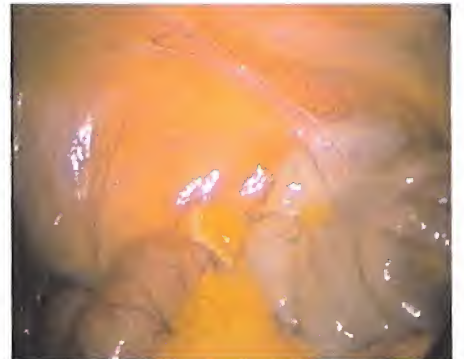
E Vasos yeyunales disecados

F Vasos ileales disecados

En la porción del mesenterio que mantiene al yeyuno en C, los vasos se anastomosan para formar uno o quizá dos arcos vasculares (E), de los que nacen largas ramas rectas que transcurren hasta la pared intestinal. La grasa del mesenterio tiende a concentrarse cerca de la raíz, dejando áreas o "ventanas" sin tejido grasa en las proximidades de la pared intestinal. En el mesenterio que mantiene el íleon en D, los vasos forman varios arcos con ramas más cortas (F) pero no hay áreas sin grasa. La pared del yeyuno (C) es más gruesa que la del íleon (D), y el calibre interior de la viscera también es mayor. El yeyuno también tiene mayor espesor porque los pliegues de su mucosa son más abundantes que en el íleon.



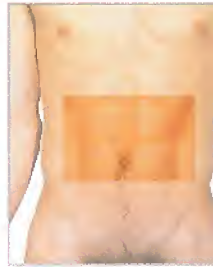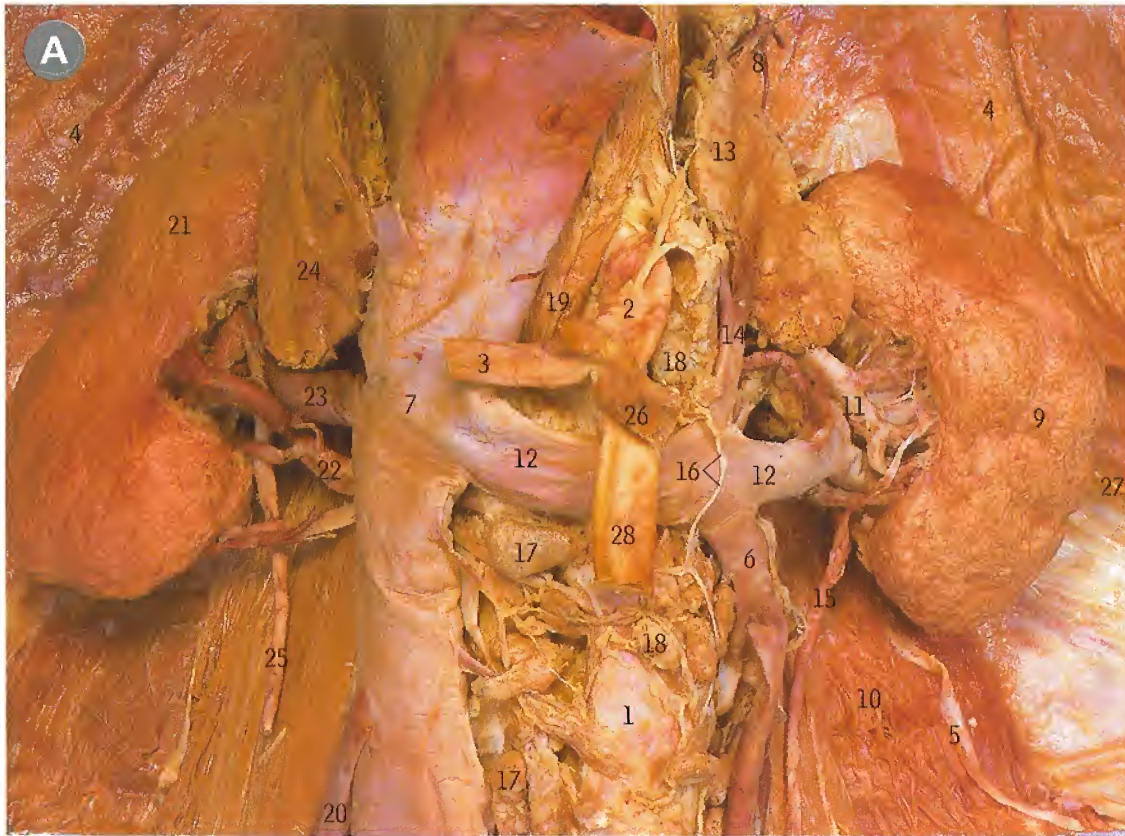
Vista laparoscópica del intestino delgado.



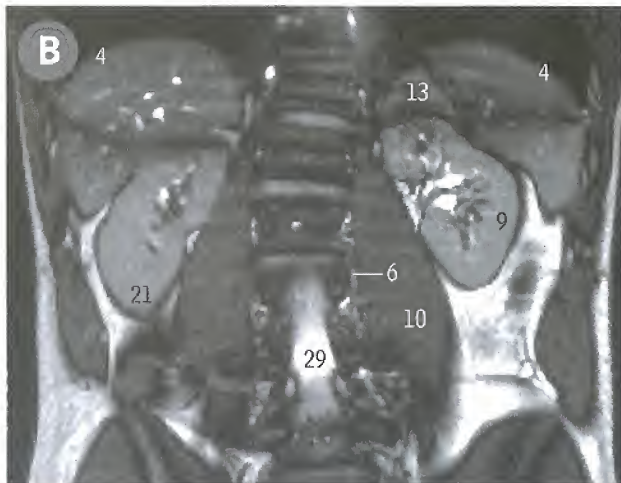
Vista laparoscópica del apéndice.

Riñones y glándulas suprarrenales

A disección **B** imagen axial de RM, abdomen



Los riñones (9 y 21) y las glándulas suprarrenales (13 y 24) aparecen en la pared abdominal posterior después de quitar todos los demás órganos. La vena renal izquierda (12) recibe las venas suprarrenal izquierda (14) y gonadal (espermática) (6), y después pasa sobre la aorta (1) profunda a la arteria mesentérica superior (28) hasta llegar a la vena cava inferior (7). En el hilio del riñón derecho (21), una rama grande de la arteria renal (22) pasa por delante de la vena renal (23). Los orígenes de las arterias renales en la aorta no se observan porque se encuentran ocultos por la vena renal izquierda (12) y la vena cava inferior (7). La imagen de RM de B pasa por los riñones y la glándula suprarrenal izquierda (13).

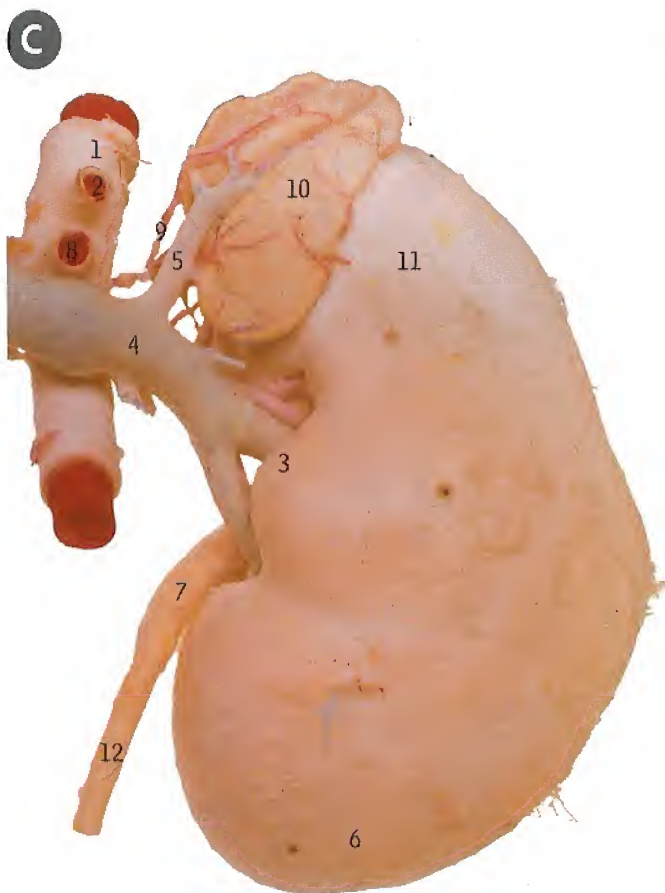


- | | |
|--|---------------------------------------|
| 1 Aorta abdominal y plexo aórtico | 15 Uréter izquierdo |
| 2 Tronco celiaco | 16 Vasos linfáticos |
| 3 Arteria hepática común | 17 Ganglios linfáticos paraaórticos |
| 4 Diafragma | 18 Ganglios linfáticos preaórticos |
| 5 Primer nervio espinal lumbar | 19 Pilar derecho del diafragma |
| 6 Vena gonadal (espermática) izquierda | 20 Vena gonadal (espermática) derecha |
| 7 Vena cava inferior | 21 Riñón derecho |
| 8 Vasos diafragmáticos inferiores izquierdos | 22 Arteria renal derecha |
| 9 Riñón izquierdo | 23 Vena renal derecha |
| 10 Músculo psoas mayor izquierdo | 24 Glándula suprarrenal derecha |
| 11 Arteria renal izquierda | 25 Uréter derecho |
| 12 Vena renal izquierda | 26 Arteria esplénica |
| 13 Glándula suprarrenal izquierda | 27 Nervio subcostal, izquierdo |
| 14 Vena suprarrenal izquierda | 28 Arteria mesentérica superior |
| | 29 Saco tecal |



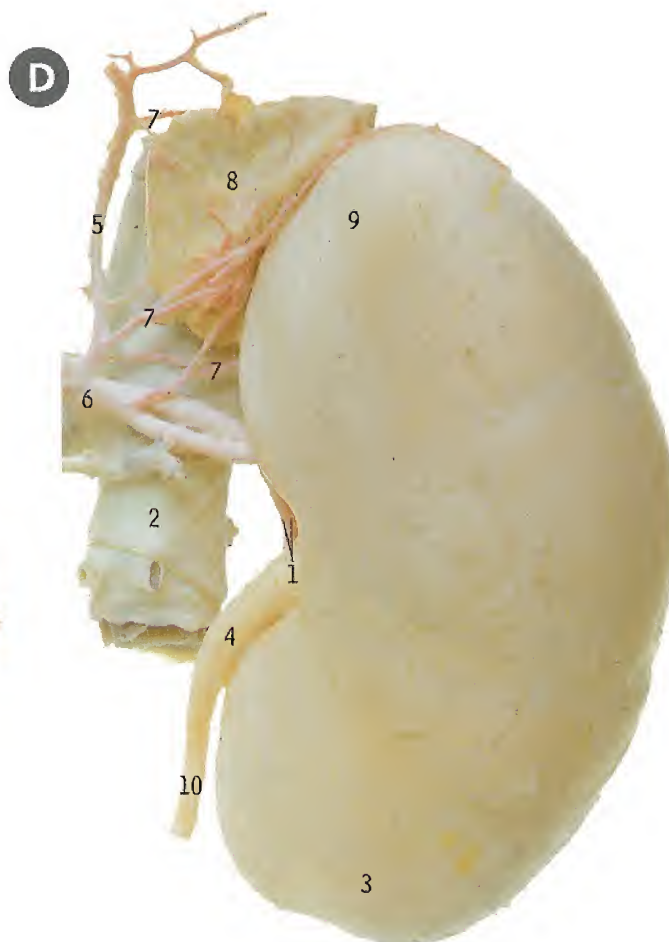
Riñón y glándula suprarrenal izquierdos con sus vasos

vista anterior



Riñón y glándula suprarrenal derechos con sus vasos

vista posterior



Los vasos se han distendido inyectando resina y se han eliminado todas las aponeurosis, conservando la glándula suprarrenal (10) en su posición normal, en el lado interno del polo superior del riñón (11).

Preparación similar a B, pero obsérvese que el riñón derecho, a diferencia del izquierdo, se ve desde atrás; en ambos casos el hilio de las superficies de cada riñón está dirigido medialmente.

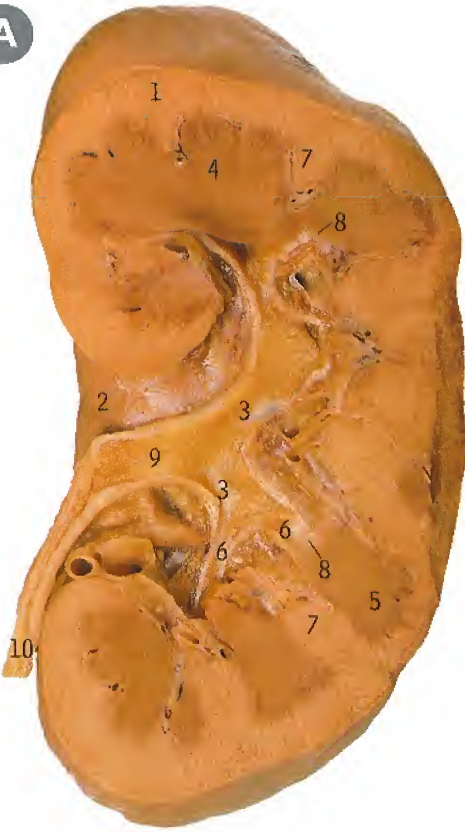
- 1 Aorta abdominal
- 2 Tronco celiaco
- 3 Hilio del riñón
- 4 Vena renal izquierda sobre la arteria renal
- 5 Vena suprarrenal izquierda
- 6 Polo inferior del riñón

- 7 Pelvis renal
- 8 Arteria mesenterica superior
- 9 Arterias suprarrenales
- 10 Glándula suprarrenal
- 11 Polo superior del riñón
- 12 Uréter

- 1 Hilio del riñón
- 2 Vena cava inferior
- 3 Polo inferior del riñón
- 4 Pelvis renal
- 5 Arteria diafragmática inferior derecha

- 6 Arteria renal derecha
- 7 Arterias suprarrenales
- 8 Glándula suprarrenal
- 9 Polo superior del riñón
- 10 Uréter

A



A Riñón

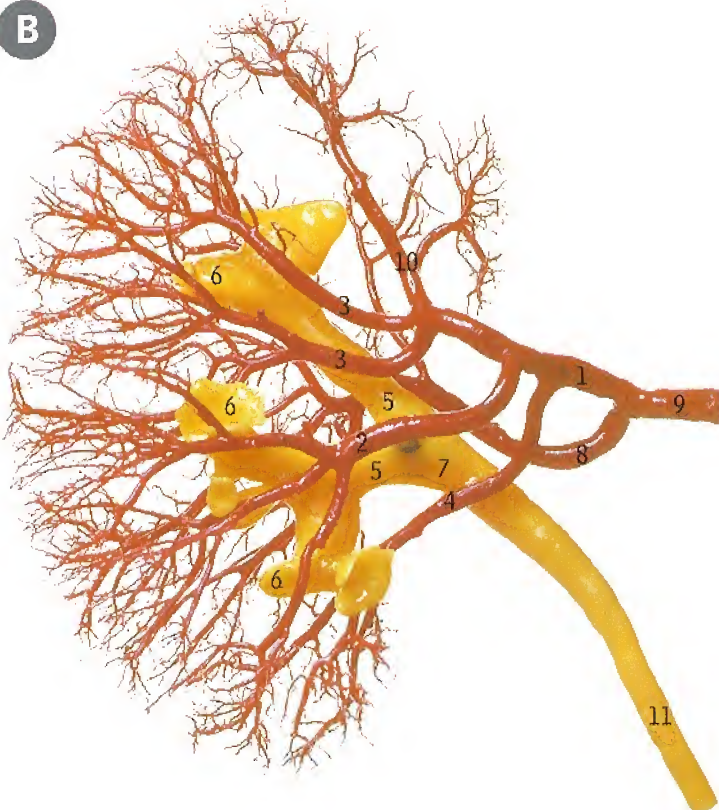estructura interna en un corte longitudinal

El corte pasa por el centro del riñón e incluye la pelvis renal (9) y el inicio del uréter (10). Se han eliminado los grandes vasos del hilio (2).

- | | |
|----------------------------------|-----------------------------|
| 1 Corteza | 6 Cáliz menor |
| 2 Hilio | 7 Columna renal (de Bertin) |
| 3 Cáliz mayor | 8 Papila renal |
| 4 Médula | 9 Pelvis renal |
| 5 Pirámide medular (de Malpigio) | 10 Uréter |

Los dos o tres cálices mayores (3) se unen para formar la pelvis renal (9), que sale del hilio (2) para transformarse en el uréter (10), a menudo con una ligera constricción en la unión de ambas estructuras. Ésta se conoce como la unión pelviuréterica, que suele ser el lugar donde los cálculos obstruyen la vía urinaria.

B



B Molde del riñón derecho

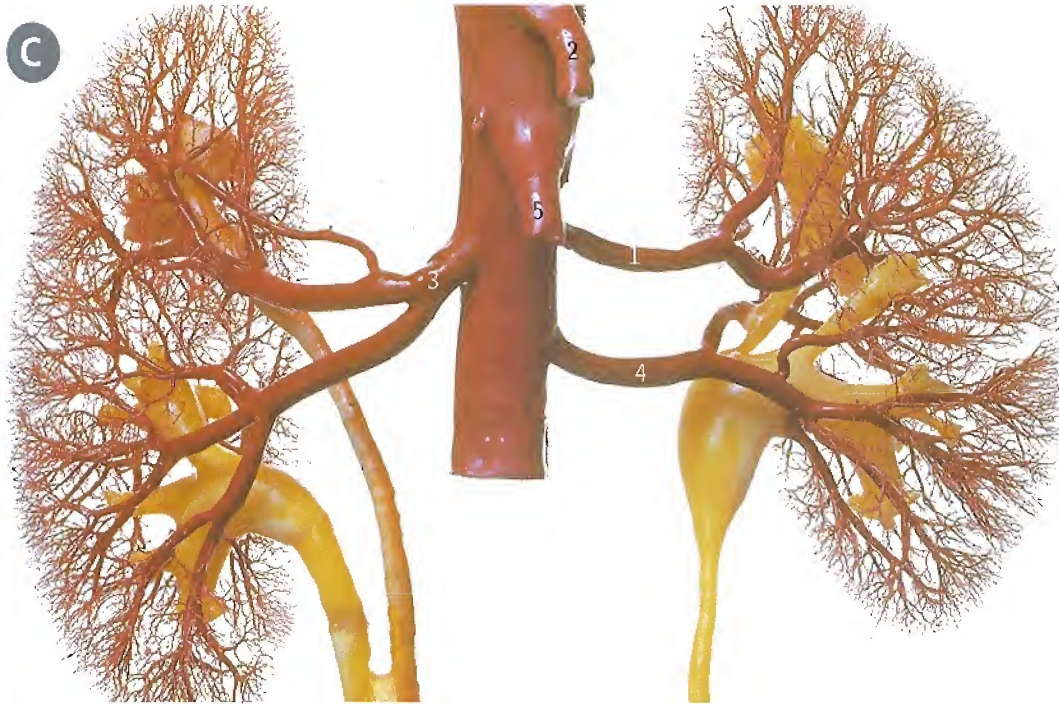
vista anterior

Rojo = arteria renal
Amarillo = vía urinaria

La división posterior (8) de la arteria renal (9) pasa en este caso por detrás de la pelvis renal (7) y el cáliz mayor (5 superior), pero todos los otros vasos se encuentran por delante de la vía urinaria; en consecuencia, es un riñón derecho visto por delante (vena, arteria, uréter de delante hacia atrás, y el hilio en el lado interno -v. pág. 255-), y no un riñón izquierdo visto desde atrás.

- 1 División anterior
- 2 Arteria del segmento anteroinferior
- 3 Arteria del segmento anterosuperior (doble)
- 4 Arteria del segmento inferior
- 5 Cáliz mayor
- 6 Cáliz menor
- 7 Pelvis renal
- 8 División posterior (formando la arteria del segmento posterior)
- 9 Arteria renal
- 10 Arteria del segmento superior
- 11 Uréter

Molde de la aorta y los riñones *vista anterior*



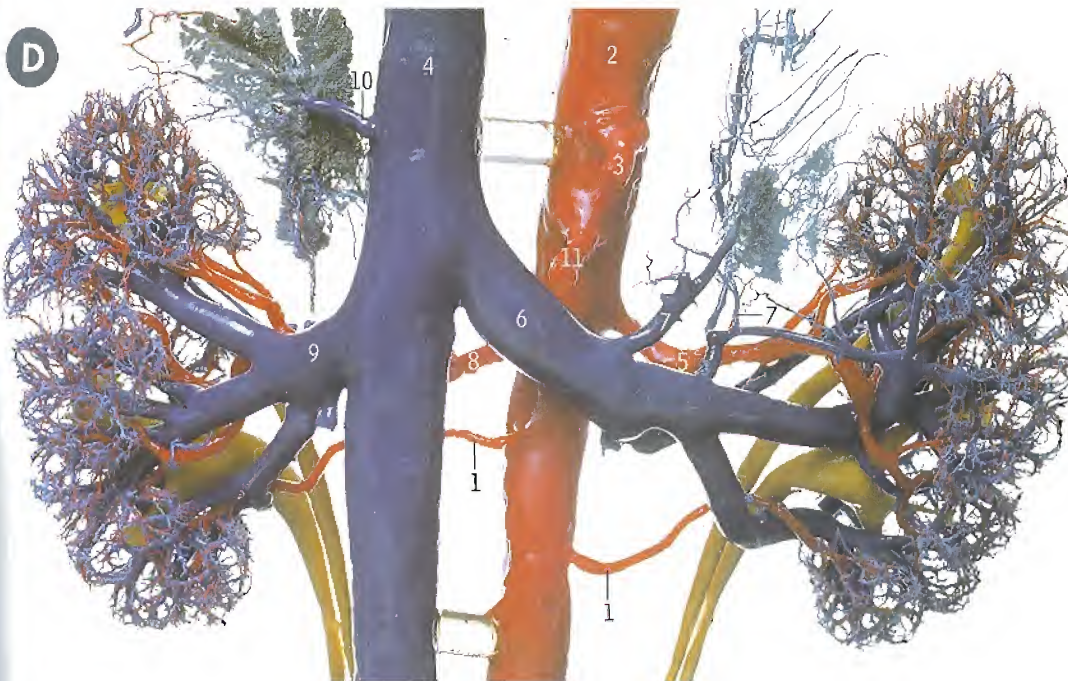
Rojo = arterias
Amarillo = vías urinarias

- 1 Arteria renal izquierda accesoria
- 2 Tronco celiaco
- 3 Ramificación de la arteria renal derecha en su inicio
- 4 Arteria renal izquierda
- 5 Arteria mesentérica superior

Las arterias renales accesorias representan arterias segmentarias que se originan directamente de la aorta. En este caso, la arteria accesoria izquierda (C1) irriga los segmentos superior y anterosuperior, mientras que el vaso "normal" irriga los segmentos posterior, anteroinferior e inferior.

En el lado derecho existen dos uréteres (no numerados), cada uno de los cuales emerge de un grupo distinto de cálices. En el izquierdo existen dos arterias (1 y 4).

Molde de los riñones y grandes vasos *vista anterior*

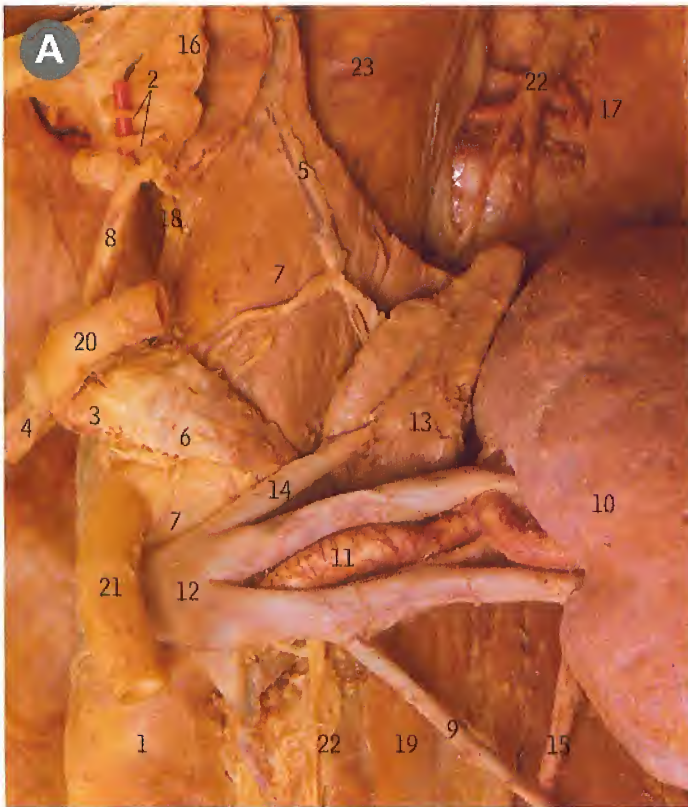


Rojo = arterias
Azul = venas
Amarillo = vías urinarias

- 1 Arterias renales accesorias
- 2 Aorta
- 3 Tronco celiaco
- 4 Vena cava inferior
- 5 Arteria renal izquierda
- 6 Vena renal izquierda
- 7 Venas suprarrenales izquierdas
- 8 Arteria renal derecha
- 9 Vena renal derecha
- 10 Vena suprarrenal derecha
- 11 Arteria mesentérica superior

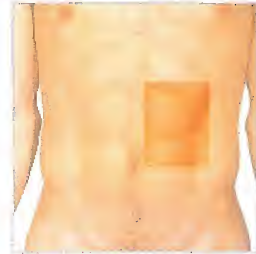En este caso ambos riñones presentan dos uréteres (no numerados), y existen arterias renales accesorias (1) que van a los polos inferiores de ambos riñones. Las glándulas suprarrenales (tampoco se han numerado) están delimitadas por sus patrones venosos, y se puede observar la corta vena suprarrenal derecha (10) que drena directamente en la vena cava inferior (4). En el riñón izquierdo existen dos venas suprarrenales (7), que drenan en la vena renal izquierda (6). Véase también la pág. 258, A14, A9, A12.

Riñón y glándula suprarrenal izquierdos *vista anterior*

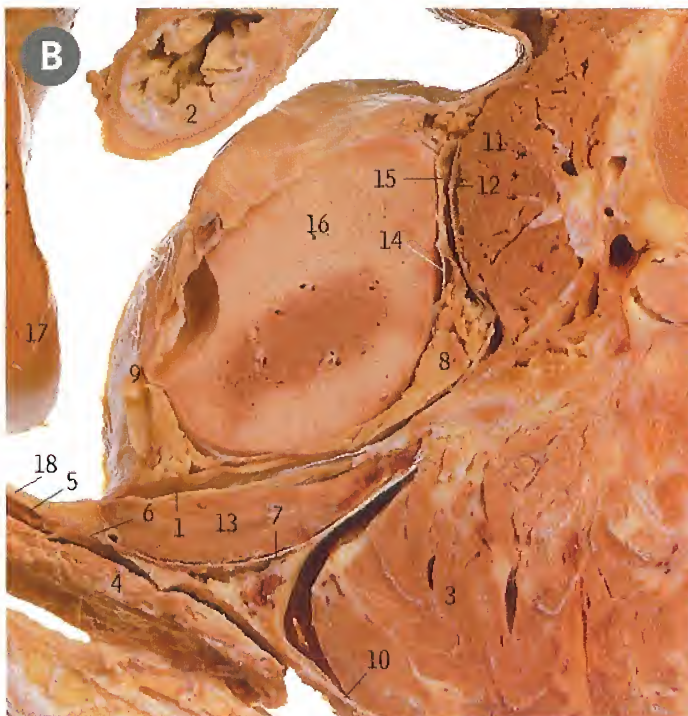


Se observan el riñón (10) y la glándula suprarrenal (13) izquierdos en la pared abdominal posterior. Se ha quitado gran parte del diafragma, pero permanece el orificio (hiato) esofágico; el extremo del esófago (16) se abre en el cardias gástrico, y un tronco vagal anterior (doble) (2) rodea el señalador rojo. El tronco vagal posterior (18) está detrás y a la derecha del esófago. Se ha retirado parte de la pleura (17) para mostrar el tronco simpático (22) en la parte lateral de las vértebras torácicas inferiores. El ganglio celiaco izquierdo y el plexo celiaco (6) están en la raíz del tronco celiaco (3).

- 1 Aorta abdominal
- 2 Tronco vagal anterior (doble, sobre el señalador)
- 3 Tronco celiaco
- 4 Arteria hepática común
- 5 Vasos diafragmáticos inferiores
- 6 Ganglio celiaco izquierdo y plexo celiaco
- 7 Pilar izquierdo del diafragma
- 8 Arteria gástrica izquierda
- 9 Vena gonadal (espermática) izquierda
- 10 Riñón izquierdo
- 11 Arteria renal izquierda
- 12 Vena renal izquierda
- 13 Glándula suprarrenal izquierda
- 14 Vena suprarrenal izquierda
- 15 Ureter izquierdo
- 16 Extremo inferior del esófago
- 17 Pleura (borde cortado)
- 18 Tronco vagal posterior
- 19 Músculo psoas mayor
- 20 Arteria esplénica
- 21 Arteria mesentérica superior
- 22 Tronco simpático
- 23 Aorta torácica



Riñón y aponeurosis renal derechos *en un corte transversal, vista inferior*

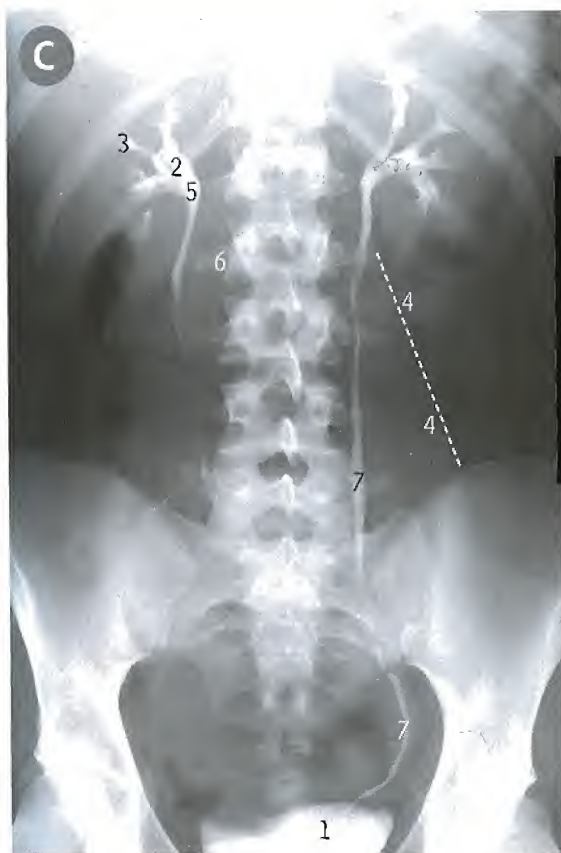


En el corte transversal de la parte más baja del riñón derecho (16), visto desde abajo en dirección hacia el tórax, se ha disecado la aponeurosis renal (15) de la grasa perirrenal (8) y la cápsula propia del riñón (14). (Había un pequeño quiste en la superficie de este riñón.) El corte también muestra las tres capas (10, 7 y 1) de la aponeurosis lumbar (6).

- | | |
|--|--|
| 1 Capa anterior de la aponeurosis lumbar | 10 Capa posterior de la aponeurosis lumbar |
| 2 Asa del intestino delgado | 11 Músculo psoas mayor |
| 3 Músculo erector de la columna | 12 Vaina del psoas |
| 4 Músculo oblicuo mayor (externo) | 13 Músculo cuadrado de los lomos (lumbar) |
| 5 Músculo oblicuo menor (interno) | 14 Cápsula renal |
| 6 Aponeurosis lumbar | 15 Aponeurosis renal |
| 7 Capa media de la aponeurosis lumbar | 16 Riñón derecho |
| 8 Grasa perirrenal | 17 Lóbulo derecho del hígado |
| 9 Peritoneo | 18 Músculo transversal del abdomen |

Por fuera de la cápsula propia del riñón (cápsula renal, 14) existe una cantidad variable de grasa (grasa perirrenal, 8), y por fuera de ella una condensación de tejido conectivo que forma la aponeurosis renal (15).



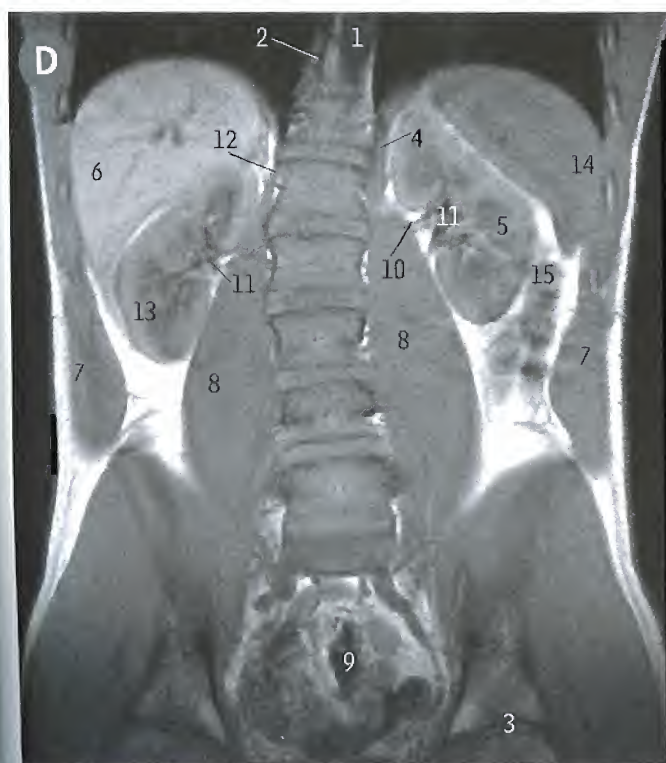


C Urografía intravenosa (UIV)

El medio de contraste inyectado por vía intravenosa es excretado por los riñones y delimita el contorno de los cálices (3 y 2), la pelvis renal (5) y los uréteres (7), que desembocan en la vejiga (1) en la pelvis.

- | | |
|--------------------|--|
| 1 Vejiga | 5 Pelvis renal |
| 2 Cáliz mayor | 6 Apófisis transversas de las vértebras lumbares |
| 3 Cáliz menor | 7 Uréter |
| 4 Sombra del psoas | |

En la imagen radiológica los uréteres se localizan normalmente cerca de los extremos de las apófisis transversas de las vértebras lumbares y puede retorcerse sobre el músculo psoas cuando éste es muy desarrollado (p. ej., en los remeros).



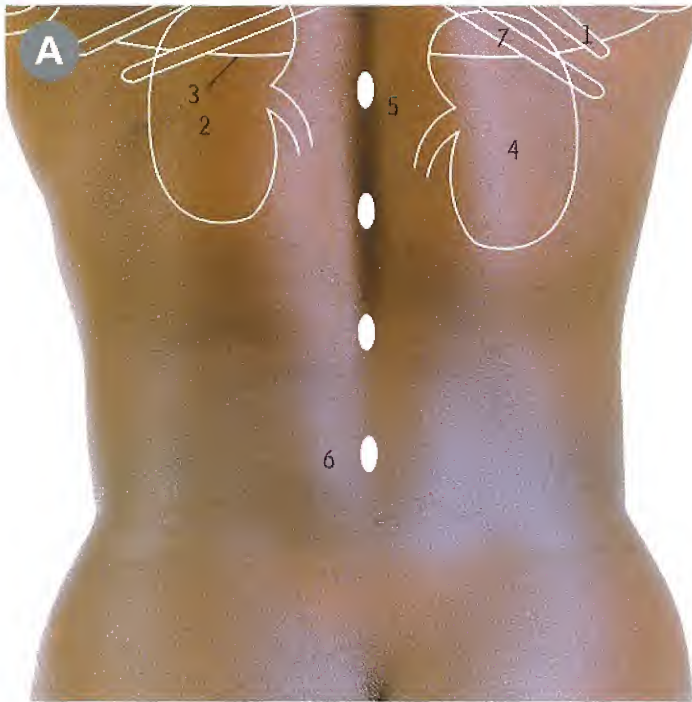
D Abdomen

imagen coronal de RM

- 1 Aorta
- 2 Vena ácigos
- 3 Articulación de la cadera
- 4 Pilar izquierdo del diafragma
- 5 Riñón izquierdo
- 6 Hígado
- 7 Músculos oblicuos del abdomen
- 8 Músculo psoas mayor
- 9 Recto
- 10 Arteria renal
- 11 Pelvis renal
- 12 Pilar derecho del diafragma
- 13 Riñón derecho
- 14 Bazo
- 15 Ángulo esplénico del colon



Aneurisma de la aorta abdominal y cálculos ureterales, ver página 281.

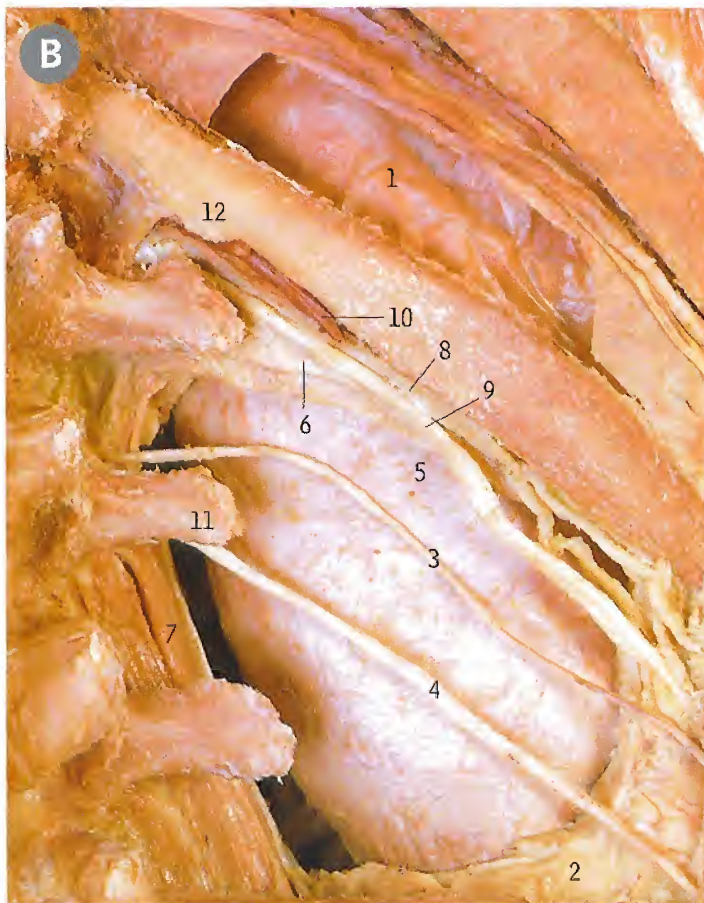


A Riñones

puntos de referencia superficiales, vista posterior

El polo superior del riñón izquierdo llega a la altura de la undécima costilla, pero el riñón derecho tiene una localización ligeramente inferior (debido a la masa del hígado en el lado derecho). El hilio de cada riñón se localiza a 5 cm de la línea media. El borde inferior del seno costodiafragmático de la pleura cruza la duodécima costilla; compárese con la disección de la parte inferior (B6).

- 1 Undécima costilla
- 2 Riñón izquierdo
- 3 Borde inferior de la pleura
- 4 Riñón derecho
- 5 Apófisis espinosa de la primera vértebra lumbar
- 6 Apófisis espinosa de la cuarta vértebra lumbar
- 7 Duodécima costilla

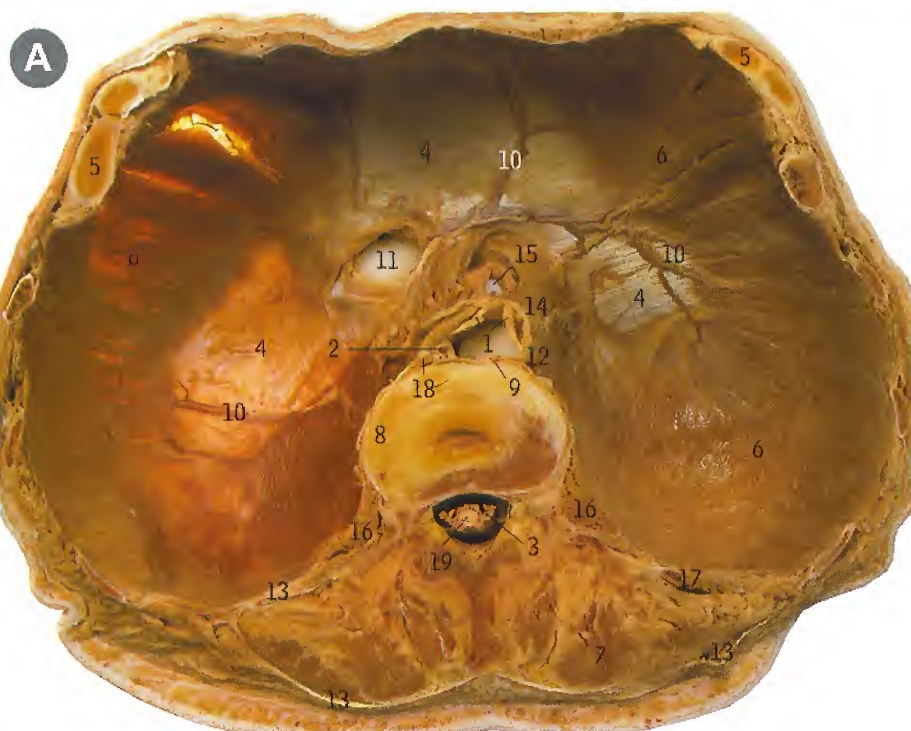

B Riñón derecho *vista posterior*

Se han eliminado la mayoría de los músculos torácicos y abdominales para mostrar los tres nervios (9, 3 y 4) que se localizan por detrás del riñón (5). De mayor importancia es la relación de la porción superior del riñón con la pleura. Se ha abierto una ventana en la pleura parietal por encima de la duodécima costilla (12) para acceder al seno costodiafragmático (1), cuyo límite inferior (6) discurre transversalmente por detrás del riñón y por delante de la duodécima vértebra, de situación oblicua.

- 1 Seno costodiafragmático de la pleura
- 2 Tejido extraperitoneal
- 3 Nervio abdominogenital mayor
- 4 Nervio abdominogenital menor
- 5 Riñón
- 6 Borde inferior de la pleura
- 7 Músculo psoas mayor
- 8 Arteria subcostal
- 9 Nervio subcostal
- 10 Vena subcostal
- 11 Apófisis transversa de la segunda vértebra lumbar
- 12 Duodécima costilla

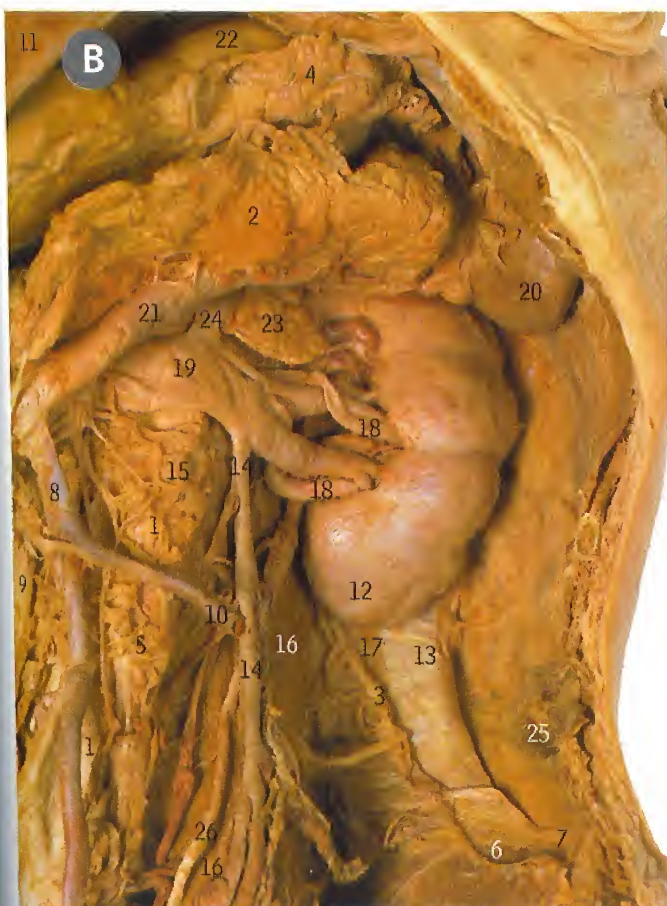




A Diafragma vista inferior

- 1 Aorta
- 2 Vena ácigos
- 3 Cola de caballo
- 4 Centro frénico del diafragma
- 5 Margen costal
- 6 Diafragma
- 7 Músculo erector de la columna vertebral
- 8 Primer disco intervertebral lumbar
- 9 Vena hemiácigos inferior
- 10 Vasos diafragmáticos inferiores
- 11 Orificio de la vena cava inferior
- 12 Pilar izquierdo
- 13 Aponeurosis lumbar
- 14 Ligamento arqueado mediano del diafragma
- 15 Orificio (hiato) esofágico
- 16 Músculo psoas mayor
- 17 Músculo cuadrado de los lomos (lumbar)
- 18 Pilar derecho
- 19 Médula espinal

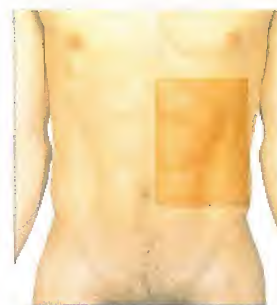Las fibras del pilar derecho (A18) forman los márgenes derecho e izquierdo del orificio (hiato) esofágico (A15).



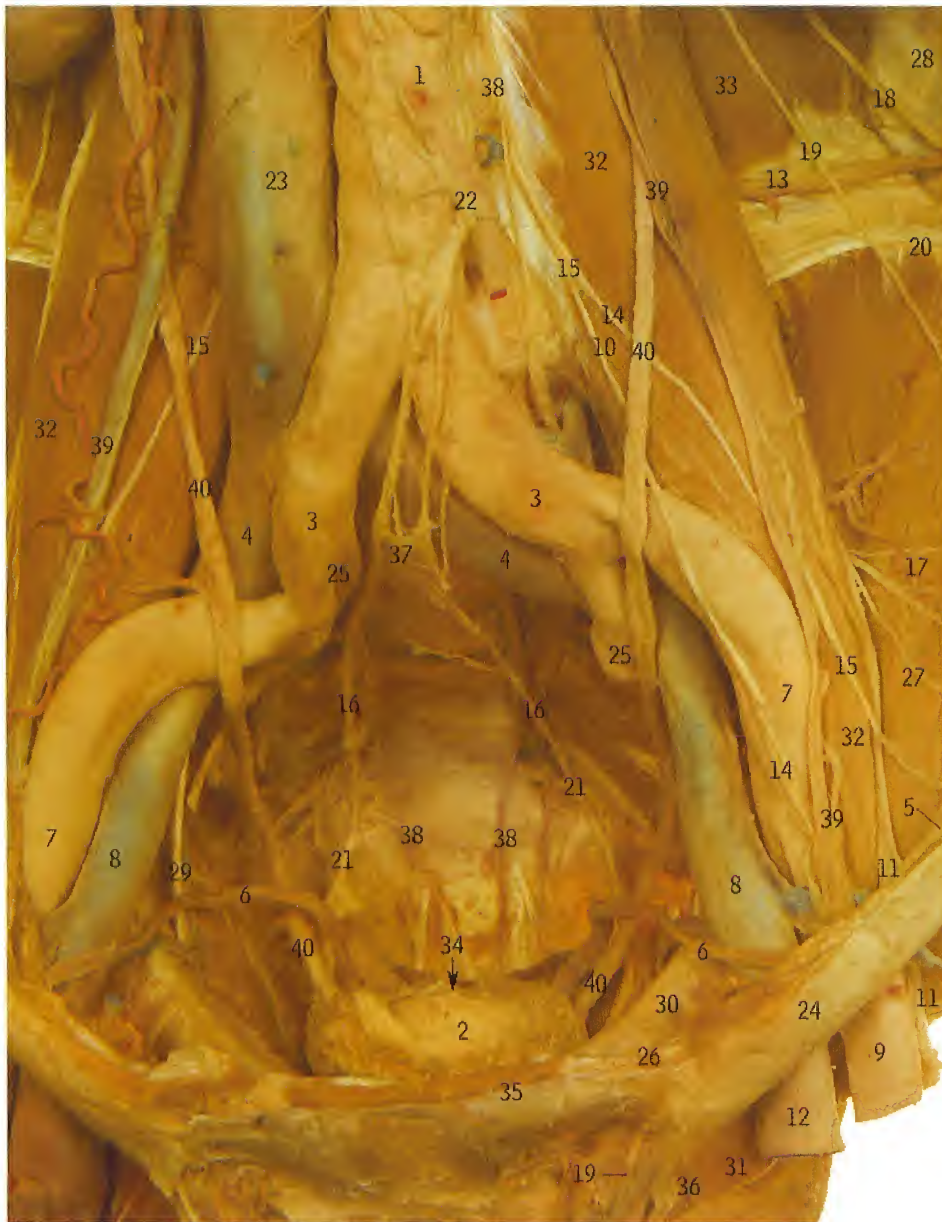
B Pared abdominal posterior lado izquierdo

Las estructuras de la pared abdominal posterior se observan desde delante. El cuerpo del páncreas (2) se ha girado hacia arriba para mostrar la vena esplénica (21). La glándula suprarrenal (23) aparece separada del polo superior del riñón (comparada con A13 y 10 en la pág. 258).

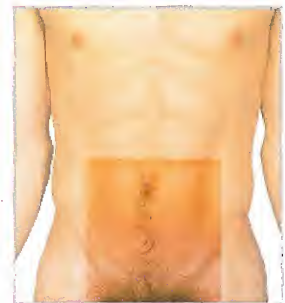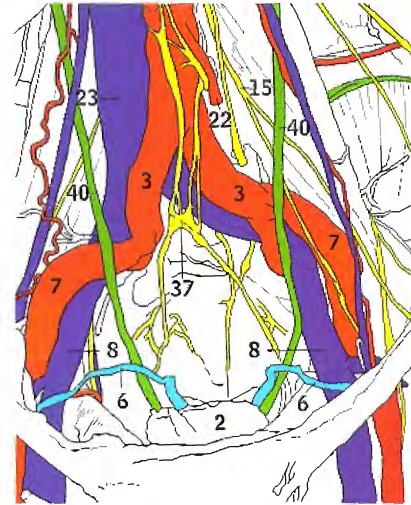
- | | |
|--|-----------------------------------|
| 1 Aorta y plexo aórtico | 22 Estómago |
| 2 Cuerpo del páncreas | 23 Glándula suprarrenal |
| 3 Primer nervio espinal lumbar | 24 Vena suprarrenal |
| 4 Epiplón mayor | 25 Músculo transverso del abdomen |
| 5 Plexo hipogástrico | 26 Uréter |
| 6 Nervio abdominogenital menor | |
| 7 Nervio abdominogenital mayor | |
| 8 Vena mesentérica inferior | |
| 9 Vena cava inferior | |
| 10 Vena cólica izquierda | |
| 11 Hígado | |
| 12 Polo inferior del riñón | |
| 13 Porción lumbar de la aponeurosis toracolumbar | |
| 14 Vena ovárica | |
| 15 Ganglio linfático paraaórtico | |
| 16 Músculo psoas mayor | |
| 17 Cuadrado de los lomos (lumbar) | |
| 18 Arteria renal | |
| 19 Vena renal | |
| 20 Bazo | |
| 21 Vena esplénica | |



Paredes posteriores del abdomen y de la pelvis



Se ha quitado todo el peritoneo y los órganos (excepto la vejiga, 2; los uréteres, 40, y los conductos deferentes, 6), para mostrar los vasos y nervios.



- | | | |
|--|--|--|
| 1 Aorta y plexo aórtico | 16 Nervio hipogástrico | 28 Porción lumbar de la aponeurosis toracolumbar |
| 2 Vejiga | 17 Ilíaco y ramas del nervio crural y la arteria iliolumbar | 29 Nervio y vasos obturadores |
| 3 Arteria iliaca común | 18 Nervio abdominogenital mayor | 30 Ligamento pectíneo o de Cooper |
| 4 Vena iliaca común | 19 Nervio abdominogenital menor | 31 Posición del conducto femoral |
| 5 Arteria circunfleja iliaca | 20 Ligamento iliolumbar | 32 Músculo psoas mayor |
| 6 Conducto deferente | 21 Plexo hipogástrico inferior (pelviano) y nervios espláncnicos pelvianos | 33 Músculo cuadrado de los lomos (lumbar) |
| 7 Arteria iliaca externa | 22 Arteria mesentérica inferior y plexo | 34 Recto (borde seccionado) |
| 8 Vena iliaca externa | 23 Vena cava inferior | 35 Músculo recto anterior mayor del abdomen |
| 9 Arteria femoral | 24 Arco crural de Falopio (ligamento inguinal) | 36 Cordón espermático |
| 10 Rama crural (femoral) del nervio genitocrural | 25 Arteria iliaca interna | 37 Plexo hipogástrico superior |
| 11 Nervio crural (femoral) | 26 Ligamento lacunar o de Gimbernat | 38 Tronco y ganglios simpáticos |
| 12 Vena femoral | 27 Nervio femorocutáneo en su origen en el nervio crural | 39 Vasos espermáticos (testiculares) |
| 13 Cuarta arteria lumbar | | 40 Uréter |

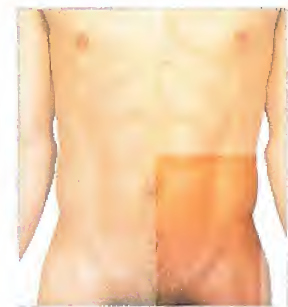

Plexo lumbar izquierdo

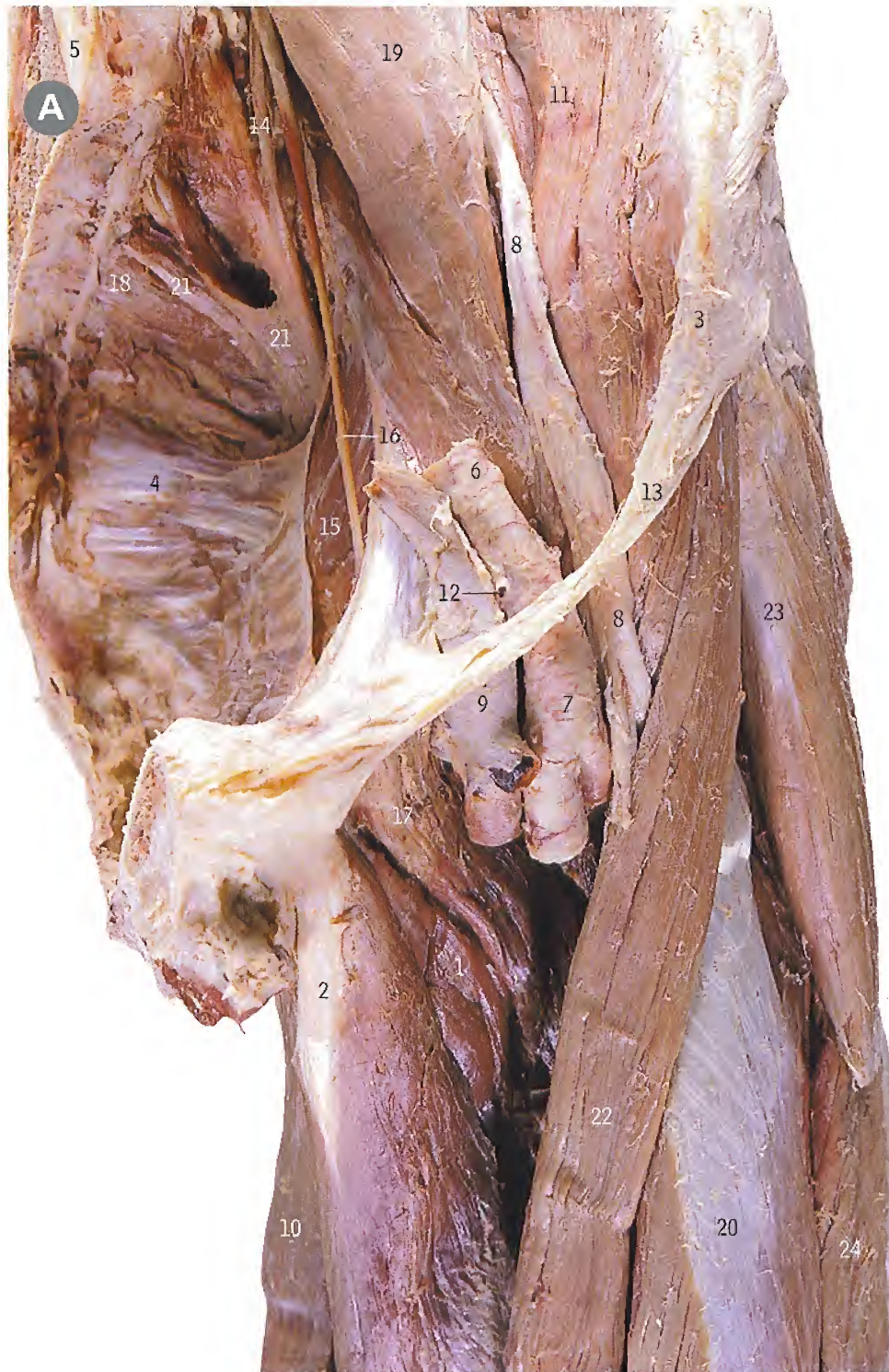
vista anterior

Se ha quitado el psoas mayor para mostrar los nervios que constituyen el plexo y que están incluidos dentro del músculo. Debido a que se extirpó la mayor parte de la pared abdominal anterolateral (excepto las partes más bajas del oblicuo mayor [externo], 1; el oblicuo menor [interno], 9, y el transverso, 18), los nervios abdominogenitales mayor (6) y menor (7) se encuentran muy mediales; no deberían situarse sobre el iliaco (5).

- 1 Músculo oblicuo mayor (externo)
- 2 Aponeurosis del oblicuo mayor (externo)
- 3 Nervio crural (femoral)
- 4 Nervio genitocrural
- 5 Músculo iliaco
- 6 Nervio abdominogenital mayor
- 7 Nervio abdominogenital menor
- 8 Ligamento iliolumbar
- 9 Músculo oblicuo menor (interno)
- 10 Nervio femorocutáneo
- 11 Tronco lumbosacro
- 12 Nervio obturador
- 13 Músculo cuadrado de los lomos (lumbar)
- 14 Ramas comunicantes
- 15 Anillo inguinal superficial
- 16 Tronco y ganglios simpáticos
- 17 Tercera vértebra lumbar y ligamento vertebral común anterior
- 18 Músculo transverso del abdomen
- 19 Cara superior del arco crural de Falopio o ligamento inguinal
- 20 Ramo anterior del quinto nervio lumbar
- 21 Ramo anterior del primer nervio sacro
- 22 Ramo anterior del cuarto nervio lumbar



Músculos de la pelvis izquierda y muslo proximal vista anterior ligeramente oblicua



- 1 Músculo aductor menor (segundo)
- 2 Músculo aductor mediano (primero)
- 3 Espina iliaca anterosuperior
- 4 Músculo isquiococcigeo
- 5 Quinto disco intervertebral lumbar
- 6 Arteria iliaca externa
- 7 Arteria femoral
- 8 Nervio crural
- 9 Vena femoral
- 10 Músculo recto interno
- 11 Músculo iliaco
- 12 Arteria epigástrica inferior, origen
- 13 Arco crural de Falopio (ligamento inguinal)
- 14 Tronco lumbosacro
- 15 Músculo obturador interno
- 16 Nervio obturador
- 17 Músculo pectíneo
- 18 Músculo piramidal de la pelvis
- 19 Músculo psoas mayor
- 20 Músculo recto anterior del muslo
- 21 Plexo sacro
- 22 Músculo sartorio
- 23 Músculo tensor de la fascia lata
- 24 Músculo vasto externo



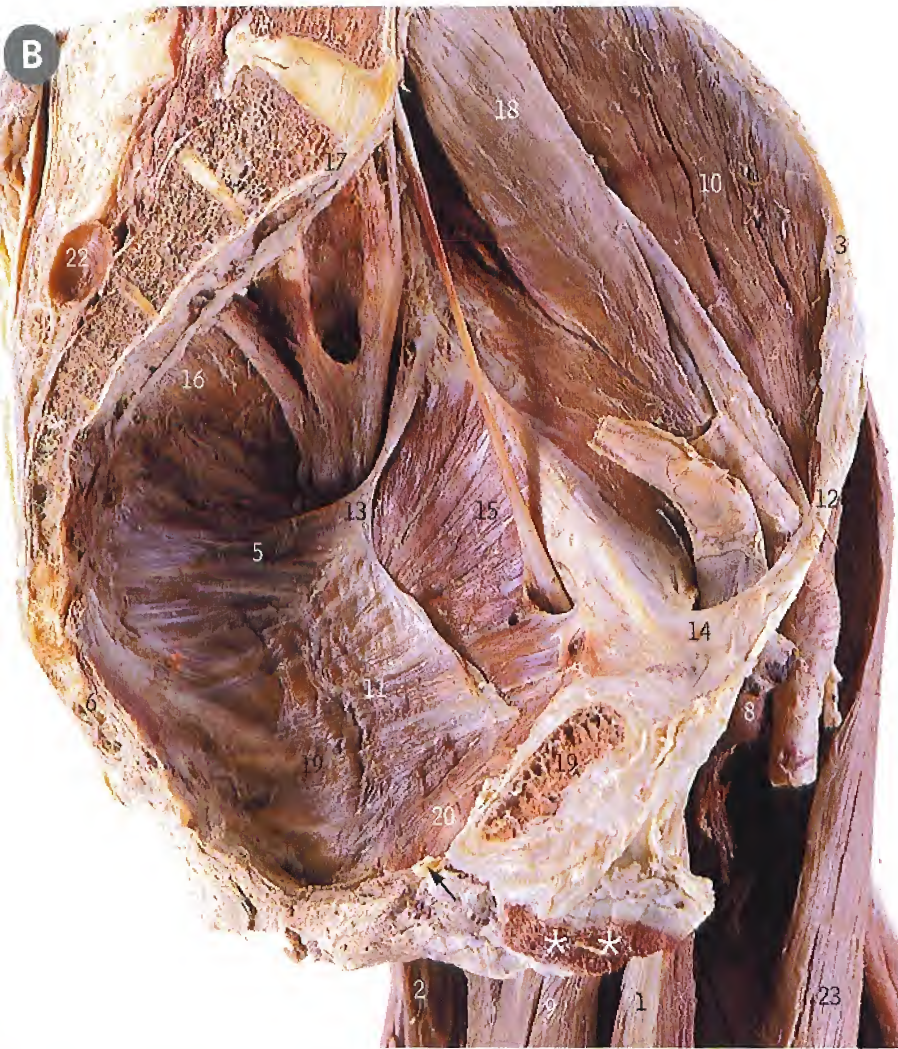
La espina iliaca anterosuperior (3) y la espina del pubis, en las que se insertan los extremos del arco crural de Falopio o ligamento inguinal (13), constituyen referencias anatómicas palpables importantes en la región inguinal (v. pág. 236).

La porción del obturador interno (15) que permanece *por encima* de la inserción del elevador del ano forma parte de la pared lateral de la cavidad pelviana, en tanto que la porción que queda *por debajo* de la inserción se encuentra en el perineo y forma parte de la pared externa de la fosa isquiorrectal (isquioanal) (págs. 279 y 280).

El piramidal de la pelvis (18) sale de la pelvis hacia la región glútea a través del agujero ciático *mayor*, *por encima* de la espina ciática, en tanto que el obturador interno (15) sale a través del agujero ciático *menor* *por debajo* de la espina ciática.

Se ha resecado la pared anterior del abdomen y la mayor parte de las vísceras y aponeurosis. Para ayudar en la orientación, se han mantenido segmentos de los vasos ilíacos y femorales y el borde inferior de la aponeurosis del músculo oblicuo mayor (ligamento inguinal).

Músculos de la mitad izquierda de la pelvis




B *Pelvis masculina*

La aponeurosis que cubre al músculo obturador interno (15) se ha retirado hacia el origen tendinoso del músculo elevador del ano (11 y 20); una sonda uretral (flecha) indica la posición del esfínter de la uretra, y el plano de la sección pasa a través del músculo bulbocavernoso (asterisco).

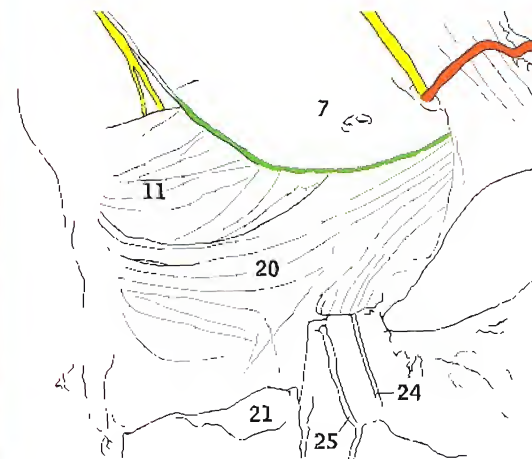
Referencias de los números de B y C

- 1 Músculo aductor mediano
- 2 Músculo aductor mayor
- 3 Espina iliaca anterosuperior
- 4 Ramo del cuarto nervio sacro
- 5 Músculo isquiococcigeo
- 6 Cóccix
- 7 Aponeurosis del obturador interno
- 8 Vena femoral
- 9 Músculo recto interno
- 10 Músculo iliaco
- 11 Porción iliococcigea del elevador del ano
- 12 Arco crural de Falopio (ligamento inguinal)
- 13 Espina ciática
- 14 Ligamento lacunar (de Gimbernat)
- 15 Músculo obturador interno, atravesado por el nervio obturador
- 16 Músculo piramidal de la pelvis
- 17 Promontorio del sacro
- 18 Músculo psoas mayor
- 19 Sinfisis del pubis
- 20 Porción pubococcigea del elevador del ano
- 21 Recto
- 22 Conducto del sacro con quiste
- 23 Músculo sartorio
- 24 Uretra
- 25 Vagina



C *Pelvis femenina*

Se han mantenido los extremos distales de la uretra (24), vagina (25) y recto (21).

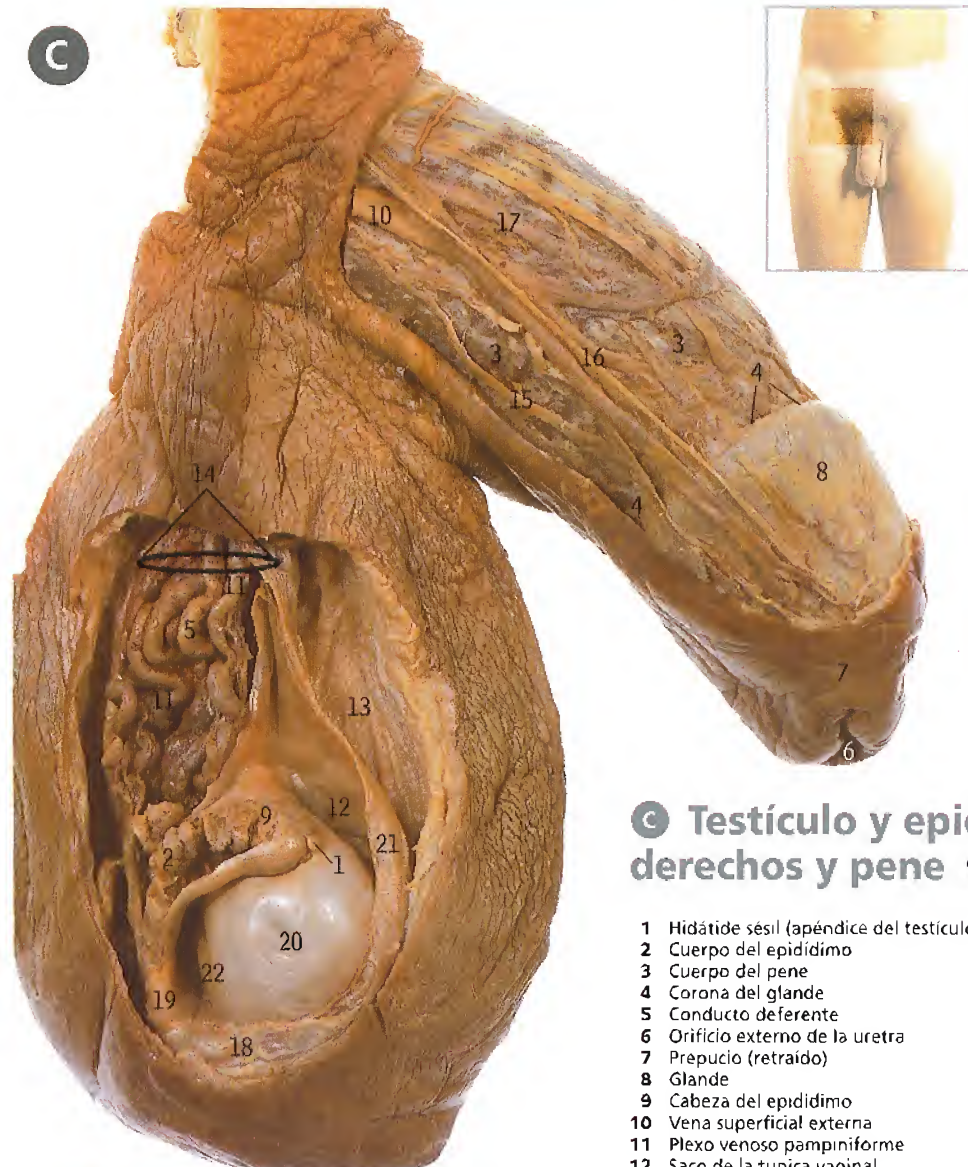
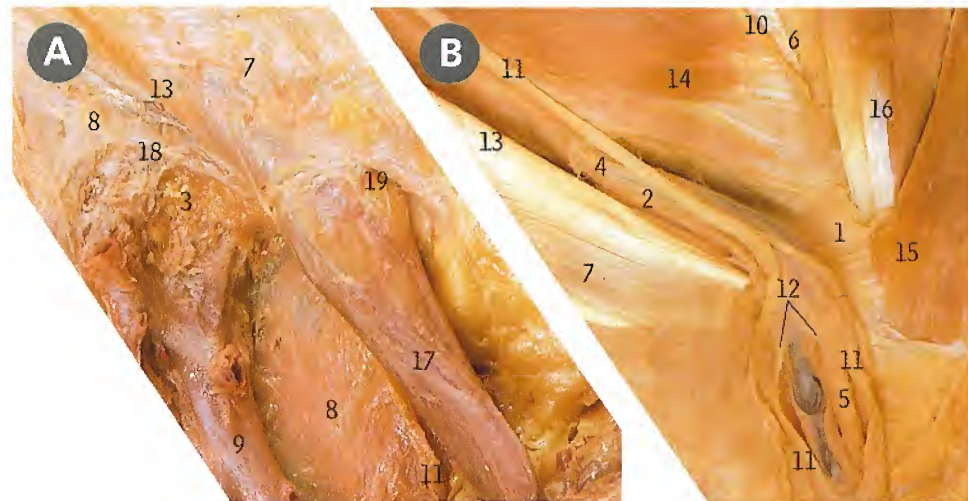


Región inguinal derecha en el varón

A Disección superficial

B Después de seccionar la aponeurosis del oblicuo mayor (externo) y el cordón espermático

En A se observa que el cordón espermático (17) emerge del anillo inguinal superficial (19) y queda recubierto por la aponeurosis espermática externa. En B, con la aponeurosis del oblicuo mayor (externo) desplazada después de seccionar la pared anterior de la vaina del recto, el cordón emerge del anillo inguinal profundo (4) y la aponeurosis cremastérica (2) constituye ahora la envoltura más superficial. Se ha cortado las tres envolturas del cordón (1, 3, 4) para mostrar el conducto deferente (5).



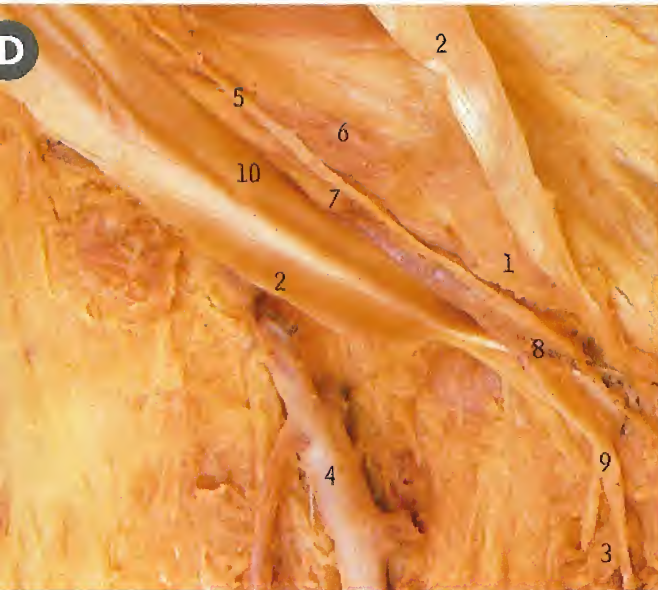- 1 Tendón conjunto
- 2 Aponeurosis cremastérica y músculo cremastérico sobre el cordón espermático
- 3 Aponeurosis cribosa
- 4 Anillo inguinal profundo (abdominal)
- 5 Conducto deferente
- 6 Borde de la vaina del recto anterior del abdomen
- 7 Aponeurosis del oblicuo mayor (externo) abdominal
- 8 Fascia lata
- 9 Vena safena interna (mayor)
- 10 Nervio abdominogenital mayor
- 11 Nervio abdominogenital menor
- 12 Borde cortado de las envolturas del cordón
- 13 Arco crural de Falopio (ligamento inguinal)
- 14 Músculo oblicuo menor (interno)
- 15 Músculo piramidal del abdomen
- 16 Músculo recto anterior del abdomen
- 17 Cordón espermático
- 18 Margen superior de la fosa oval de Scarpa (abertura safena)
- 19 Margen superior del anillo inguinal superficial o externo

Testículo y epidídimo derechos y pene vista derecha

- | | |
|---|---|
| 1 Hidátide sesil (apéndice del testículo) | 13 Saco escrotal |
| 2 Cuerpo del epidídimo | 14 Cordón espermático |
| 3 Cuerpo del pene | 15 Arteria dorsal superficial |
| 4 Corona del glande | 16 Nervio dorsal superficial |
| 5 Conducto deferente | 17 Vena dorsal superficial |
| 6 Orificio externo de la uretra | 18 Aponeurosis escrotal superficial (datos) |
| 7 Prepucio (retraído) | 19 Cola del epidídimo |
| 8 Glande | 20 Testículo |
| 9 Cabeza del epidídimo | 21 Hoja parietal de la túnica vaginal |
| 10 Vena superficial externa | 22 Hoja visceral de la túnica vaginal cubriendo la túnica albugínea |
| 11 Plexo venoso pampiniforme | |
| 12 Saco de la túnica vaginal | |



Región inguinal derecha en la mujer



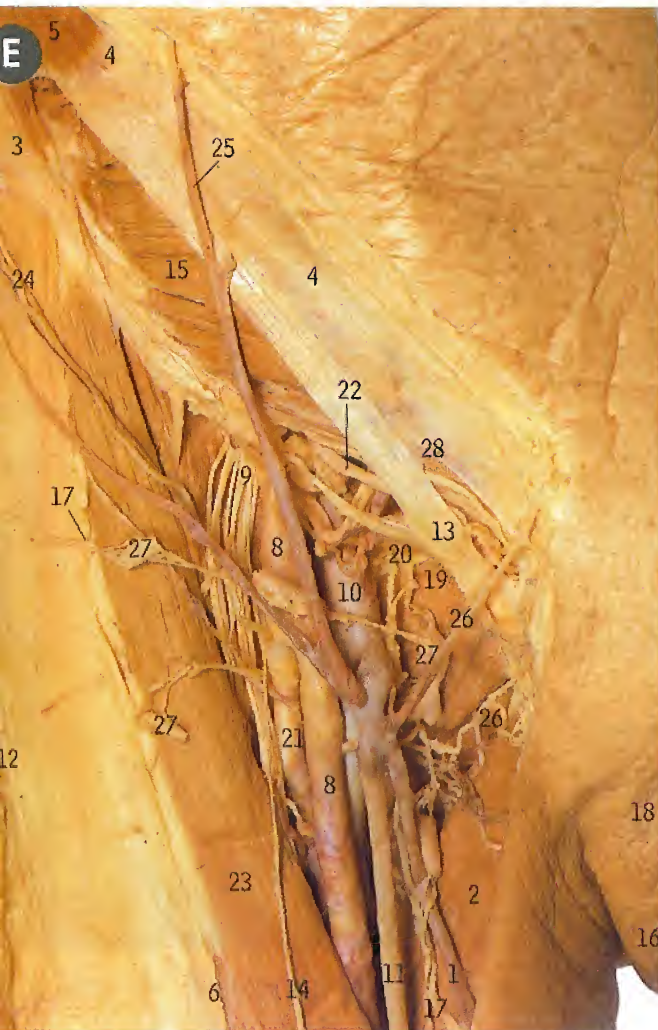
Se ha seccionado y desplazado la aponeurosis del oblicuo mayor (externo) (2) para mostrar la posición del anillo inguinal profundo (7), que marca el extremo lateral del conducto inguinal. El ligamento redondo del útero (9) surge del anillo inguinal superficial (8), que marca el extremo interno del conducto, y se pierde en la grasa del labio mayor (3). El nervio abdominogenital menor (5) también pasa a través del conducto y por fuera del anillo superficial.

- 1 Tendón conjunto
- 2 Aponeurosis del oblicuo mayor (externo)
- 3 Grasa del labio mayor
- 4 Vena safena interna (mayor)
- 5 Nervio abdominogenital menor
- 6 Músculo oblicuo menor (interno)
- 7 Posición del anillo inguinal profundo
- 8 Posición del anillo inguinal superficial
- 9 Ligamento redondo del útero
- 10 Cara superior del arco crural de Falopio (ligamento inguinal)

En la mujer, el conducto inguinal contiene el ligamento redondo del útero y el nervio abdominogenital menor.

El conducto peritoneovaginal suele estar ocluido, pero si permanece abierto dentro del conducto inguinal femenino también se denomina conducto de Nuck.

Regiones inguinal y femoral derechas en la mujer

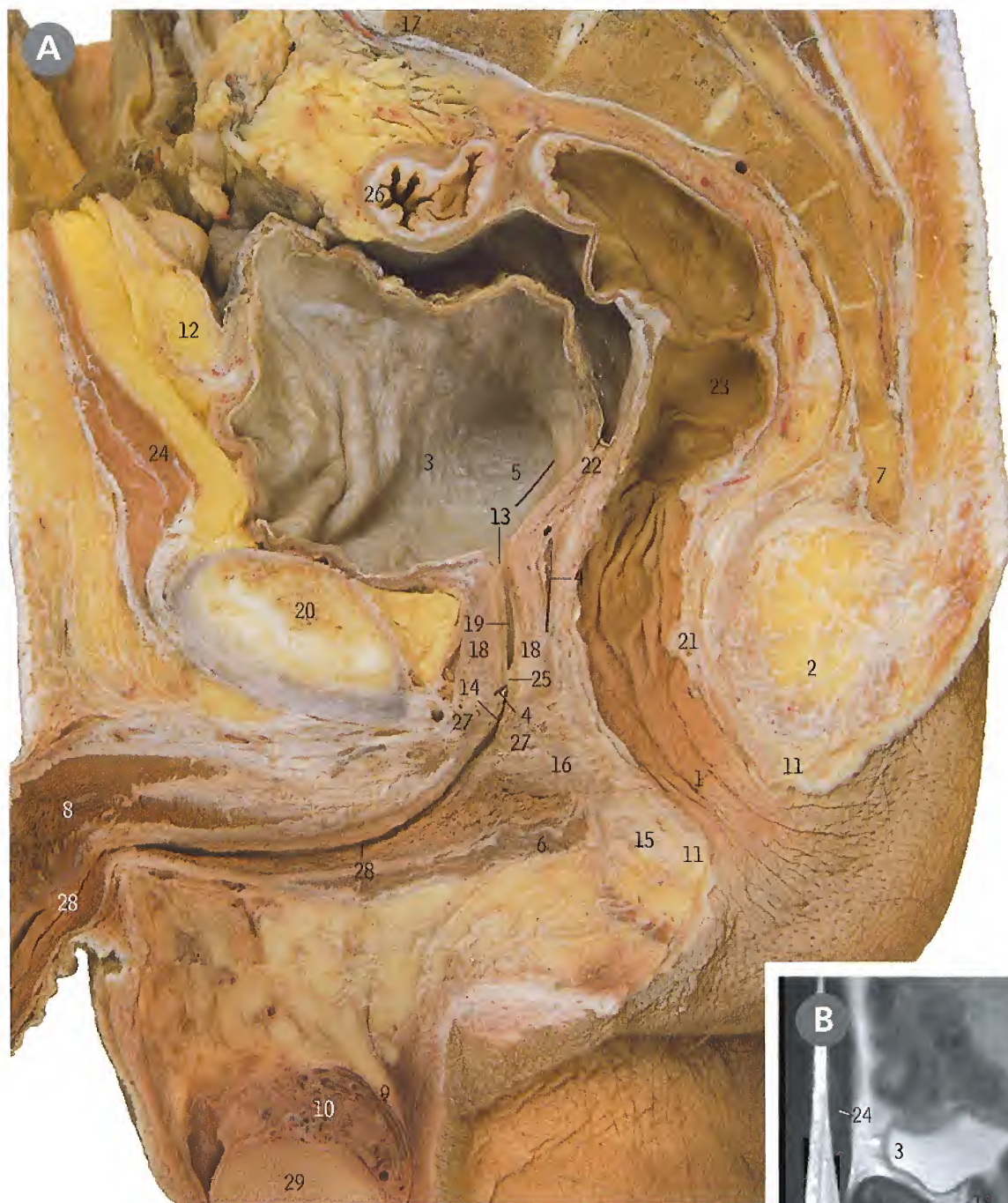

Se ha quitado parte de la fascia lata del muslo para mostrar el nervio crural (9), la arteria (8) y la vena (10) femorales debajo del arco crural de Falopio o ligamento inguinal (13), y también la posición del conducto femoral (20), interno a la vena (10). Se han incluido en esta preparación las estructuras femorales por la importancia del conducto femoral como zona de hernias en las mujeres (v. pág. 269C).

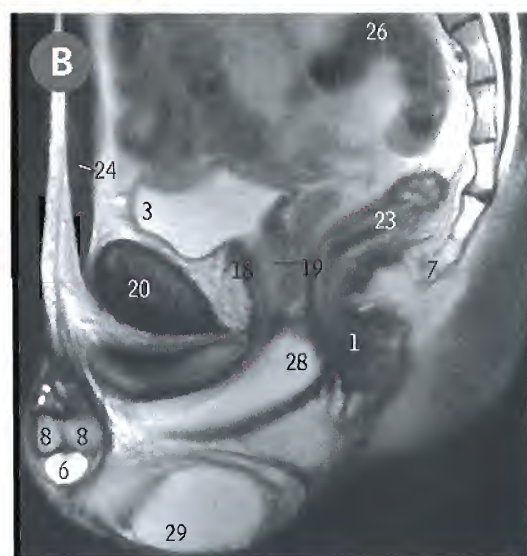
- 1 Vena safena accesoria
- 2 Músculo aductor mediano
- 3 Espina iliaca anterosuperior
- 4 Aponeurosis del oblicuo mayor (externo)
- 5 Músculo oblicuo mayor (externo)
- 6 Fascia lata (borde seccionado)
- 7 Fascia lata sobre el tensor de la fascia lata
- 8 Arteria femoral
- 9 Nervio crural
- 10 Vena femoral
- 11 Vena safena interna (mayor)
- 12 Tracto iliotibial
- 13 Arco crural de Falopio (ligamento inguinal)
- 14 Nervio cutáneo intermedio del muslo
- 15 Músculo oblicuo menor
- 16 Labio mayor
- 17 Vasos linfáticos
- 18 Monte de Venus
- 19 Músculo pectíneo
- 20 Posición del conducto femoral
- 21 Arteria femoral profunda
- 22 Ligamento redondo del útero
- 23 Músculo sartorio
- 24 Vasos circunflejos ilíacos superficiales
- 25 Vena subcutánea abdominal (epigástrica superficial)
- 26 Vasos pudendos externos superficiales
- 27 Ganglios linfáticos inguinales superficiales
- 28 Anillo inguinal superficial



Pelvis masculina **A** mitad derecha de un corte sagital por la línea media **B** imagen sagital de RM



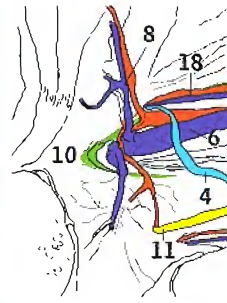
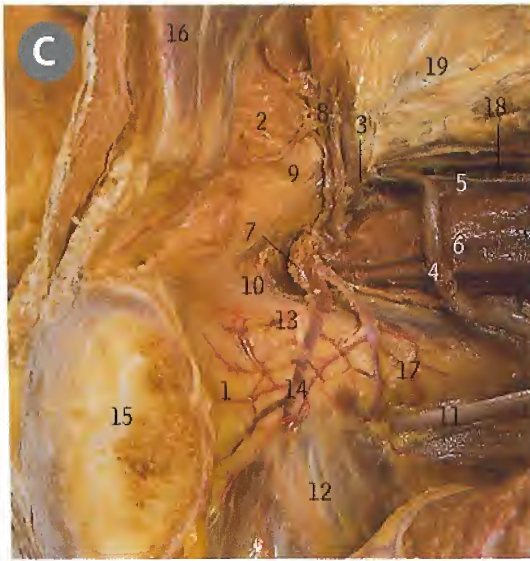
- 1 Conducto anal con columnas anales (de Morgagni) de la membrana mucosa
- 2 Cuerpo anococcigeo
- 3 Vejiga urinaria
- 4 Señalador en el conducto eyaculador
- 5 Señalador dirigido hacia arriba en el orificio ureteral derecho
- 6 Músculo bulbocavernoso
- 7 Cóccix
- 8 Cuerpo cavernoso
- 9 Conducto deferente
- 10 Epidídimo
- 11 Músculo esfínter externo del ano
- 12 Grasa extraperitoneal
- 13 Orificio endovesical de la uretra
- 14 Porción membranosa de la uretra
- 15 Centro perineal
- 16 Aponeurosis perineal media (membrana perineal)
- 17 Promontorio del sacro
- 18 Próstata
- 19 Porción prostática de la uretra
- 20 Sinfisis del pubis
- 21 Fibras puborrectales del elevador del ano
- 22 Fondo de saco rectovesical
- 23 Recto
- 24 Músculo recto anterior mayor del abdomen
- 25 Colículo seminal (*veru montanum*)
- 26 Colon sigmoide
- 27 Músculo esfínter de la uretra
- 28 Porción esponjosa de la uretra y cuerpo esponjoso
- 29 Testículo



El corte (A) ha pasado exactamente a través de la línea media del conducto anal (1) y las porciones prostática, membranosa y esponjosa de la uretra (19, 14 y 28), pero ha seccionado en diagonal el lado izquierdo del escroto y el testículo (29) y el epidídimo de ese lado (10). La próstata (18) y la vejiga (3) están un poco más altas de lo habitual; la vejiga vacía no debe extenderse por encima de la sinfisis del pubis (20). Compárense las estructuras observadas en la imagen de RM con el corte.



Anillo inguinal profundo derecho y triángulo inguinal *vista interna*



Se observa desde el lado izquierdo la mitad derecha de la pelvis, mostrando la cara posterior de la zona inferior de la pared abdominal anterior, por encima de la sínfisis del pubis. El anillo femoral (7), que constituye la entrada al conducto femoral, está por debajo del extremo interno del arco crural de Falopio o ligamento inguinal (9). Los vasos epigástricos inferiores (8) se sitúan medialmente con respecto al anillo inguinal profundo (3).

El triángulo inguinal (de Hesselbach) es la región limitada externamente por los vasos epigástricos inferiores (C8), internamente por el borde lateral del recto anterior mayor del abdomen (C16) e interiormente por el arco crural de Falopio (C9). Una hernia inguinal directa pasa hacia adelante a través de este triángulo, medial a los vasos epigástricos inferiores. Una hernia inguinal indirecta pasa por el anillo inguinal profundo (C3), lateral a los vasos epigástricos inferiores (C8).

- | | | | |
|----------------------------|--|---|---|
| 1 Cuerpo del pubis | 8 Vasos epigástricos inferiores | 14 Ramas púbicas de los vasos epigástricos inferiores | 19 Aponeurosis transversal cubriendo el transversal abdominal |
| 2 Tendón conjunto | 9 Arco crural de Falopio | 15 Sínfisis del pubis | |
| 3 Anillo inguinal profundo | 10 Ligamento lacunar (de Gimbernat) | 16 Recto anterior mayor del abdomen | |
| 4 Conducto deferente | 11 Nervio obturador | 17 Rama superior del pubis | |
| 5 Arteria iliaca externa | 12 Origen del elevador del ano de la aponeurosis del obturador interno | 18 Vasos espermáticos (testiculares) | |
| 6 Vena iliaca externa | 13 Ligamento pectíneo | | |
| 7 Anillo femoral | | | |

Arteria obturatriz accesoria derecha *vista desde la izquierda*

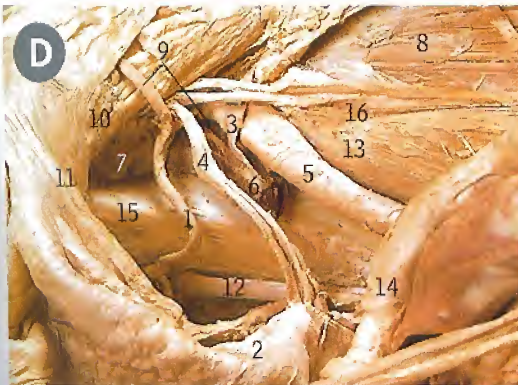
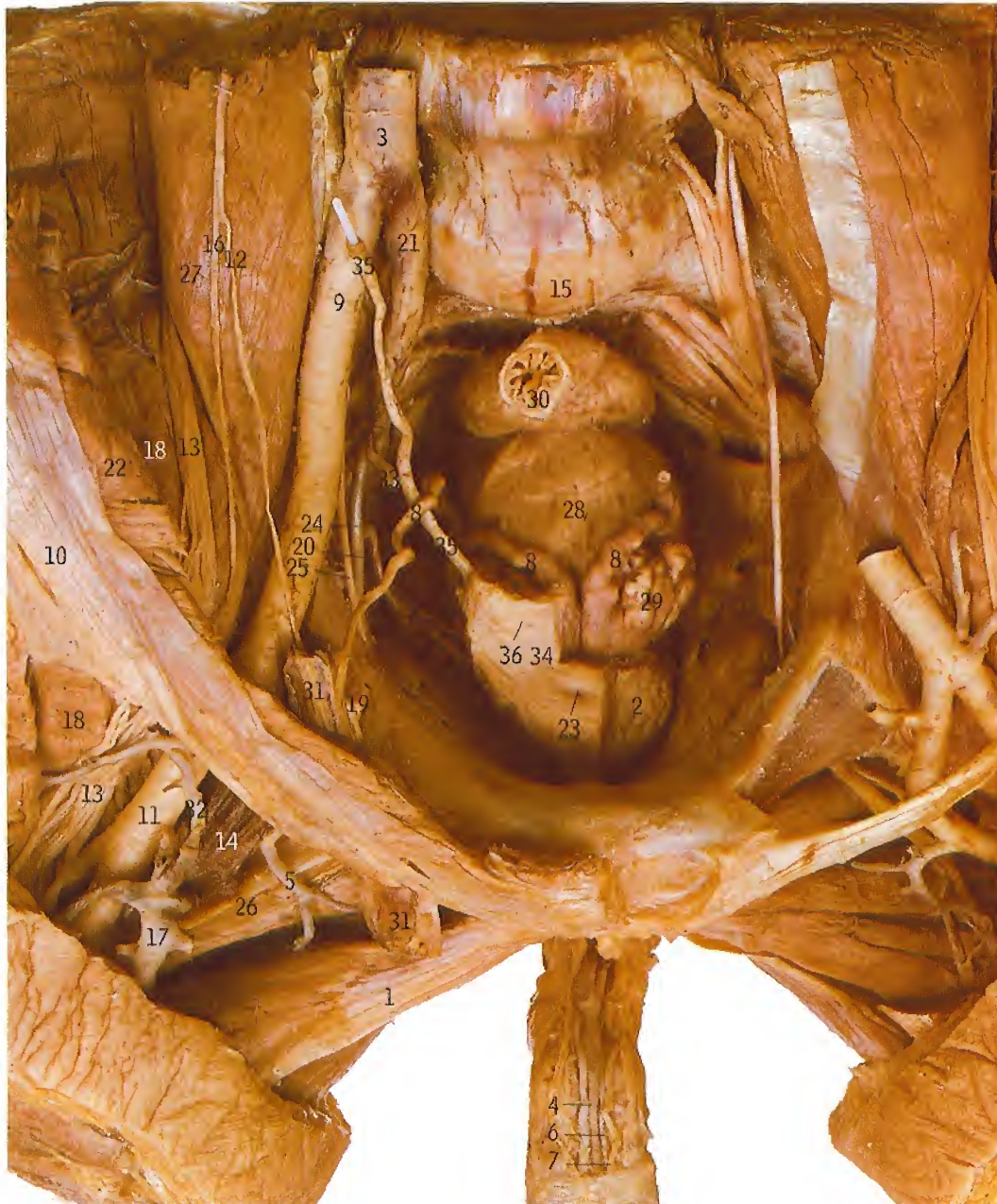

Imagen similar a C pero se observa una arteria obturatriz accesoria (1) que procede de la epigástrica inferior (9) y pasa sobre la rama superior del pubis (15) para penetrar en el agujero obturador junto con el nervio de este nombre (12).

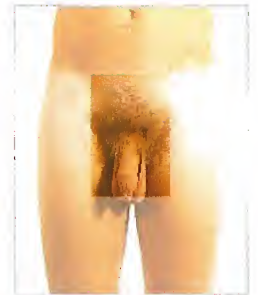- | | |
|--|---|
| 1 Arteria obturatriz accesoria | 10 Arco crural de Falopio (ligamento inguinal) |
| 2 Vejiga urinaria | 11 Ligamento lacunar (de Gimbernat) |
| 3 Vena circunfleja iliaca profunda | 12 Nervio obturador |
| 4 Conducto deferente | 13 Músculo psoas mayor |
| 5 Arteria iliaca externa | 14 Arteria y vena iliacas comunes derechas |
| 6 Vena iliaca externa (extremo seccionado) | 15 Rama superior del pubis y ligamento pectíneo |
| 7 Anillo femoral | 16 Vasos espermáticos (testiculares) |
| 8 Músculo iliaco | |
| 9 Arteria epigástrica inferior | |

La anastomosis entre las ramas púbicas de la arteria epigástrica inferior y la arteria obturatriz puede ser extraordinariamente grande y formar un vaso que se conoce como la arteria obturatriz accesoria o anormal (D1), en cuyo caso la rama normal obturatriz de la iliaca interna puede estar ausente.

Pelvis, región inguinal derecha y pene *vista superior*

Se ha retirado casi toda la vejiga (34) en la pelvis para mostrar parte de la base (cara superior) de la próstata (2) y la vesícula seminal izquierda (29) situada por fuera del conducto deferente (8). En la pelvis, el conducto cruza superficialmente respecto al uréter (35). La arteria iliaca externa (9) pasa por debajo del arco crural de Falopio (ligamento inguinal) (10) para transformarse en la arteria femoral (11). En el dorso del pene se ha eliminado la aponeurosis para mostrar la vena dorsal profunda única en la línea media (4) junto con una arteria (6) y un nervio dorsales (7) en cada lado.

El trigono vesical (34), situado en la porción más baja de la base o cara posterior, es una zona relativamente bien delimitada que presenta una mucosa lisa y que se sitúa entre el orificio uretral interno (23, B16) y las dos aberturas ureterales (36 en el lado derecho, B38 en el izquierdo).




- | | | | | | |
|----|--|----|--------------------------------------|----|--|
| 1 | Musculo aductor mediano | 13 | Nervio crural | 26 | Musculo pectíneo |
| 2 | Base de la próstata | 14 | Vena femoral | 27 | Musculo psoas mayor |
| 3 | Arteria iliaca común | 15 | Quinto disco intervertebral lumbar | 28 | Recto |
| 4 | Vena dorsal profunda del pene | 16 | Ramo genital del nervio genitocrural | 29 | Vesícula seminal |
| 5 | Arteria pudenda externa profunda | 17 | Vena safena interna (mayor) | 30 | Colon sigmoide (extremo inferior seccionado) |
| 6 | Arteria dorsal del pene | 18 | Musculo iliaco | 31 | Cordón espermático |
| 7 | Nervio dorsal del pene | 19 | Arteria epigástrica inferior | 32 | Vena circunfleja iliaca superficial |
| 8 | Conducto deferente | 20 | Arteria vesical inferior | 33 | Arteria vesical superior |
| 9 | Arteria iliaca externa | 21 | Arteria iliaca interna | 34 | Trigono vesical (de Lieutaud) |
| 10 | Aponeurosis del oblicuo mayor y arco crural de Falopio | 22 | Musculo oblicuo menor | 35 | Uréter |
| 11 | Arteria femoral | 23 | Orificio endovesical de la uretra | 36 | Orificio ureteral |
| 12 | Rama femoral del nervio genitocrural | 24 | Arteria obturatriz | | |
| | | 25 | Nervio obturador | | |



A Vejiga y próstata

vista posterior

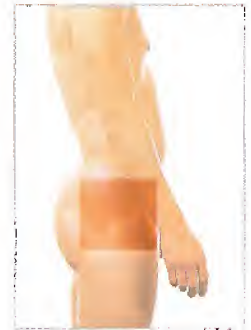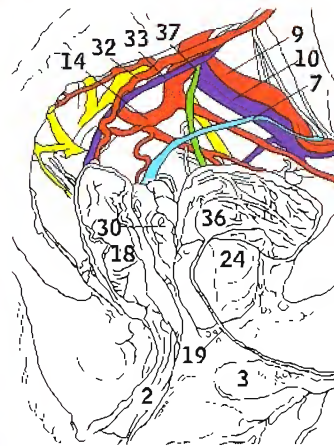
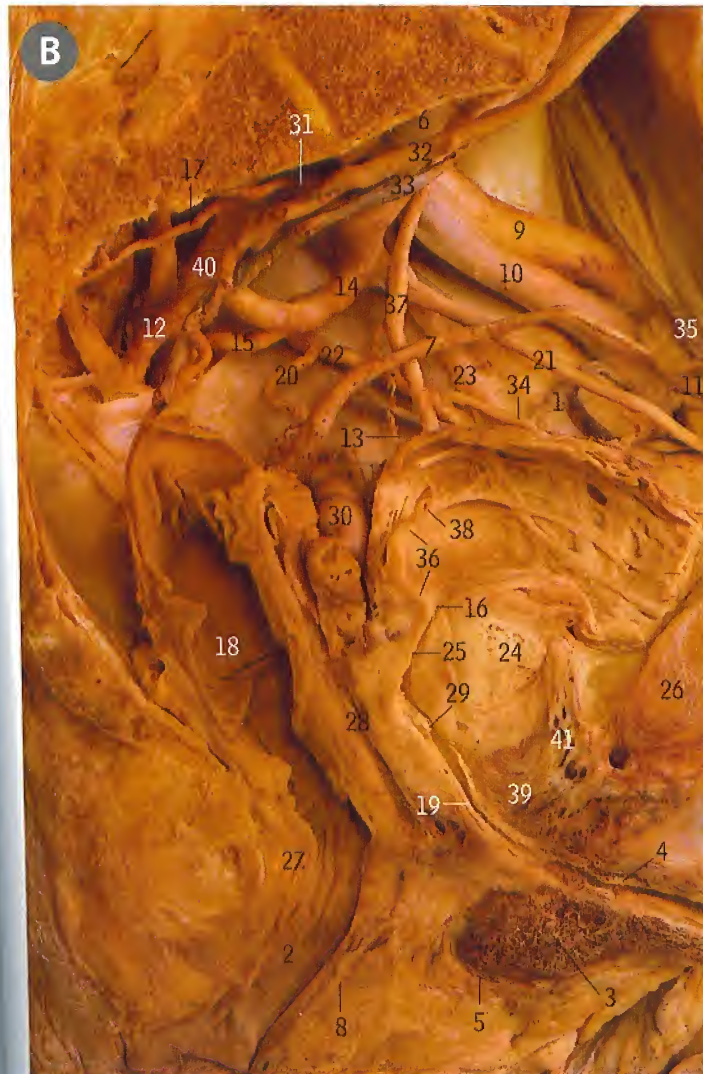- 1 Base de la vejiga
- 2 Conducto deferente
- 3 Conducto eyaculador izquierdo
- 4 Cara posterior de la próstata
- 5 Vesícula seminal
- 6 Uréter



B Lado izquierdo de la pelvis masculina

vista derecha

En este corte sagital realizado en la línea media, la próstata (24) y la uretra prostática (25) son más grandes de lo normal, acentuándose las trabéculas de la vejiga. Se ha quitado la mucosa de la vejiga (cuyo trigono es el número 36) para mostrar las trabéculas musculares de la pared. Son frecuentes las variaciones en las ramas de la arteria iliaca interna (14), y en esta imagen la arteria obturatriz (22) es el origen de las vesicales superior (34) e inferior (13) y de la hemorroidal (rectal) media (20).

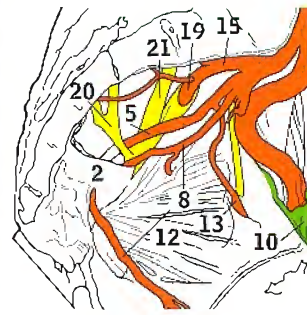
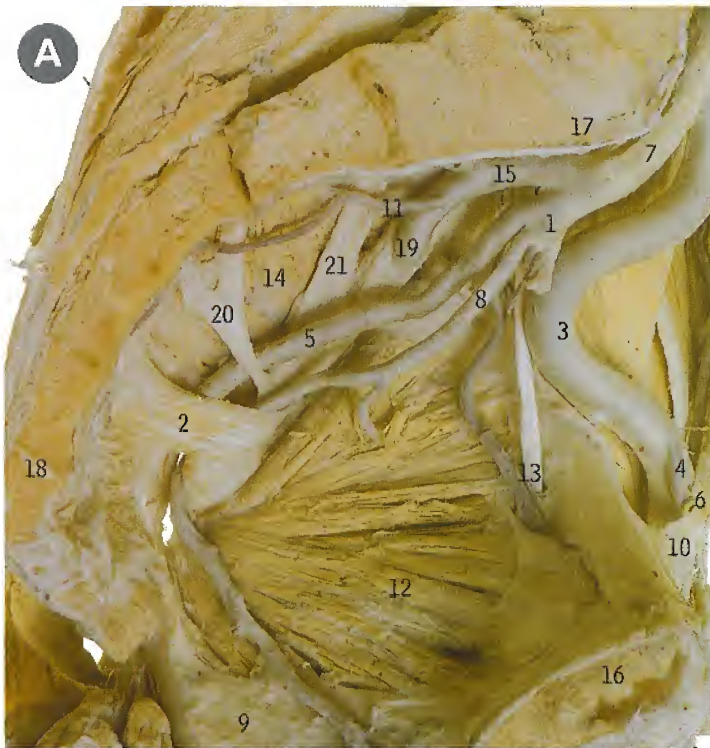


- | | |
|---|--|
| 1 Vena obturatriz accesoria | 23 Nervio obturador |
| 2 Conducto anal | 24 Próstata (aumentada de tamaño) |
| 3 Bulbo del pene | 25 Porción prostática de la uretra |
| 4 Porción bulbar de la uretra esponjosa | 26 Sínfisis del pubis |
| 5 Músculo bulbocavernoso | 27 Porción puborrectal del elevador del ano |
| 6 Arteria iliaca común | 28 Aponeurosis rectovesical (veru montanum) |
| 7 Conducto deferente | 29 Colículo seminal |
| 8 Músculo esfínter externo del ano | 30 Vesícula seminal |
| 9 Arteria iliaca externa | 31 Arteria glútea superior |
| 10 Vena iliaca externa | 32 Arteria hemorroidal (rectal) superior |
| 11 Vasos epigástricos inferiores | 33 Vena hemorroidal (rectal) superior |
| 12 Arteria isquiática (glútea inferior) | 34 Arteria vesical superior |
| 13 Arteria vesical inferior | 35 Vasos espermáticos y anillo inguinal profundo |
| 14 Arteria iliaca interna | 36 Trígono vesical (de Lieutaud) |
| 15 Arteria pudenda interna | 37 Uréter |
| 16 Orificio uretral interno | 38 Orificio ureteral |
| 17 Arteria sacra lateral | 39 Diafragma urogenital |
| 18 Extremo inferior del recto | 40 Rama ventral del nervio sacro |
| 19 Porción membranosa de la uretra | 41 Plexo venoso vesicoprostático (pudendo) |
| 20 Arteria hemorroidal (rectal) media | |
| 21 Arteria umbilical obliterada | |
| 22 Arteria obturatriz | |



Carcinoma de próstata, hiperplasia benigna de próstata y resección transuretral de próstata, ver páginas 281 y 283.

Arterias y nervios de la pelvis lado izquierdo



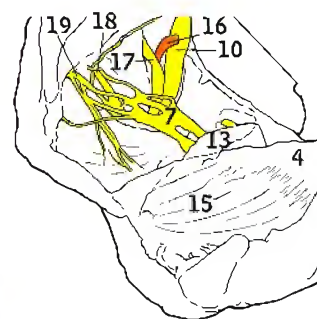
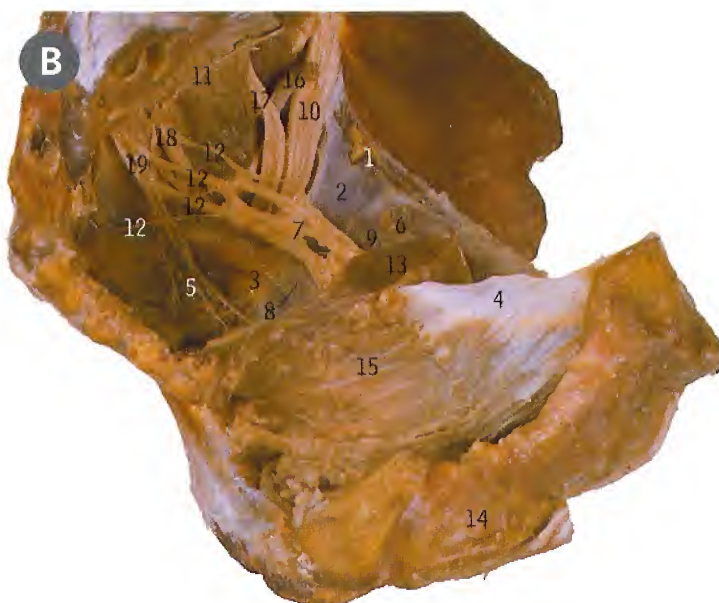
- 1 Tronco anterior de la arteria iliaca interna
- 2 Músculo isquiococcígeo y ligamento sacroespinoso
- 3 Arteria iliaca externa
- 4 Arteria epigástrica inferior
- 5 Arteria isquiática
- 6 Arco crural de Falopio (ligamento inguinal)
- 7 Arteria iliaca interna
- 8 Arteria pudenda interna
- 9 Tuberosidad isquiática
- 10 Ligamento lacunar (de Gimbernat)
- 11 Arteria sacra lateral
- 12 Músculo obturador interno

- 13 Nervio obturador y arteria obturatriz
- 14 Músculo piramidal de la pelvis
- 15 Tronco posterior de la arteria iliaca interna
- 16 Sínfisis del pubis
- 17 Promontorio del sacro
- 18 Articulación sacrococcígea
- 19 Arteria glútea superior perforando el tronco lumbosacro
- 20 Unión de los ramos anteriores del segundo y del tercer nervios sacros
- 21 Rama anterior del primer nervio sacro

En este corte de la mitad izquierda de la pelvis se han retirado la totalidad del peritoneo y las aponeurosis, las venas y las arterias viscerales junto con el elevador del ano izquierdo, a fin de observar toda la cara interna del obturador interno (12). En la pared pelviana posterior los vasos, en general, son superficiales respecto a los nervios.

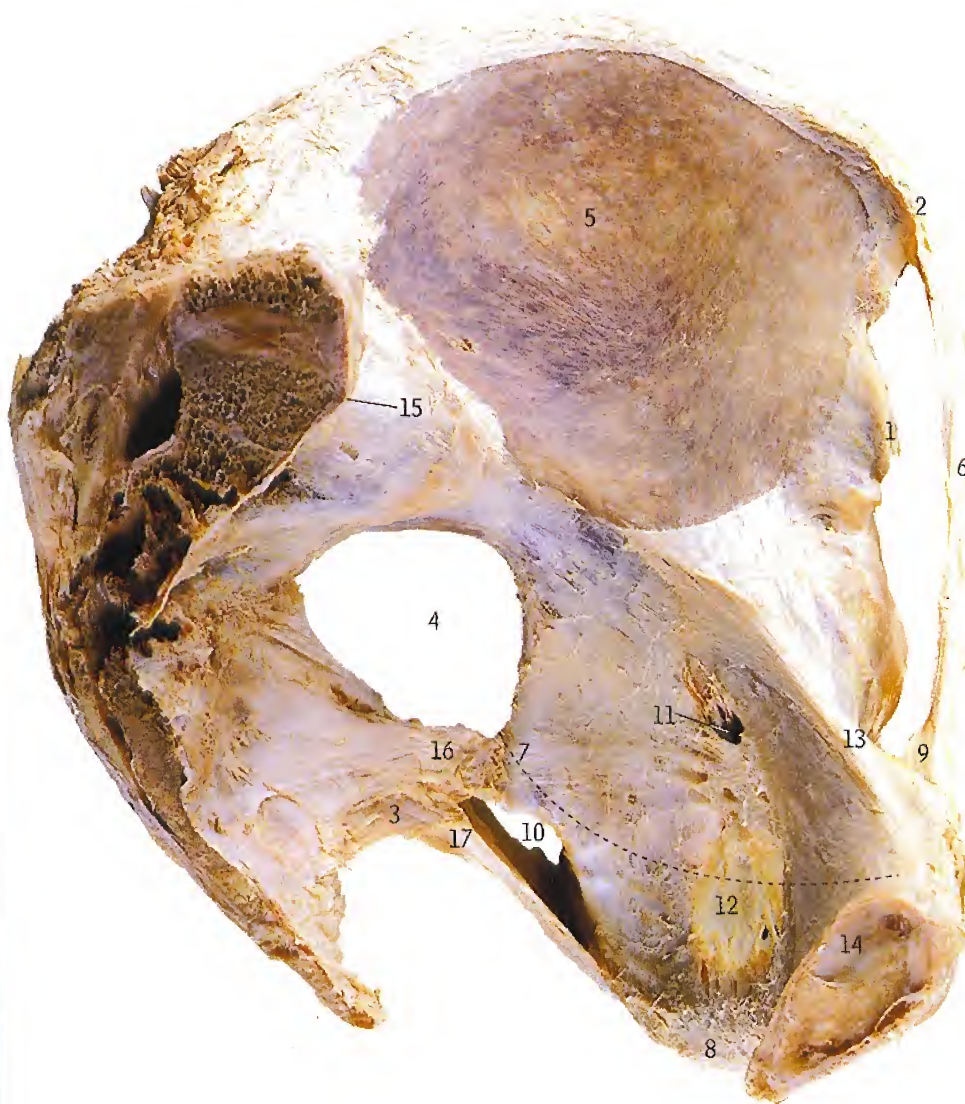
En esta pieza, la arteria iliaca externa (3) es excepcionalmente tortuosa, y el tronco anterior de la arteria iliaca interna (1) se ha dividido en un punto demasiado alto en sus ramas terminales, la pudenda interna (8) y la isquiática (5). La arteria glútea superior (19) ha perforado el tronco lumbosacro.

Plexo hipogástrico inferior izquierdo vista derecha



En esta imagen del lado izquierdo de la pelvis, vista desde la derecha, se ha eliminado la pared pelviana derecha pero conservando el elevador del ano derecho (15), que forma parte del piso pelviano (diafragma pelviano) y se observa desde su lado derecho (perineal). Los nervios espláncnicos pelvianos (12) surgen de las ramas ventrales de los nervios sacros segundo y tercero (18 y 19) y contribuyen a formar el plexo hipogástrico inferior (7).

- 1 Línea innominada del ilion
- 2 Aponeurosis sobre el obturador interno
- 3 Espina ciática
- 4 Cara lateral de la aponeurosis que cubre el obturador interno derecho
- 5 Músculo isquiococcígeo izquierdo y nervios para el elevador del ano
- 6 Conducto deferente izquierdo
- 7 Plexo hipogástrico inferior izquierdo
- 8 Músculo elevador del ano izquierdo
- 9 Vesícula seminal izquierda
- 10 Tronco lumbosacro
- 11 Segmento del tronco simpático izquierdo
- 12 Nervios espláncnicos pelvianos (nervios erectores)
- 13 Recto
- 14 Rama isquiopúbica derecha
- 15 Músculo elevador del ano y fosa isquiorrectal (isquioanal) derechos
- 16 Arteria glútea superior
- 17 Rama anterior del primer nervio sacro
- 18 Rama anterior del segundo nervio sacro
- 19 Rama anterior del tercer nervio sacro

Pelvis ósea y ligamentos pelvianos *lado izquierdo*

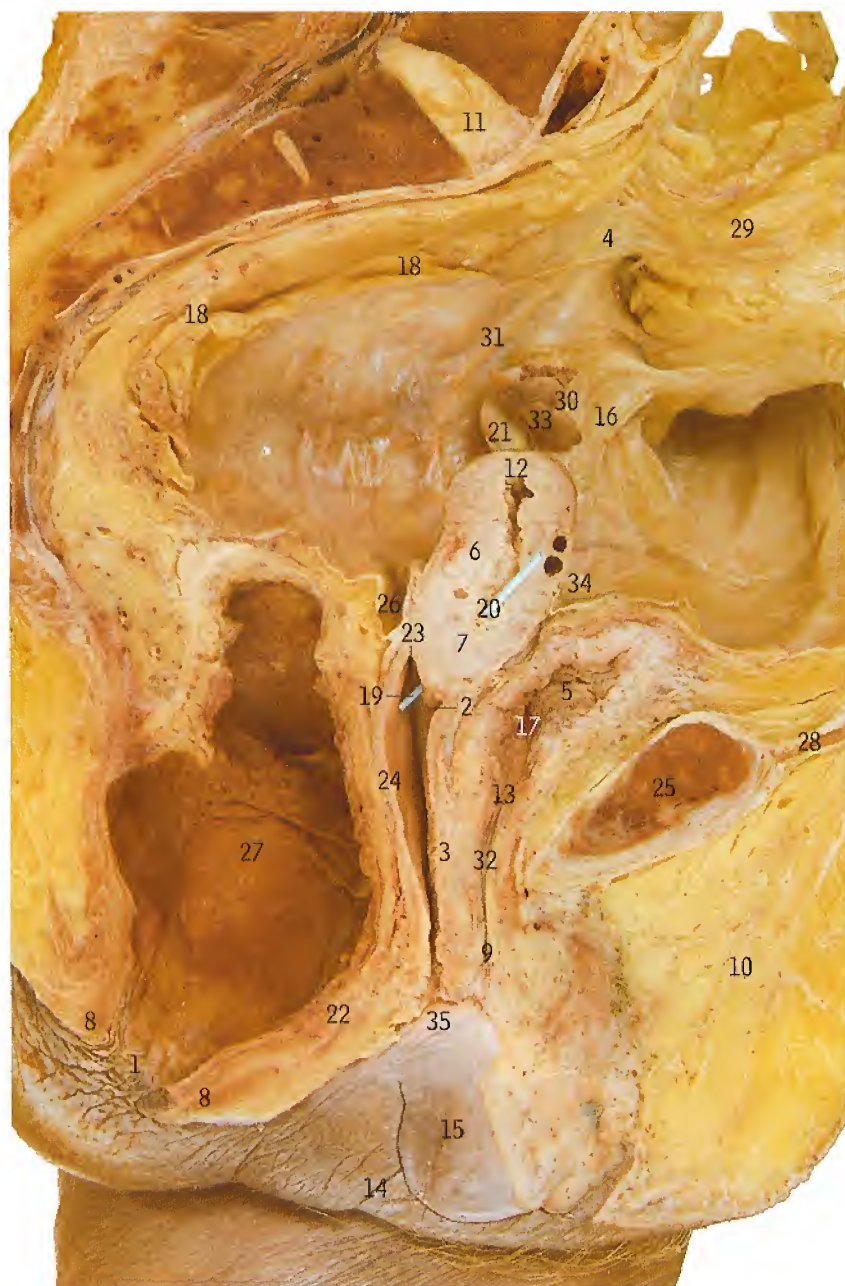- 1 Espina iliaca anteroinferior y origen de la porción recta del recto anterior del muslo
- 2 Espina iliaca anterosuperior
- 3 Prolongación falciforme del ligamento sacrociático mayor
- 4 Agujero ciático mayor
- 5 Fosa ilíaca
- 6 Arco crural de Falopio (ligamento inguinal)
- 7 Espina ciática
- 8 Tuberosidad isquiática
- 9 Ligamento lacunar (de Gimbernat)
- 10 Agujero ciático menor
- 11 Agujero obturador con el nervio y vasos obturadores
- 12 Membrana obturatriz
- 13 Ligamento pectíneo
- 14 Sinfisis del pubis
- 15 Promontorio del sacro
- 16 Ligamento sacrociático menor
- 17 Ligamento sacrociático mayor



Los ligamentos que se clasifican como "ligamentos de la pelvis" (ligamentos vertebropelvianos) son el sacrociático mayor (17), el sacrociático menor (16) y el iliolumbar (se observan en la proyección posterior de la pág. 325, C7). El ligamento lacunar o de Gimbernat (9) se dirige hacia atrás desde el extremo interno del arco crural de Falopio o ligamento inguinal (6) hasta el extremo interno de la línea pectínea del pubis, en la que se inserta el ligamento pectíneo (13).

En este corte medio sagital de la pelvis se han eliminado todos los tejidos blandos excepto los ligamentos.

Pelvis femenina *mitad izquierda de un corte sagital medio*



- 1 Conducto anal
- 2 Cúpula (fondo de saco) anterior de la vagina
- 3 Pared anterior de la vagina
- 4 Vértice del mesocolon sigmoide
- 5 Vejiga urinaria
- 6 Cuerpo del útero
- 7 Cuello del útero
- 8 Músculo esfínter externo del ano
- 9 Orificio externo de la uretra
- 10 Tejido adiposo del monte de Venus
- 11 Quinto disco intervertebral lumbar
- 12 Fondo del útero
- 13 Orificio endovesical de la uretra
- 14 Labio mayor
- 15 Labio menor
- 16 Segmento izquierdo del mesocolon sigmoide sobre los vasos ilíacos externos
- 17 Orificio del uréter izquierdo
- 18 Línea de fijación del segmento derecho del mesocolon sigmoide
- 19 Señalador en el orificio externo
- 20 Señalador en el orificio interno
- 21 Ovario
- 22 Centro perineal
- 23 Cúpula (fondo de saco) posterior de la vagina
- 24 Pared posterior de la vagina
- 25 Sínfisis del pubis
- 26 Fondo de saco rectouterino o de Douglas (excavación rectouterina)
- 27 Recto
- 28 Recto mayor del abdomen (desplazado hacia adelante)
- 29 Colon sigmoide (desplazado hacia la izquierda y arriba)
- 30 Ligamento suspensorio del ovario con los vasos ováricos
- 31 Uréter bajo el peritoneo
- 32 Uretra
- 33 Trompa de Falopio (uterina)
- 34 Fondo de saco vesicouterino (excavación vesicouterina)
- 35 Vestíbulo de la vagina

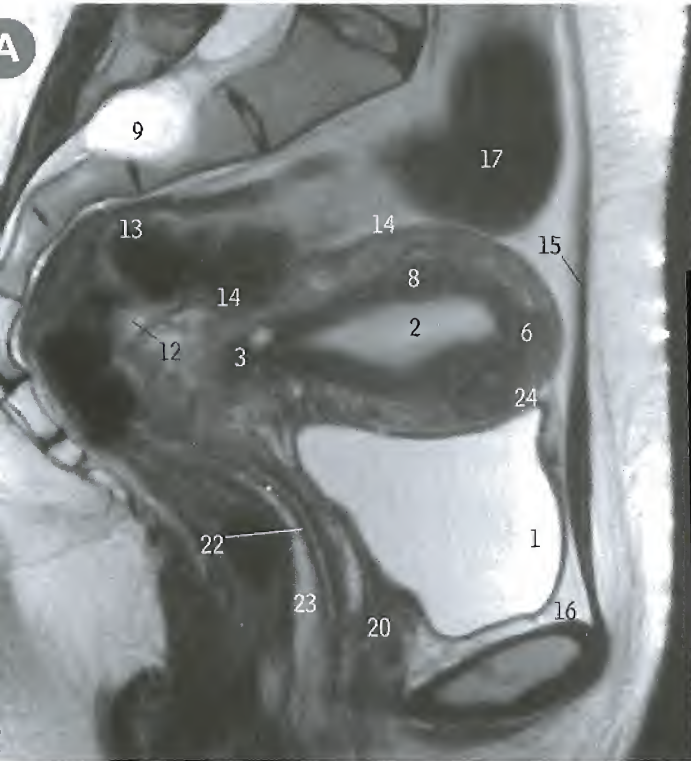


El extremo inferior del recto (27) está dilatado y la vejiga (5), el útero (6) y la vagina (3 y 24) se encuentran contraídos. El corte ha abierto la longitud completa de la uretra (32), pero el cuello del útero (7) rara vez se encuentra en la línea media y la línea del conducto cervical está indicada por el señalador en los orificios interno y externo (20 y 19). Compárense las estructuras observadas en la imagen de RM en A, página opuesta, con el corte.

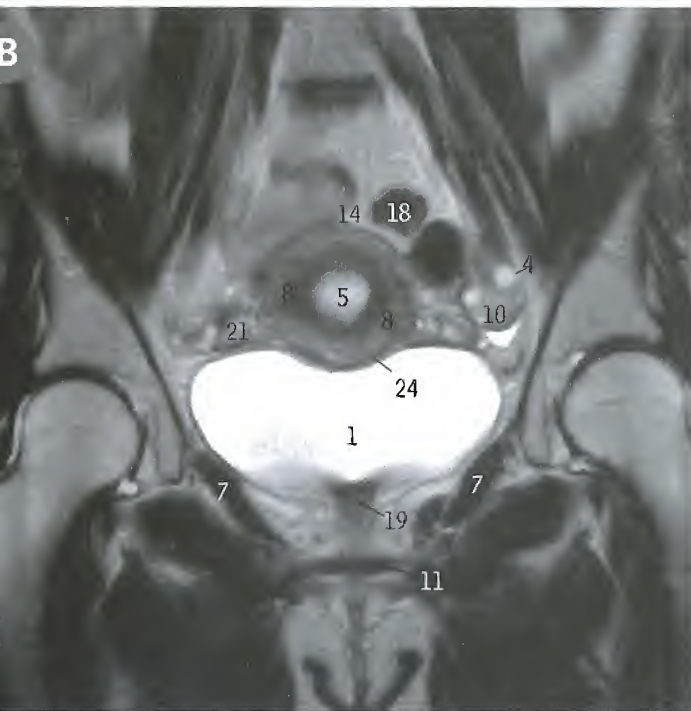


Pelvis femenina

imagen sagital de RM durante la menstruación **B** imagen coronal de RM



- 1 Vejiga urinaria
- 2 Coágulo de sangre en la cavidad endometrial
- 3 Cuello del útero
- 4 Cuerpo lúteo
- 5 Cavidad endometrial
- 6 Fondo del útero
- 7 Músculo elevador del ano
- 8 Miometrio
- 9 Quiste de la raíz nerviosa (Tarlov)
- 10 Ovario
- 11 Músculos perineales
- 12 Fondo de saco posterior de la vagina
- 13 Unión rectosigmoidea
- 14 Fondo de saco rectouterino (Douglas)
- 15 Músculo recto anterior (mayor) del abdomen
- 16 Espacio retropúbico (Retzius)
- 17 Colon sigmoide
- 18 Intestino delgado
- 19 Trigono
- 20 Uretra
- 21 Trompa uterina (Falopio)
- 22 Cavidad vaginal
- 23 Pared vaginal
- 24 Fondo de saco vesicouterino

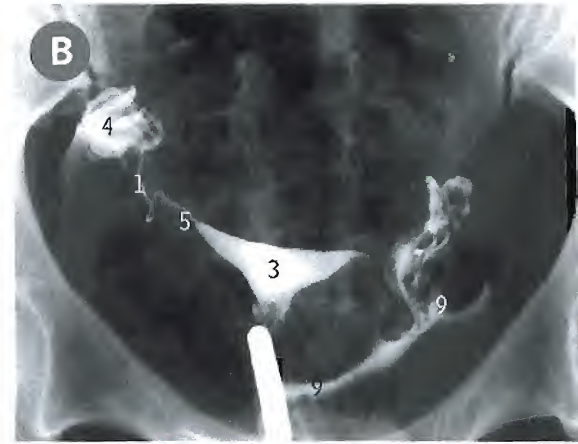
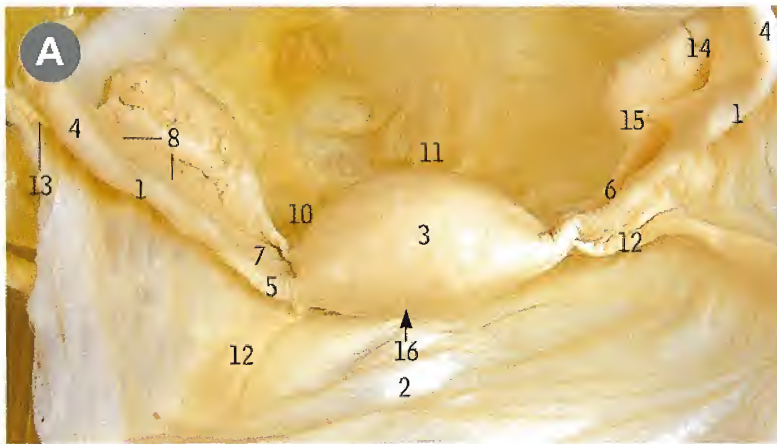


Visualizando la pelvis desde el frente objetivamos el fondo del útero (5, 8) sobre la vejiga urinaria (1) con el peritoneo del fondo del saco vesicouterino (24). Estas relaciones se observan en la imagen de RM.



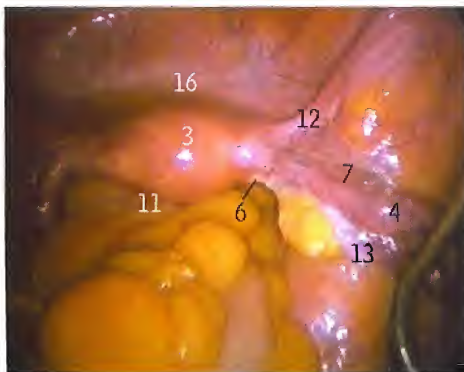
Pelvis femenina

A útero y ovarios, vista anterosuperior **B** histerosalpingografía



- | | |
|--|---|
| 1 Ampolla de la trompa de Falopio (uterina) | 10 Cara posterior del ligamento ancho |
| 2 Vejiga | 11 Fondo de saco rectouterino |
| 3 Fondo de útero | 12 Ligamento redondo del útero |
| 4 Pabellón (infundíbulo) de la trompa de Falopio (uterina) | 13 Ligamento suspensor del ovario, con los vasos ovaricos |
| 5 Isthmo de la trompa de Falopio (uterina) | 14 Extremo (polo superior) tubárico del ovario |
| 6 Ligamento ovárico | 15 Extremo (polo inferior) uterino del ovario |
| 7 Mesosálpinx | 16 Fondo de saco vesicouterino |
| 8 Mesovario | |
| 9 Contraste que ha pasado al fondo de saco rectouterino | |

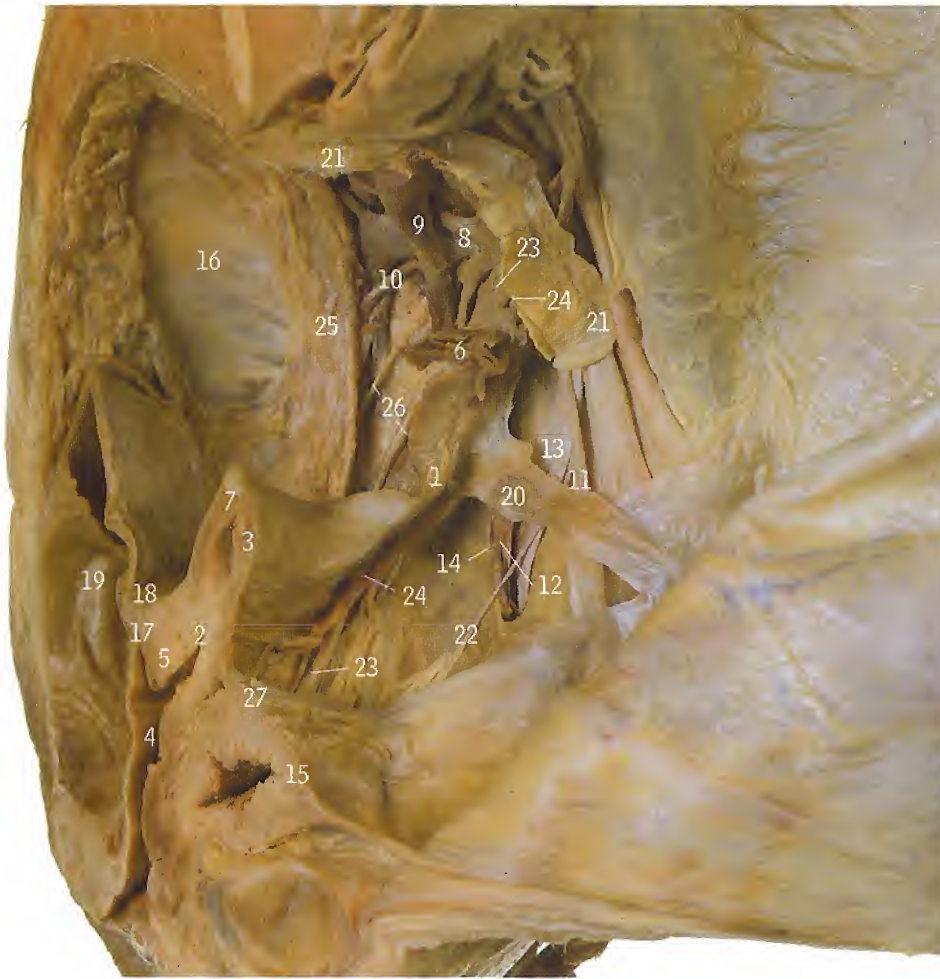En A, observando hacia abajo la pelvis desde delante el fondo del útero (3) aparece sobre la vejiga (2) con el peritoneo del fondo de saco vesicouterino (16) entre ambos. En B el contraste ha llenado el útero y las trompas (3, 5, 1 y 4) y ha pasado a la cavidad peritoneal (9).



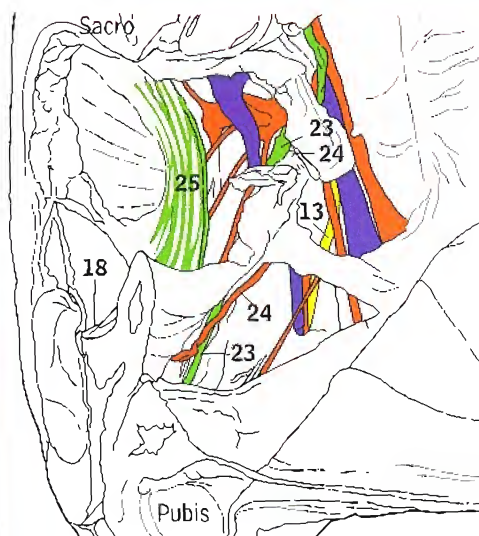
Vista laparoscópica de la pelvis femenina.



Pelvis femenina mitad izquierda, vista oblicua anterior



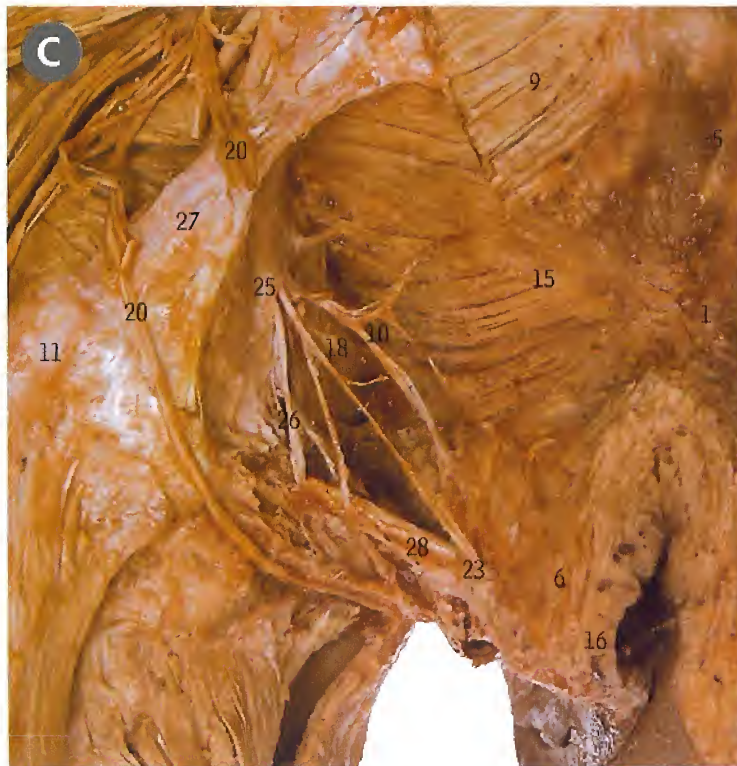
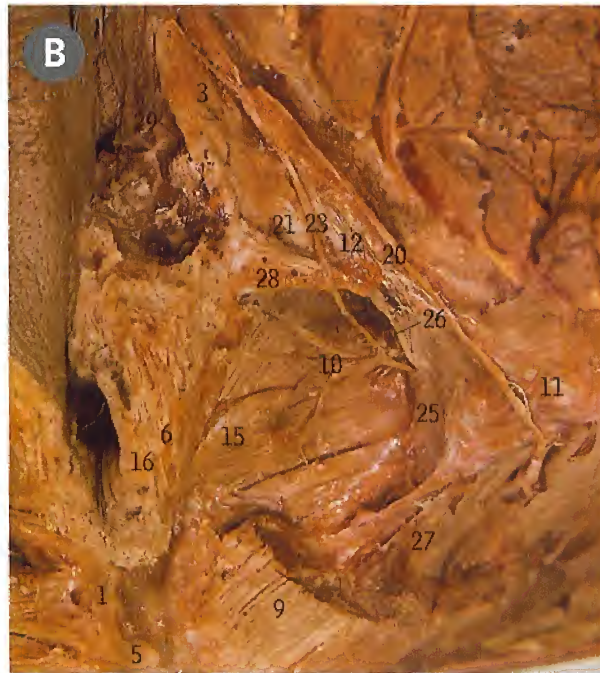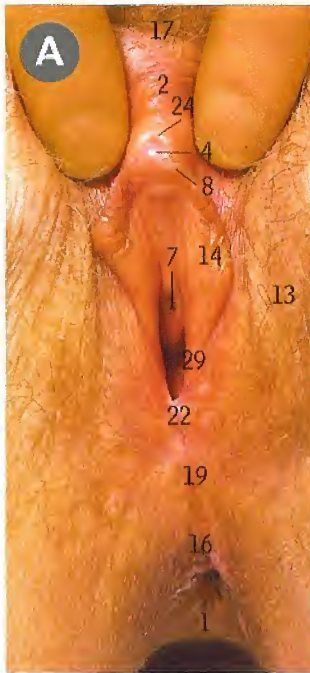
- 1 Ampolla de la trompa de Falopio
- 2 Cúpula (fondo de saco) anterior de la vagina
- 3 Cuerpo del útero
- 4 Cavidad de la vagina
- 5 Cuello del útero
- 6 Extremo franjeado de la trompa de Falopio (uterina)
- 7 Fondo de útero
- 8 Arteria iliaca interna
- 9 Vena iliaca interna
- 10 Arteria hemorroidal (rectal) media
- 11 Arteria umbilical obliterada
- 12 Arteria obturatriz
- 13 Nervio obturador
- 14 Vena obturatriz
- 15 Peritoneo sobre la vejiga
- 16 Peritoneo sobre el musculo piramidal
- 17 Cúpula (fondo de saco) posterior de la vagina
- 18 Fondo de saco rectouterino (de Douglas)
- 19 Recto
- 20 Ligamento redondo del útero
- 21 Mesocolon sigmoide
- 22 Arteria vesical superior
- 23 Uréter
- 24 Arteria uterina
- 25 Ligamento uterosacro
- 26 Arteria vaginal (doble)
- 27 Fondo de saco vesicouterino



Observando la mitad izquierda de la pelvis oblicuamente desde delante, con la pared abdominal anterior desplazada hacia adelante, se ha seccionado el peritoneo del fondo de saco vesicouterino (27) y se ha desplazado el útero (3) hacia atrás para mostrar el uréter (23) que se dirige a la vejiga y es cruzado por la arteria uterina (24). El ligamento uterosacro (25) se dirige hacia atrás en el lado lateral del recto (19) hacia la cara pelviana del sacro. Se ha conservado la posición de la raíz del mesocolon sigmoide (21) para resaltar el hecho de que el uréter izquierdo (23) pasa del abdomen a la pelvis por debajo de él.

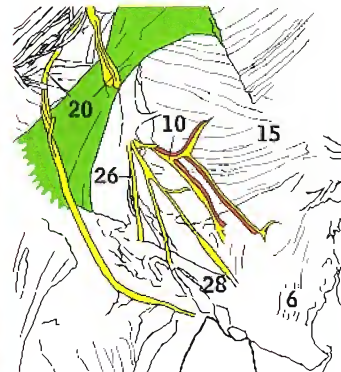


Perineo femenino **A** estructuras superficiales **B** fosa isquiorrectal (isquioanal) izquierda, vista inferior **C** fosa isquiorrectal (isquioanal) izquierda, vista posterior



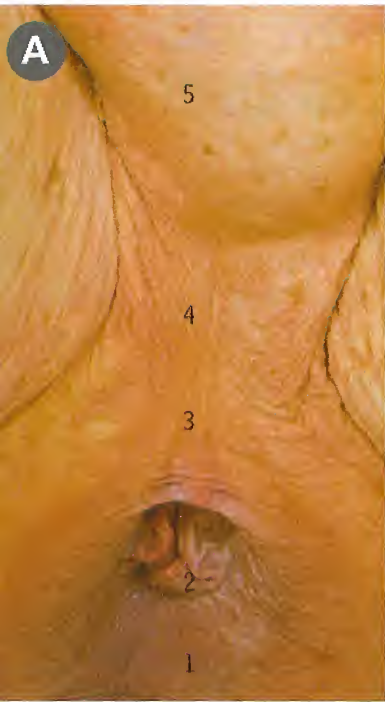- 1 Cuerpo anococcígeo
- 2 Comisura anterior
- 3 Músculo bulbocavernoso sobre el bulbo del vestíbulo
- 4 Clitoris
- 5 Cóccix
- 6 Músculo esfínter externo del ano
- 7 Orificio externo de la uretra
- 8 Frenillo del clitoris
- 9 Músculo glúteo mayor
- 10 Nervio rectal inferior
- 11 Tuberosidad isquiática
- 12 Isquiocavernoso sobre la raíz del clitoris
- 13 Labio mayor
- 14 Labio menor
- 15 Músculo elevador del ano
- 16 Margen del ano
- 17 Monte de Venus
- 18 Músculo obturador interno y fascia
- 19 Centro perineal
- 20 Ramo perineal del nervio cutáneo posterior del muslo
- 21 Aponeurosis perineal media
- 22 Comisura posterior (horquilla de los labios menores)
- 23 Nervio labial posterior
- 24 Prepucio del clitoris
- 25 Conducto pudendo (de Alcock)
- 26 Nervio pudendo
- 27 Ligamento sacrociático mayor
- 28 Músculo transversal superficial del perineo sobre el borde posterior de la aponeurosis perineal media
- 29 Vagina

En A se han separado los labios menores (14) para mostrar el orificio de la vagina (29) y el orificio externo de la uretra (7) que se abre en el vestíbulo en posición anterior, 2,5 cm detrás del clitoris (4). En B y C se han extirpado la grasa y los vasos de la fosa isquiorrectal (isquioanal) para mostrar el conducto pudendo (25) en la pared lateral, con el elevador del ano (15) descendiendo en sentido inferior y medial hacia el esfínter externo del ano (6). El nervio rectal inferior (10) abandona el nervio pudendo (26) atravesando la pared del conducto pudendo (25) y cruza la fosa para alcanzar el esfínter externo del ano (6).



La fosa isquiorrectal (isquioanal) recibe ahora el nombre más adecuado y correcto de fosa isquioanal; el conducto anal (B y C16), no el recto, es su límite interno inferior. Las paredes y el contenido son similares en ambos sexos.



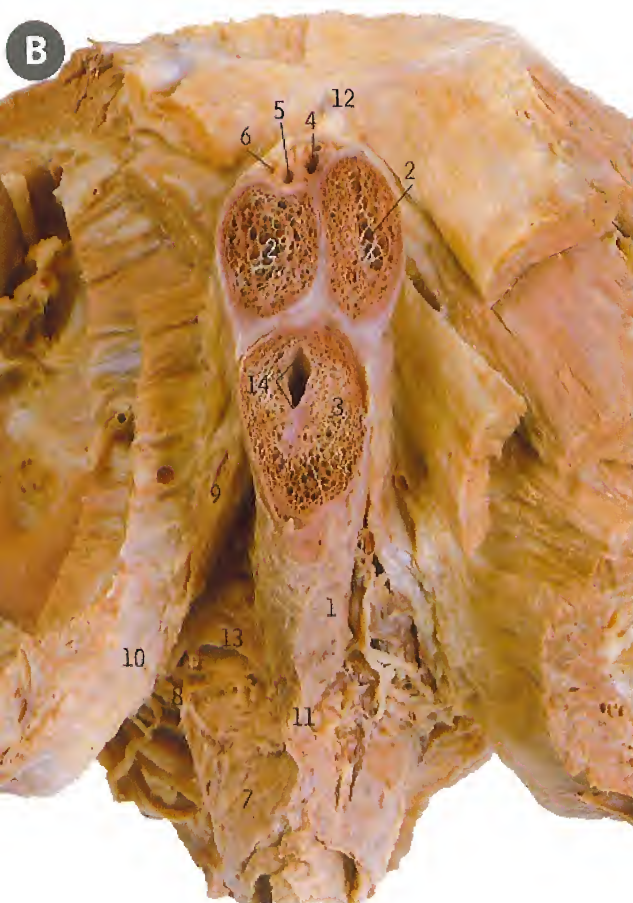


A Perineo masculino

Se muestra el área central, con el escroto (5) desplazado hacia arriba y adelante.

- 1 Cuerpo anocócigeo
- 2 Margen del ano, con carúnculas de piel
- 3 Centro perineal
- 4 Rafe sobre el bulbo del pene
- 5 Escroto sobre el testículo izquierdo

Las carúnculas de piel suelen ser los restos de hemorroides previas.



B Raíz del pene

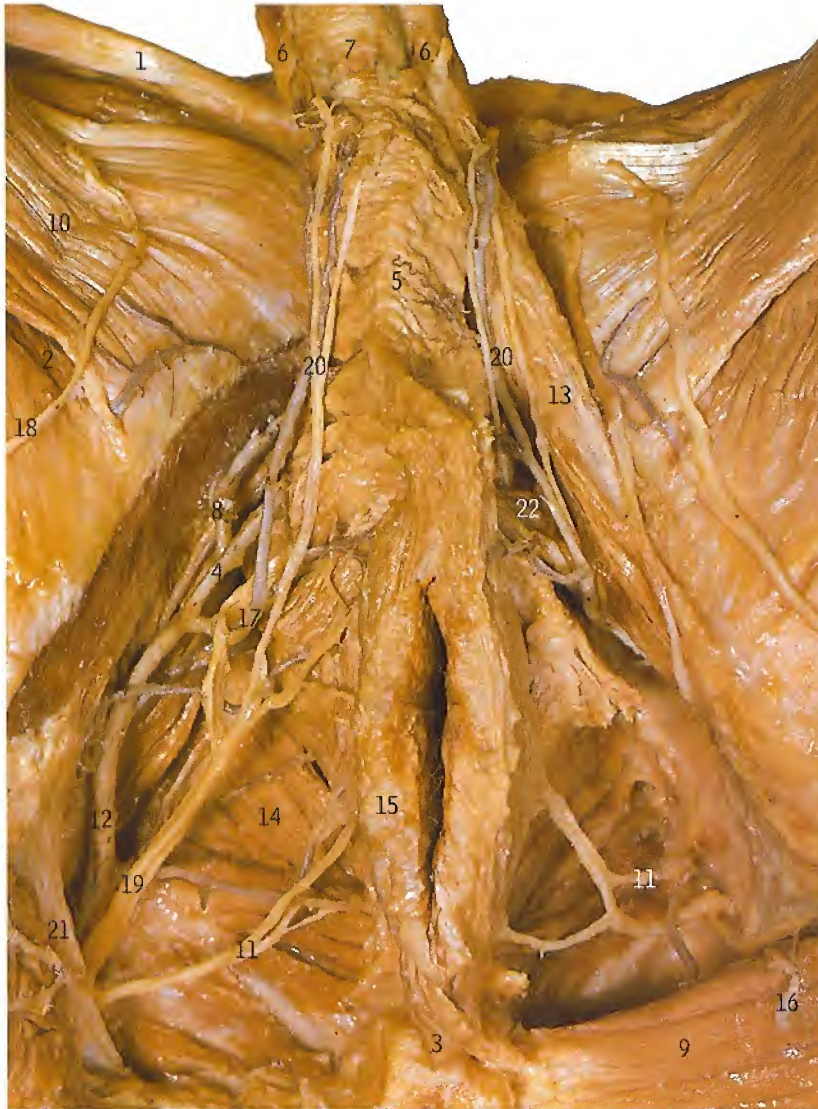vista anteroinferior

Se ha retirado la parte anterior del pene para mostrar la raíz, formada por la parte posterior de los dos cuerpos cavernosos (2) y por el cuerpo esponjoso único situado en la porción ventral (3) y que contiene la uretra (14).

- 1 Músculo bulbocavernoso
- 2 Cuerpo cavernoso
- 3 Cuerpo esponjoso
- 4 Vena dorsal profunda del pene
- 5 Arteria dorsal del pene
- 6 Nervio dorsal del pene
- 7 Músculo esfínter externo del ano
- 8 Vasos y nervio hemorroidales (rectales) inferiores cruzando la fosa isquiorrectal (isquioanal)
- 9 Músculo isquiocavernoso
- 10 Rama isquiopubiana
- 11 Cuerpo perineal
- 12 Sinfisis púbica
- 13 Músculo transverso superficial del perine sobre la aponeurosis perineal media
- 14 Uretra



Perineo masculino y fosas isquiorrectales (isquioanales)



Se ha retirado toda la grasa de las fosas isquiorrectales de forma que se observa con claridad la superficie perineal del elevador del ano (14) y de los vasos y nervios del interior de las fosas. En el lado izquierdo (derecha de la fotografía) permanece intacta la aponeurosis (membrana) perineal (22), pero en el lado derecho se han eliminado esta aponeurosis y el músculo subyacente (diafragma urogenital).

- 1 Músculo aductor mediano
- 2 Músculo aductor mayor
- 3 Cuerpo anocócigeo
- 4 Arteria para el bulbo del pene
- 5 Músculo bulbocavernoso cubriendo el bulbo del pene
- 6 Cuerpo cavernoso del pene
- 7 Cuerpo esponjoso del pene
- 8 Nervio y arteria dorsales del pene
- 9 Músculo glúteo mayor
- 10 Músculo recto interno
- 11 Vasos y nervio hemorroidales (rectales) inferiores en la fosa isquiorrectal (isquioanal)
- 12 Arteria pudenda interna
- 13 Músculo isquiocavernoso cubriendo la raíz del cuerpo cavernoso
- 14 Músculo elevador del ano
- 15 Margen del ano
- 16 Nervio cutáneo perforante
- 17 Arteria perineal
- 18 Ramo perineal del nervio cutáneo posterior del muslo
- 19 Nervio perineal
- 20 Vasos y nervios escrotales posteriores
- 21 Ligamento sacrociático mayor
- 22 Músculo transverso superficial del perineo sobre el borde posterior de la aponeurosis perineal media

En ambos sexos la fosa isquiorrectal (isquioanal) presenta el conducto pudendo en su pared externa. Se ha abierto el conducto para mostrar su contenido: la arteria pudenda interna (12) y los ramos terminales del nervio pudendo: el nervio perineal (19) y el nervio dorsal del pene (8) o del clitoris.



Abdomen y pelvis

Notas clínicas

Absceso hepático En los países tropicales suelen ser muy grandes y se deben a enfermedades por parásitos. En otras regiones suelen relacionarse más frecuentemente con procesos malignos. (página 246)

Abscesos anales y rectales Pueden drenar en sentido central hacia la luz o lateralmente en la fosa isquiorrectal (isquioanal) (debajo del nivel del músculo elevador del ano) o en la pelvis (encima de este músculo). Su tratamiento eficaz requiere el conocimiento de estas relaciones anatómicas. (página 277)

Anastomosis portocava La obstrucción por cualquier causa de la vena porta produce varices en las zonas de las anastomosis venosas portocava. La conexión anastomótica directa de zonas de la vena porta a la vena cava inferior reduce la hipertensión portal y las posibles consecuencias de las varices. (página 237)

Anastomosis portosistémicas Son conexiones entre los sistemas venosos portal y sistémico que adquieren importancia clínica cuando se bloquea la vena porta; se observan más frecuentemente durante las patologías hepáticas. Las varices se desarrollan en las regiones anastomóticas, especialmente en el esófago, el ano y el área desnuda del hígado. (página 246)

Aneurisma de la aorta abdominal Este incremento de tamaño en forma de globo de las porciones inferiores de la aorta abdominal puede extenderse distalmente hasta afectar a ambas arterias ilíacas externas y proximalmente hasta las arterias renales, provocando una insuficiencia renal. Su tratamiento es la sustitución quirúrgica de esta sección de la aorta con un injerto o una endoprótesis. (página 259)

Apendicitis Clásicamente, esta patología comienza con un dolor paraumbilical (peritoneo visceral del intestino medio) que se desplaza hacia la región del punto de McBurney en la fosa ilíaca derecha por la irritación del peritoneo parietal. (página 252)

Ascitis Es la acumulación de líquido en el interior de la cavidad peritoneal debida a múltiples causas, que incluyen procesos malignos, inflamaciones e hipertensión portal. (página 234)

Biopsia hepática Las muestras de tejido hepático pueden obtenerse utilizando una aguja, introducida a través del noveno o décimo espacio intercostal derecho a nivel de la línea axilar en fase de espiración máxima, para reducir el tamaño del seno costodiafragmático y el riesgo de neumotórax. (página 230)

Biopsia renal Es una técnica que es preferible realizar sólo en el polo inferior del riñón porque las biopsias del polo superior pueden lesionar la pleura (en inmediata relación posterior con la porción superior del riñón) y ocasionar un neumotórax. (página 260)

Bloqueo de los nervios pudendos Produce anestesia del perineo mediante la inyección de un agente anestésico en torno a la espina ciática, que afecta al nervio pudendo (S2, 3 y 4) en su trayecto sobre dicha estructura. (página 278)

Cabeza de medusa La dilatación de las venas paraumbilicales, que recuerda los cabellos de la Medusa de la mitología griega, suele ser un signo clínico de cirrosis. (página 227)

Cálculos ureterales Las piedras en el interior del uréter descienden desde el riñón hacia la vejiga urinaria y pueden detenerse en la unión pelviureteral, en el borde de la pelvis o en la entrada de la vejiga, donde el uréter atraviesa su pared, provocando un terrible dolor. (página 259)

Carcinoma de ovario El ovario drena en los ganglios linfáticos paraaórticos y, aunque este carcinoma no es frecuente entre las mujeres jóvenes, es una causa importante de metástasis peritoneales en las mujeres mayores. (página 276)

Carcinoma de páncreas Aparece con mayor frecuencia en la cabeza del páncreas. Es una causa importante de obstrucción extrahepática del árbol biliar que provoca ictericia. (página 237)

Carcinoma de próstata Esta patología es frecuente entre los varones por encima de 70 años y suele diagnosticarse durante una exploración rectal por la ausencia del surco prostático medio y por la presencia de una masa palpable dura. La diseminación desde el interior de la pelvis se realiza a través del plexo venoso vertebral y son frecuentes las metástasis óseas. (página 271)

Carcinoma de recto Los carcinomas en el extremo inferior del intestino posterior tienden a manifestarse en épocas relativamente precoces, mediante cambios en los hábitos intestinales, sensación de evacuación incompleta o hemorragias rectales. Los tratamientos quirúrgicos (resección anterior y escisión abdominoperineal) tienen en general buen pronóstico. (página 270)

Carcinoma de útero Suele aparecer en las ancianas, especialmente en las que no han tenido gestaciones; esta patología puede diseminarse en el interior de la pelvis o, más ocasionalmente, hacia los ganglios linfáticos inguinales superficiales a lo largo del ligamento redondo del útero que transporta sus linfáticos acompañantes. (página 277)

Cistitis (inflamación de la vejiga) Suele manifestarse como dolor al orinar. Debido a la escasa longitud de la uretra femenina es mucho más frecuente en las niñas y en las mujeres que en los varones, pues los microorganismos pueden penetrar en la vejiga más fácilmente. (página 275)

Cistoscopia Es la exploración transuretral del revestimiento interno de la vejiga urinaria utilizando un cistoscopio de fibra óptica (flexible). (página 270)

Colecistectomía La extirpación quirúrgica de la vesícula biliar se ha realizado clásicamente mediante la incisión de Kocher, paralela al reborde costal derecho, pero ahora se realiza habitualmente por laparoscopia. (página 231)

Colecistitis Es la inflamación aguda de la vesícula biliar asociada en general a la presencia de piedras en el sistema biliar. El dolor

se localiza en la región del hipocondrio derecho cerca de la punta de la novena costilla y de la línea semilunar. (página 248)

Colostomía Es la creación de una salida temporal o permanente (estoma) del colon a través de la pared abdominal anterior, y suele realizarse tras una colectomía izquierda o una amputación abdominoperineal del recto. Las heces se recogen en una bolsa desechable adherida a dicha pared abdominal anterior. (página 241)

Continencia de las heces Depende de un complejo mecanismo en el que participan los esfínteres interno y externo del ano y el ángulo anorrectal, mantenido por las fibras puborrectales del músculo elevador del ano. Este ángulo suele medir unos 90°; si supera los 100°, aparece una incontinencia. (página 274)

Continencia urinaria Requiere un complejo mecanismo, mal conocido aún, en el que participa el cuello de la vejiga y el mecanismo uretral distal, que incluye el esfínter de la uretra. El control principal lo realizan los nervios espláncnicos pelvianos, que se encargan de la inervación motora del músculo detrusor e inhiben el esfínter interno. Cuando se estimulan las fibras por el llenado de la vejiga, ésta se contrae, el esfínter se relaja y la orina fluye hacia la uretra. (página 275)

Diálisis peritoneal El peritoneo, al ser una membrana semipermeable, puede utilizarse para la diálisis en las enfermedades renales. El líquido se introduce en la cavidad peritoneal, pudiendo mezclarse con cualquier sustancia, y a continuación se extrae, arrastrando en él la mayor parte de los tóxicos circulantes. Esta técnica, repetida frecuentemente, es un método eficaz de controlar la uremia. (página 232)

Dispositivos contraceptivos intrauterinos (DIU) Son pequeños tubos de plástico o de metal que se insertan en la cavidad uterina para evitar la implantación de los óvulos fertilizados. (página 276)

Dolor peritoneal El peritoneo visceral sólo es sensible a la distensión y a la presión, las cuales se sienten como un dolor sordo. Sin embargo, el peritoneo parietal es sensible al dolor y está inervado por los nervios espinales. (página 227)

Drenaje de los abscesos peritoneales En decúbito supino el pus se acumula en el interior de la cavidad peritoneal en alguno de sus recessos o bolsas, que incluyen los espacios subfrénicos, las gotieras paracólicas y el fondo de saco rectouterino (de Douglas). Se utilizan diferentes procedimientos de drenaje para cada espacio. (página 235)

Encordamiento del pene Es una incurvación anómala del pene en erección, que suele asociarse a hipospadias. (página 279)

Episiotomía Es una pequeña incisión en la pared posterolateral de la vagina, efectuada en las fases finales del parto para incrementar el canal vaginal. Suele realizarse después de que un bloqueo del nervio pudendo haya anestesiado los dermatomas S2, 3 y 4 –piel de esa región–. Este procedimiento reduce mucho las laceraciones inducidas por el parto en la línea media que pueden lesionar el tendón central del perineo o extenderse hacia la mucosa rectal. (página 278)

Erección Al ser estimulados, los parasimpáticos pelvianos S2-S4 provocan relajación de las arterias espirales del pene y del clítoris e ingurgitación de los espacios cavernosos. Los músculos bulbocavernoso e isquiocavernoso comprimen las cavernas venosas de estos espacios e impiden el retorno venoso, provocando la erección. (página 280)

Esplenectomía La extirpación del bazo puede estar indicada tras un traumatismo o en los casos de ciertos trastornos hematológicos, y se realiza fácilmente tras pinzar su pedículo, teniendo cuidado de no lesionar la cola del páncreas, que se encuentra en el interior del hilio del bazo. (página 250)

Esplenomegalia Las causas más frecuentes de incremento de tamaño del bazo son las enfermedades tropicales y los trastornos hematológicos como las anemias hemolíticas. Su tamaño normal es el de un puño cerrado y no es palpable bajo el reborde costal izquierdo. (página 250)

Extravasación de orina Si la uretra se encuentra lesionada sólo en su porción membranosa, la orina drenará en el diafragma urogenital y en la pelvis extraperitoneal, pero es más frecuente que la lesión y la extravasación se produzcan en la porción esponjosa, en la uretra peneana. En este caso, la orina comienza llenando la bolsa perineal superficial y a continuación continúa derramándose sobre la pared abdominal anterior, puesto que esta hoja de la aponeurosis se continúa con la membrana perineal superficial. La orina no desciende por el muslo porque la aponeurosis perineal superficial se une con la fascia profunda (lata) del muslo inmediatamente por debajo del arco crural de Falopio. (página 268)

Eyacuación La expulsión del semen a través de la uretra es el resultado de tres mecanismos al menos: cierre del cuello de la vejiga, contracción de la musculatura uretral (control simpático) y contracción del músculo bulbocavernoso (nervio pudendo). Un factor importante es la inervación simpática desde L1 y L2. (página 280)

Frotis cervical (frotis de Papanicolaou) En honor del Dr. George N. Papanicolaou, que la desarrolló, se denomina así una prueba sencilla para examinar las células epiteliales del cuello del útero. Las células se extraen mediante suaves raspados, colocando la muestra sobre un portaobjetos y realizando el examen microscópico de las anomalías en su forma y su tamaño, para la detección precoz del cáncer de útero/cuello. (página 275)

Hematoma de la vaina de los rectos Un traumatismo directo sobre la pared abdominal anterior o un violento esfuerzo espiratorio forzado, como durante el parto, pueden provocar la rotura de los vasos epigástricos inferiores o superiores, produciéndose una hemorragia en una o en las dos vainas de los músculos rectos anteriores del abdomen. (página 222)

Hemorroides (dilataciones de las venas en el recto distal y el conducto anal proximal) Son varices de las venas hemorroidales (rectales) superiores que pueden protruir a través del esfínter externo del ano o hacia el recto, provocando con frecuencia hemorragias de color rojo brillante durante la defecación. (páginas 274 y 279)

Hernia de hiato Normalmente de dos tipos, de deslizamiento o de atrapamiento, estas hernias son protrusiones de las porciones proximales del estómago en el tórax y suelen producir una sensación de ardor en la región medioesternal. (páginas 243 y 261)

Hernia inguinal directa Es una protrusión, normalmente de peritoneo e intestino, a través de la pared abdominal anterior, que se sitúa por dentro de los vasos epigástricos inferiores, en el triángulo inguinal (de Hesselbach). (página 228)

Hernia inguinal indirecta Es una protrusión que sigue el trayecto del conducto deferente o del ligamento redondo. El cuello de la hernia se encuentra en el orificio inguinal profundo por fuera de los vasos epigástricos inferiores. (página 228)

Hernia umbilical Es una hernia abdominal anterior a nivel del ombligo que suele ser congénita y desaparece frecuentemente al segundo o tercer año de vida. (página 227)

Hidrocele Es una acumulación de líquido en torno al testículo entre las hojas parietal y visceral de la túnica vaginal. (página 266)

Hiperplasia benigna de próstata En la mayoría de los varones por encima de los 60 años es una situación corriente y suele diagnosticarse en una exploración rectal, en la que se puede notar fácilmente el aumento de tamaño de la próstata. El paciente suele quejarse de tener que levantarse durante la noche a orinar, hacerlo en mayor cantidad o con mayor frecuencia y ser incapaz de vaciar la vejiga. Es la causa más frecuente de obstrucción de la salida de la vejiga. (página 271)

Hipospadias Es una anomalía del desarrollo del pene en el que el orificio uretral externo aparece en alguna zona de su cara anterior. (página 279)

Isquemia intestinal Las zonas del intestino predispuestas a esta patología son el "área de transición" entre la irrigación de la mesentérica superior y la de la inferior y, tras una rotación (vólvulo) intestinal, el colon sigmoide. (página 240)

Laparoscopia Es una técnica quirúrgica mínimamente invasiva para explorar, extirpar o reparar los órganos/tejidos abdominales o pelvianos por medio de pequeños tubos introducidos a través de la pared abdominal. (página 231)

Lavado peritoneal La técnica para lavar las superficies peritoneales mediante la introducción y salida de líquido en la cavidad abdominal se suele emplear frente a las infecciones, o como diálisis peritoneal en las enfermedades renales. Puede realizarse un lavado peritoneal diagnóstico en los casos de traumatismos abdominales para detectar hemorragias intraperitoneales. (página 232)

Nefrectomía Es la extirpación quirúrgica de un riñón (por procesos malignos o por enfermedad poliquistica), y su acceso y cierre están favorecidos por la aponeurosis renal. (página 258)

Paracentesis abdominal Es un procedimiento que permite drenar el líquido (ascitis) del abdomen mediante una cánula colocada a través de la pared abdominal anterior por fuera de la vaina del músculo recto anterior del abdomen, para evitar la lesión de los vasos epigástricos. (página 221)

Priapismo Es una erección dolorosa permanente, frecuentemente ocasionada por una trombosis del tejido cavernoso del pene. (página 279)

Punto de McBurney Es el lugar en la superficie de la pared anterior del abdomen que señala la localización habitual de la base del apéndice en profundidad. Se encuentra a un tercio de distancia de la recta que se dirige desde la espina iliaca anterosuperior derecha al ombligo. (página 226)

Reconstrucción herniaria En la región inguinal, donde son más frecuentes las hernias, se suelen emplear elementos fibrosos artificiales para cubrir los grandes orificios herniarios. Los ligamentos pectíneo y lacunar suelen utilizarse como zonas de anclaje para las suturas. (página 225)

Reflejo cremastérico Explora las raíces nerviosas L1 y L2 en el varón y supone la contracción del músculo cremáster con

elevación del testículo tras golpear la cara interna del muslo ipsilateral. (página 266)

Resección transuretral de próstata Básicamente se trata de una cirugía "básica" del lóbulo medio de la próstata hipertrófica que ha provocado la obstrucción del flujo de la orina. Deben tomarse precauciones para no lesionar el mecanismo del esfínter distal de la uretra. (página 271)

Rotura de embarazo ectópico Suele suceder a las 6-8 semanas tras la concepción y es una urgencia médica grave que se manifiesta con una hemorragia vaginal y un dolor abdominal agudo debido a la rotura de la trompa uterina y a la hemorragia en el interior de la cavidad peritoneal. A veces puede aparecer como dolor en el hombro debido a la irritación del diafragma, lo que supone un excelente ejemplo de dolor referido. (página 276)

Rotura hepática Normalmente debida a un traumatismo, puede requerir la extirpación de un segmento hepático para controlar la hemorragia. (página 245)

Ruidos aórticos Son sonidos rítmicos audibles en la auscultación del abdomen, frecuentemente ocasionados por un estrechamiento aterosclerótico (estenosis) de la aorta. (página 254)

Sigmoidoscopia Visualización directa de las superficies internas del ano (proctoscopia), del recto y del colon sigmoide (sigmoidoscopia) utilizando un sigmoidoscopio. (página 268)

Signo del psoas El músculo psoas mayor se extiende desde la pared abdominal posterior al trocánter menor del fémur. Las infecciones o hemorragias de la columna vertebral posterior (p. ej., la tuberculosis) drenan en sentido lateral sobre el psoas, permitiendo que el pus descienda por el músculo y apareciendo como una inflamación en la ingle por debajo del arco crural. (página 262)

Simpatectomía lumbar Es la sección selectiva del tronco simpático, para reducir la vasoconstricción en las extremidades inferiores, en los pacientes con mala circulación. Suele realizarse a nivel de L2 y es más fácil en el lado izquierdo que en el derecho, donde la vena cava inferior se encuentra inmediatamente por delante. (página 263)

Síndrome de la arteria mesentérica superior Provoca un aumento de la presión en la vena renal izquierda y una posible patología renal por la reducción del calibre de esta vena al quedar atrapada entre la aorta y la arteria mesentérica superior (efecto de cascanueces). (página 258)

Sujeción de las vísceras pelvianas Las estructuras pelvianas se encuentran mantenidas por diversas partes de los músculos elevador del ano, esfínter de la uretra, esfínter de la vagina y puborrectal y los medios de sujeción ligamentosos del útero y de la vagina. (página 277)

Tacto rectal Obviamente, el tacto rectal es diferente en los varones y en las mujeres. Las principales estructuras palpables en el varón son el surco medio de la glándula prostática, la concavidad sacra y el cóccix, y en la mujer, el sacro, el cóccix y el cuello uterino. Esta exploración puede utilizarse durante el parto como un procedimiento para valorar la dilatación del cuello del útero, y en las apendicitis agudas el dedo explorador puede alcanzar un apéndice pelviano sensible a la presión. (página 274)

Tacto vaginal Suele realizarse en posición de litotomía y precedido por una exploración con espéculo. El tacto vaginal se utiliza para valorar el estado del cuello, del útero y de los ovarios. Esta exploración combinada con la posición de la otra mano sobre el abdomen (exploración bimanual) revela que el útero normal está en posición de anteversión y anteflexión; sin embargo, aproximadamente la quinta parte de las mujeres normales tienen un útero retrovertido y retroflexionado. El cuello no gestante tiene una consistencia firme, como la punta de la nariz; el cuello gestante está caliente y más blando, similar a unos labios calientes. Al palpar los fondos de saco laterales, en ocasiones puede detectarse un ovario o (teóricamente) una piedra en el uréter. (página 275)

Vagotomía Es la interrupción quirúrgica del nervio vago realizada selectivamente para reducir la secreción ácida del estómago en los casos de úlceras pépticas. Se ha sustituido por la terapia farmacológica. (página 242)

Varices esofágicas Son dilataciones de los afluentes de la vena gástrica izquierda que pueden provocar graves hemorragias (hematemesis). (página 242)

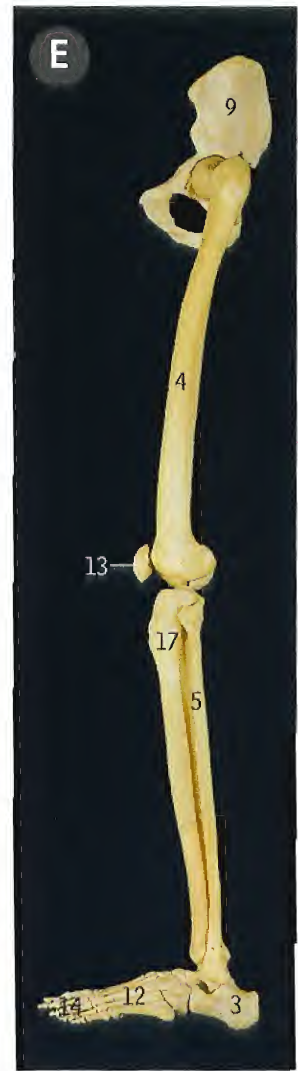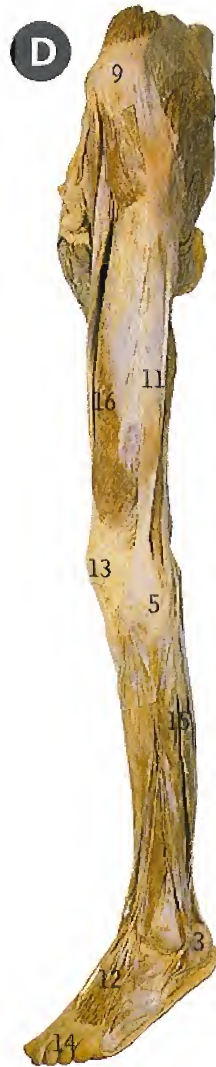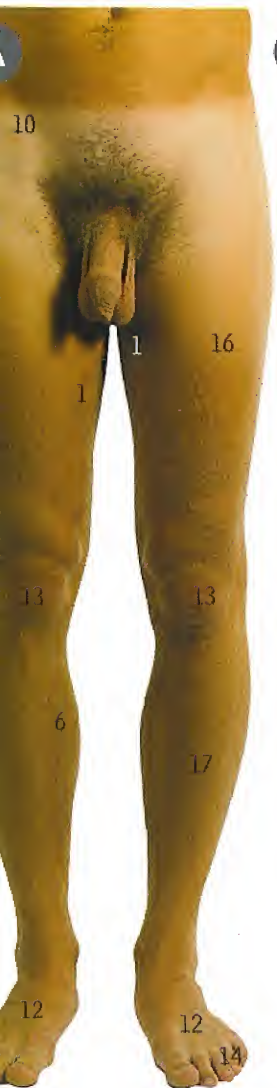Varicocele Son venas gonadales varicosas aumentadas de tamaño (del plexo pampiniforme, la ovárica o la testicular). (página 266)

Vasectomía Es una técnica quirúrgica que produce esterilidad en los varones mediante la extirpación de una sección del conducto deferente entre dos cabos suturados/grapados. (página 266)

Vólvulo El giro del intestino sobre el mesenterio provoca isquemia de la sección rotada. Suele aparecer más habitualmente en el colon sigmoide, en personas cuya dieta incluya un elevado contenido de fibra, sobre todo en África, donde esta patología sustituye a la apendicitis aguda como la causa más frecuente de "abdomen agudo". (página 235)

miembro inferior

miembro inferior **A** anatomía de superficie, vista anterior
B disección, vista anterior **C** disección, vista posterior
D disección, vista lateral **E** esqueleto, vista lateral



1 Músculos aductores
 2 Músculo biceps crural
 3 Calcáneo
 4 Músculo sur
 5 Músculo troné

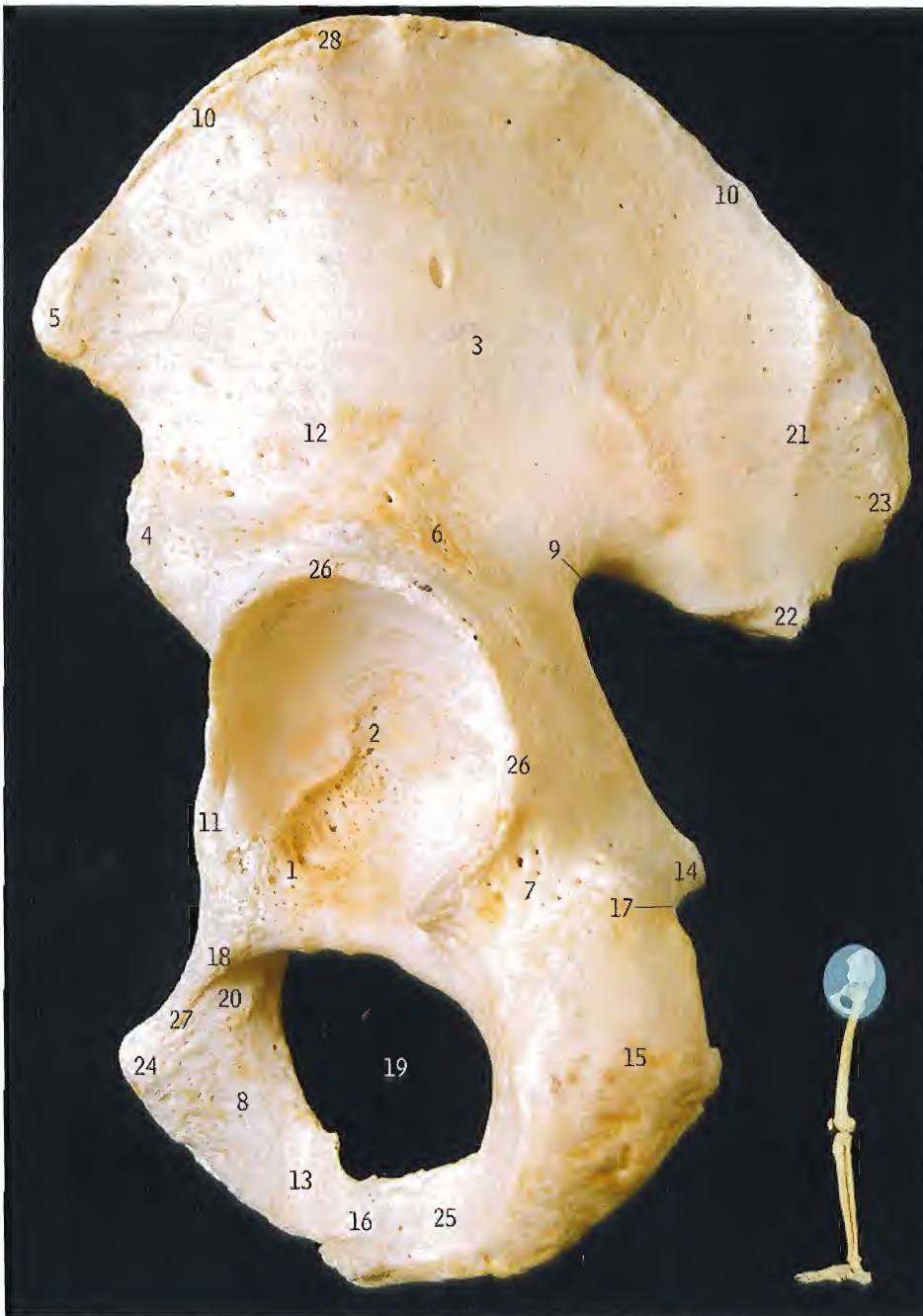6 Músculos gemelos
 7 Músculo glúteo mayor
 8 Masa muscular insertada en la tuberosidad isquiática

9 Hueso coxal
 10 Arco crural (ligamento inguinal)
 11 Tracto iliotibial
 12 Huesos metatarsianos

13 Rótula
 14 Falanges de los dedos del pie
 15 Músculos peroneos laterales

16 Músculo cuádriceps crural
 17 Tibia

Hueso coxal izquierdo *cara lateral*

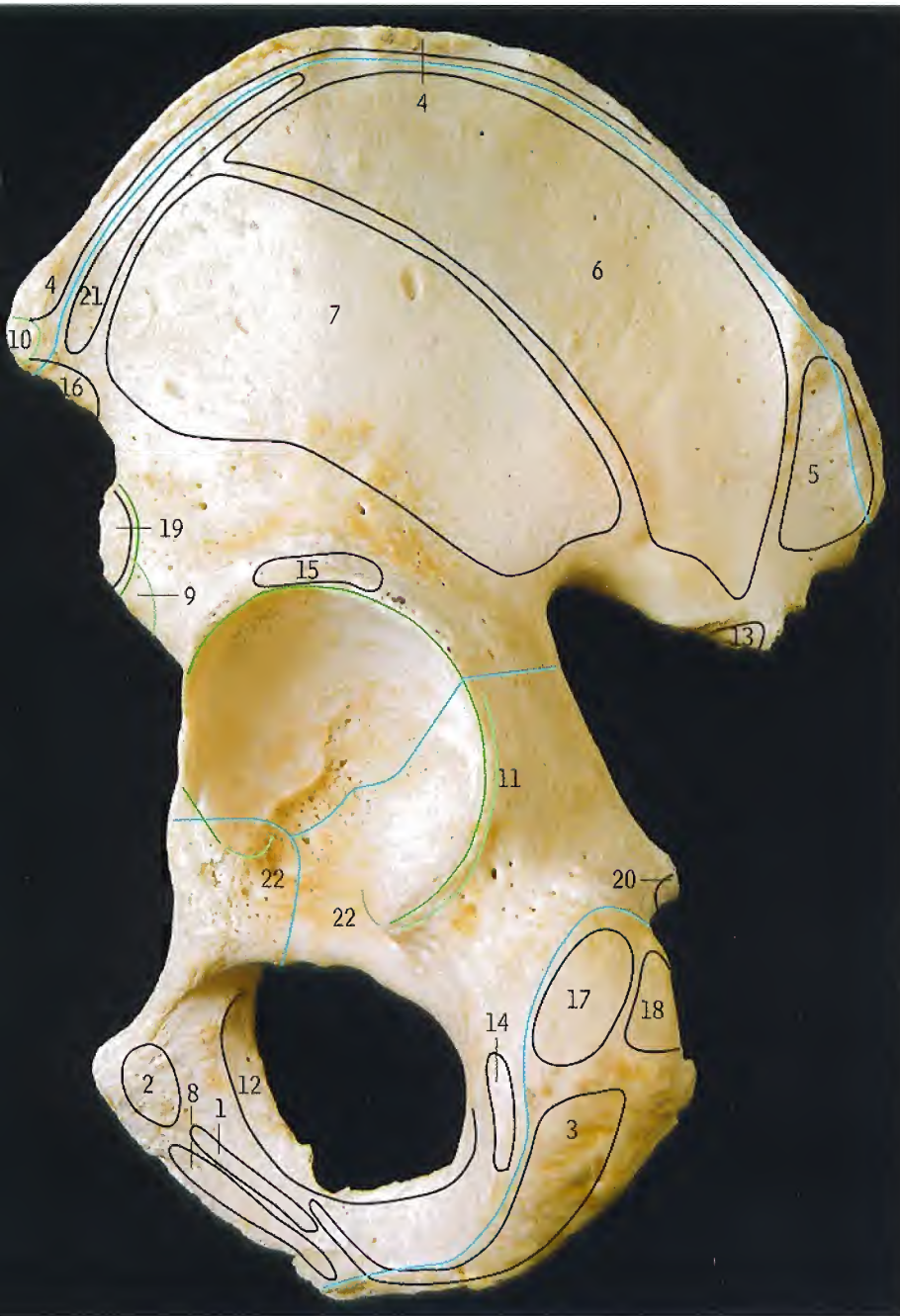

- 1 Escotadura isquiopúbica (del acetábulo)
- 2 Cavidad cotiloidea (acetábulo)
- 3 Línea glútea (semicircular) anterior
- 4 Espina iliaca anteroinferior
- 5 Espina iliaca anterosuperior
- 6 Cuerpo del ilion
- 7 Cuerpo del isquion
- 8 Cuerpo del pubis
- 9 Escotadura ciática mayor
- 10 Cresta iliaca
- 11 Eminencia iliopectinea
- 12 Línea glútea (semicircular) inferior
- 13 Rama inferior del pubis
- 14 Espina ciática
- 15 Tuberosidad isquiática
- 16 Unión de 25 y 13
- 17 Escotadura ciática menor
- 18 Cresta obturatriz
- 19 Agujero obturador
- 20 Surco del obturador (canal subpubiano)
- 21 Línea glútea (semicircular) posterior
- 22 Espina iliaca posteroinferior
- 23 Espina iliaca posterosuperior
- 24 Espina del pubis
- 25 Rama del isquion
- 26 Reborde acetabular
- 27 Rama superior del pubis
- 28 Tubérculo de la cresta iliaca

El hueso coxal está formado por la unión del ilion (6), isquion (7) y pubis (8).

Los dos huesos coxales se unen en la línea media por delante en la sínfisis del pubis; por detrás están separados por el sacro, con el cual forman las articulaciones sacroiliacas. Los dos huesos coxales con el sacro y el cóccix constituyen la pelvis (v. pág. 102).

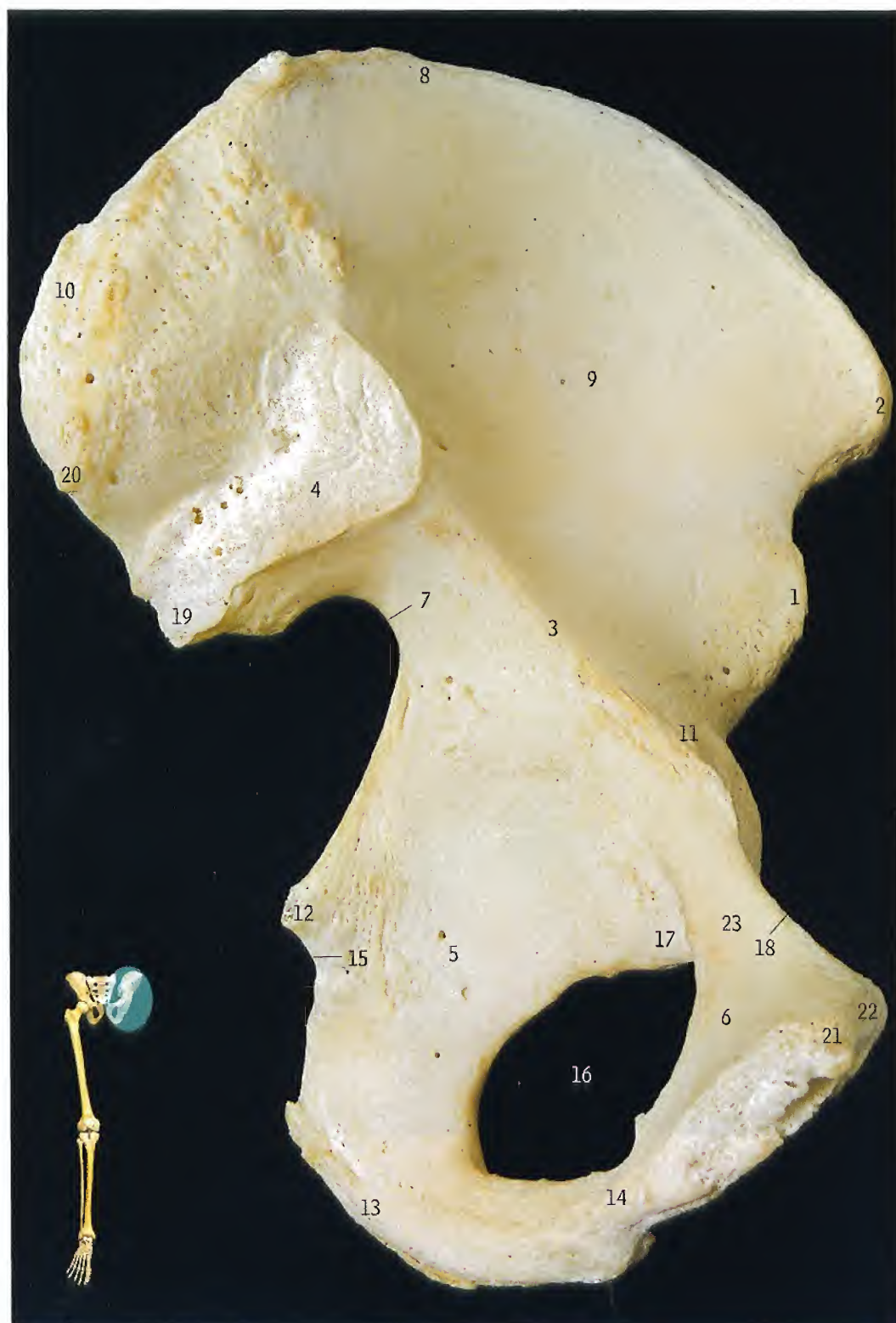Hueso coxal izquierdo inserciones, cara lateral



Líneas azules = líneas epifisarias; líneas verdes = inserción de la cápsula de la articulación coxofemoral (de la cadera); líneas verde claro = inserciones ligamentosas

- 1 Músculo aductor menor (segundo)
- 2 Músculo aductor mediano (primero)
- 3 Músculo aductor mayor (tercero)
- 4 Músculo oblicuo mayor del abdomen
- 5 Músculo glúteo mayor
- 6 Músculo glúteo mediano
- 7 Músculo glúteo menor
- 8 Músculo recto interno
- 9 Ligamento iliofemoral
- 10 Arco crural de Falopio (ligamento inguinal)
- 11 Ligamento isquiofemoral
- 12 Músculo obturador externo
- 13 Músculo piramidal de la pelvis
- 14 Cuadrado crural
- 15 Porción refleja del recto anterior
- 16 Músculo sartorio
- 17 Músculo semimembranoso
- 18 Músculo semitendinoso y porción larga del bíceps
- 19 Porción recta del recto anterior
- 20 Músculo gemelo superior
- 21 Músculo tensor de la fascia lata
- 22 Ligamento transverso

Hueso coxal izquierdo *cara medial*

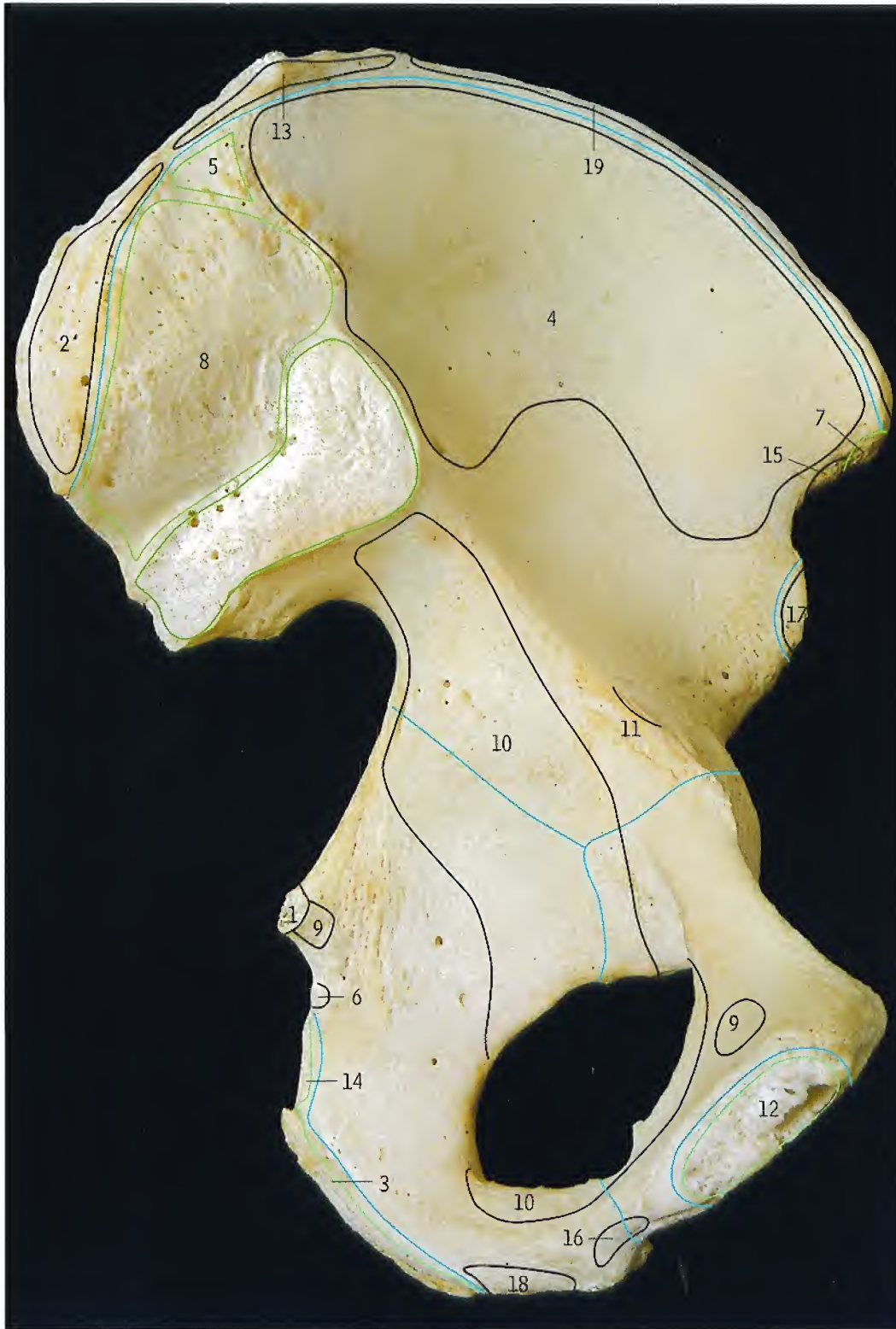

- 1 Espina iliaca anteroinferior
- 2 Espina iliaca anterosuperior
- 3 Linea innominada (terminal)
- 4 Superficie auricular
- 5 Cuerpo del isquion
- 6 Cuerpo del pubis
- 7 Escotadura ciática mayor
- 8 Cresta iliaca
- 9 Fosa iliaca
- 10 Tuberosidad iliaca
- 11 Eminencia iliopectinea
- 12 Espina ciatica
- 13 Tuberosidad isquiatica
- 14 Rama isquiopubica
- 15 Escotadura ciatica menor
- 16 Agujero obturador
- 17 Surco del obturador
- 18 Linea (cresta) pectinea
- 19 Espina iliaca posteroinferior
- 20 Espina iliaca posterosuperior
- 21 Cresta del pubis
- 22 Espina del pubis
- 23 Rama superior del pubis

La superficie auricular del ilion (4) es su superficie articular para la articulación sacroiliaca.

La escotadura ciática mayor (7) es más encorvada (forma de J) en el hombre, mientras que en la mujer adopta una forma de ángulo recto (forma de L).

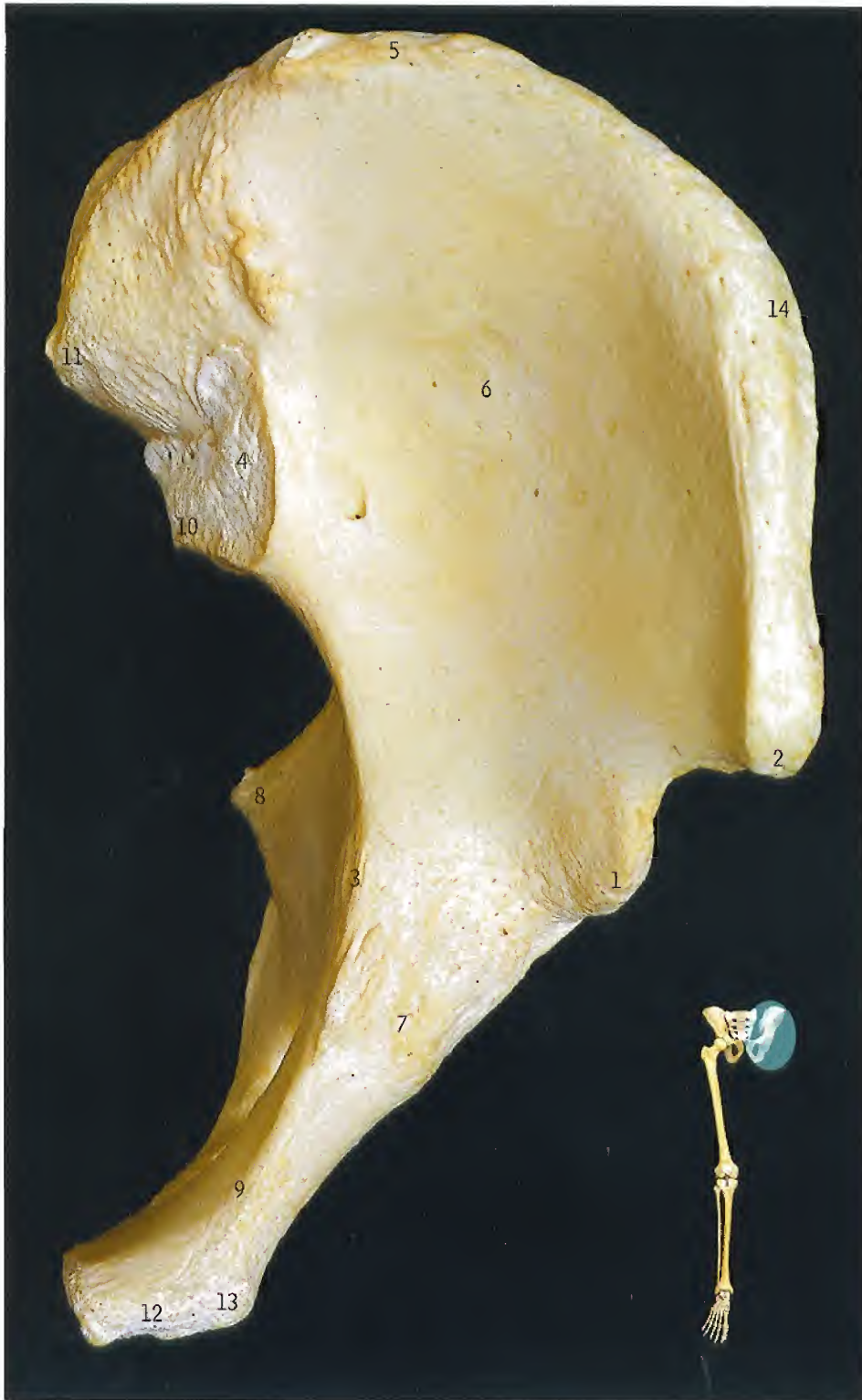Hueso coxal izquierdo inserciones, cara medial



Líneas azules = líneas epifisarias; línea verde = inserción de la cápsula de la articulación sacroiliaca; líneas verde claro = inserciones ligamentosas

- 1 Músculo isquiococcigeo y ligamento sacrociático menor (sacroespinoso)
- 2 Músculo erector de la columna
- 3 Prolongación falciforme del ligamento sacrociático mayor
- 4 Músculo iliaco
- 5 Ligamento iliolumbar
- 6 Músculo gemelo inferior
- 7 Arco crural de Falopio (ligamento inguinal)
- 8 Ligamento interseo sacroiliaco
- 9 Músculo elevador del ano
- 10 Músculo obturador interno
- 11 Músculo psoas menor
- 12 Sínfisis del pubis
- 13 Músculo cuadrado de los lomos (lumbar)
- 14 Ligamento sacrociático mayor (sacroteroso)
- 15 Músculo sartorio
- 16 Músculo esfínter de la uretra
- 17 Porción recta del recto anterior
- 18 Músculos transversos superficial del perineo e isquiocavernoso
- 19 Músculo transversos del abdomen

Hueso coxal izquierdo *vista superior*

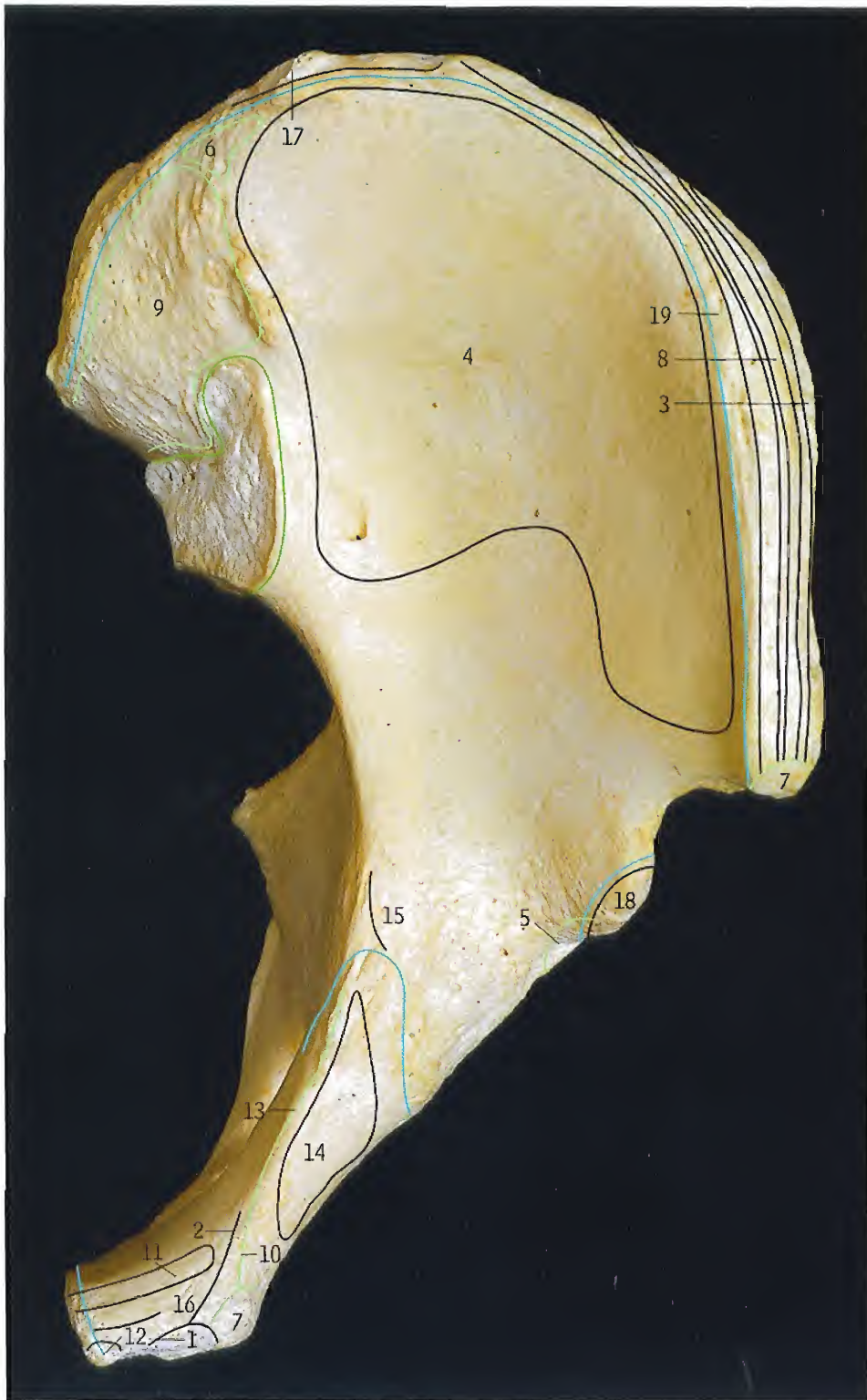

- 1 Espina iliaca anteroinferior
- 2 Espina iliaca anterosuperior
- 3 Línea innominada (terminal)
- 4 Superficie auricular
- 5 Cresta iliaca
- 6 Fosa iliaca
- 7 Eminencia iliopectinea
- 8 Espina ciática
- 9 Línea (cresta) pectinea
- 10 Espina iliaca posteroinferior
- 11 Espina iliaca posterosuperior
- 12 Cresta del pubis
- 13 Espina del pubis
- 14 Tubérculo de la cresta ilíaca

La línea innominada del ilion (3), la línea pectínea y la cresta del pubis (9 y 12) forman una parte del reborde pelviano (el promontorio y la superficie superior de la porción lateral del sacro forman la otra parte del reborde pelviano; v. págs. 100 y 102).

La línea pectínea del pubis (9) se denomina más comúnmente cresta pectínea.

Hueso coxal izquierdo inserciones, vista superior



Lineas azules = líneas epifisarias;
línea verde = inserción de la cápsula
de la articulación sacroiliaca; líneas verde
claro = inserciones ligamentosas

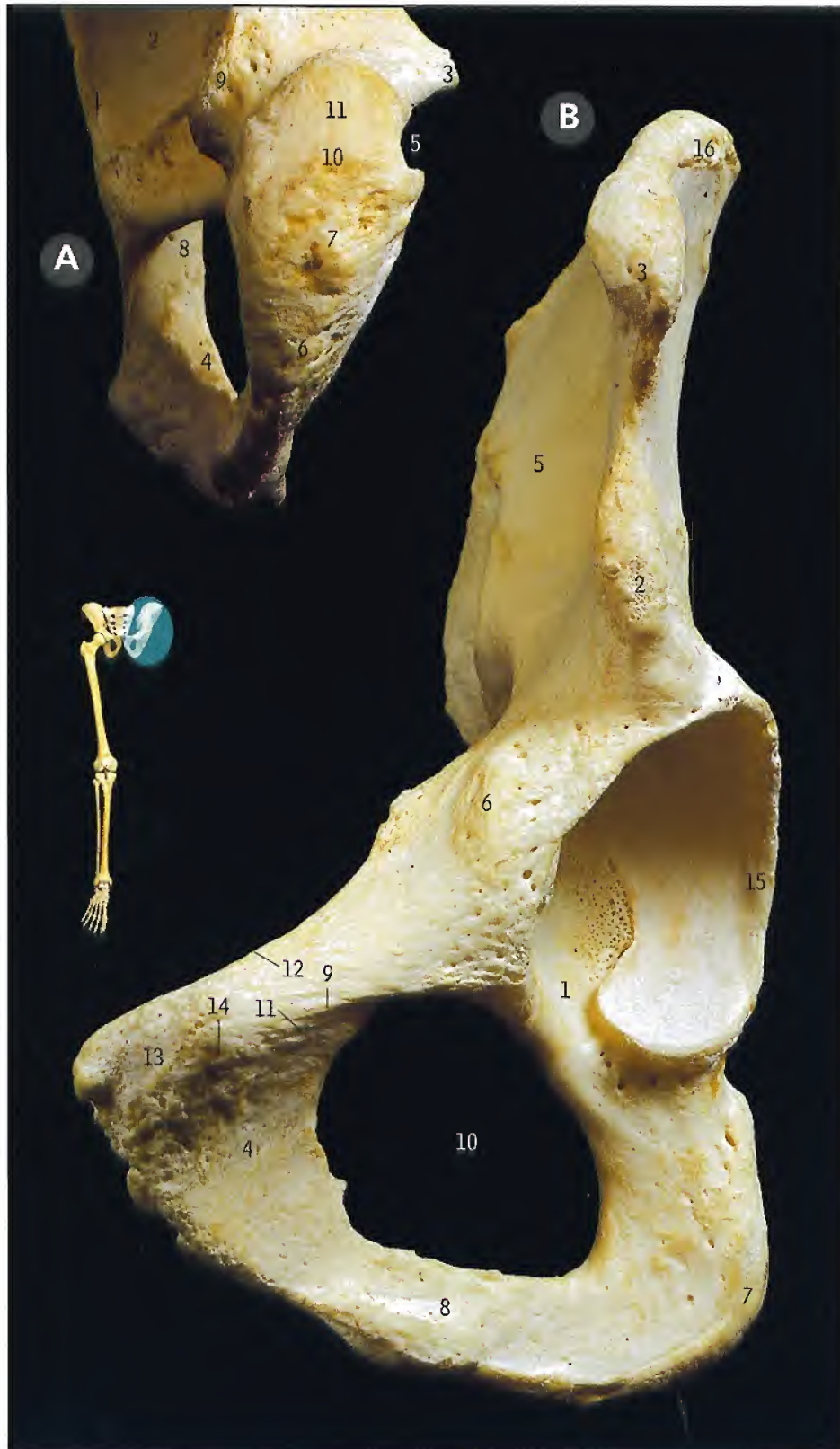- 1 Hoja anterior de la vaina del recto mayor del abdomen
- 2 Tendón conjunto
- 3 Músculo oblicuo mayor (externo)
- 4 Músculo iliaco
- 5 Ligamento iliofemoral
- 6 Ligamento iliolumbar
- 7 Arco crural de Falopio (ligamento inguinal)
- 8 Músculo oblicuo menor (interno)
- 9 Ligamento sacroiliaco interóseo
- 10 Ligamento lacunar (de Gimbernat)
- 11 Porción lateral del recto mayor del abdomen
- 12 Porción medial del recto mayor del abdomen
- 13 Ligamento pectíneo (de Cooper)
- 14 Músculo pectíneo
- 15 Músculo psoas menor
- 16 Músculo piramidal del abdomen
- 17 Músculo cuadrado de los lomos (lumbar)
- 18 Porción recta del recto anterior
- 19 Músculo transverso del abdomen

El arco crural de Falopio (7) está formado por el borde inferior de la aponeurosis del oblicuo mayor, y se extiende desde la espina iliaca anterosuperior hasta la espina del pubis.

El ligamento lacunar o de Gimbernat (10, a veces llamado porción pectínea del arco crural) es aquella parte del arco crural de Falopio que se extiende hacia atrás desde su inserción medial hasta la cresta del pubis.

El ligamento pectíneo o de Cooper (13) es la extensión lateral del ligamento lacunar a lo largo de la cresta del pubis. No se considera parte del arco crural de Falopio ni debe confundirse con la porción pectínea del arco crural, que es el ligamento lacunar.

El tendón conjunto (2) está formado por las aponeurosis del oblicuo menor y del transverso del abdomen, y se inserta en la cresta del pubis y su porción adyacente, fundiéndose medialmente con la hoja anterior de la vaina del recto mayor del abdomen.



A Hueso coxal izquierdo

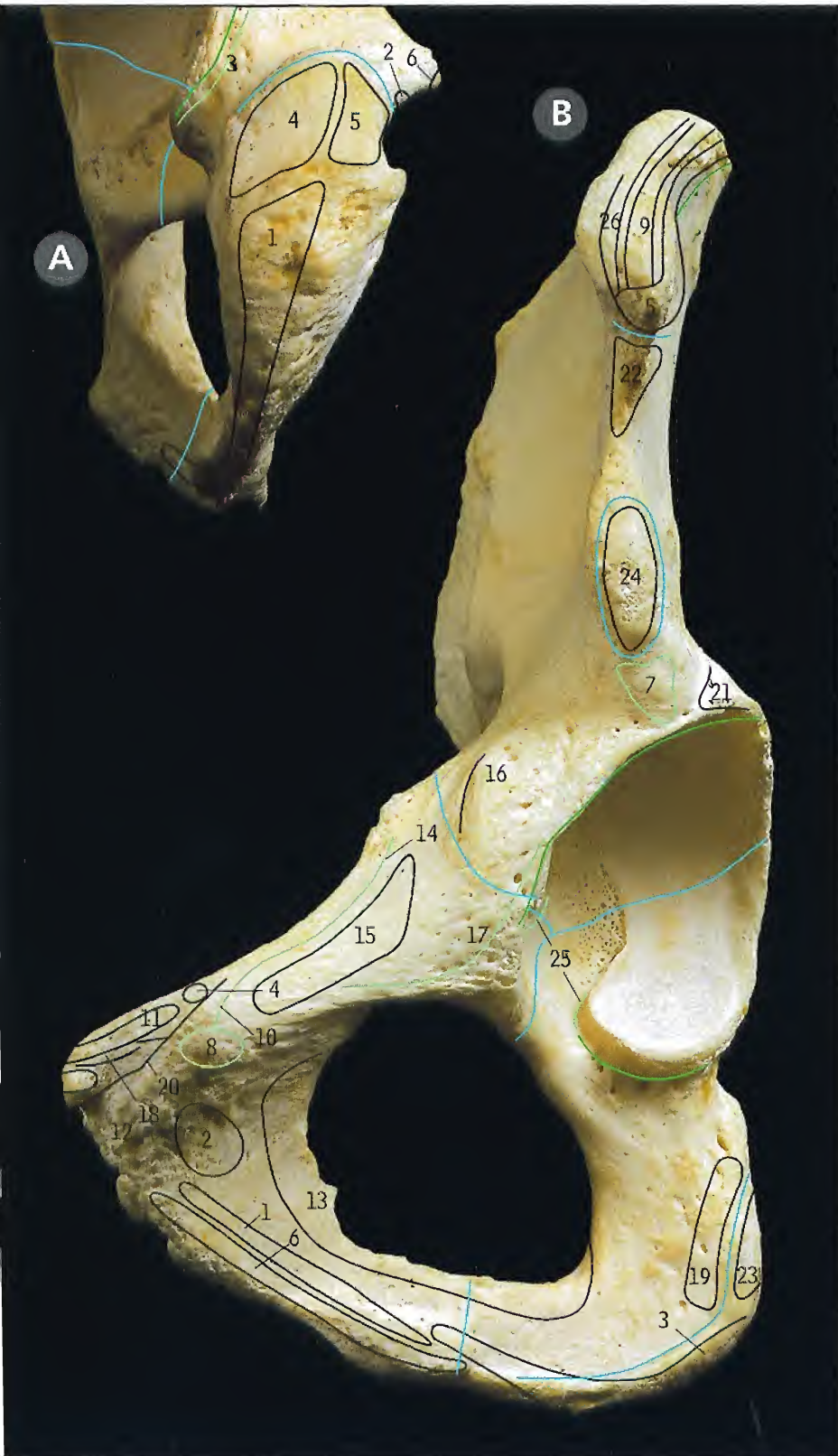tuberosidad isquiática, vista posteroinferior

- 1 Escotadura isquiopúbica
- 2 Cavity cotiloidea (acetábulo)
- 3 Espina ciática
- 4 Rama isquiopúbica
- 5 Escotadura ciática menor
- 6 Línea longitudinal
- 7 Parte inferior de la tuberosidad
- 8 Canal obturador
- 9 Reborde del acetábulo
- 10 Línea transversa
- 11 Porción superior de la tuberosidad

B Hueso coxal izquierdo

vista anterior

- 1 Escotadura isquiopúbica
- 2 Espina iliaca anteroinferior
- 3 Espina iliaca anterosuperior
- 4 Cuerpo del pubis
- 5 Fosa iliaca
- 6 Eminencia iliopectínea
- 7 Tuberosidad isquiática
- 8 Rama isquiopúbica
- 9 Cresta obturatriz
- 10 Agujero obturador
- 11 Canal obturador
- 12 Línea (cresta) pectínea
- 13 Cresta del pubis
- 14 Espina del pubis
- 15 Reborde del acetábulo
- 16 Tubérculo de la cresta iliaca



A Hueso coxal izquierdo

inserciones, tuberosidad isquiática, vista posteroinferior

Líneas azules = líneas epifisarias;
línea verde = inserción de la cápsula de la articulación coxofemoral; líneas verde claro = inserciones ligamentosas

- 1 Músculo aductor mayor
- 2 Músculo gemelo inferior
- 3 Ligamento isquiofemoral
- 4 Músculo semimembranoso
- 5 Músculo semitendinoso y porción larga del biceps crural
- 6 Músculo gemelo superior

La región de la tuberosidad isquiática interna a la inserción del aductor mayor (1) está cubierta por tejido fibroadiposo y por la bolsa serosa isquiática que se sitúa bajo el glúteo mayor.

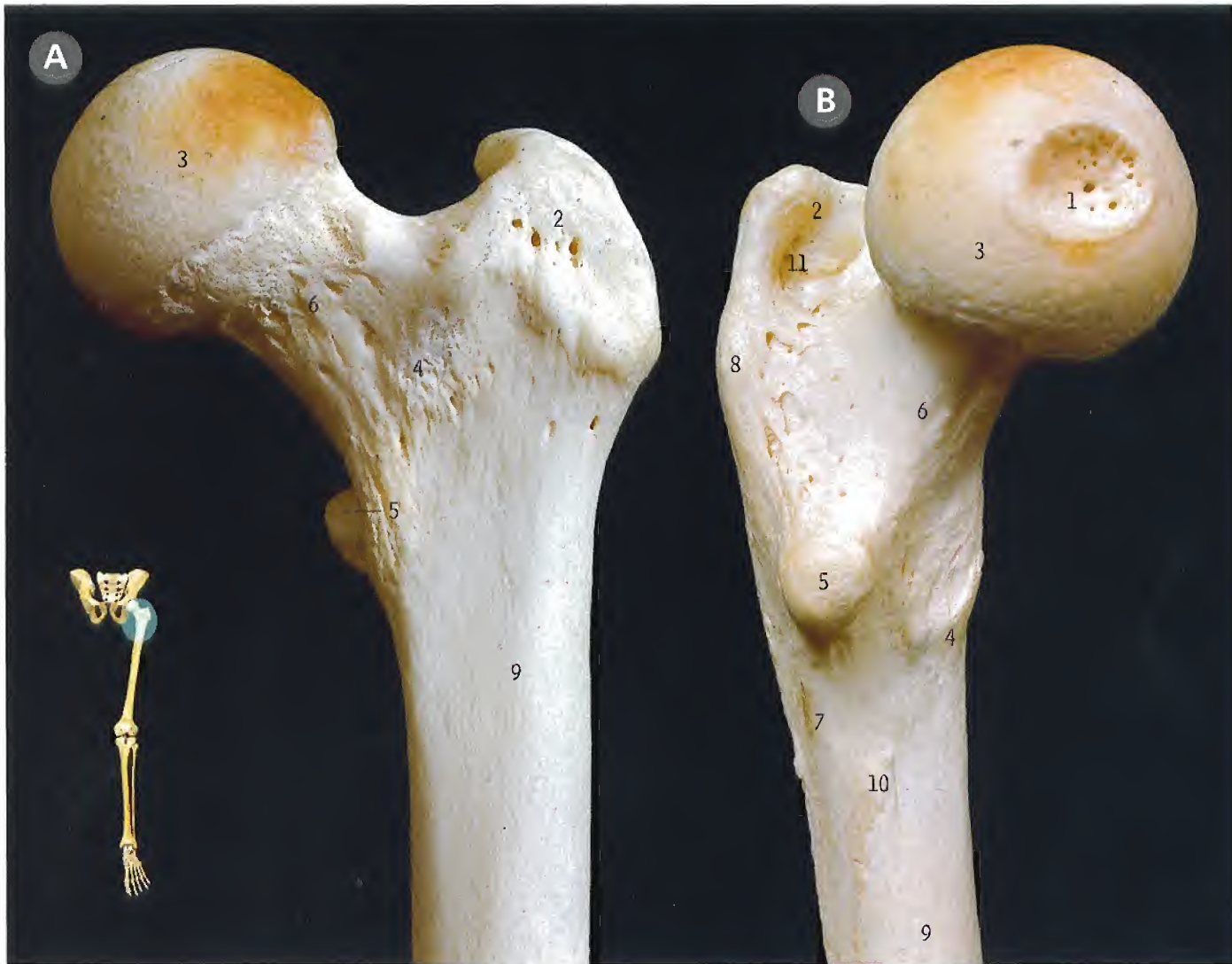B Hueso coxal izquierdo

inserciones, vista anterior

Líneas azules = líneas epifisarias;
línea verde = inserción de la cápsula de la articulación coxofemoral; líneas verde claro = inserciones ligamentosas

- 1 Músculo aductor menor (segundo)
- 2 Músculo aductor mediano (primero)
- 3 Músculo aductor mayor (tercero)
- 4 Tendón conjunto
- 5 Músculo oblicuo mayor del abdomen y arco crural de Falopio
- 6 Músculo recto interno
- 7 Ligamento iliofemoral
- 8 Arco crural de Falopio
- 9 Músculo oblicuo menor del abdomen
- 10 Ligamento lacunar (de Gimbernat)
- 11 Porción lateral del recto mayor del abdomen
- 12 Porción medial del recto mayor del abdomen
- 13 Músculo obturador externo
- 14 Ligamento pectíneo (de Cooper)
- 15 Músculo pectíneo
- 16 Músculo psoas menor
- 17 Ligamento pubofemoral
- 18 Músculo piramidal del abdomen
- 19 Músculo cuadrado crural
- 20 Vaina del recto
- 21 Porción refleja del recto anterior
- 22 Músculo sartorio
- 23 Músculo semimembranoso
- 24 Porción recta del recto anterior
- 25 Ligamento transverso
- 26 Músculo transverso del abdomen

Fémur izquierdo *extremo superior.*



A Vista anterior

B Vista interna

- 1 Fosita del ligamento redondo
- 2 Trocánter mayor
- 3 Cabeza
- 4 Línea intertrocánterea (línea oblicua)
- 5 Trocánter menor
- 6 Cuello
- 7 Línea pectínea
- 8 Tubérculo cuadrado en la cresta intertrocánterea
- 9 Cuerpo
- 10 Línea espiral
- 11 Cavidad digital del fémur (fosa trocánterea)

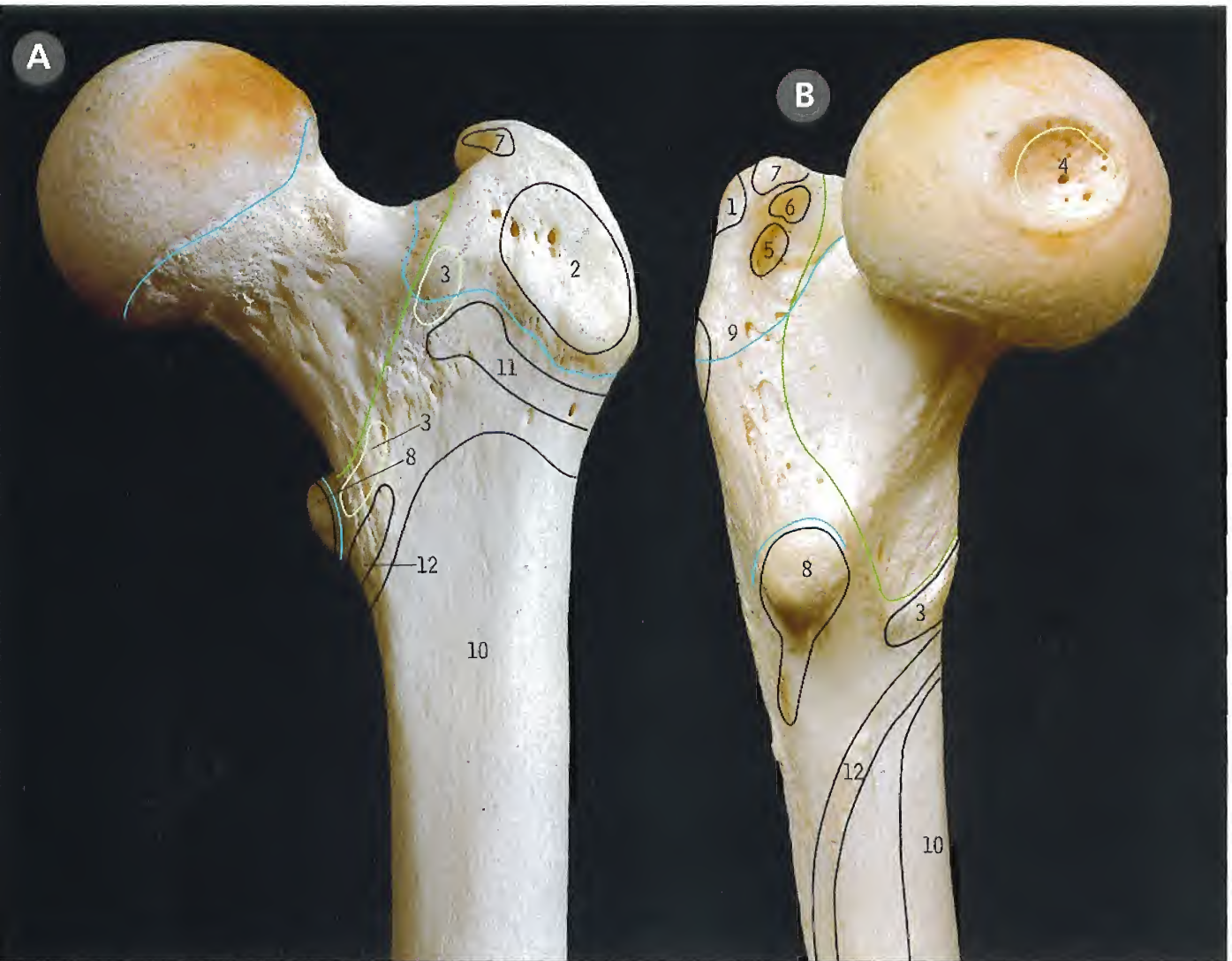
La *línea intertrocánterea* (4) se encuentra en la cara anterior, en la unión del cuello (6) y el cuerpo (9); la *cresta intertrocánterea* se encuentra en una posición similar en la cara posterior (8 y pág. 296, A5).

El cuello forma un ángulo de aproximadamente 125° con el cuerpo en el adulto.

La *línea pectínea* del fémur (7) no debe confundirse con la *línea* (o *cresta*) *pectínea* del pubis (pág. 290), ni con la *línea espiral* del fémur (10), que suele ser más prominente que la *línea pectínea*.



Fémur izquierdo inserciones, extremo superior



A Vista anterior

B Vista interna

Líneas azules = líneas epifisarias;
 línea verde = inserción de la
 cápsula de la articulación
 coxofemoral; líneas verde claro =
 inserciones ligamentosas

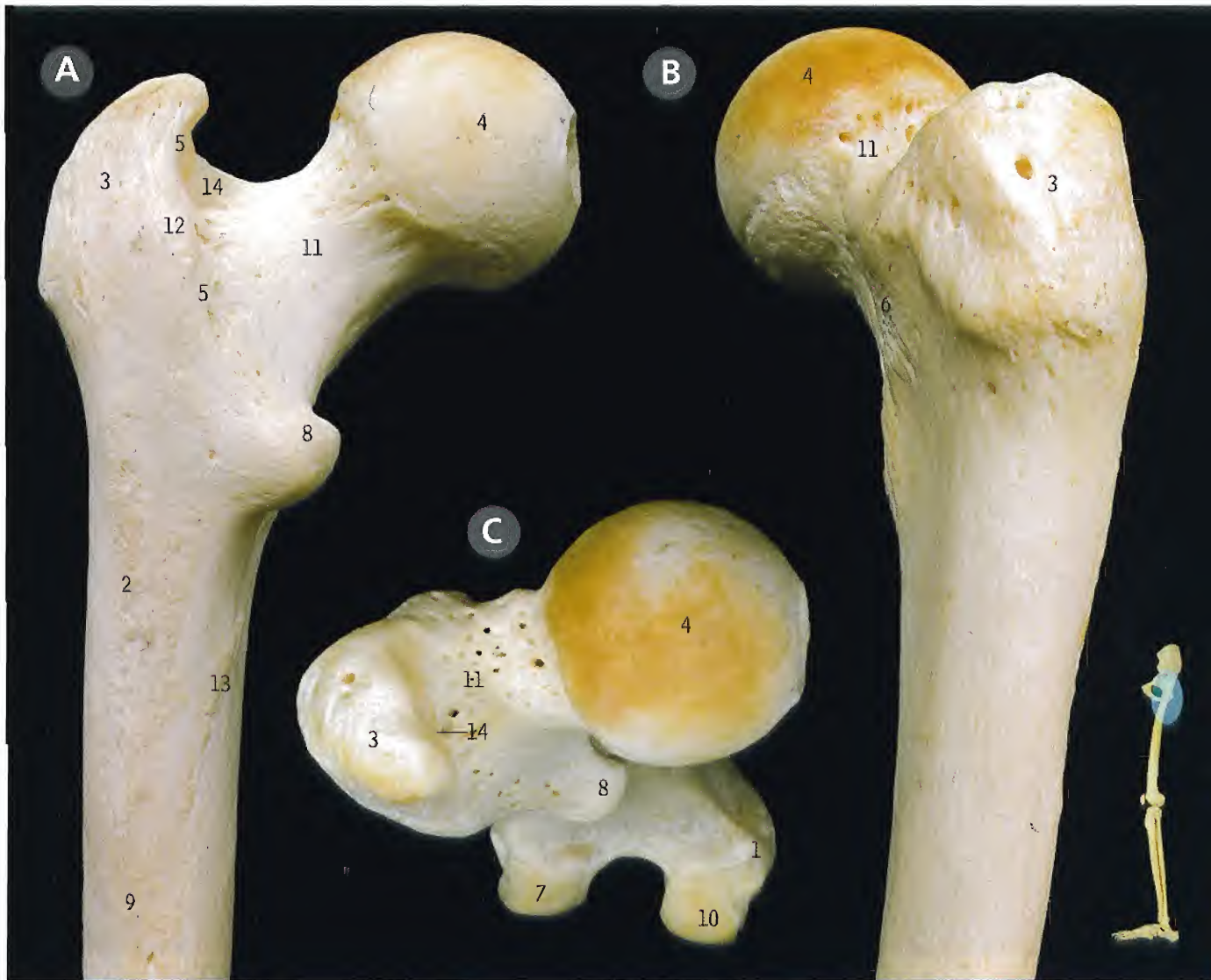- 1 Músculo glúteo mediano
- 2 Músculo glúteo menor
- 3 Ligamento iliofemoral
- 4 Ligamento redondo (ligamento de la cabeza femoral)
- 5 Músculo obturador externo
- 6 Músculos obturador interno y gemelos
- 7 Músculo piramidal de la pelvis
- 8 Músculos psoas mayor e iliaco
- 9 Músculo cuadrado crural
- 10 Músculo crural
- 11 Músculo vasto externo
- 12 Músculo vasto interno

El ligamento ileofemoral tiene forma de V invertida. La barra principal de la V se inserta en la espina iliaca anteroinferior del hueso coxal (pág. 293, B7) y las ramas externa e interna se insertan en los extremos superior (externo) e inferior (interno) de la línea intertrocanterea (3), fundiéndose con la cápsula de la articulación coxofemoral.

El tendón del psoas mayor se inserta en el trocánter menor (8); muchas de las fibras musculares del iliaco se insertan en el tendón del psoas, pero algunas lo hacen en el fémur debajo del trocánter.



Fractura intertrocanterea del fémur, ver página 356.

Fémur izquierdo *extremo superior*

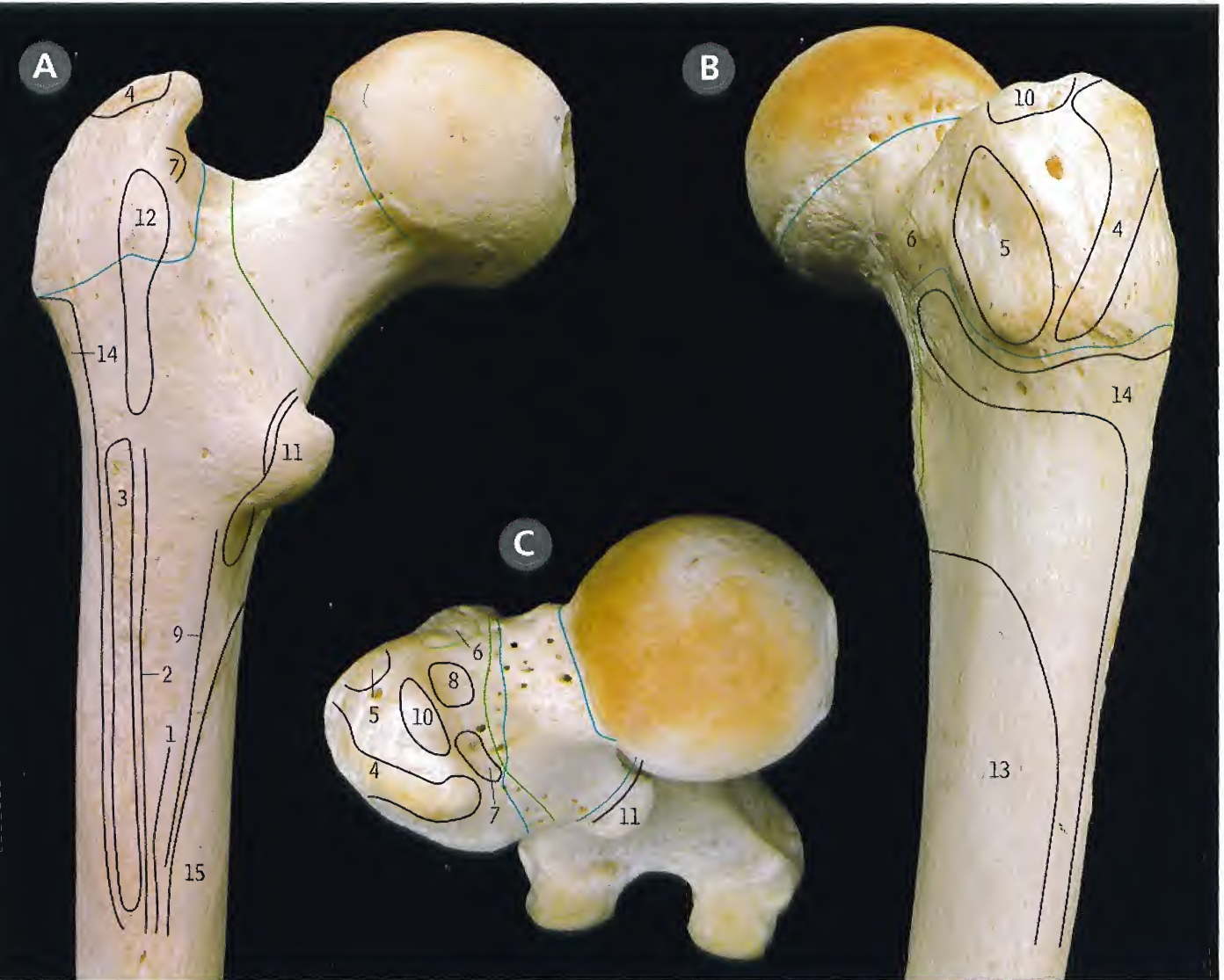
- A** Vista posterior
- B** Vista externa
- C** Vista superior

- 1 Tubérculo del aductor mayor en el extremo inferior del fémur
- 2 Cresta del glúteo mayor
- 3 Trocánter mayor
- 4 Cabeza
- 5 Cresta intertrocantérea
- 6 Línea intertrocantérea
- 7 Cóndilo externo en el extremo inferior del fémur
- 8 Trocánter menor
- 9 Línea áspera
- 10 Cóndilo interno en el extremo inferior del fémur
- 11 Cuello
- 12 Tubérculo cuadrado
- 13 Línea espiral
- 14 Cavidad digital del fémur

El cuello del fémur se dirige hacia adelante, hacia arriba y hacia adentro (C11), formando un ángulo aproximado de 15° con el eje transversal del extremo inferior del fémur (ángulo de torsión femoral). El trocánter menor (8) se proyecta hacia atrás y hacia adentro.



Fémur izquierdo inserciones, extremo superior



A Vista posterior


B Vista externa

C Vista superior

Líneas azules = líneas epifisarias;
línea verde = inserción de la cápsula
de la articulación coxofemoral;
líneas verde claro = inserciones
ligamentosas

- | | | | |
|---|---------------------------------------|----|--------------------------------|
| 1 | Músculo aductor menor | 9 | Músculo pectíneo |
| 2 | Músculo aductor mayor | 10 | Músculo piramidal de la pelvis |
| 3 | Músculo glúteo mayor | 11 | Músculo psoas mayor e iliaco |
| 4 | Músculo glúteo mediano | 12 | Músculo cuadrado crural |
| 5 | Músculo glúteo menor | 13 | Músculo crural |
| 6 | Ligamento iliofemoral (banda externa) | 14 | Músculo vasto externo |
| 7 | Músculo obturador externo | 15 | Músculo vasto interno |
| 8 | Músculo obturador interno y gemelos | | |

En la cara anterior del fémur (pág. 295), la cápsula de la articulación coxofemoral se inserta en la línea intertrocantérea, pero en su cara posterior la cápsula se inserta en el cuello del fémur y no se extiende lateralmente hasta la cresta intertrocantérea (pág. 296, A5).



A Fémur izquierdo *cuerpo, vista posterior*

- | | |
|-------------------------------|-------------------------------|
| 1 Cresta del glúteo mayor | 4 Línea áspera |
| 2 Línea supracondilea externa | 5 Línea supracondilea interna |
| 3 Trocánter menor | 6 Línea pectínea |

La rugosa línea áspera (4) a menudo exhibe un bien definido labio interno y externo; el labio externo se continúa por la parte superior con la cresta del glúteo mayor (1).

B Fémur izquierdo

inserciones, cuerpo, vista posterior

- | | |
|---------------------------|-----------------------------------|
| 1 Músculo aductor menor | 7 Músculo cuadrado crural |
| 2 Músculo aductor mediano | 8 Porción corta del biceps crural |
| 3 Músculo aductor mayor | 9 Músculo crural |
| 4 Músculo glúteo mayor | 10 Músculo vasto externo |
| 5 Músculo pectíneo | 11 Músculo vasto interno |
| 6 Músculo psoas e iliaco | |

Con el objetivo de la claridad del esquema, las inserciones musculares en la línea áspera se han separado ligeramente.

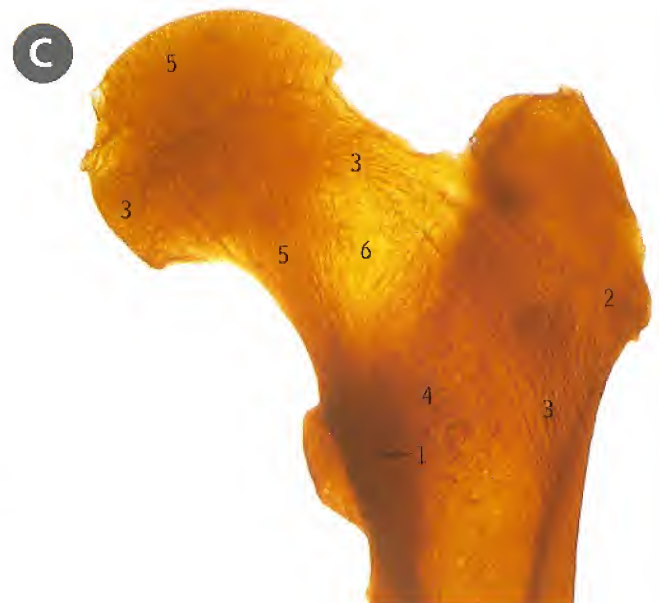C Fémur izquierdo

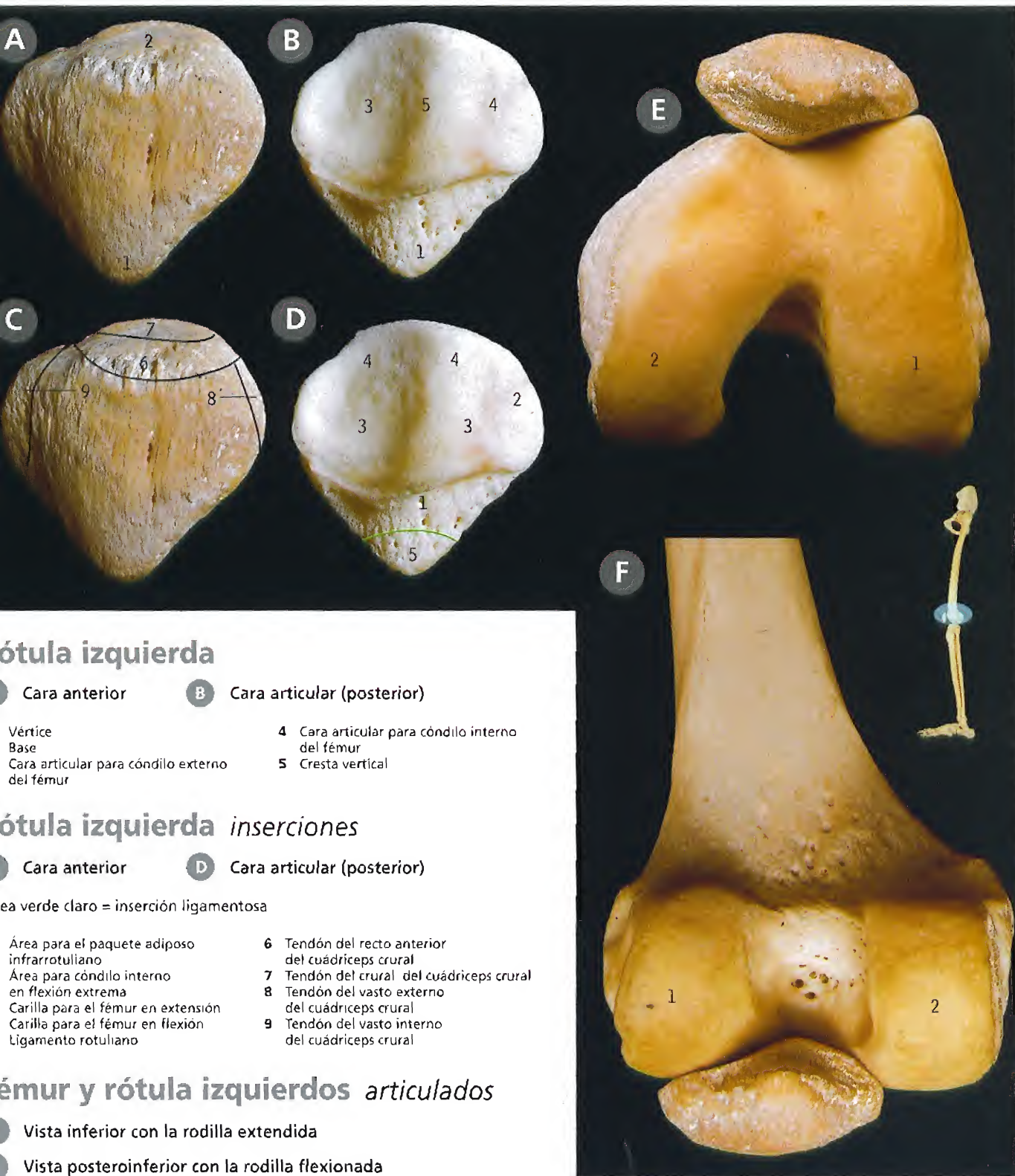
extremo superior, vista anterior

Mitad posterior de una pieza seccionada por la mitad y transluminada en la que se observan los grupos principales de trabéculas óseas.

- | |
|--|
| 1 Espolón femoral |
| 2 De superficie externa de diáfisis al trocánter mayor |
| 3 De superficie externa de diáfisis a la cabeza |
| 4 De superficie interna de diáfisis al trocánter mayor |
| 5 De superficie interna de diáfisis a la cabeza |
| 6 Área triangular con pocas trabéculas |

El calcar femoral (1) es una densa concentración de trabéculas óseas que saltan desde el trocánter menor hasta la cara inferior del cuello.





Rótula izquierda

A Cara anterior

B Cara articular (posterior)

Vértice
Base
Cara articular para cóndilo externo del fémur

4 Cara articular para cóndilo interno del fémur
5 Cresta vertical

Rótula izquierda inserciones

C Cara anterior

D Cara articular (posterior)

Área verde claro = inserción ligamentosa

Área para el paquete adiposo infrarrotuliano
Área para cóndilo interno en flexión extrema
Carilla para el fémur en extensión
Ligamento rotuliano

6 Tendón del recto anterior del cuádriceps crural
7 Tendón del crural del cuádriceps crural
8 Tendón del vasto externo del cuádriceps crural
9 Tendón del vasto interno del cuádriceps crural

Fémur y rótula izquierdos articulados

E Vista inferior con la rodilla extendida

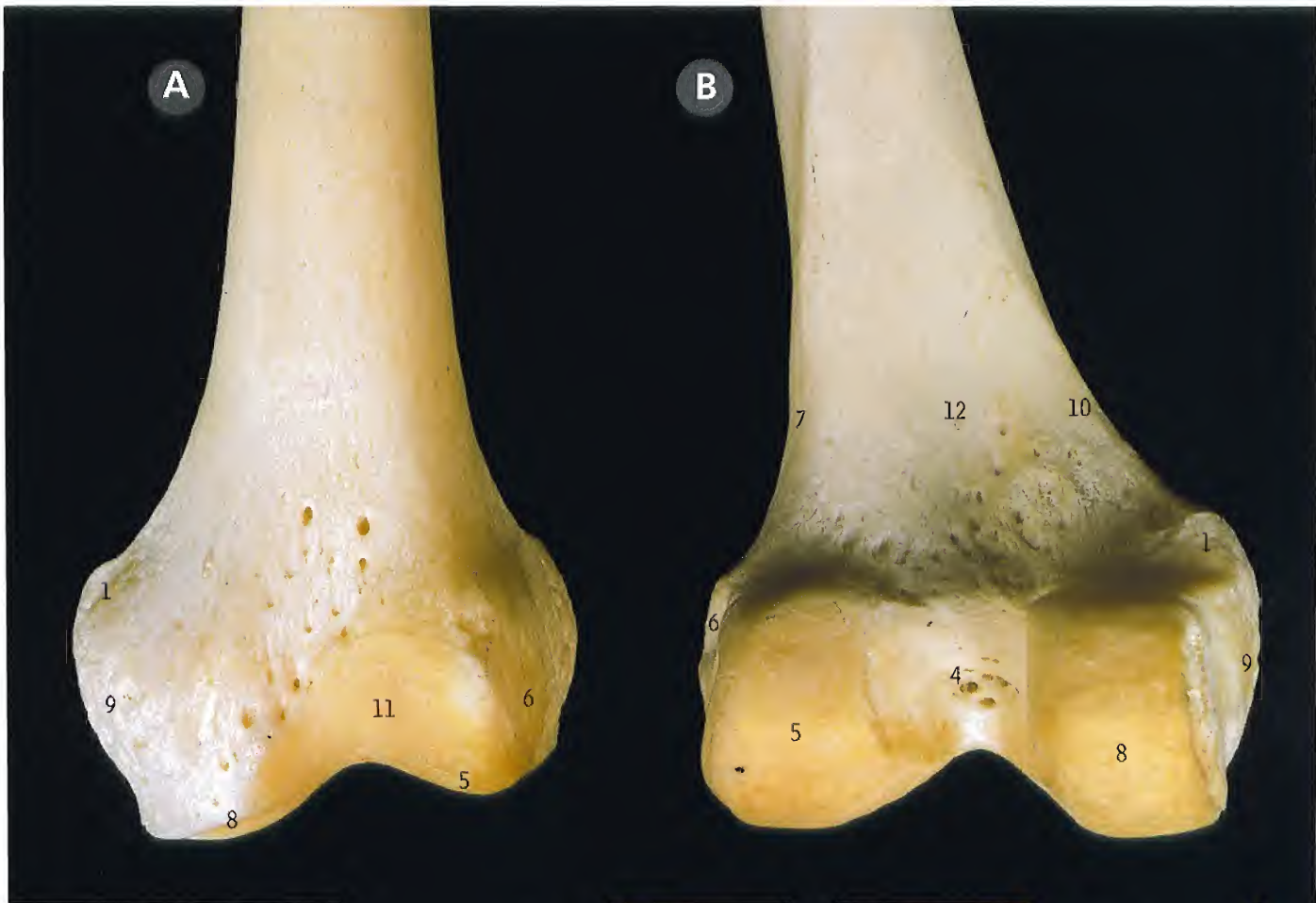F Vista posteroinferior con la rodilla flexionada

flexión, obsérvese el aumento del área de contacto entre el cóndilo interno del fémur (2) y la rótula.

1 Cóndilo lateral 2 Cóndilo medial

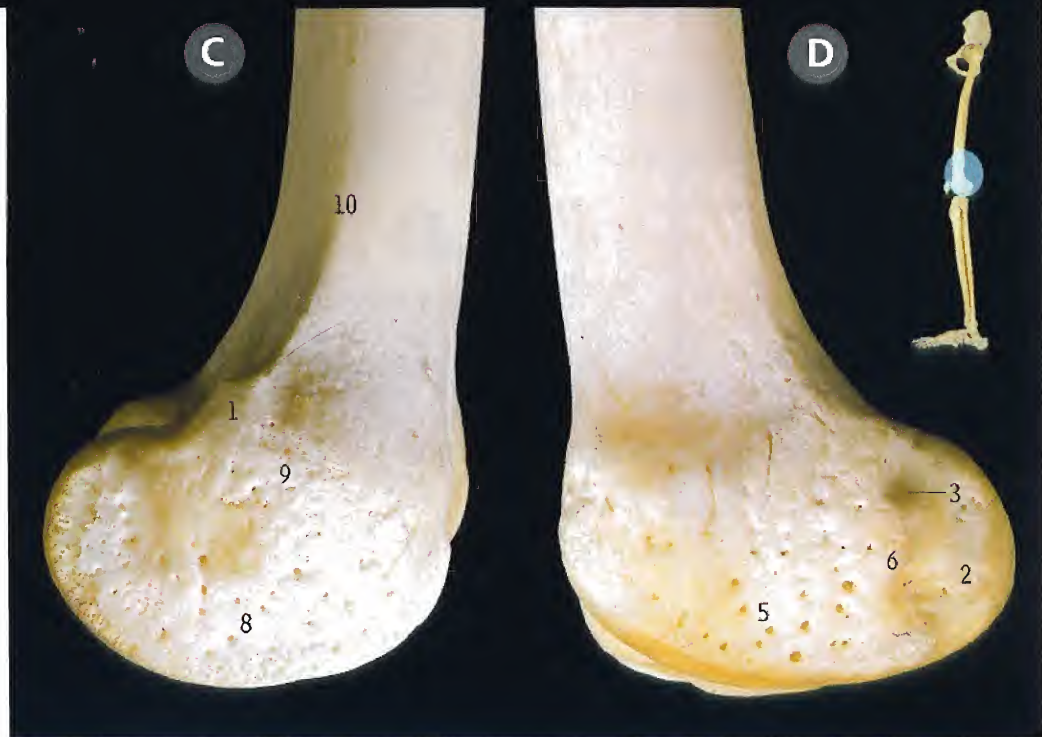La carilla más interna de la rótula (D2) solamente entra en contacto con el cóndilo interno durante la flexión extrema como en F.



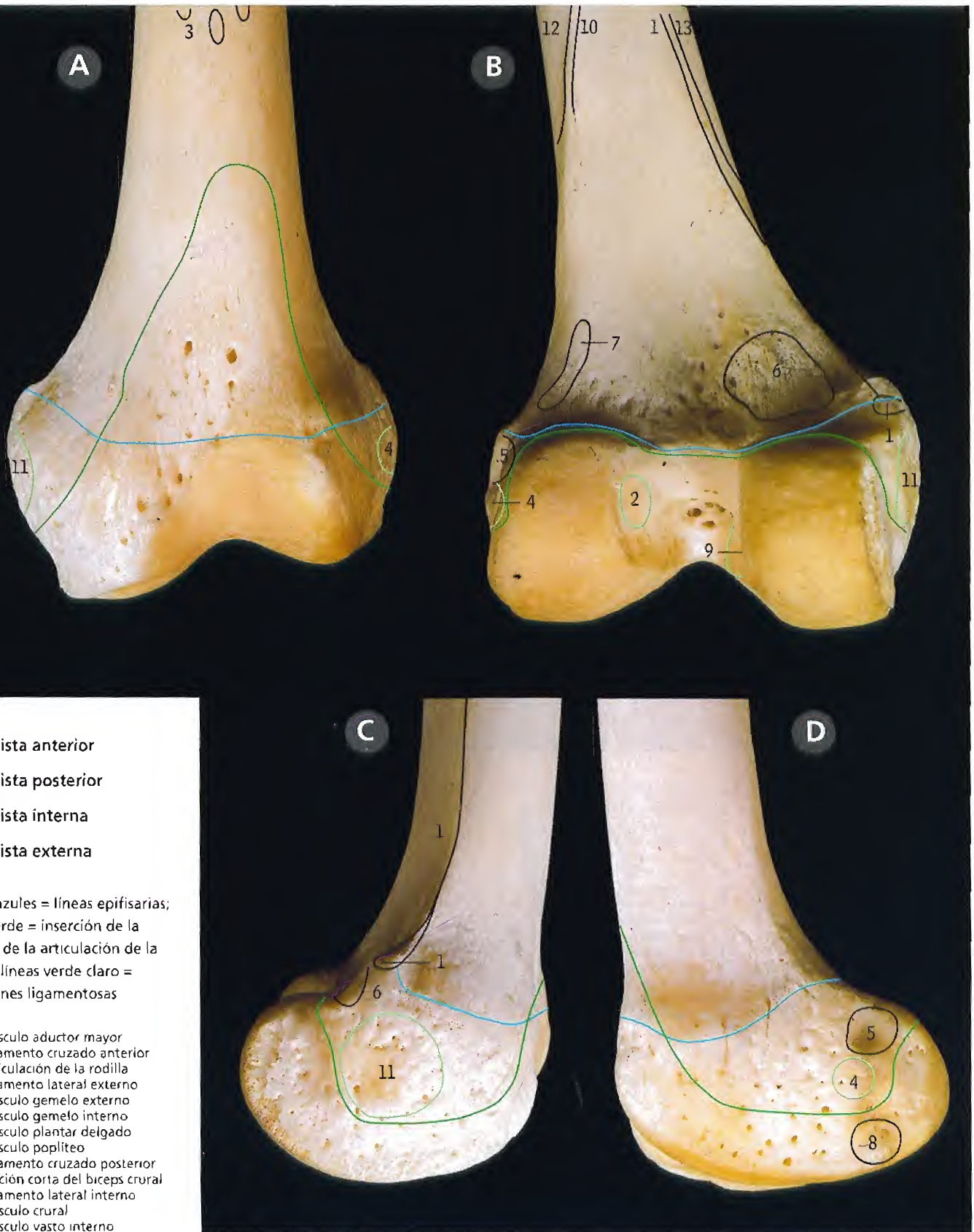
Fémur izquierdo *extremo inferior*

- A** Vista anterior
- B** Vista posterior
- C** Vista interna
- D** Vista externa

- 1 Tubérculo del aductor mayor
- 2 Surco para el tendón del popliteo
- 3 Impresión para el gemelo externo
- 4 Fosa intercondílea
- 5 Cóndilo externo
- 6 Tubérculo supracondíleo externo
- 7 Línea supracondílea externa
- 8 Cóndilo interno
- 9 Tubérculo supracondíleo interno
- 10 Línea supracondílea interna
- 11 Superficie rotuliana
- 12 Superficie poplítea



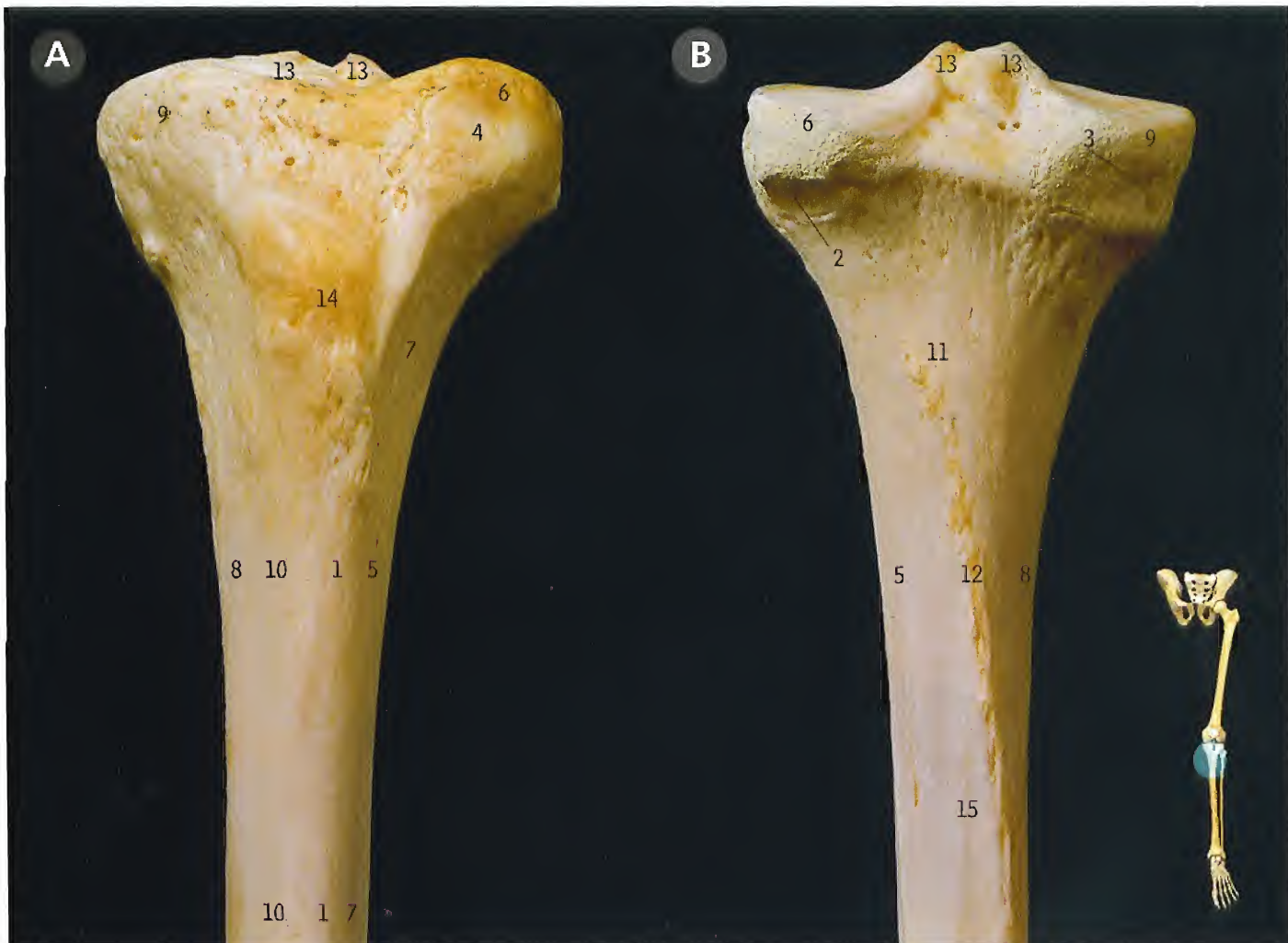Fémur izquierdo inserciones, extremo inferior



- Vista anterior
- Vista posterior
- Vista interna
- Vista externa

● Líneas azules = líneas epifisarias;
 ● Línea verde = inserción de la capsula de la articulación de la rodilla; líneas verde claro = inserciones ligamentosas

- Músculo aductor mayor
- Ligamento cruzado anterior
- Articulación de la rodilla
- Ligamento lateral externo
- Músculo gemelo externo
- Músculo gemelo interno
- Músculo plantar delgado
- Músculo popliteo
- Ligamento cruzado posterior
- Porción corta del biceps crural
- Ligamento lateral interno
- Músculo crural
- Músculo vasto interno

Tibia izquierda *extremo superior*

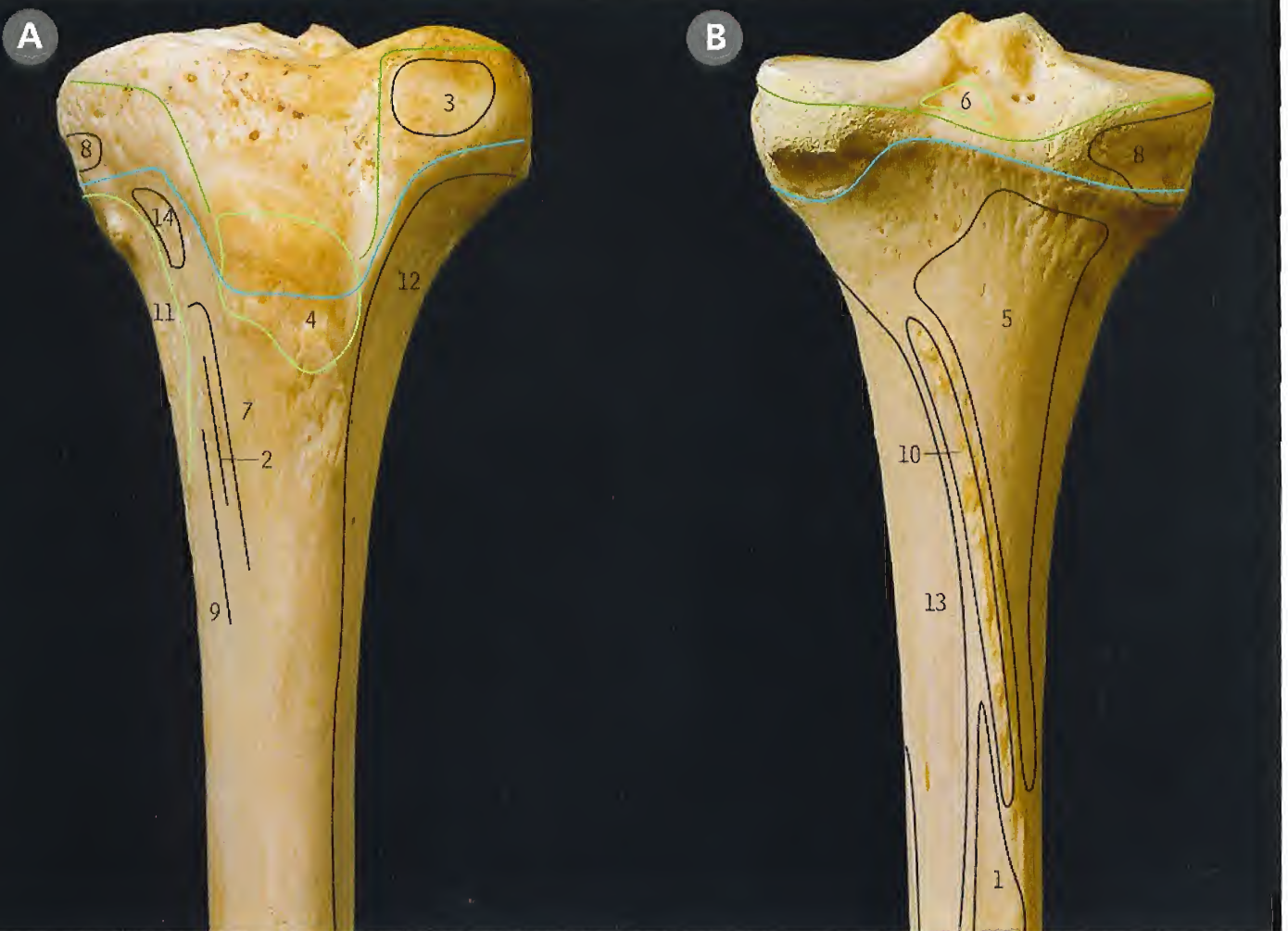A Vista anterior

B Vista posterior

- 1 Borde anterior
- 2 Carilla articular para el peroné
- 3 Surco para el semimembranoso
- 4 Impresión para el tracto iliotibial
- 5 Borde interóseo
- 6 Cóndilo externo
- 7 Cara externa
- 8 Borde interno
- 9 Cóndilo interno
- 10 Cara interna
- 11 Cara posterior
- 12 Línea del sóleo
- 13 Tubérculos de la espina de la tibia
- 14 Tuberosidad
- 15 Línea vertical

El cuerpo de la tibia presenta tres bordes –anterior (1), interno (8) e interóseo (5)– y tres caras –interna (10), externa (7) y posterior (11)–. La mayor parte del borde anterior (1) forma una cresta ligeramente curvada conocida comúnmente como espinilla o canilla. La mayor parte de la lisa superficie interna (10) es subcutánea. La superficie posterior exhibe la línea del sóleo y la línea vertical (12 y 15). La tuberosidad (14) se encuentra en el extremo superior del borde anterior.

Tibia izquierda inserciones, extremo superior

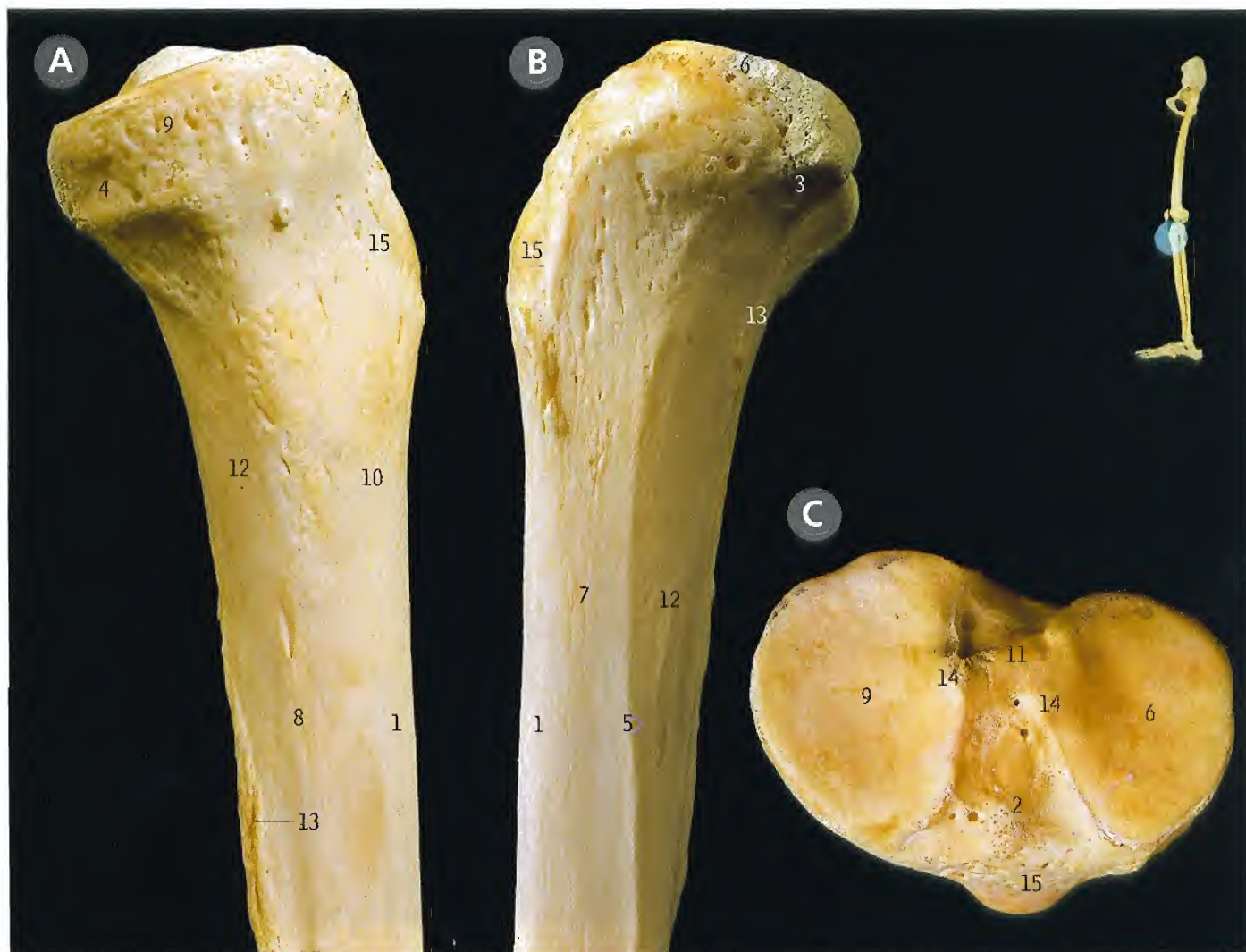

A Vista anterior

B Vista posterior

Líneas azules = líneas epifisarias; línea verde = inserción de la cápsula de la articulación de la rodilla; líneas verde claro = inserciones ligamentosas

- | | | | |
|---|---|----|---------------------------|
| 1 | Músculo flexor largo común de los dedos (flexor tibial) | 7 | Músculo sartorio |
| 2 | Músculo recto interno | 8 | Músculo semimembranoso |
| 3 | Cintilla iliotibial de Maissiat (tracto iliotibial) | 9 | Músculo semitendinoso |
| 4 | Ligamento rotuliano | 10 | Músculo sóleo |
| 5 | Músculo popliteo | 11 | Ligamento lateral interno |
| 6 | Ligamento cruzado posterior | 12 | Músculo tibial anterior |
| | | 13 | Músculo tibial posterior |
| | | 14 | Músculo vasto interno |

Tibia izquierda *extremo superior*

A Vista interna

B Vista externa

C Vista superior

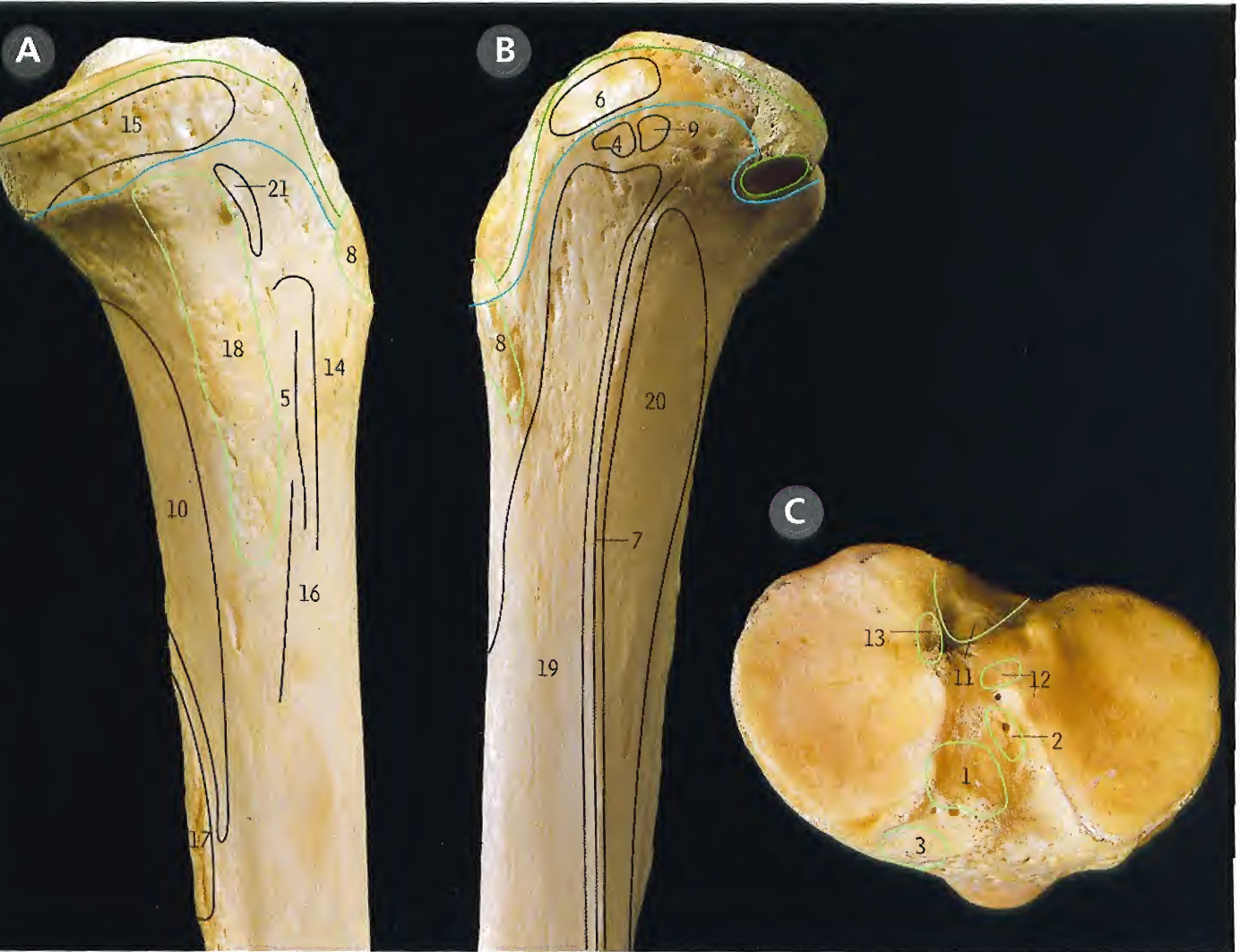
- | | |
|-------------------------------------|--|
| 1 Borde anterior | 9 Cóndilo interno |
| 2 Escotadura intercondilea anterior | 10 Cara interna |
| 3 Carilla articular para el peroné | 11 Escotadura intercondilea posterior |
| 4 Surco para el semimembranoso | 12 Cara posterior |
| 5 Borde interóseo | 13 Línea del soleo |
| 6 Cóndilo externo | 14 Túbérculos de la espina de la tibia |
| 7 Cara externa | 15 Tuberosidad |
| 8 Borde interno | |

El cóndilo interno (C9) es más voluminoso que el cóndilo externo (C6). La carilla articular para el peroné se encuentra en la cara posteroinferior del cóndilo externo (B3).



Arrancamiento de la tuberosidad de la tibia, ver página 355.

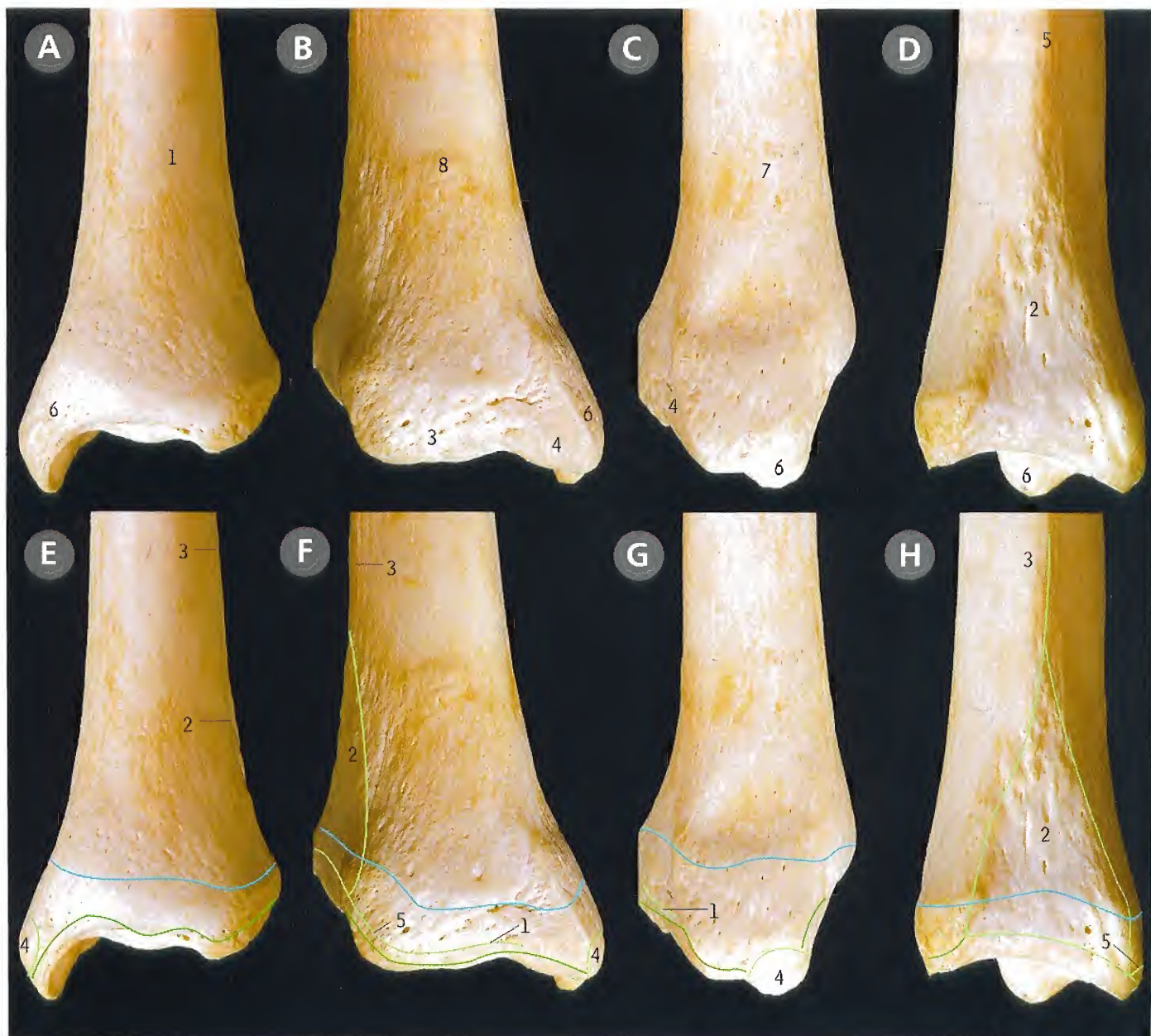tibia izquierda inserciones, extremo superior



- A** Vista interna
- B** Vista externa
- C** Vista superior

Lineas azules = líneas epifisarias; líneas verdes = inserciones de las cápsulas de las articulaciones de la rodilla y peroneotibial superior; líneas verde claro = inserciones ligamentosas

- | | |
|---------------------------------------|---------------------------------------|
| 1 Ligamento cruzado anterior | 11 Ligamento cruzado posterior |
| 2 Asta anterior del menisco externo | 12 Asta posterior del menisco externo |
| 3 Asta anterior del menisco interno | 13 Asta posterior del menisco interno |
| 4 Extensor común de los dedos del pie | 14 Músculo sartorio |
| 5 Músculo recto interno | 15 Músculo semimembranoso |
| 6 Cintilla iliotibial de Maissiat | 16 Músculo semitendinoso |
| 7 Membrana interósea | 17 Músculo sóleo |
| 8 Ligamento rotuliano | 18 Ligamento lateral interno |
| 9 Músculo peroneo lateral largo | 19 Músculo tibial anterior |
| 10 Músculo popliteo | 20 Músculo tibial posterior |
| | 21 Músculo vasto interno |



Tibia izquierda extremo inferior

- A** Vista anterior
- B** Vista posterior
- C** Vista interna
- D** Vista externa

- 1 Cara anterior
- 2 Escotadura peronea
- 3 Surco para el flexor largo del dedo gordo
- 4 Surco para el tibial posterior
- 5 Borde interóseo
- 6 Maleolo interno
- 7 Cara interna
- 8 Cara posterior

Tibia izquierda inserciones, extremo inferior

- E** Vista anterior
- F** Vista posterior
- G** Vista interna
- H** Vista externa

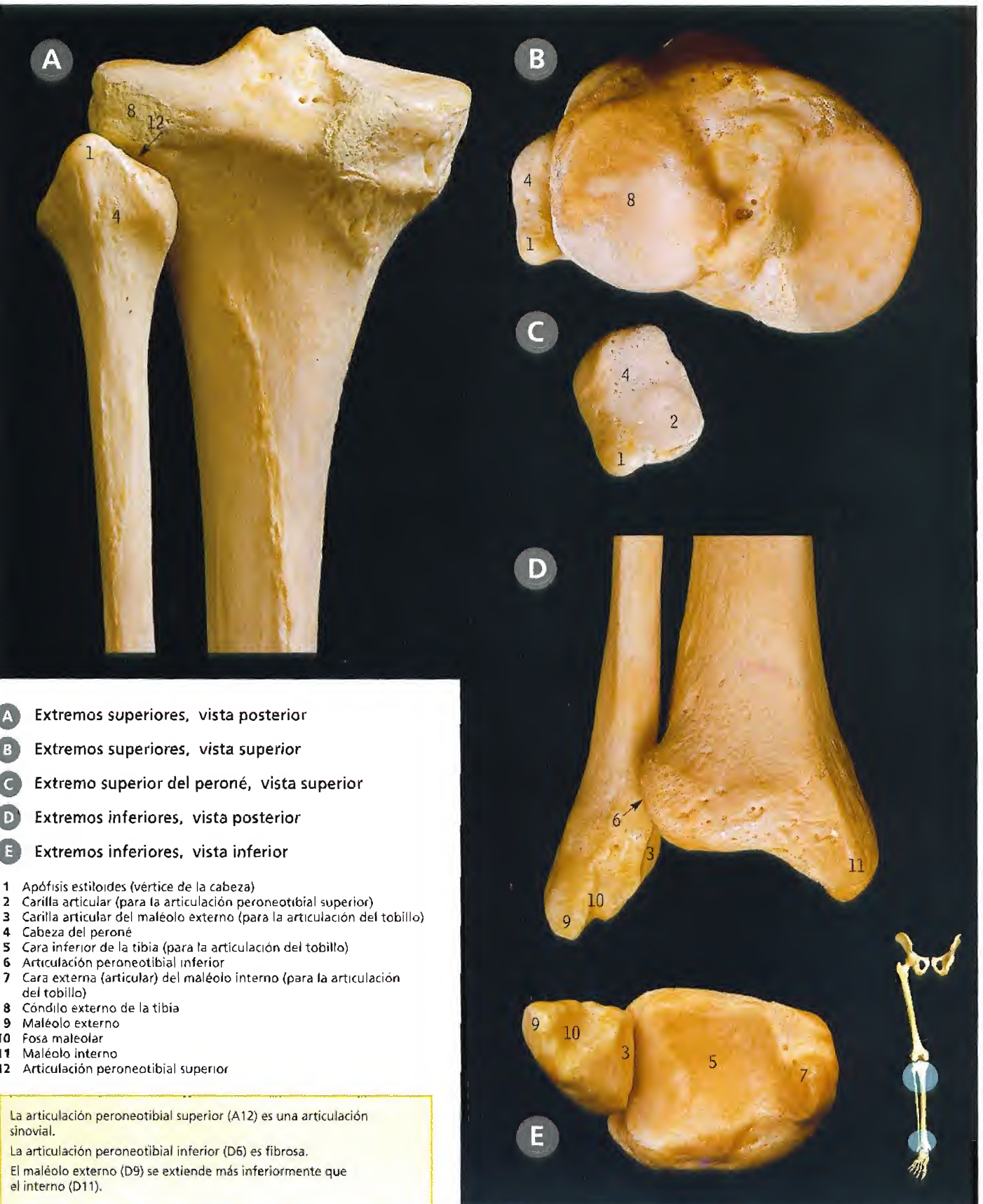
Línea azul = línea epifisaria; línea verde = inserción de la cápsula de la articulación del tobillo; líneas verde claro = inserciones ligamentosas

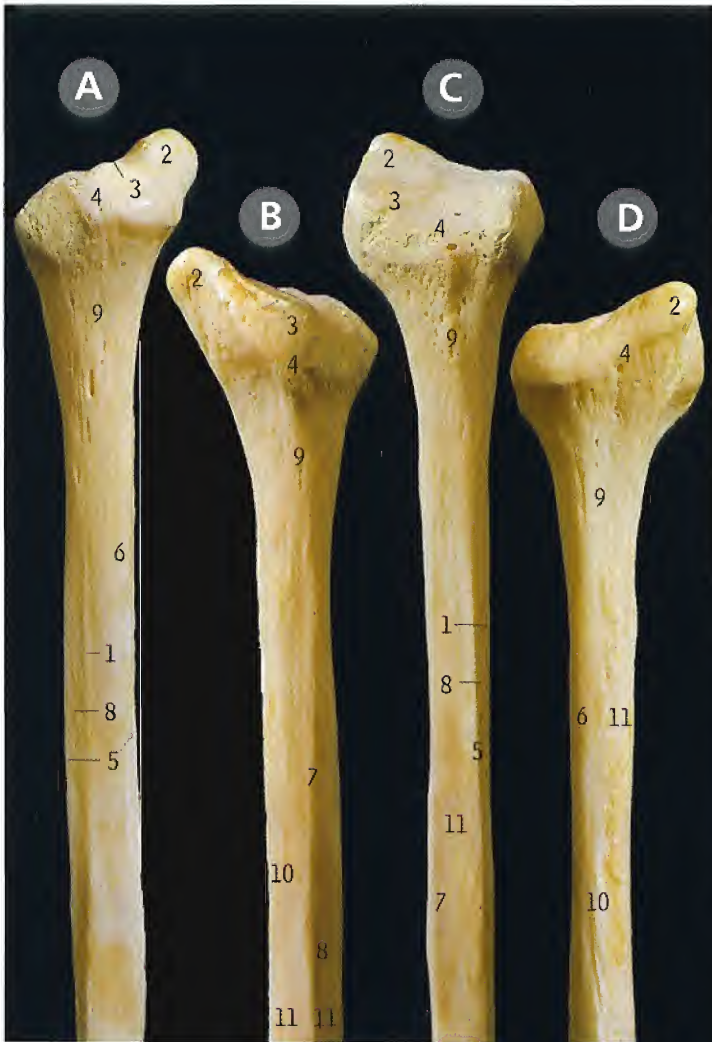- 1 Ligamento transversal inferior
- 2 Ligamento interóseo
- 3 Membrana interósea
- 4 Ligamento lateral interno
- 5 Ligamento tibioperoneo posterior

El ligamento lateral interno (G4) es conocido comúnmente como ligamento deltoideo.



Tibia y peroné izquierdos articulados





Peroné izquierdo *extremo superior*

- A** Vista anterior
B Vista posterior
C Vista interna
D Vista externa

- | | |
|---|--------------------|
| 1 Borde anterior | 6 Cara externa |
| 2 Vértice (apófisis estiloides) | 7 Cresta interósea |
| 3 Carilla articular en la superficie superior | 8 Cara interna |
| 4 Cabeza | 9 Cuello |
| 5 Borde interóseo | 10 Borde posterior |
| | 11 Cara posterior |

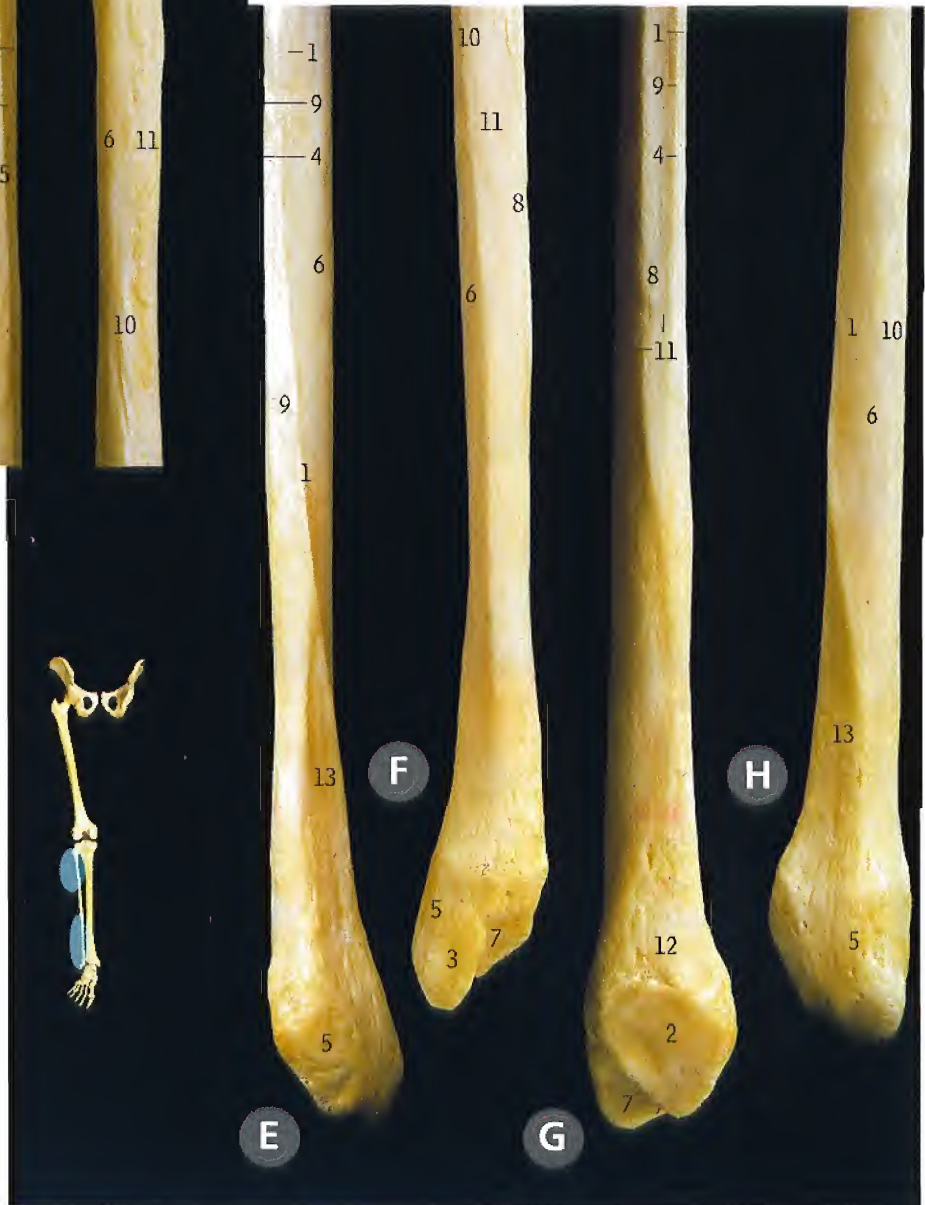El peroné tiene tres bordes –anterior (A1), interóseo (A5) y posterior (B10)– y tres superficies –interna (A8), externa (A6) y posterior (B11)–.

A primera vista la mayor parte del cuerpo del peroné aparenta tener cuatro bordes y cuatro superficies, ya que la superficie posterior (B11) está dividida en una porción interna y una porción externa por la cresta interósea (B7).

Peroné izquierdo *extremo inferior*

- E** Vista anterior
F Vista posterior
G Vista interna
H Vista externa

- | |
|--|
| 1 Borde anterior |
| 2 Superficie articular para el maléolo externo |
| 3 Surco para el peroneo lateral corto |
| 4 Borde interóseo |
| 5 Maléolo externo |
| 6 Cara externa |
| 7 Fosa maleolar |
| 8 Cresta mediana |
| 9 Cara interna |
| 10 Borde posterior |
| 11 Cara posterior |
| 12 Superficie para el ligamento interóseo |
| 13 Área triangular subcutánea |



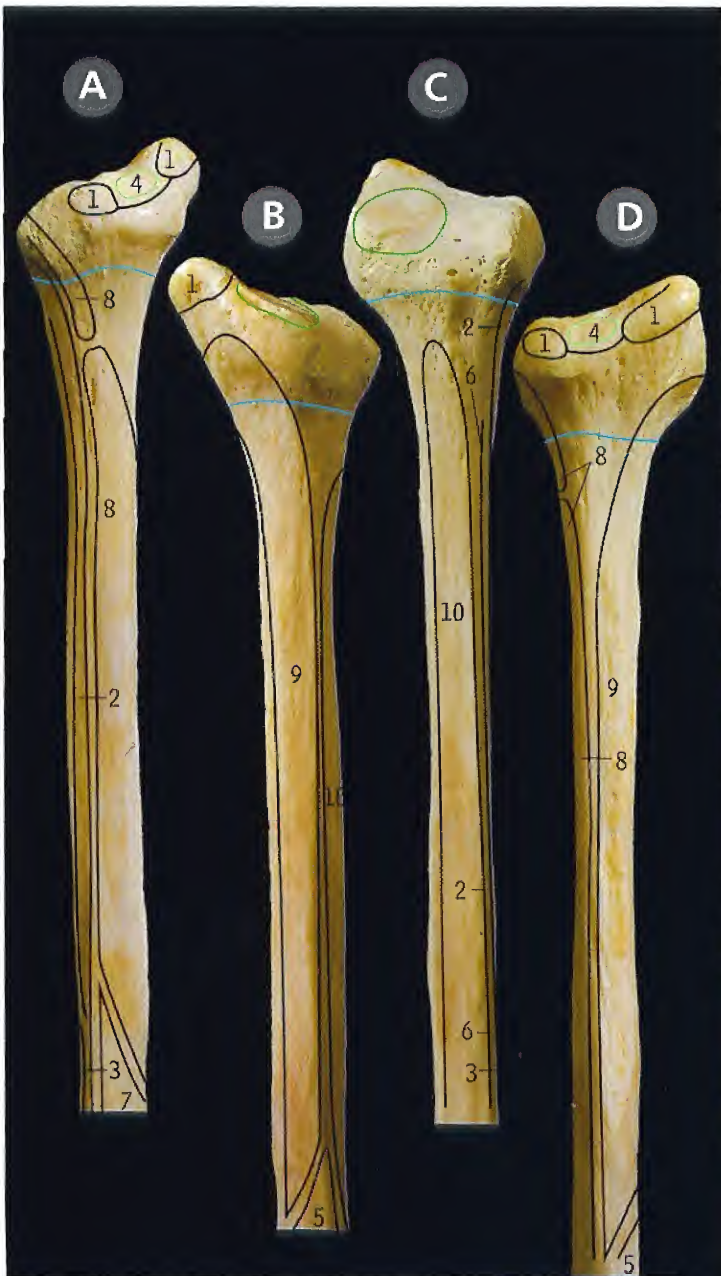Peroné izquierdo

inserciones, extremo superior

- A** Vista anterior
- B** Vista posterior
- C** Vista interna
- D** Vista externa

Línea azul = línea epifisaria; línea verde = inserción de la cápsula de la articulación peroneotibial superior; líneas verde claro = inserciones ligamentosas

- 1 Músculo bíceps crural
- 2 Músculo extensor común de los dedos del pie
- 3 Músculo extensor propio del dedo gordo
- 4 Ligamento lateral externo
- 5 Músculo flexor largo del dedo gordo (peroneo de los dedos)
- 6 Membrana interósea
- 7 Músculo peroneo lateral corto
- 8 Músculo peroneo lateral largo
- 9 Músculo sóleo
- 10 Músculo tibial posterior



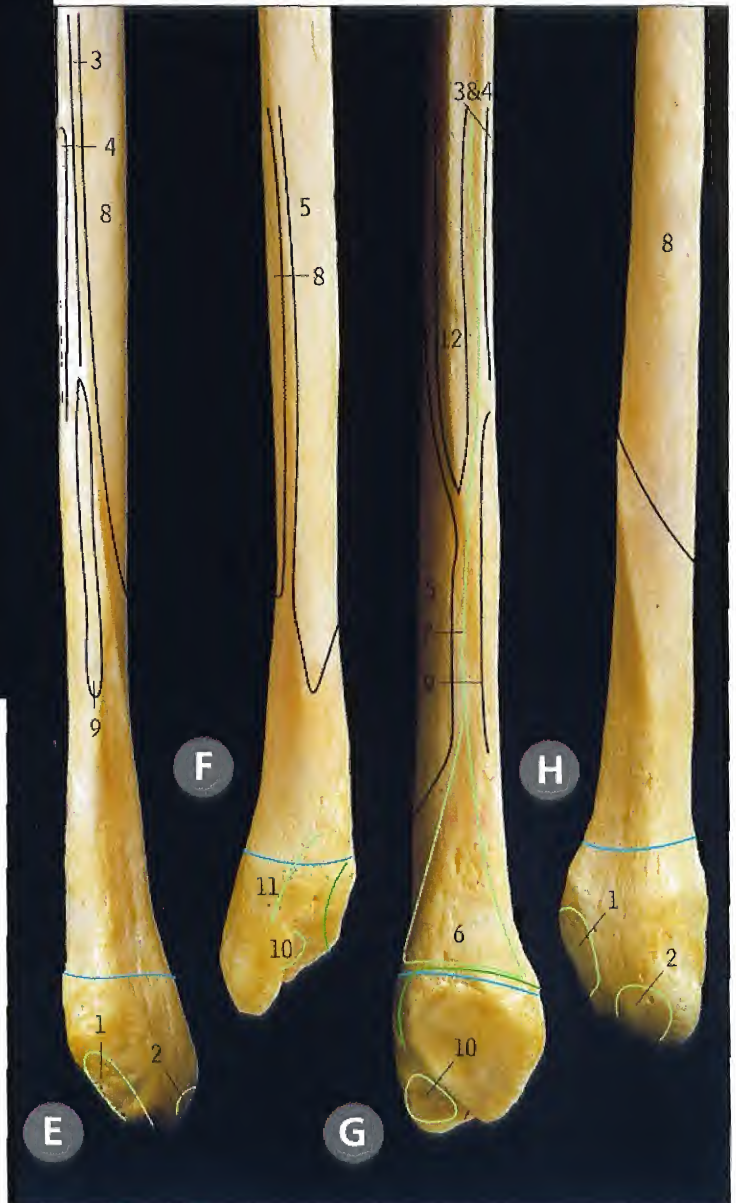Peroné izquierdo

inserciones, extremo inferior

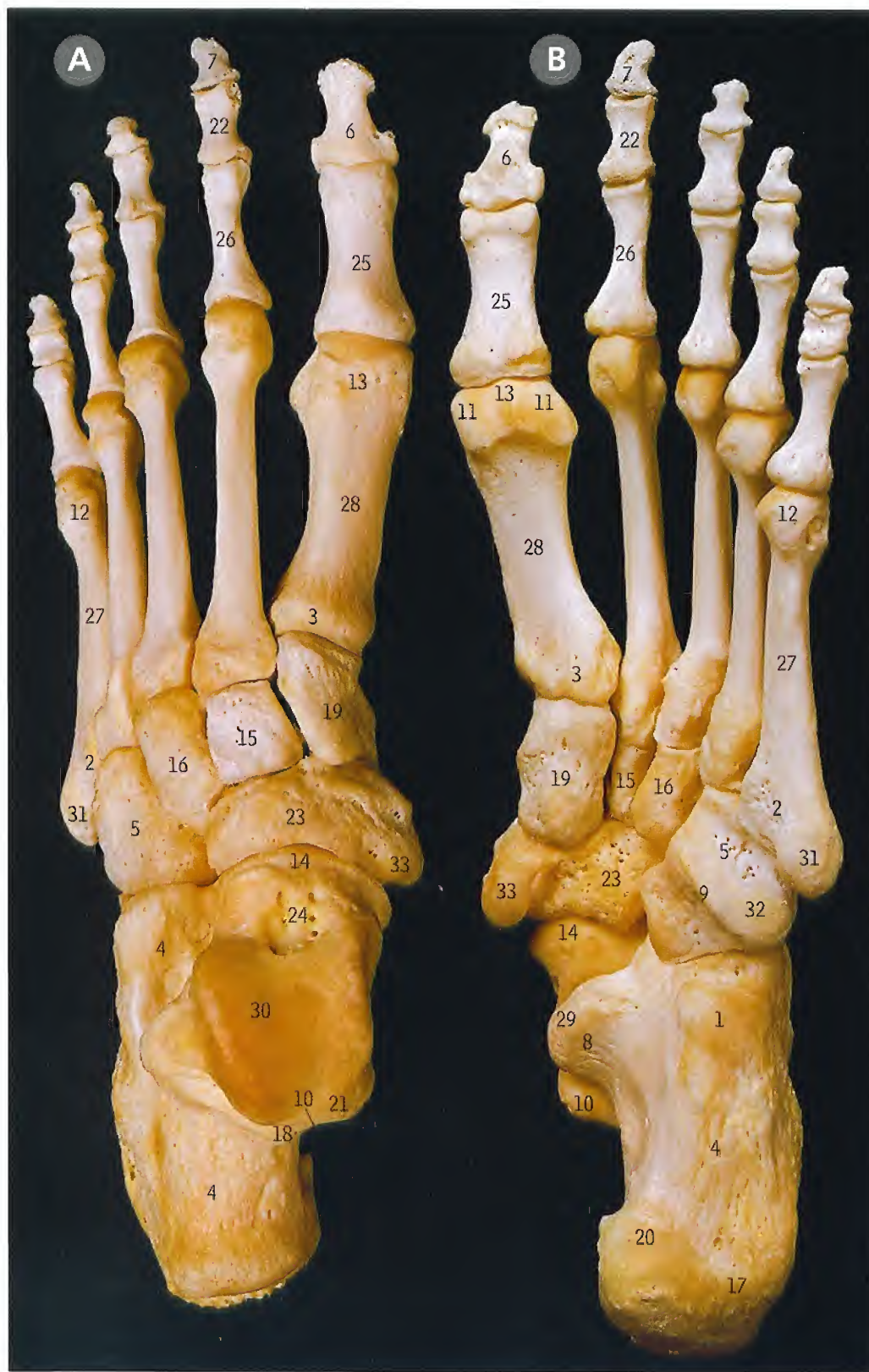- E** Vista anterior
- F** Vista posterior
- G** Vista interna
- H** Vista externa

Línea azul = línea epifisaria; línea verde = inserción de la cápsula de la articulación del tobillo; líneas verde claro = inserciones ligamentosas

- 1 Ligamento peroneoastragalino anterior
- 2 Ligamento peroneocalcáneo
- 3 Músculo extensor común de los dedos del pie
- 4 Músculo extensor propio del dedo gordo
- 5 Músculo flexor largo del dedo gordo
- 6 Ligamento interseo
- 7 Membrana interósea
- 8 Músculo peroneo lateral corto
- 9 Músculo peroneo anterior
- 10 Ligamento peroneoastragalino posterior
- 11 Ligamento peroneotibial posterior
- 12 Músculo tibial posterior



Huesos del pie izquierdo

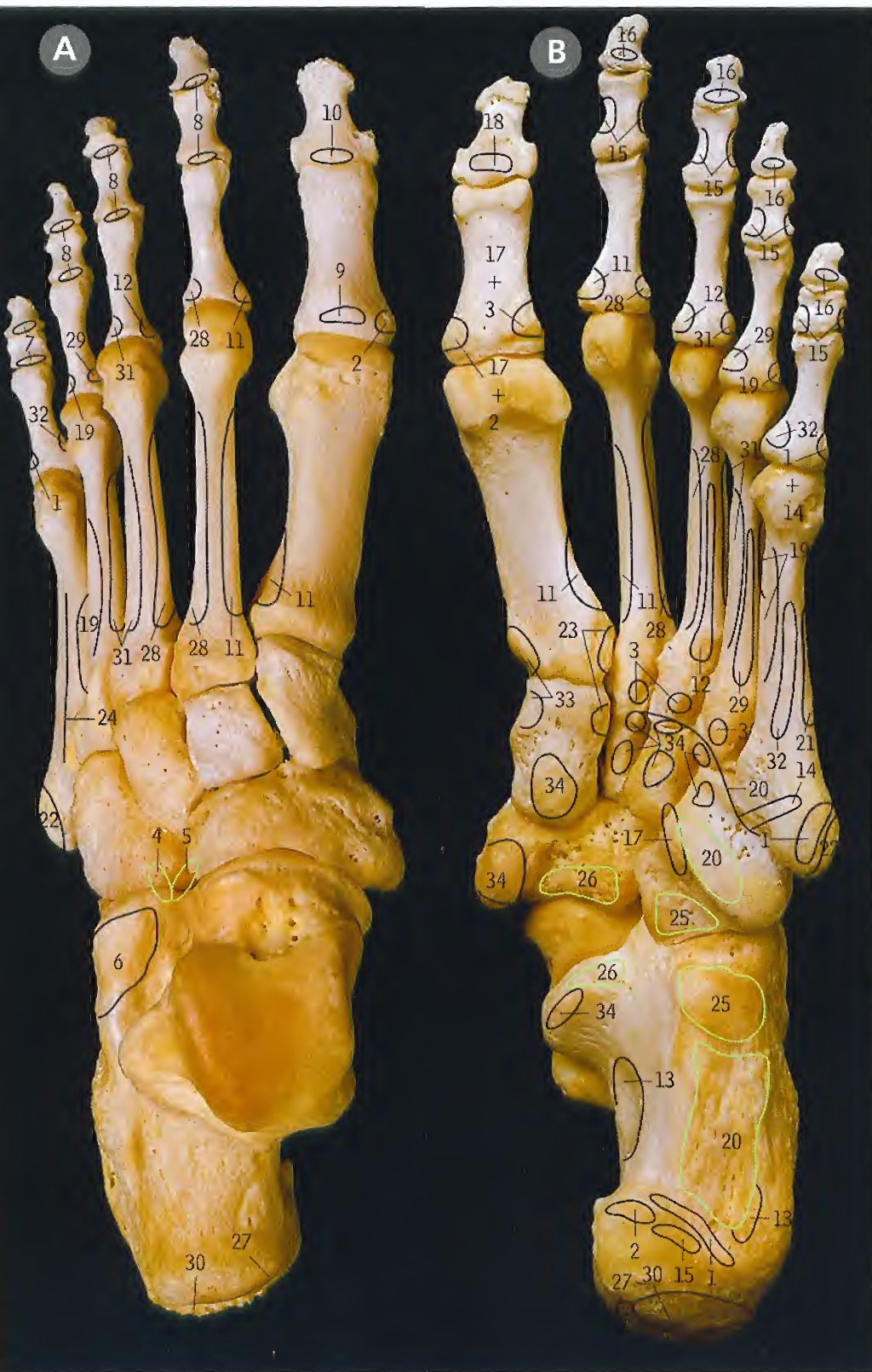

A Vista superior (dorso)

B Vista inferior (superficie plantar)

- 1 Tubérculo anterior del calcáneo
- 2 Base del quinto metatarsiano
- 3 Base del primer metatarsiano
- 4 Calcáneo
- 5 Hueso cuboides
- 6 Segunda falange (distal) del dedo gordo
- 7 Tercera falange (distal) del segundo dedo
- 8 Surco del calcáneo para el flexor largo del dedo gordo
- 9 Surco del cuboides para el peroneo lateral largo
- 10 Surco del astrágalo para el flexor largo del dedo gordo (peroneo de los dedos)
- 11 Surcos para los huesos sesamoides de los tendones del flexor corto del dedo gordo
- 12 Cabeza del quinto metatarsiano
- 13 Cabeza del primer metatarsiano
- 14 Cabeza del astrágalo
- 15 Hueso cuneiforme intermedio (segunda cuña)
- 16 Hueso cuneiforme externo (tercera cuña)
- 17 Tuberosidad externa del calcáneo
- 18 Tubérculo externo del astrágalo
- 19 Hueso cuneiforme interno (primera cuña)
- 20 Tuberosidad interna del calcáneo
- 21 Tubérculo interno del astrágalo
- 22 Segunda falange (intermedia) del segundo dedo
- 23 Hueso navicular
- 24 Cuello del astrágalo
- 25 Primera falange (proximal) del dedo gordo
- 26 Primera falange (proximal) del segundo dedo
- 27 Cuerpo del quinto metatarsiano
- 28 Cuerpo del primer metatarsiano
- 29 Apófisis astragalina menor del calcáneo
- 30 Superficie troclear del cuerpo del astrágalo
- 31 Tubérculo de la base del quinto metatarsiano
- 32 Tuberosidad (cresta) del cuboides
- 33 Tubérculo del navicular



Huesos del pie izquierdo *inserciones*

A Vista superior

B Vista inferior

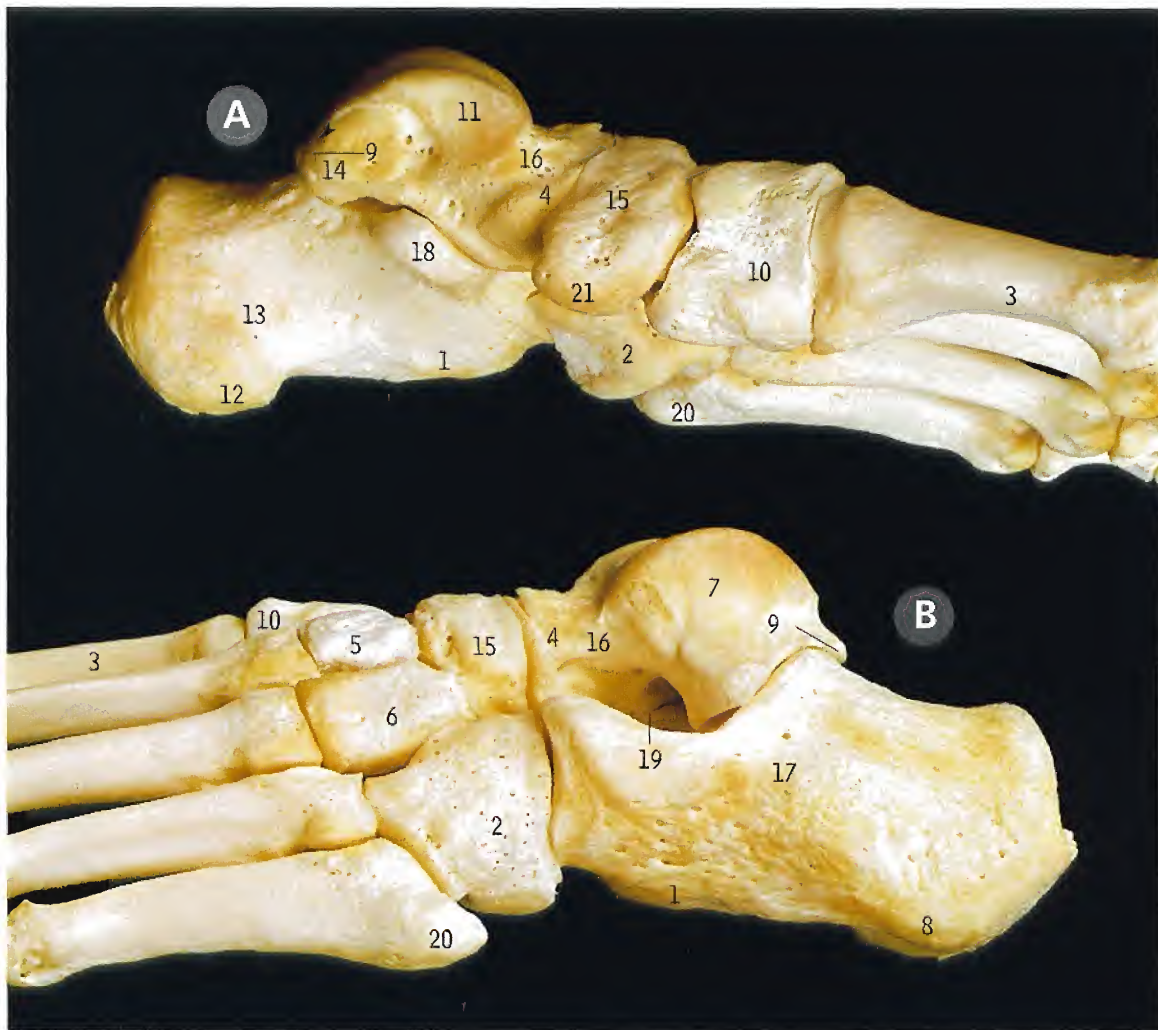
Se han omitido las cápsulas articulares y los ligamentos menores.

Líneas verde claro = inserciones ligamentosas

- 1 Músculo abductor del dedo pequeño
- 2 Músculo abductor del dedo gordo
- 3 Músculo aductor del dedo gordo
- 4 Porción calcaneocuboidea del ligamento en Y (bifurcado)
- 5 Porción calcaneonavicular del ligamento en Y (bifurcado)
- 6 Músculo extensor corto de los dedos (pedio)
- 7 Músculo extensor común de los dedos del pie
- 8 Músculos extensor común y extensor corto de los dedos del pie
- 9 Músculo extensor corto del dedo gordo
- 10 Músculo extensor propio del dedo gordo
- 11 Músculo primer interóseo dorsal
- 12 Músculo primer interóseo plantar
- 13 Músculo flexor accesorio
- 14 Músculo flexor corto del dedo pequeño
- 15 Músculo flexor corto de los dedos
- 16 Músculo flexor largo común de los dedos
- 17 Músculo flexor corto del dedo gordo
- 18 Músculo flexor largo del dedo gordo (peroneo de los dedos)
- 19 Músculo cuarto interóseo dorsal
- 20 Ligamento plantar largo
- 21 Músculo oponente del dedo pequeño (parte de 14)
- 22 Músculo peroneo lateral corto
- 23 Músculo peroneo lateral largo
- 24 Músculo peroneo anterior
- 25 Ligamento calcaneocuboideo inferior
- 26 Ligamento calcaneonavicular plantar
- 27 Músculo plantar delgado
- 28 Músculo segundo interóseo dorsal
- 29 Músculo segundo interóseo plantar
- 30 Tendón de Aquiles (calcáneo)
- 31 Músculo tercer interóseo dorsal
- 32 Músculo tercer interóseo plantar
- 33 Músculo tibial anterior
- 34 Músculo tibial posterior



Huesos del pie izquierdo

**A** Vista interna

- 1 Tubérculo anterior del calcáneo
- 2 Hueso cuboídes
- 3 Primer metatarsiano
- 4 Cabeza del astrágalo
- 5 Hueso cuneiforme intermedio (segunda cuña)
- 6 Hueso cuneiforme externo (tercera cuña)
- 7 Superficie maleolar externa del astrágalo

B Vista externa

- 8 Tuberosidad externa del calcáneo
- 9 Tubérculo externo del astrágalo
- 10 Hueso cuneiforme interno (primera cuña)
- 11 Superficie maleolar interna del astrágalo
- 12 Tuberosidad interna del calcáneo
- 13 Cara interna del calcáneo
- 14 Tubérculo interno del astrágalo
- 15 Hueso navicular
- 16 Cuello del astrágalo
- 17 Tróclea (tubérculo) peroneal del calcáneo
- 18 Apófisis menor (*sustentaculum tali*) del calcáneo
- 19 Seno del tarso
- 20 Tubérculo de la base del quinto metatarsiano
- 21 Tubérculo del hueso navicular



Fractura del quinto metatarsiano, ver página 356.

Huesos del pie izquierdo

Calcáneo izquierdo

- A** Vista superior **B** Vista posterior

Astrágalo izquierdo

- C** Vista inferior

- 1 Superficie articular calcánea anterior del astrágalo
- 2 Superficie articular astragalina anterior del calcáneo
- 3 Surco para el flexor largo del dedo gordo (peroneo de los dedos) del calcáneo
- 4 Surco para el flexor largo del dedo gordo (peroneo de los dedos) del astrágalo
- 5 Cabeza del astrágalo
- 6 Tuberosidad interna del calcáneo
- 7 Superficie articular calcánea intermedia del astrágalo
- 8 Superficie articular astragalina intermedia del calcáneo
- 9 Superficie articular posterior del astrágalo
- 10 Cara posterior del calcáneo
- 11 Superficie articular astragalina posterior del calcáneo
- 12 Surco del calcáneo
- 13 Surco (ranura) del astrágalo
- 14 Superficie para el ligamento calcaneonavicular plantar del astrágalo
- 15 Apófisis menor (*sustentaculum tali*) del calcáneo

Calcáneo izquierdo, inserciones

- D** Vista superior **E** Vista posterior

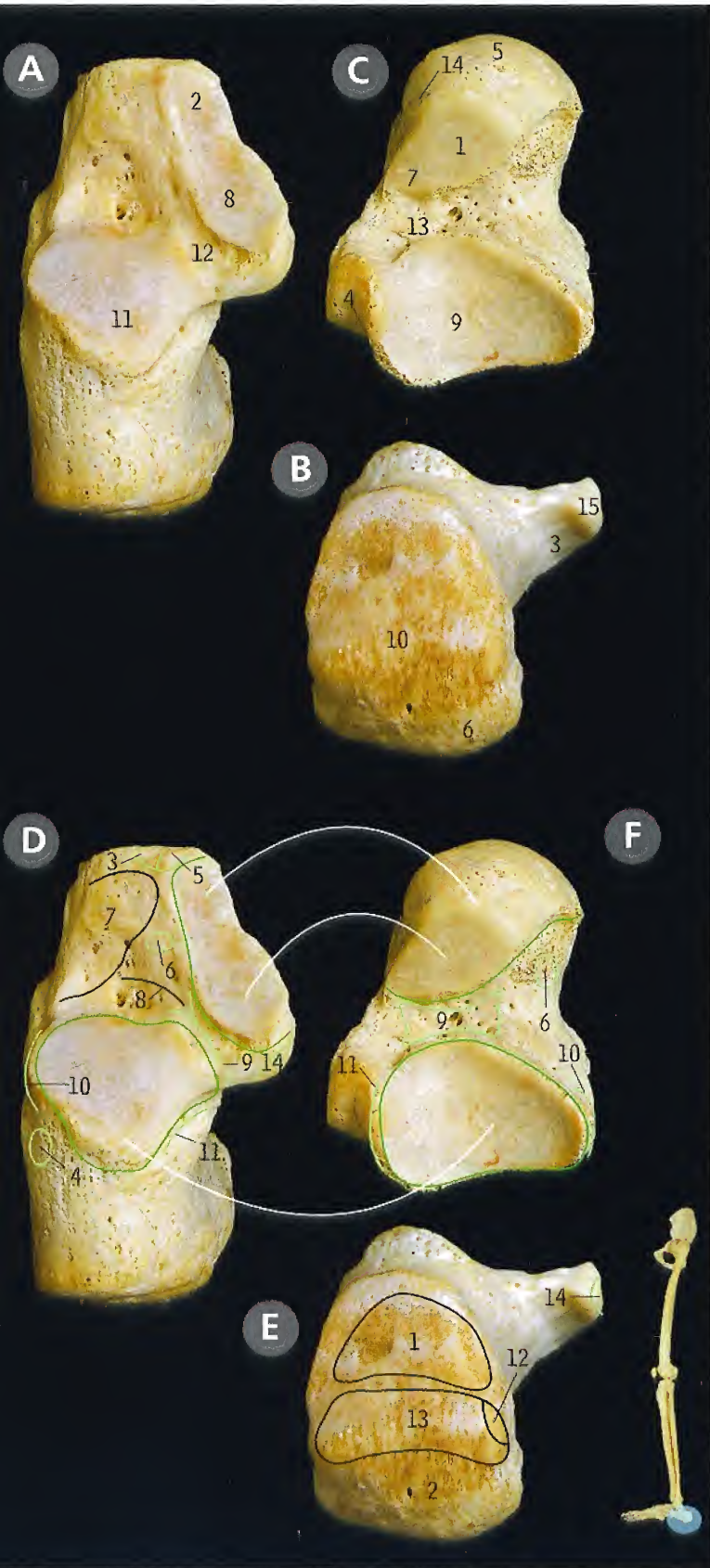
Astrágalo izquierdo, inserciones

- F** Vista inferior

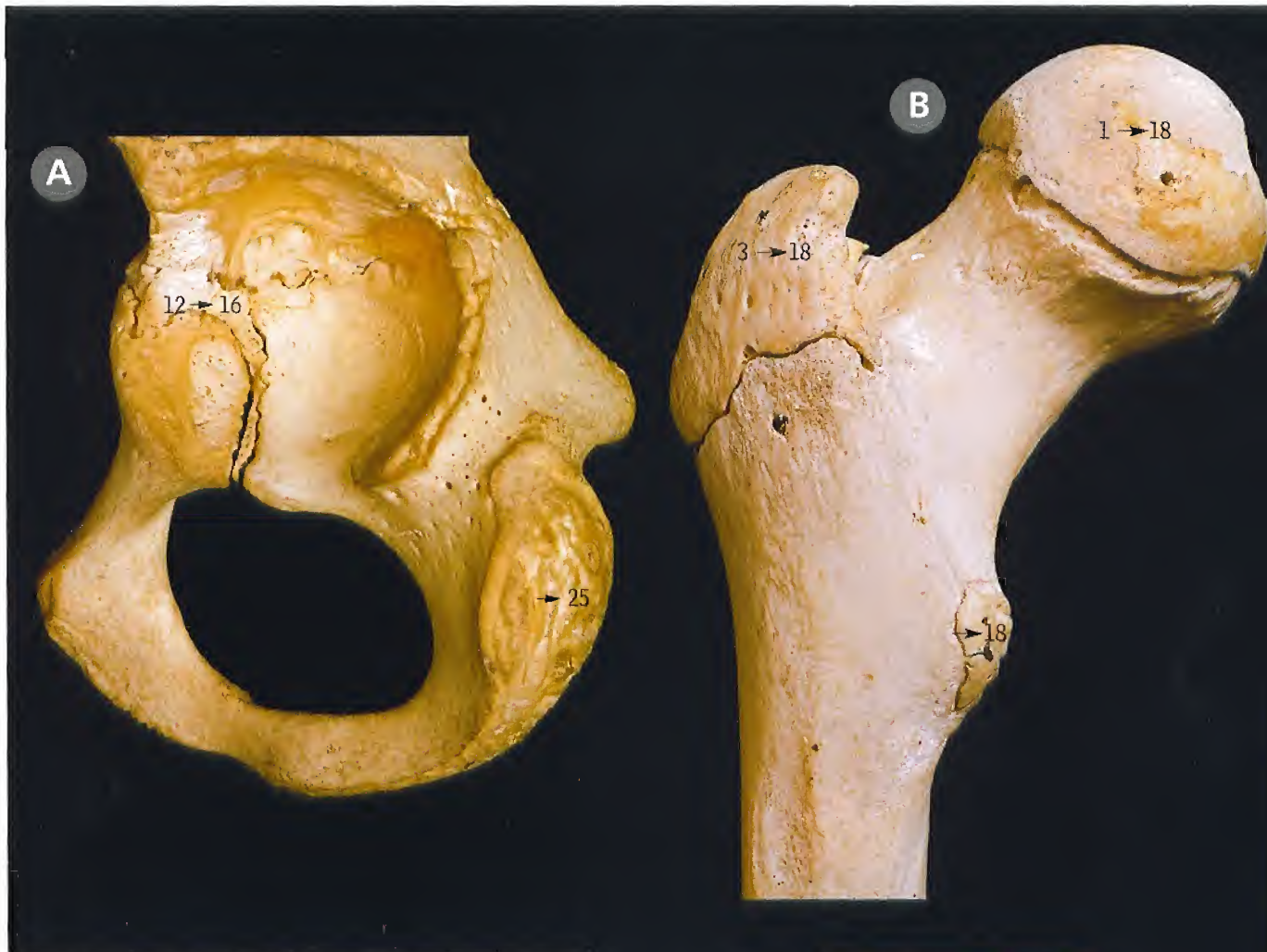Las líneas curvas indican las superficies articulares correspondientes: verde = inserción de las cápsulas de las articulaciones astragalocalcánea y astragalocalcaneonavicular; líneas verde claro = inserciones ligamentosas

- 1 Área para la bolsa serosa
- 2 Área para tejido fibroadiposo
- 3 Porción calcaneocuboidea del ligamento en Y
- 4 Ligamento peroneocalcáneo
- 5 Porción calcaneonavicular del ligamento en Y
- 6 Ligamento cervical
- 7 Músculo extensor corto de los dedos
- 8 Retináculo extensor inferior
- 9 Ligamento astragalocalcáneo interóseo
- 10 Ligamento astragalocalcáneo externo
- 11 Ligamento astragalocalcáneo interno
- 12 Músculo plantar delgado
- 13 Tendón de Aquiles
- 14 Porción tibiocalcánea del ligamento deltoideo

El ligamento astragalocalcáneo interóseo (9) está formado por un engrosamiento de las cápsulas adyacentes de las articulaciones astragalocalcánea y astragalocalcaneonavicular. Consultense las notas de la pág. 348 sobre las diversas interpretaciones del término "articulación astragalocalcánea".



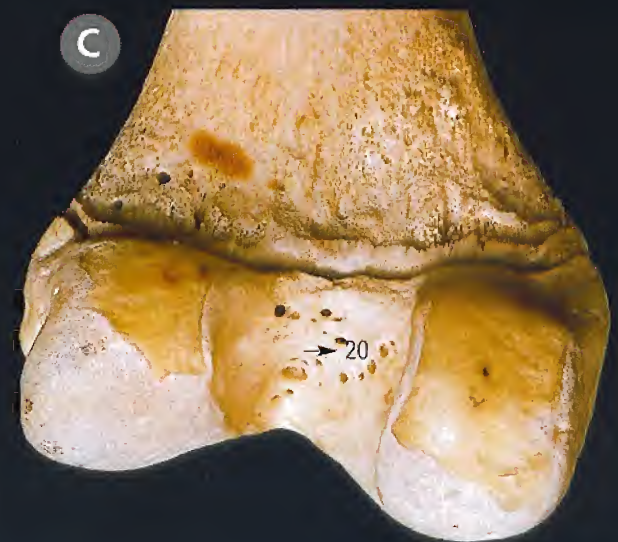Huesos del miembro inferior izquierdo centros secundarios de osificación

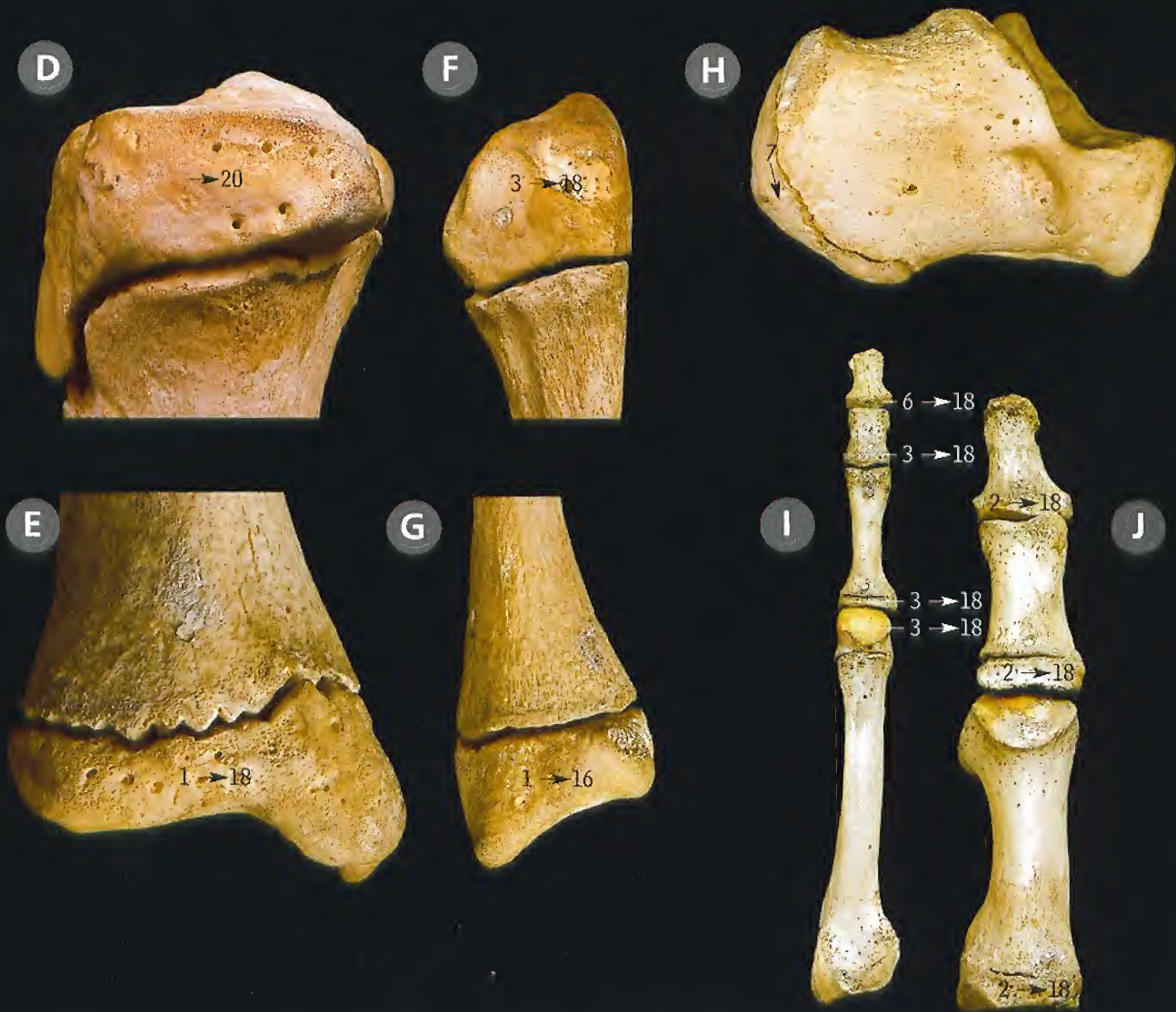

- A** Hueso coxal, parte externa inferior
- B** **C** Fémur, extremos superior e inferior
- D** **E** Tibia, extremos superior e inferior
- F** **G** Peroné, extremos superior e inferior
- H** Calcáneo
- I** Huesos metatarsianos y falanges del segundo dedo del pie
- J** Huesos metatarsianos y falanges del dedo gordo

Cifras en años, desde el inicio de la osificación → fusión.

P = pubertad; N = noveno mes de gestación.
Véase la introducción en la pag 133.





En el hueso coxal (A) aparecen uno o más centros secundarios en el cartilago en Y que existe entre ilion, isquion y pubis. Suele haber otros centros (no se ilustran) para la cresta iliaca, la espina iliaca anteroinferior y (tal vez) la espina del pubis y la cresta pübica (todos P → 25).

La rótula (no se ilustra) comienza a osificarse a partir de uno o más centros entre el tercero y el sexto años.

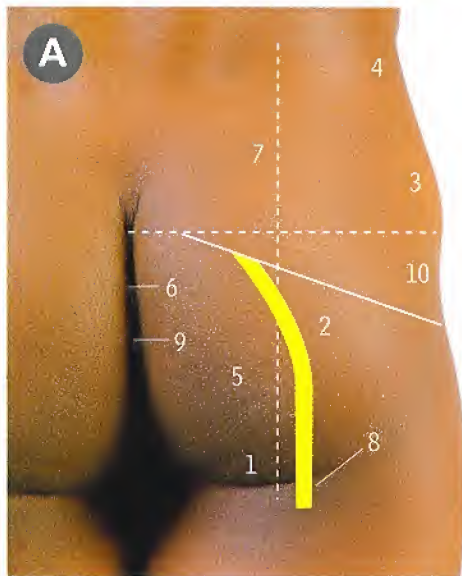
Todas las falanges y el primer metatarsiano tienen un centro secundario en sus extremos proximales; los otros metatarsianos tienen uno en sus extremos distales.

De los huesos del tarso, el mayor (el calcáneo) comienza a osificarse en el tercer mes intrauterino, y el astrágalo alrededor de 3 meses después.

El cuboides puede comenzar a osificarse inmediatamente antes o después de nacer, el cuneiforme externo en el primer año, el cuneiforme interno a los 2 años, y el cuneiforme intermedio y el navicular a los 3 años.

El calcáneo (H) es el único hueso del tarso que tiene un centro secundario.

Región glútea derecha *características superficiales*



La línea discontinua divide la región glútea en cuadrantes (v. la nota abajo). La cresta iliaca (4) con la espina iliaca posterosuperior (7), la punta del cóccix (9), la tuberosidad isquiática (5) y la punta del trocánter mayor del fémur (10) son puntos de referencia superficiales palpables. Una línea trazada desde un punto situado a la misma distancia de la espina iliaca posterosuperior (7) que de la punta del cóccix (9), hasta la punta del trocánter mayor (10), marca el borde inferior del piramidal (línea blanca de puntos), el cual es una característica clave de la región glútea, donde la estructura más importante es el nervio ciático (indicado en esta figura en amarillo, 8; véanse las disecciones y las notas de la página siguiente).

- 1 Pliegue glúteo
- 2 Músculo glúteo mayor
- 3 Músculo glúteo mediano
- 4 Cresta iliaca
- 5 Tuberosidad isquiática
- 6 Hendidura glútea
- 7 Espina iliaca posterosuperior
- 8 Nervio ciático
- 9 Punta del cóccix
- 10 Punta del trocánter mayor del fémur

Región glútea derecha *nervios superficiales*



Se han eliminado la piel y el tejido subcutáneo, permaneciendo los ramos cutáneos de los tres primeros nervios lumbares (3) y los tres primeros sacros (4), los ramos cutáneos del nervio cutáneo posterior del muslo (5) y el nervio cutáneo perforante (11). La línea curva de la parte inferior de la fotografía indica la posición del pliegue glúteo (pliegue de la nalga). Las fibras musculares del glúteo mayor (7) se dirigen hacia abajo y hacia fuera, y su borde inferior no se corresponde con el pliegue glúteo.

- 1 Músculo aductor mayor
- 2 Cóccix
- 3 Ramos cutáneos de los ramos dorsales de los tres primeros nervios lumbares
- 4 Ramos glúteos de los ramos dorsales de los tres primeros nervios sacros
- 5 Ramos glúteos del nervio cutáneo posterior del muslo
- 6 Aponeurosis glútea que recubre el glúteo mediano
- 7 Músculo glúteo mayor
- 8 Músculo recto interno
- 9 Cresta iliaca
- 10 Fosa isquiorrectal (isquioanal) y músculo elevador del ano
- 11 Nervio cutáneo perforante
- 12 Capa posterior de la aponeurosis lumbar que recubre la masa común
- 13 Músculo semitendinoso

La región glútea se utiliza en ocasiones como sitio para inyecciones intramusculares. El lugar correcto es el cuadrante superoexterno del glúteo, y para delimitarlo es esencial recordar que el límite superior del glúteo es la porción más alta de la cresta iliaca. El límite inferior es el pliegue glúteo. Dividiendo el área entre estos dos límites mediante una línea vertical por la mitad de la distancia entre la línea media y el borde externo del cuerpo se ve que el cuadrante superoexterno está muy arriba y a la derecha del número 7 en B, y es el sitio seguro para las inyecciones, muy por encima y a la derecha del nervio ciático que se muestra en las disecciones de la página opuesta.

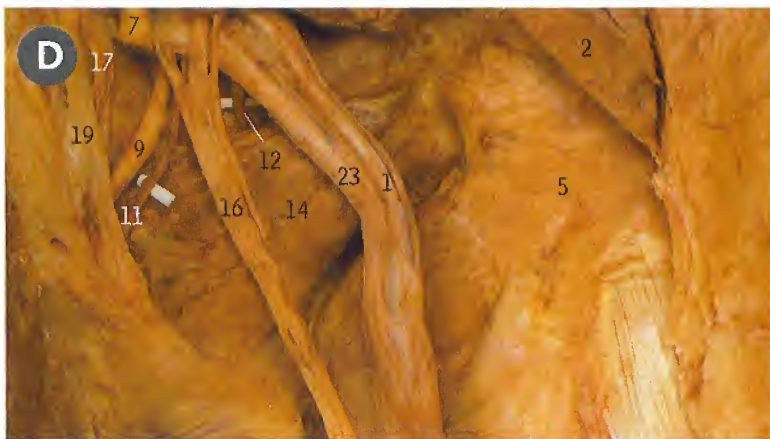

Región glútea derecha

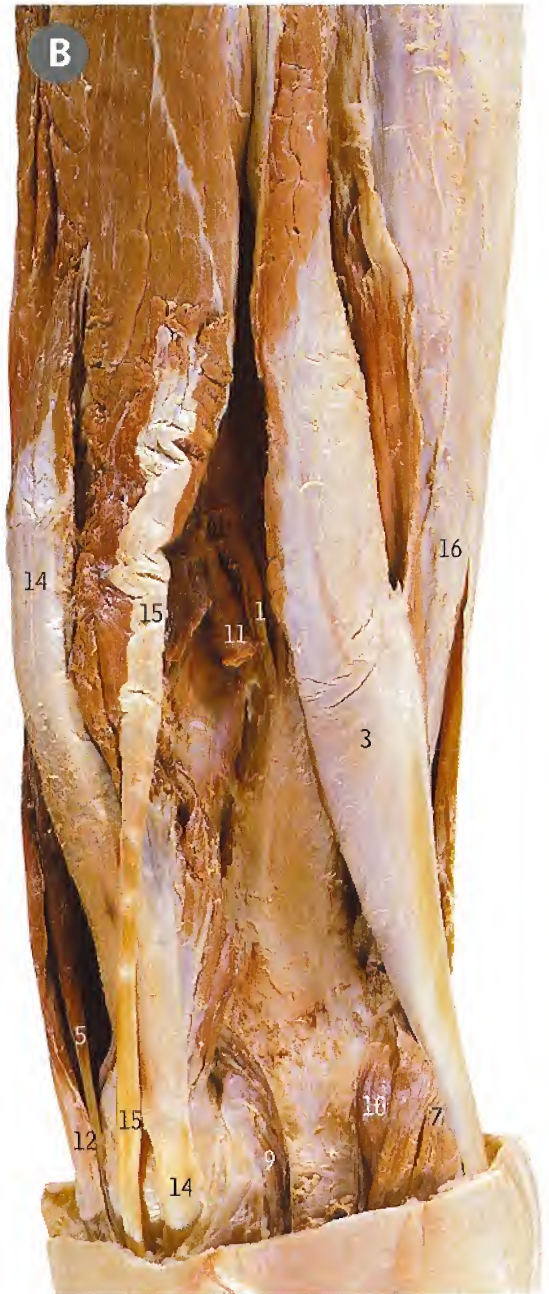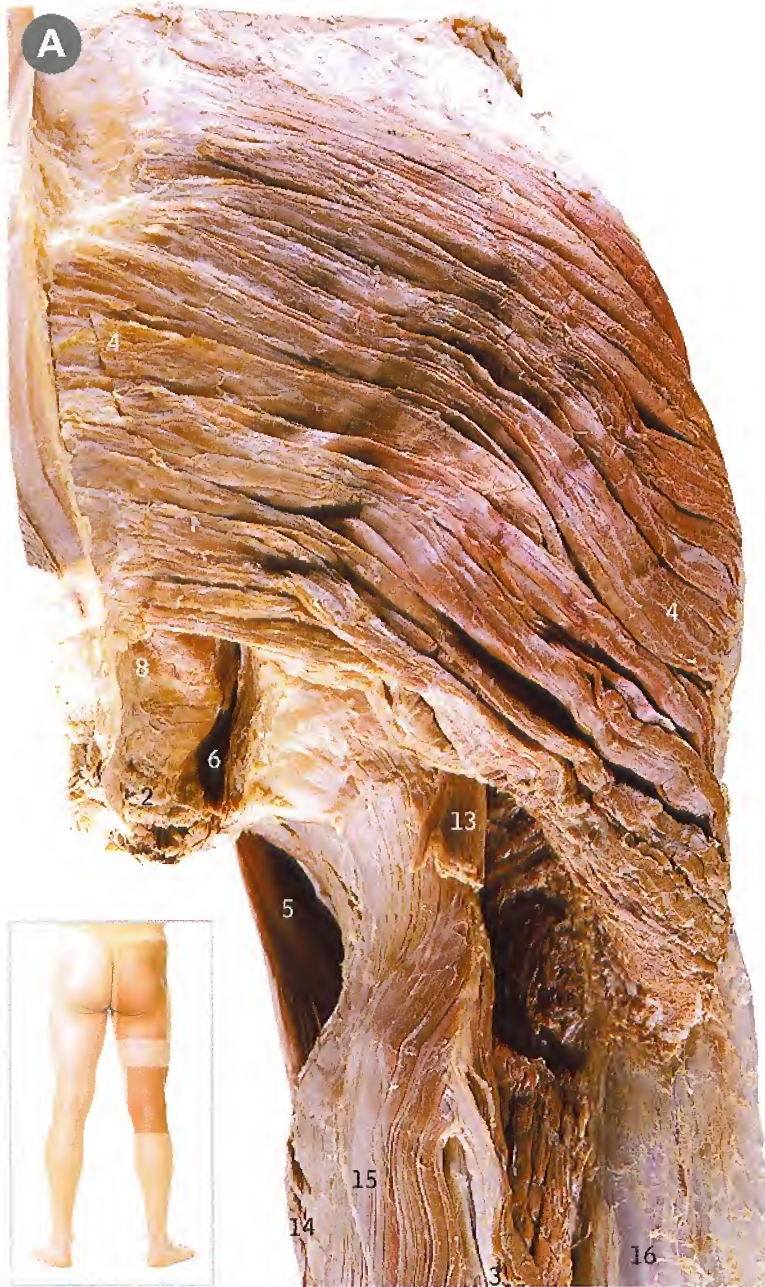- C** Sin la mayor parte del glúteo mayor
D Con el nervio ciático desplazado

- 1 Porción ciática poplítea externa del nervio ciático
- 2 Músculo glúteo mayor
- 3 Músculo glúteo mediano
- 4 Músculo glúteo menor
- 5 Trocánter mayor del fémur
- 6 Músculo gemelo inferior
- 7 Arteria isquiática
- 8 Nervio glúteo inferior
- 9 Arteria pudenda interna
- 10 Tuberosidad isquiática
- 11 Nervio para el obturador interno
- 12 Nervio para el cuadrado crural
- 13 Músculo obturador externo
- 14 Músculo obturador interno
- 15 Músculo piramidal de la pelvis
- 16 Nervio cutáneo posterior del muslo
- 17 Nervio pudendo
- 18 Músculo cuadrado crural
- 19 Ligamento sacrociático mayor
- 20 Músculo gemelo superior
- 21 Arteria glútea superior
- 22 Nervio glúteo superior
- 23 Porción tibial o ciática poplítea interna del nervio ciático

Las dos porciones del nervio ciático (poplítea externa y tibial o poplítea interna, 1 y 23) suelen separarse en su parte superior del hueco poplíteo (pág. 330B), pero en ocasiones se separan cuando surgen debajo del piramidal de la pelvis, y el ciático poplíteo externo puede incluso perforar este último.



Muslo derecho *vista posterior*



A Músculos en su porción proximal


B Músculos en su porción distal poplíteica

- | | |
|---------------------------------------|------------------------------|
| 1 Músculo aductor mayor | 9 Músculo gemelo interno |
| 2 Músculo esfínter del ano | 10 Músculo plantar delgado |
| 3 Músculo bíceps crural, cabeza larga | 11 Arteria poplíteica |
| 4 Músculo glúteo mediano | 12 Músculo sartorio |
| 5 Músculo recto interno | 13 Tronco del nervio ciático |
| 6 Fosa isquiorrectal (isquioanal) | 14 Músculo semimembranoso |
| 7 Músculo gemelo externo | 15 Músculo semitendinoso |
| 8 Músculo elevador del ano | 16 Músculo vasto externo |

La porción larga del bíceps (la parte que se observa en B, 3), el semimembranoso (14) y el semitendinoso (15) suelen denominarse tendones de la corva. La porción corta del bíceps, que está cubierta por la porción larga y surge de la parte posterior del cuerpo del fémur y no de la tuberosidad del isquion (como lo hacen los otros músculos), no se clasifica como tendón de la corva. Los verdaderos tendones de la corva van desde la articulación coxofemoral a la de la rodilla; extienden la cadera y flexionan la rodilla.

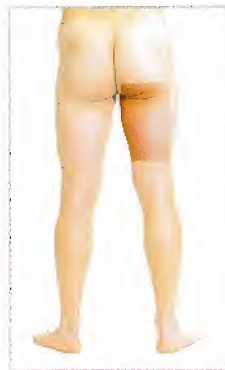

Parte superior del muslo derecho *cara posterior*



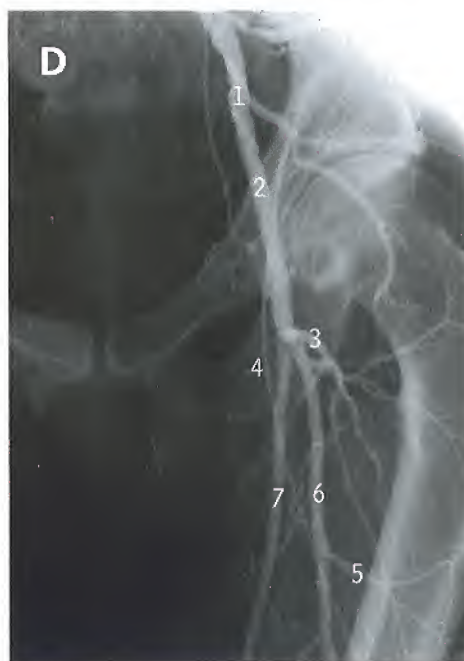Se ha desplazado hacia fuera el glúteo mayor (5) y se ha abierto la hendidura que existe entre el semitendinoso (22) y el bíceps crural (9) para mostrar el nervio ciático mayor (19) y sus ramas musculares.

- | | | | |
|----|--|----|--|
| 1 | Músculo aductor mayor | 13 | Nervio para el semitendinoso |
| 2 | Rama anastomótica de la arteria isquiática | 14 | Nervio para la porción corta del bíceps crural |
| 3 | Primera arteria perforante | 15 | Orificio en el aductor mayor (anillo del tercer aductor o de Hunter) |
| 4 | Cuarta arteria perforante | 16 | Arteria poplítea |
| 5 | Músculo glúteo mayor | 17 | Vena poplítea |
| 6 | Músculo recto interno | 18 | Músculo cuadrado crural |
| 7 | Cintilla iliotibial de Maissiat sobre el vasto externo | 19 | Nervio ciático mayor |
| 8 | Tuberosidad isquiática | 20 | Segunda arteria perforante |
| 9 | Porción larga del bíceps crural | 21 | Músculo semimembranoso |
| 10 | Nervio para la porción larga del bíceps crural | 22 | Músculo semitendinoso |
| 11 | Nervio para el semimembranoso | 23 | Porción corta del bíceps crural |
| 12 | Nervio para el semimembranoso y el aductor mayor | 24 | Tercera arteria perforante |
| | | 25 | Porción superior del aductor mayor ("aductor mínimo") |



El único ramo muscular que surge del lado externo del nervio ciático (o sea, de la porción poplítea externa del nervio -19, la marca más alta en las proximidades de la parte superior de la fotografía-) es el nervio que va a la porción corta del bíceps (14). Todas las demás ramas musculares -para la porción larga del bíceps (10), el semimembranoso (11), el semimembranoso y el aductor mayor (12) y el semitendinoso (13)- surgen del lado interno del nervio ciático (19, hacia el centro de la fotografía) (es decir, de la porción tibial del nervio).

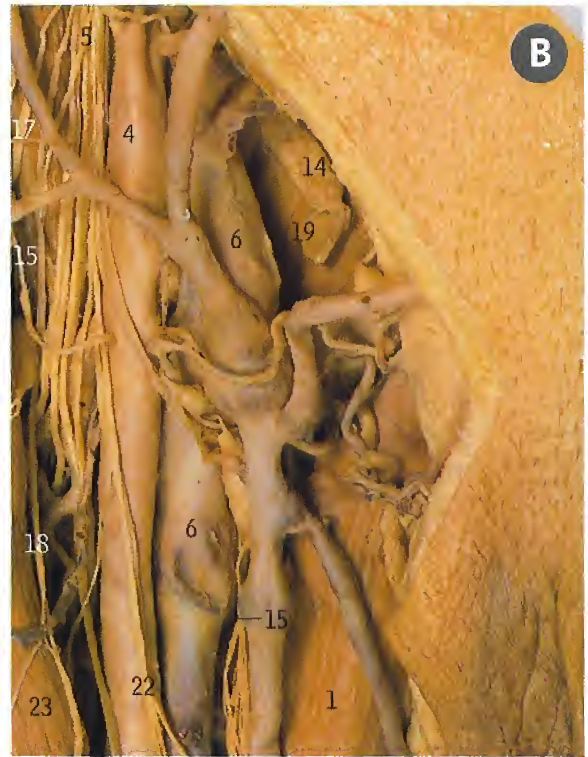
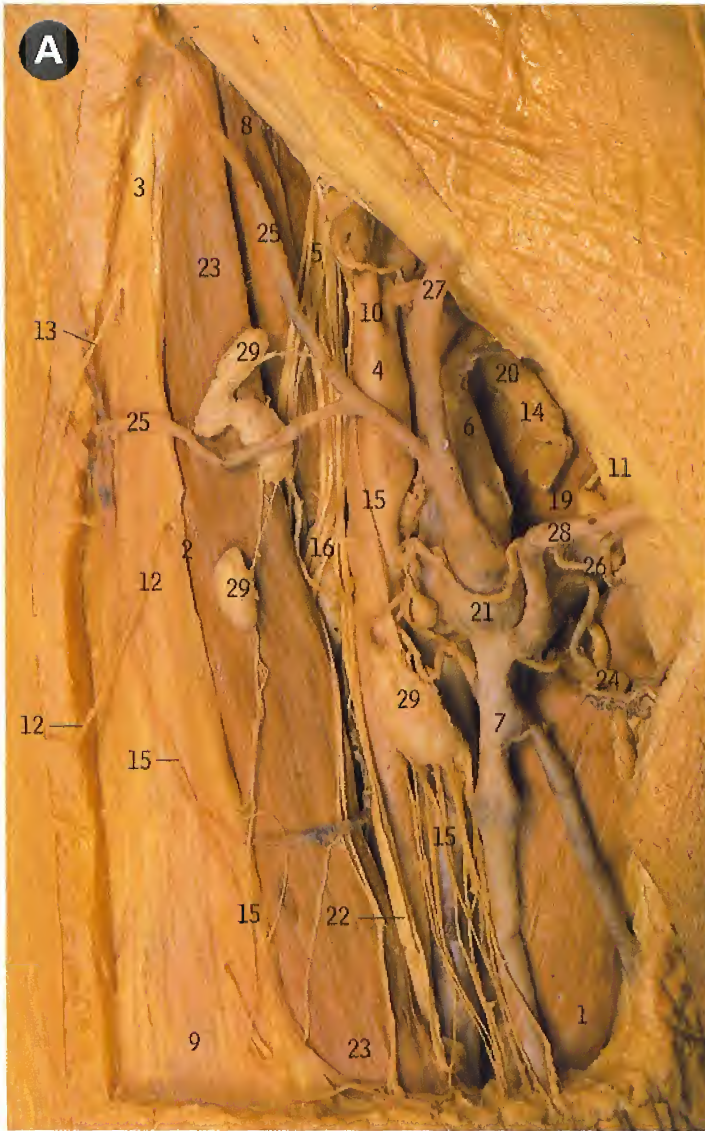
Arteriografía femoral



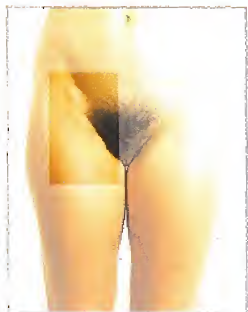- | | |
|---|---|
| 1 | Catéter introducido en la aorta abdominal distal a través de la arteria femoral izquierda |
| 2 | Arteria femoral (común) |
| 3 | Arteria circunfleja externa |
| 4 | Arteria circunfleja interna |
| 5 | Arteria perforante |
| 6 | Arteria femoral profunda |
| 7 | Arteria femoral superficial |

Región femoral derecha

A vasos y linfáticos femorales **B** ramos del nervio crural (femoral)



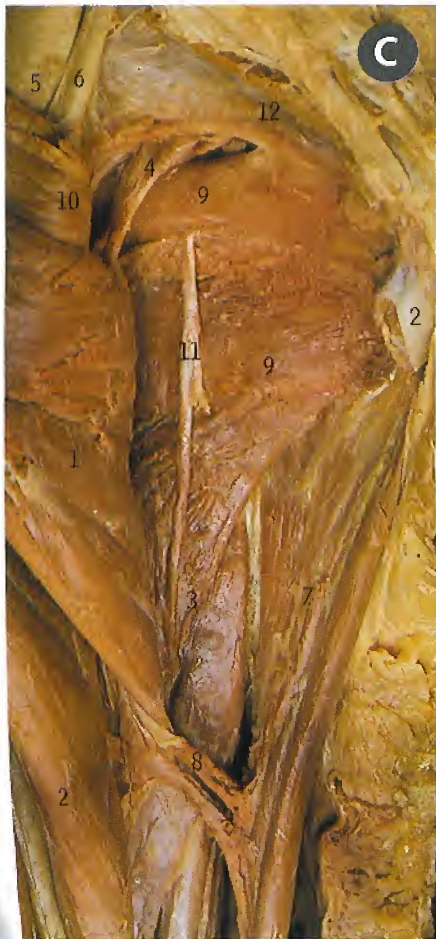- 1 Músculo aductor mediano
- 2 Fascia lata (aponeurosis femoral) (borde seccionado)
- 3 Fascia lata (aponeurosis femoral) sobre el tensor de la fascia lata
- 4 Arteria femoral
- 5 Nervio crural
- 6 Vena femoral
- 7 Vena safena interna
- 8 Músculo iliaco
- 9 Cintilla iliotalibial sobre el vasto externo
- 10 Vasos epigástricos inferiores
- 11 Arco crural de Falopio (ligamento inguinal)
- 12 Nervio cutáneo intermedio del muslo
- 13 Nervio cutáneo lateral del muslo
- 14 Ganglio linfático (Cloquet)
- 15 Vasos linfáticos
- 16 Ramos musculares del nervio crural que se extienden sobre los vasos circunflejos femorales externos
- 17 Nervio para el sartorio
- 18 Nervio para el vasto externo
- 19 Músculo pectíneo
- 20 Posición del conducto femoral
- 21 Variz safena
- 22 Nervio safeno interno
- 23 Músculo sartorio
- 24 Venas escrotales
- 25 Vena iliaca circunfleja superficial
- 26 Arteria pudenda externa superficial
- 27 Vena epigástrica superficial
- 28 Vena pudenda externa superficial
- 29 Cadena vertical de los ganglios linfáticos inguinales superficiales



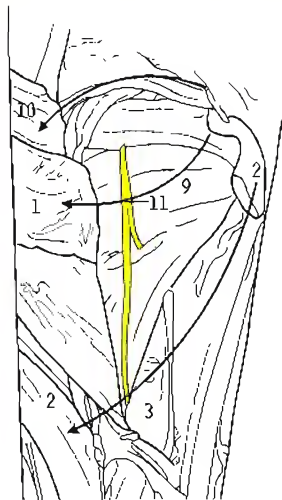
Los límites del triángulo de Scarpa (femoral) son el arco crural de Falopio (11), el borde interno del sartorio (23) y el borde lateral del aductor mediano (1).

El conducto femoral (20) es el compartimiento medial de la vaina femoral (resecada). Su compartimiento medial contiene la vena femoral (6) y su compartimiento externo contiene la arteria femoral (4). El nervio crural (5) se encuentra lateral a la vaina femoral y no está incluido en ella.





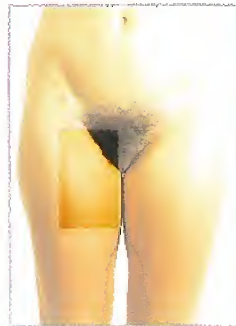M
E
D
I
A
L



C Nervio obturador derecho

En esta región femoral derecha se han desprendido de sus orígenes y desplazado hacia fuera el pectíneo (10), el aductor mediano (2, marca inferior) y el aductor menor (1) para mostrar el obturador externo (9) y los ramos anterior (4) y posterior (11) del nervio obturador.

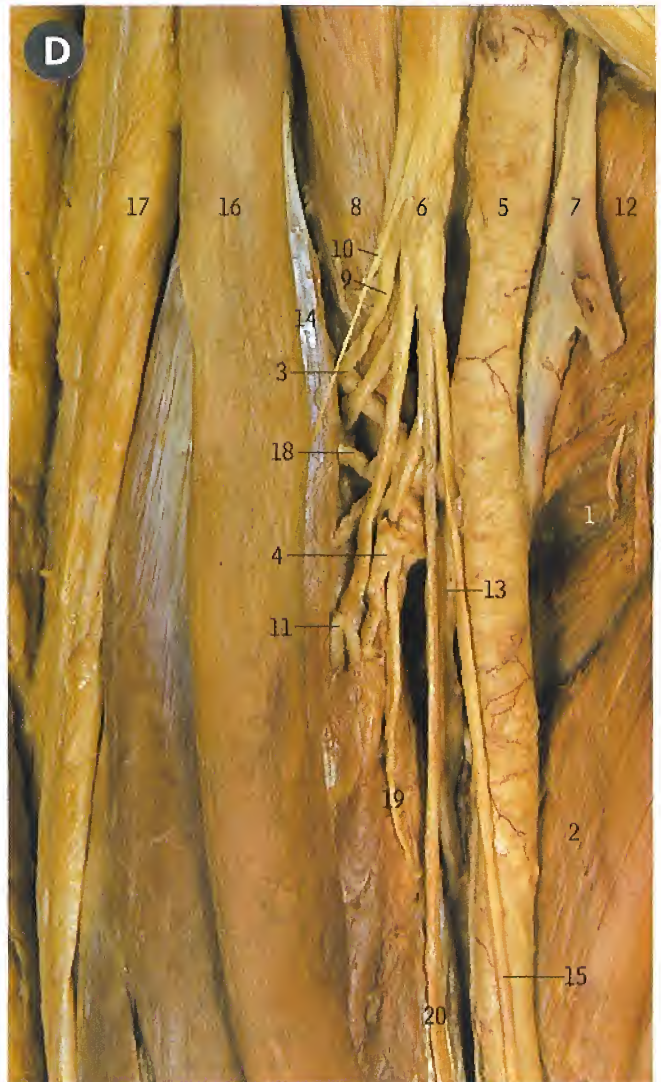- 1 Músculo aductor menor
- 2 Músculo aductor mediano
- 3 Músculo aductor mayor
- 4 Ramo anterior del nervio obturador
- 5 Arteria femoral
- 6 Vena femoral
- 7 Músculo recto interno
- 8 Nervio y vasos para el recto interno
- 9 Músculo obturador externo
- 10 Músculo pectíneo
- 11 Ramo posterior del nervio obturador
- 12 Rama superior del pubis



D Nervio crural derecho

Se han desplazado el sartorio (16) y el recto anterior del muslo (14) hacia fuera para abrir la porción superior del conducto de los aductores (de Hunter) y mostrar los vasos circunflejos externos (3, 18 y 4) entre los ramos del nervio crural (6).

- 1 Músculo aductor menor y su nervio
- 2 Músculo aductor mediano
- 3 Rama ascendente de la arteria circunfleja externa
- 4 Rama descendente de la arteria circunfleja externa
- 5 Arteria femoral
- 6 Nervio crural
- 7 Vena femoral
- 8 Músculo iliaco
- 9 Nervio para el recto anterior
- 10 Nervio para el sartorio
- 11 Nervio para el vasto externo
- 12 Músculo pectíneo
- 13 Arteria femoral profunda
- 14 Músculo recto anterior del muslo
- 15 Nervio safeno interno
- 16 Músculo sartorio
- 17 Músculo tensor de la fascia lata
- 18 Rama transversa de la arteria circunfleja externa
- 19 Músculo crural y su nervio
- 20 Músculo vasto interno y sus nervios

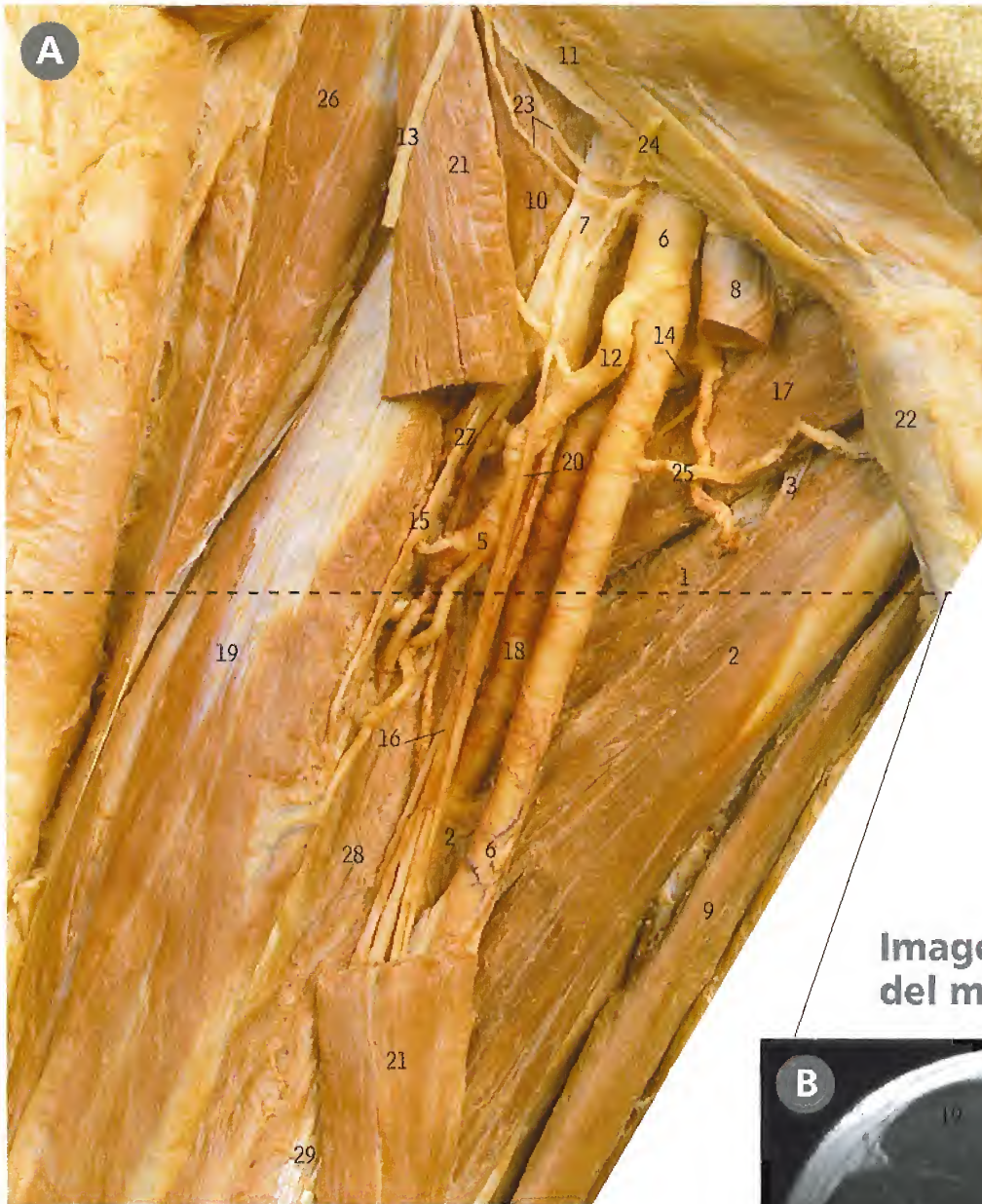

M
E
D
I
A
L



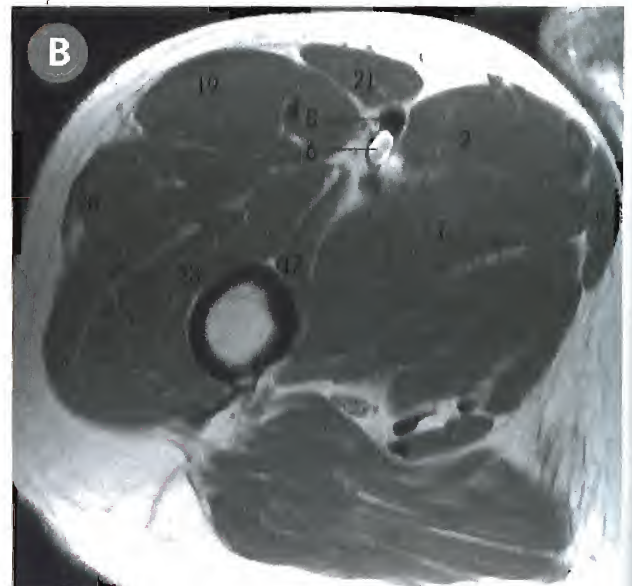
Parálisis del nervio crural y parálisis del nervio obturador, ver página 356.

Arteria femoral derecha



- 1 Músculo aductor menor
- 2 Músculo aductor mediano
- 3 Ramo anterior del nervio obturador
- 4 Rama ascendente de la arteria circunfleja externa
- 5 Rama descendente de la arteria circunfleja externa
- 6 Arteria femoral
- 7 Nervio crural
- 8 Vena femoral
- 9 Músculo recto interno
- 10 Músculo iliaco
- 11 Arco crural de Falopio (ligamento inguinal)
- 12 Arteria circunfleja externa
- 13 Nervio femorocutáneo externo
- 14 Arteria circunfleja interna
- 15 Nervio para el recto anterior del muslo
- 16 Nervio del vasto interno
- 17 Músculo pectíneo
- 18 Arteria femoral profunda
- 19 Músculo recto anterior del muslo
- 20 Nervio safeno interno
- 21 Músculo sartorio
- 22 Cordón espermático
- 23 Arteria iliaca circunfleja superficial (doble)
- 24 Arteria epigástrica superficial
- 25 Arteria pudenda externa superficial (origen inferior)
- 26 Tensor de la fascia lata
- 27 Rama transversa de la arteria circunfleja externa
- 28 Músculo crural
- 29 Músculo vasto interno

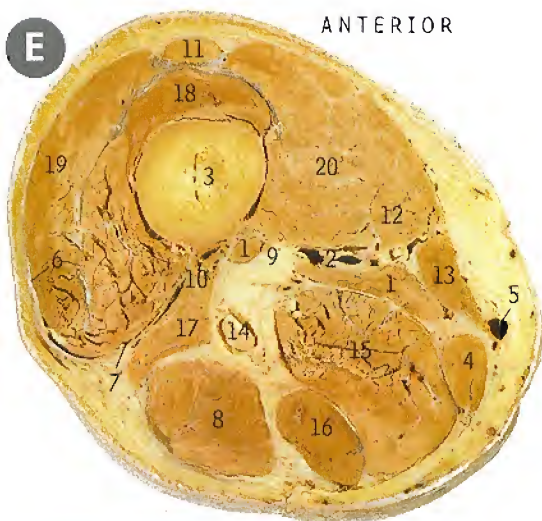
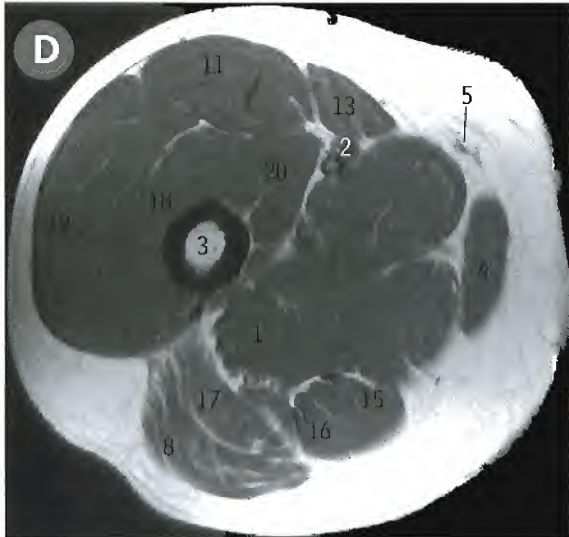
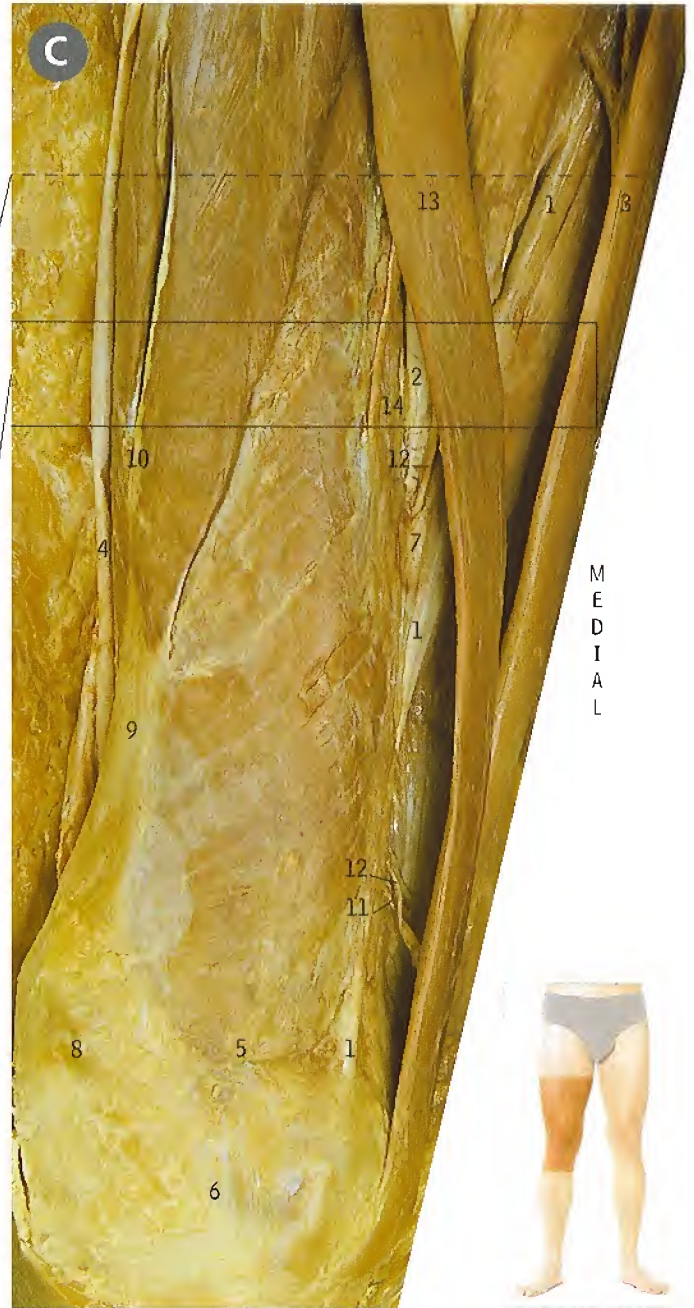Imagen axial de RM del muslo



C Porción inferior del muslo derecho *vista anterointerna*

La porción inferior del sartorio (13) se ha desplazado medialmente para abrir la porción inferior del conducto de los aductores y exponer la arteria femoral (2), que pasa a través del anillo del aductor mayor (7) para penetrar en el hueco poplíteo en la parte posterior de la rodilla y transformarse en la arteria poplítea (pág. 330).

- | | |
|--|---|
| 1 Músculo aductor mayor | 9 Tendón del cuádriceps crural |
| 2 Arteria femoral | 10 Músculo recto anterior del muslo |
| 3 Músculo recto interno | 11 Rama safena de la arteria anastomótica magna (genicular descendente) |
| 4 Cintilla iliotibial de Maissiat | 12 Nervio safeno interno |
| 5 Fibras inferiores (horizontales) del vasto interno | 13 Músculo sartorio |
| 6 Aleta interna de la rótula | 14 Músculo vasto interno y su nervio |
| 7 Anillo del aductor mayor | |
| 8 Rótula | |



Porción inferior del muslo derecho

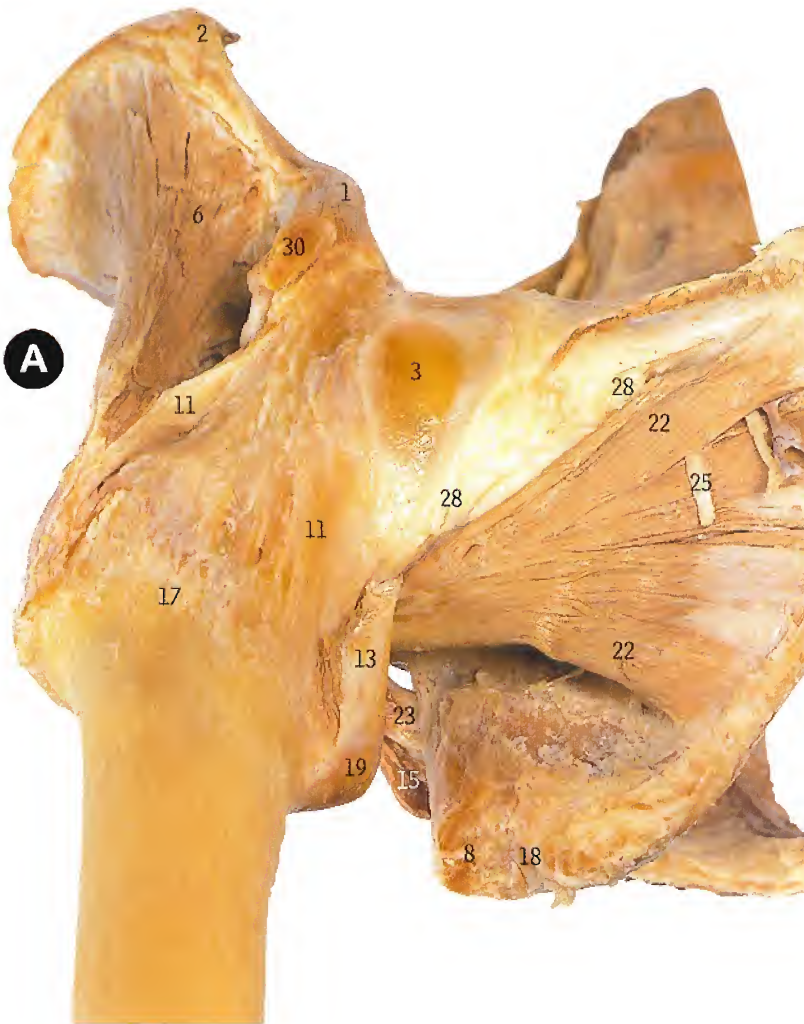
D imagen axial de RM **E** corte transversal

- | | |
|-----------------------------------|-------------------------------------|
| 1 Músculo aductor mayor | 11 Músculo recto anterior del muslo |
| 2 Vasos femorales | 12 Nervio safeno interno |
| 3 Fémur | 13 Músculo sartorio |
| 4 Músculo recto interno | 14 Nervio ciático |
| 5 Vena safena interna | 15 Músculo semimembranoso |
| 6 Cintilla iliotibial de Maissiat | 16 Músculo semitendinoso |
| 7 Tabique intermuscular externo | 17 Porción corta del bíceps crural |
| 8 Porción larga del bíceps crural | 18 Músculo crural |
| 9 Anillo del aductor mayor | 19 Músculo vasto externo |
| 10 Vasos femorales profundos | 20 Músculo vasto interno |



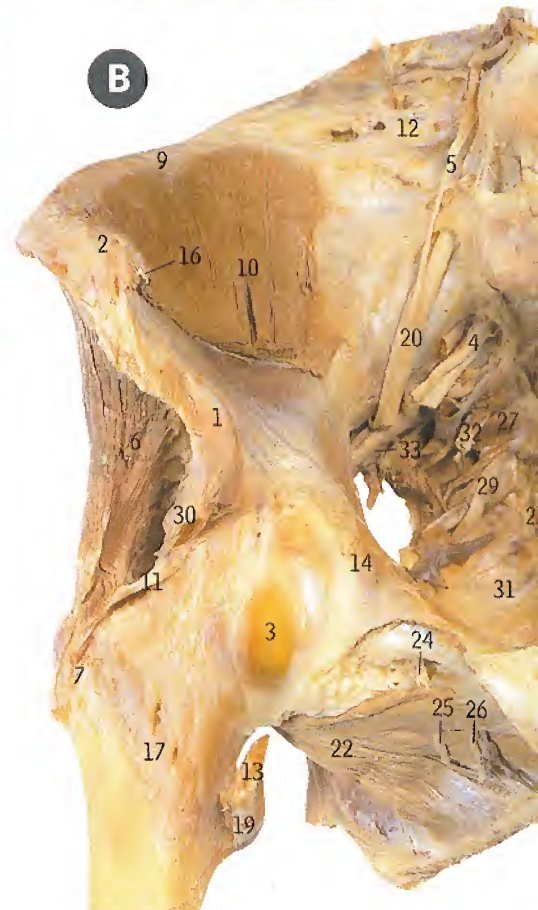
Articulación coxofemoral derecha

A vista anteroinferior **B** vista anterosuperior



- | | |
|--|---|
| 1 Espina iliaca anteroinferior | 17 Línea intertrocanterea e inserción de la cápsula articular |
| 2 Espina iliaca anterosuperior | 18 Tuberosidad isquiática |
| 3 Bolsa para el tendón del psoas | 19 Trocánter menor |
| 4 Raíz del primer nervio sacro | 20 Tronco lumbosacro |
| 5 Raíz del cuarto nervio lumbar | 21 Arteria sacra media |
| 6 Músculo glúteo menor | 22 Músculo obturador externo |
| 7 Trocánter mayor | 23 Tendón del obturador interno |
| 8 Origen de los músculos de la corva | 24 Rama anterior del nervio obturador |
| 9 Cresta iliaca | 25 Rama posterior del nervio obturador |
| 10 Músculo iliaco | 26 Vasos obturadores |
| 11 Ligamento iliofemoral | 27 Músculo piramidal de la pelvis |
| 12 Ligamento iliolumbar | 28 Ligamento pubofemoral |
| 13 Tendón del psoas iliaco | 29 Nervio pudendo |
| 14 Eminencia iliopectinea | 30 Músculo recto anterior del muslo |
| 15 Músculo gemelo inferior | 31 Ligamento sacrociático menor |
| 16 Arco crural de Falopio (ligamento inguinal) | 32 Raíz del segundo nervio sacro |
| | 33 Arteria glútea superior |

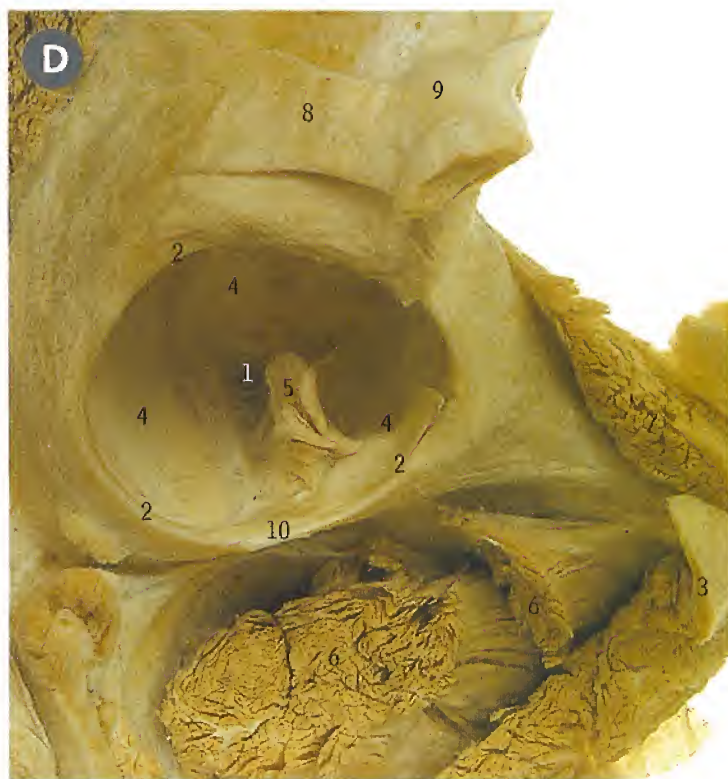
Algunas de las fibras del ligamento isquiofemoral contribuyen a la formación de la zona orbicular o ligamento anular de Weber (fibras circulares de la cápsula articular que forman un collar alrededor del cuello del fémur).



C Ligamentos vertebropelvianos y sacroilíacos derechos

vista posterior

- 1 Rodete cotiloideo de la cavidad cotiloidea (acetábulo)
- 2 Cóccix
- 3 Ligamentos sacroilíacos dorsales
- 4 Prolongación falciforme del ligamento sacrociático mayor
- 5 Escotadura ciática mayor
- 6 Cresta iliaca
- 7 Ligamento iliolumbar
- 8 Apófisis articular inferior de la quinta vértebra lumbar
- 9 Tuberosidad isquiática
- 10 Escotadura ciática menor
- 11 Espina iliaca posterosuperior
- 12 Ligamento sacrociático menor y espina ciática
- 13 Ligamento sacrociático mayor
- 14 Apófisis articular superior de la quinta vértebra lumbar
- 15 Apófisis transversa de la quinta vértebra lumbar



D Articulación de la cadera (coxofemoral) derecha sin el fémur *vista derecha*

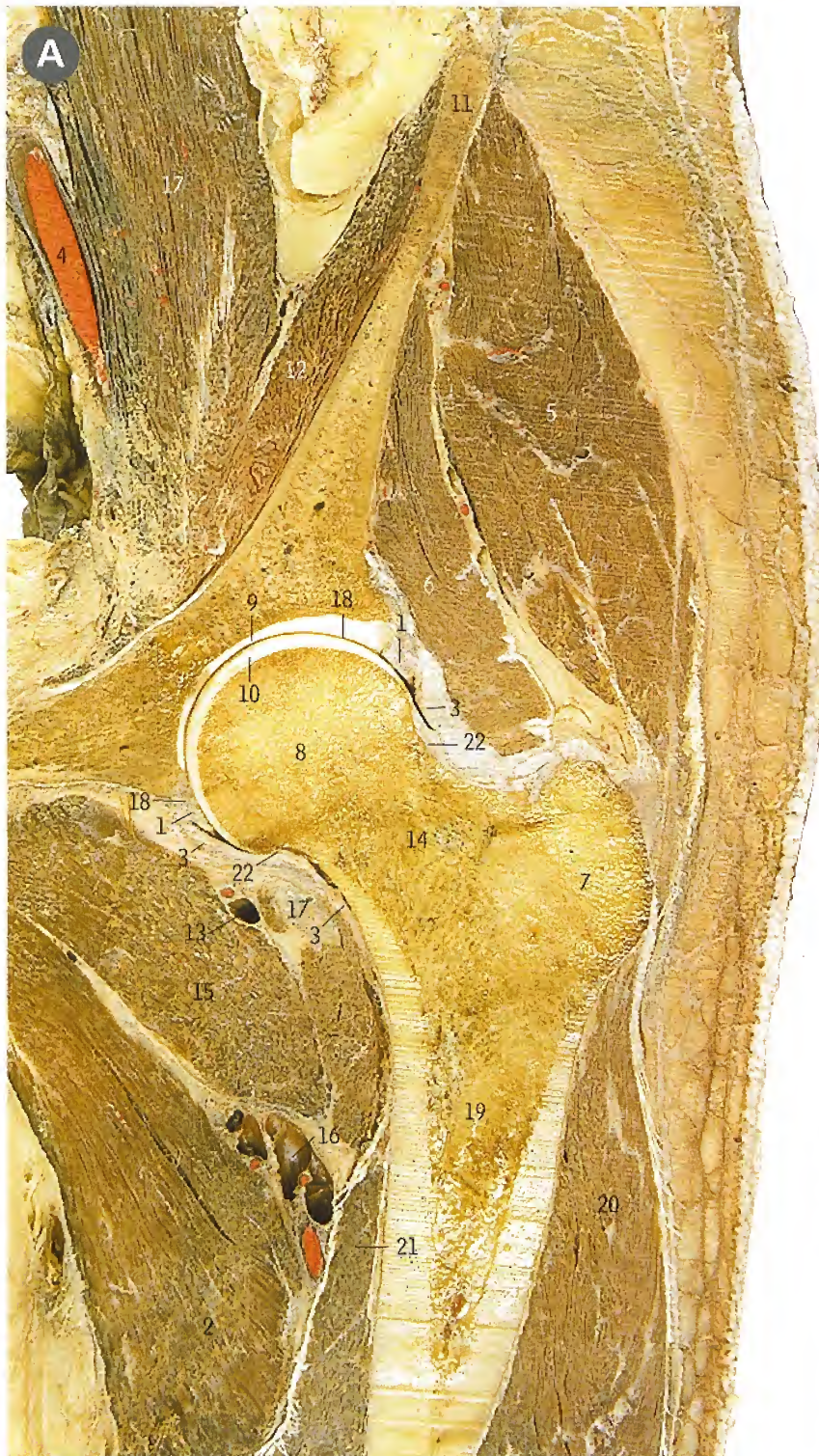Se ha desarticulado el fémur de la cavidad cotiloidea (acetábulo), permaneciendo el rodete cotiloideo (2), el ligamento transverso (10) y el ligamento de la cabeza del fémur (5).

- | | |
|--|-------------------------------------|
| 1 Cavidad cotiloidea (no articular) | 6 Músculo obturador externo |
| 2 Rodete cotiloideo de la cavidad cotiloidea (acetábulo) | 7 Músculo pectíneo |
| 3 Músculo aductor mediano | 8 Tendón reflejo del recto anterior |
| 4 Superficie articular | 9 Tendón recto del recto anterior |
| 5 Ligamento redondo de la cabeza del fémur | 10 Ligamento transverso |



Necrosis avascular de la cabeza del fémur, ver página 356.

Articulación de la cadera (coxofemoral) izquierda



A corte coronal, vista anterior

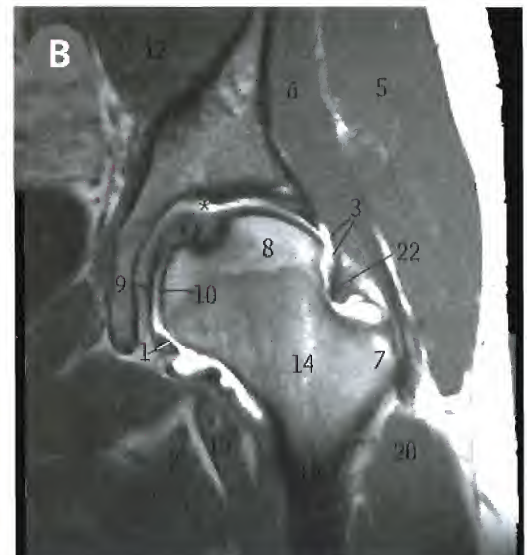
B imagen coronal de RM

Este corte pasa casi por el centro de la cabeza del fémur (8) y del trocánter mayor (7). Por encima del cuello del fémur (14), el glúteo menor (6) y el glúteo mediano (5) descienden hasta sus inserciones en el trocánter mayor (7), mientras que por debajo del cuello del fémur el tendón del psoas mayor (17) y las fibras musculares del iliaco (12) se dirigen dorsalmente hacia el trocánter menor. Las fibras circulares de la zona orbicular o ligamento anular de Weber (22) constriñen la cápsula (3) alrededor de la porción intracapsular del cuello del fémur.

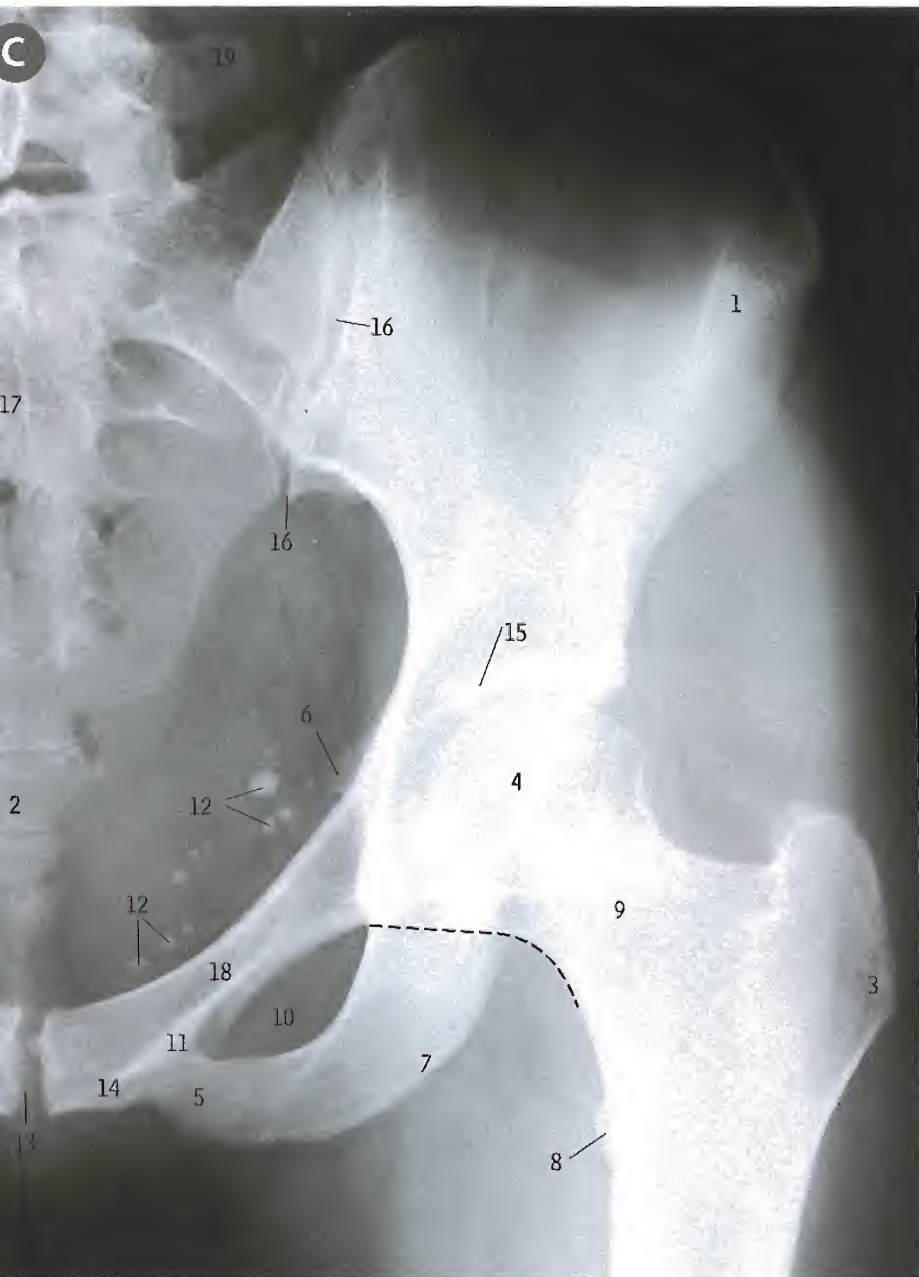
- 1 Rodete cotiloideo
- 2 Músculo aductor mediano
- 3 Cápsula de la articulación coxofemoral
- 4 Arteria iliaca externa
- 5 Músculo glúteo mediano
- 6 Músculo glúteo menor
- 7 Trocánter mayor
- 8 Cabeza del fémur
- 9 Cartilago hialino de la cavidad cotiloidea (acetábulo)
- 10 Cartilago hialino de la cabeza del fémur
- 11 Cresta iliaca
- 12 Músculo iliaco
- 13 Vasos circunflejos internos
- 14 Cuello del fémur
- 15 Músculo pectíneo
- 16 Vasos femorales profundos
- 17 Músculo psoas mayor
- 18 Borde de la cavidad cotiloidea (acetábulo)
- 19 Cuerpo del fémur
- 20 Músculo vasto externo
- 21 Músculo vasto interno
- 22 Zona orbicular (ligamento anular de Weber) de la cápsula

*El contraste perfila la cavidad articular

**Ligamento redondo de la cabeza del fémur



En este corte se aprecia bien la convergencia de los glúteos mediano y menor (5 y 6) en el trocánter mayor. Estos músculos se clasifican como abductores del fémur en la articulación coxofemoral, pero su acción más importante es en la marcha, en la que actúan evitando la aducción —es decir, previniendo que la pelvis se incline hacia el lado opuesto cuando el miembro del otro lado no toca el suelo— (ver signo de Trendelenburg).

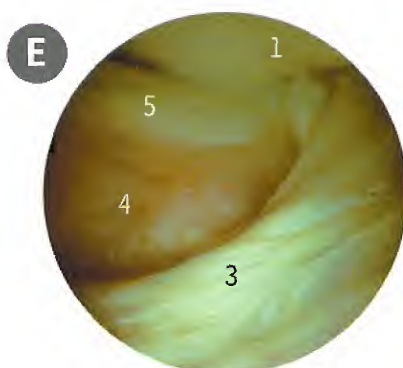
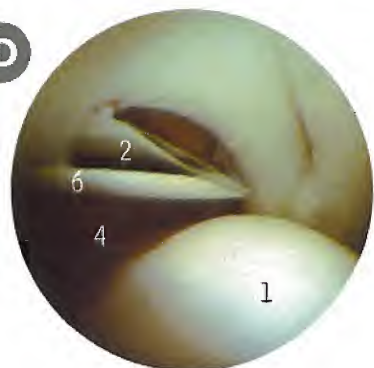
Articulaciones sacroiliaca y coxofemoral izquierdas

radiografía

En esta imagen anteroposterior convencional de la articulación coxofemoral (15 y 4) también puede observarse gran parte de la línea articular de la articulación sacroiliaca (16). La línea interrumpida en C es la línea de Shenton, una guía para el diagnóstico de las fracturas del cuello del fémur.

- 1 Espina iliaca anterosuperior
- 2 Primera vértebra coccígea
- 3 Trocánter mayor del fémur
- 4 Cabeza del fémur
- 5 Rama inferior del pubis
- 6 Espina ciática
- 7 Tuberosidad isquiática
- 8 Trocánter menor del fémur
- 9 Cuello del fémur
- 10 Agujero obturador
- 11 Línea pectínea
- 12 Flebolitos en las venas pelvianas
- 13 Sinfisis del pubis
- 14 Espina del pubis
- 15 Reborde de la cavidad cotiloidea (acetábulo)
- 16 Articulación sacroiliaca
- 17 Hueso sacro
- 18 Rama superior del pubis
- 19 Apófisis transversa de la quinta vértebra lumbar



Articulación coxofemoral

D E vistas artroscópicas

Reproducidas con permiso de Richard N. Villar, tomadas de *Hip Arthroscopy* (Butterworth Heinemann).

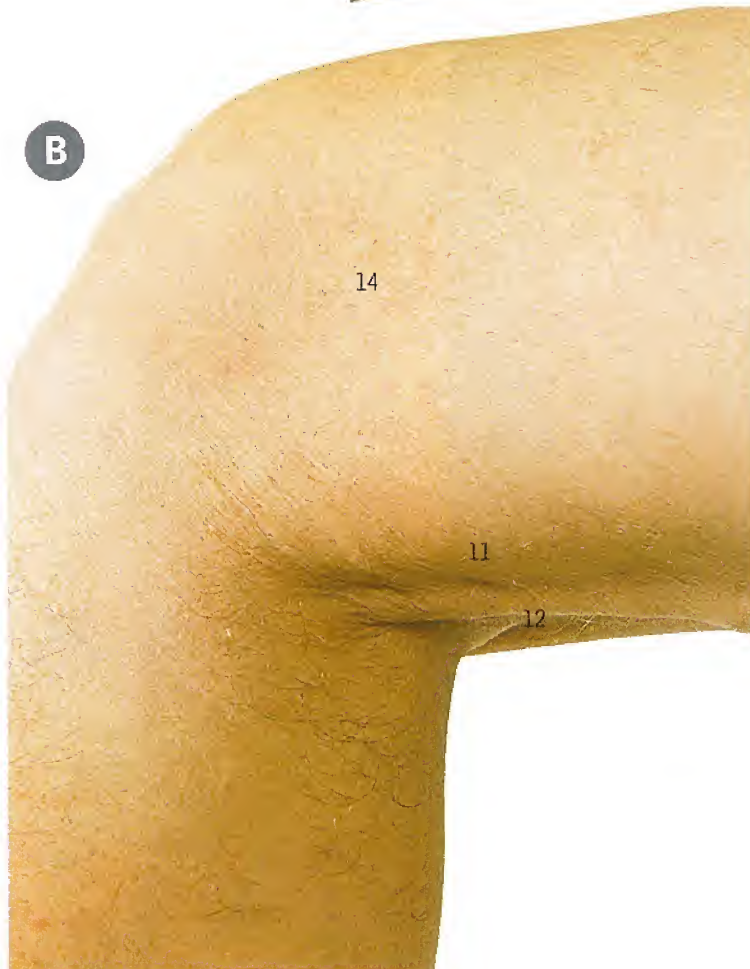
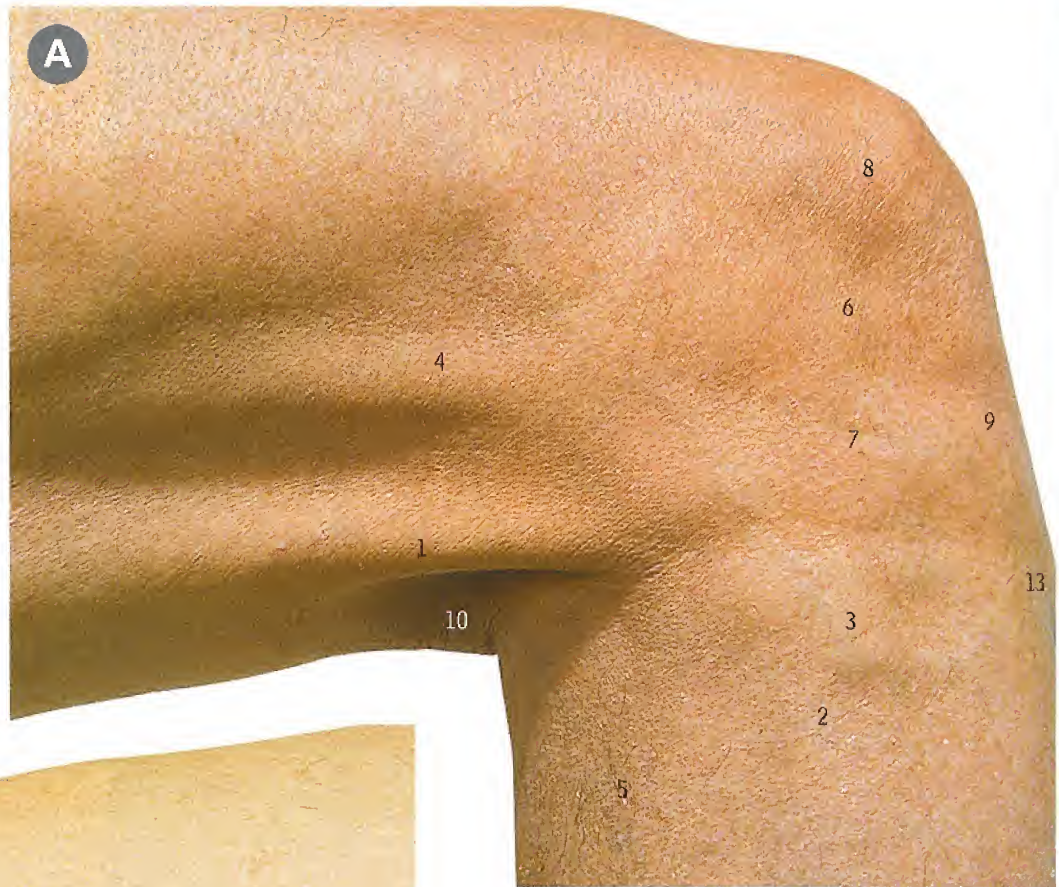- 1 Cabeza del hueso femoral
- 2 Aguja de irrigación
- 3 Ligamento redondo
- 4 Sinovial
- 5 Ligamento transverso
- 6 Zona orbicular

Rodilla derecha flexionada parcialmente

A Vista externa

B Vista interna

- 1 Músculo bíceps crural
- 2 Nervio ciático popliteo externo (peroneo común)
- 3 Cabeza del peroné
- 4 Ligamento iliotibial (cintilla iliotibial de Maïssiat)
- 5 Músculo gemelo externo
- 6 Margen del cóndilo del fémur
- 7 Margen del cóndilo de la tibia
- 8 Rótula
- 9 Ligamento rotuliano
- 10 Hueco popliteo
- 11 Músculo semimembranoso
- 12 Músculo semitendinoso
- 13 Tuberosidad de la tibia
- 14 Músculo vasto interno



Por detrás de la rodilla, en el lado externo, puede palparse con facilidad el tendón redondo del bíceps (1), con la ancha cintilla iliotibial (4) por delante de él, con un surco entre ambos. En el lado interno se palpán dos tendones, el estrecho y redondo semitendinoso (12) inmediatamente por detrás del semimembranoso, más ancho (11). En la parte anterior, el ligamento rotuliano (9) mantiene a la rótula (8) a una distancia constante de la tuberosidad de la tibia (13), en tanto que lateralmente pueden palparse los bordes adyacentes de los cóndilos femoral y tibial (6 y 7).



C Rodilla derecha disección superficial, vista externa

Se ha quitado la aponeurosis posterior del bíceps (2) para mostrar el nervio ciático poplíteo externo (3), que desciende inmediatamente por detrás del tendón y después discurre entre los bordes vecinos del sóleo (12) y el peroneo lateral largo (5), bajo cuyo recubrimiento se sitúa junto al cuello del peroné. Se han retirado vasos y nervios superficiales menores.

- 1 Inserción del ligamento iliotibial en la tibia
- 2 Músculo bíceps crural
- 3 Nervio ciático poplíteo externo (peroneo común)
- 4 Aponeurosis profunda sobre los músculos extensores
- 5 Aponeurosis profunda sobre el peroneo lateral largo
- 6 Fascia lata
- 7 Cabeza del peroné
- 8 Ligamento iliotibial (cintilla iliotibial de Maissiat)
- 9 Nervio cutáneo peroneo (cutáneo sural lateral)
- 10 Músculo gemelo externo
- 11 Rótula
- 12 Músculo sóleo

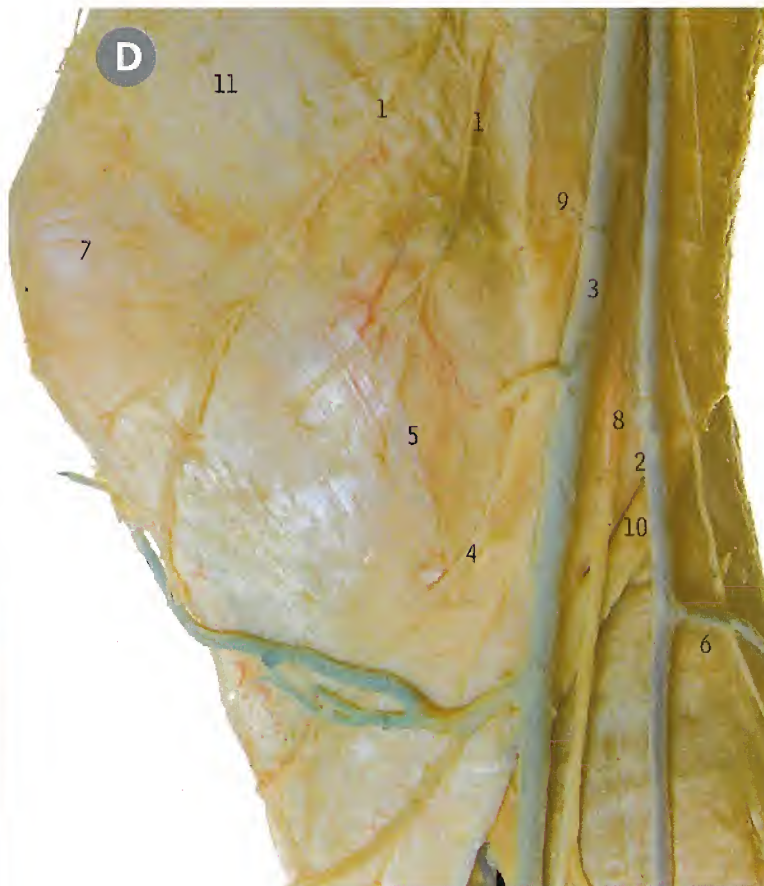
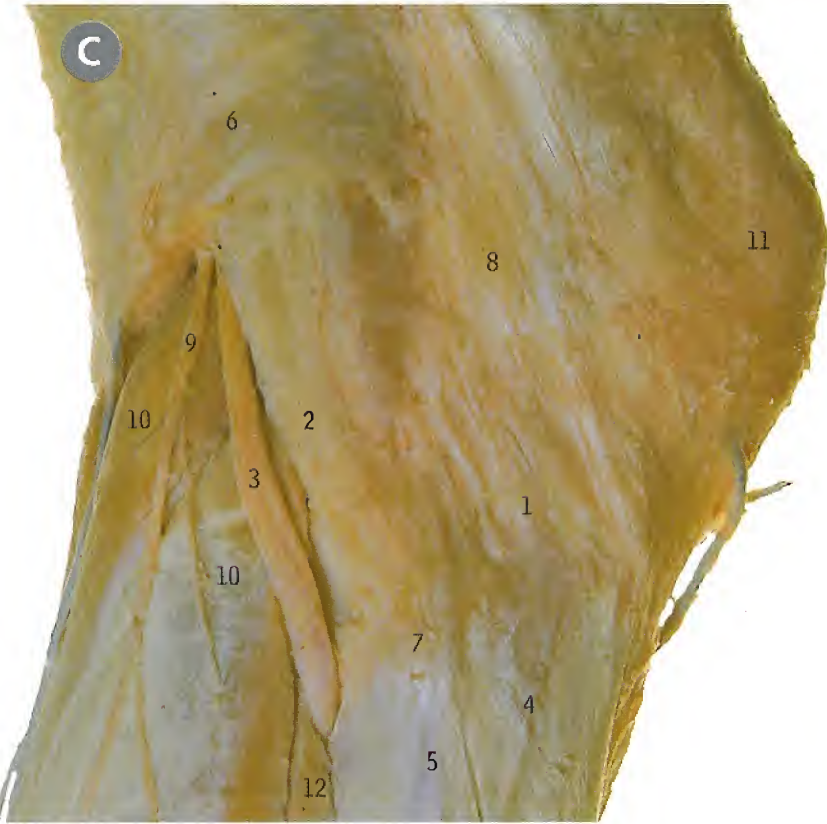
El tracto (cintilla) iliotibial (8) es la porción lateral engrosada de la fascia lata (6). En su parte superior se insertan el tensor de la fascia lata y la mayor parte del glúteo mayor.

Su posición subcutánea y su contacto con el cuello del peroné hacen que el nervio ciático poplíteo externo (3) sea el nervio que se lesiona con mayor frecuencia en el miembro inferior.

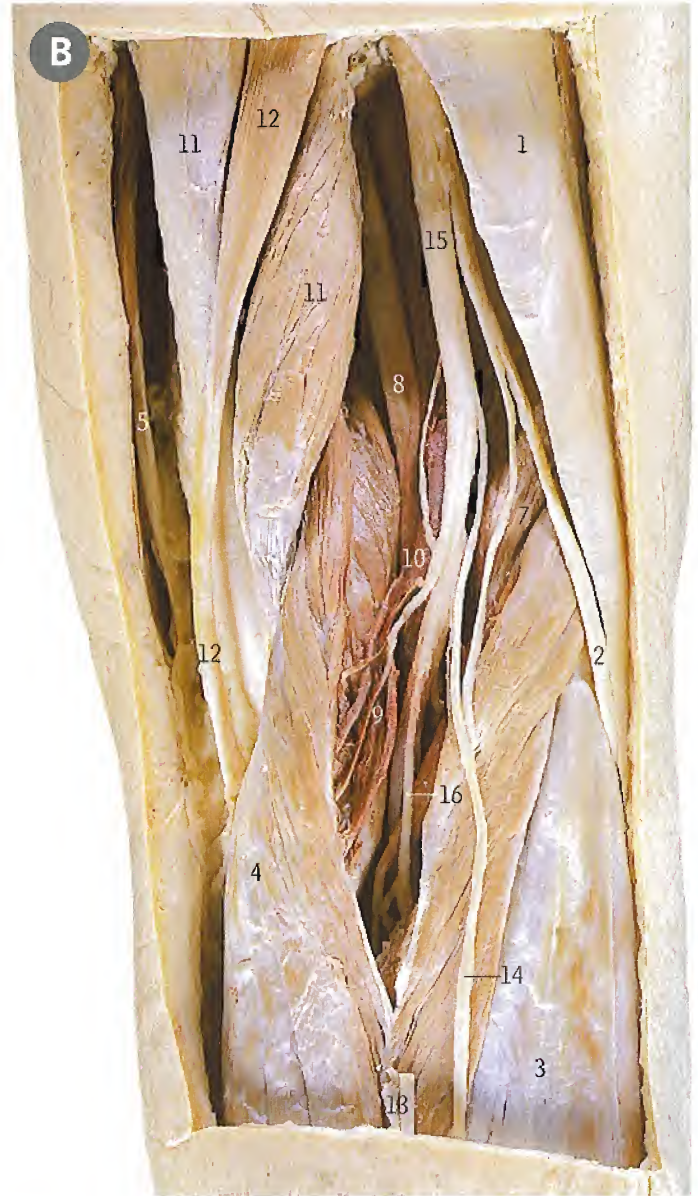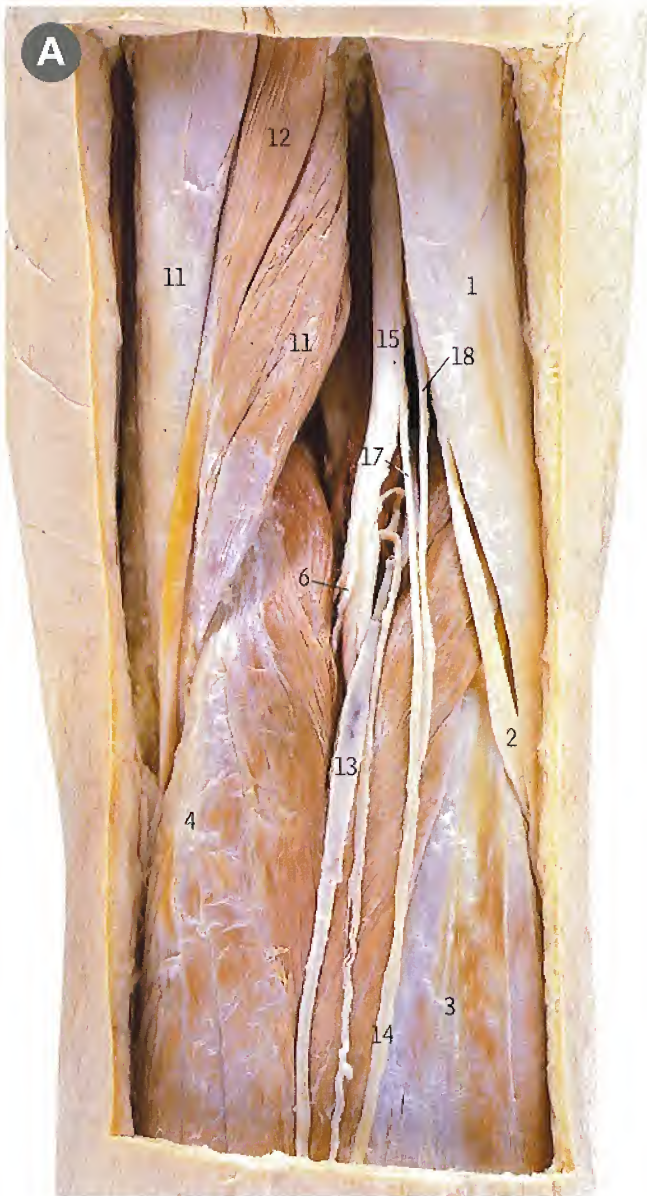D Rodilla derecha disección superficial, vista interna

La vena safena interna (3) asciende casi una cuarta de mano por detrás del borde interno de la rótula (7). El nervio safeno interno (8) se hace superficial entre los tendones del sartorio (9) y el recto interno (2), y su ramo infrarrotuliano (4) se curva hacia adelante un poco por debajo del borde superior del cóndilo tibial.

- 1 Ramos del nervio cutáneo femoral medial
- 2 Músculo recto interno
- 3 Vena safena interna
- 4 Ramo infrarrotuliano del nervio safeno interno
- 5 Nivel del borde del cóndilo interno de la tibia
- 6 Músculo gemelo interno
- 7 Rótula
- 8 Nervio safeno interno
- 9 Músculo sartorio
- 10 Músculo semitendinoso
- 11 Músculo vasto interno

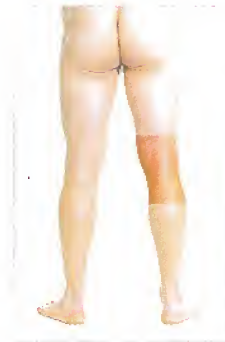

Hueco poplíteo derecho *disecciones superficiales*



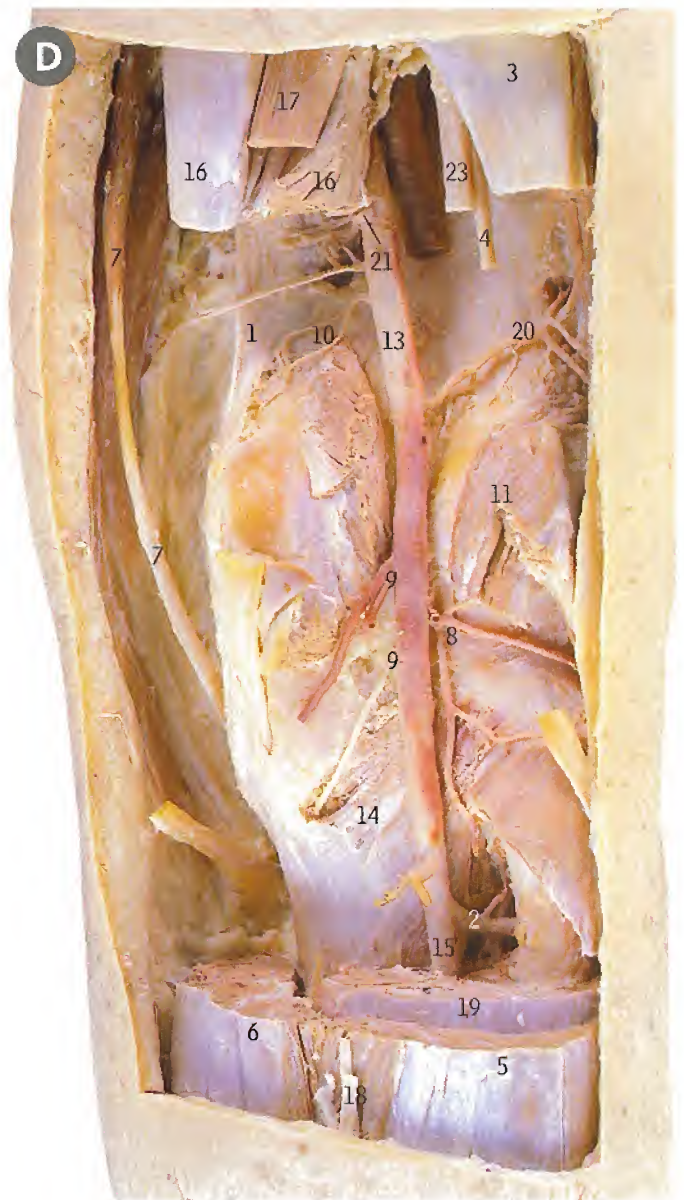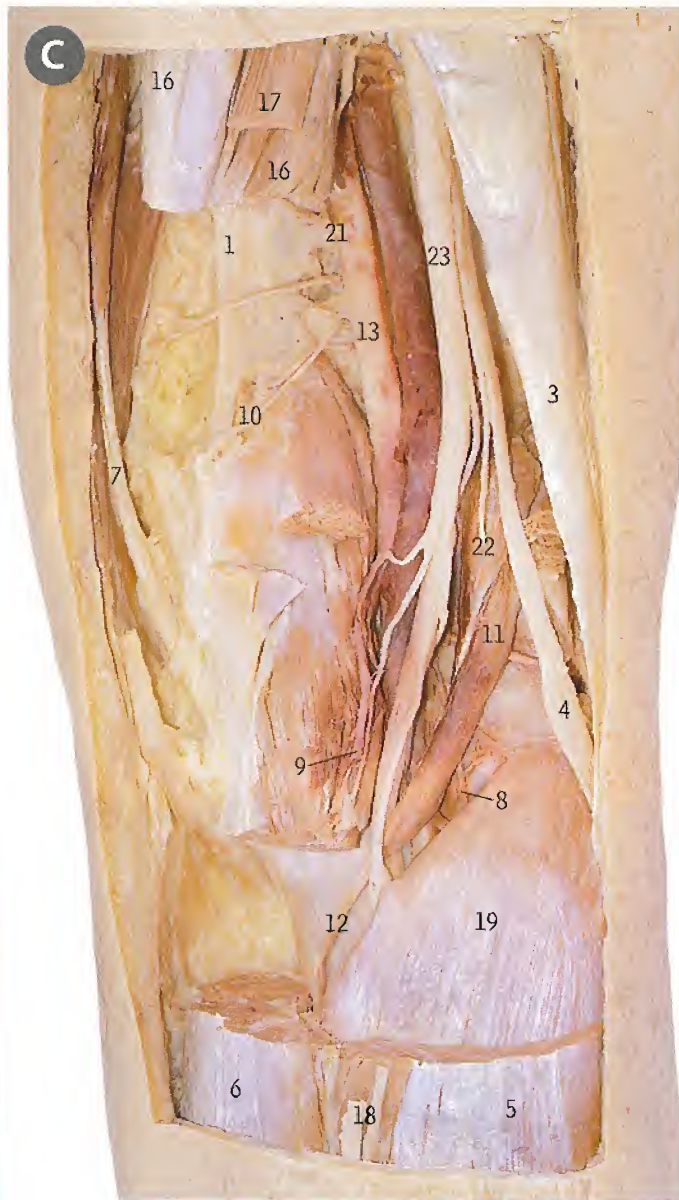
A Se han eliminado la piel y la aponeurosis que forman el techo del hueco poplíteo, que tiene forma de rombo, así como el tejido adiposo, pero se ha preservado la vena safena externa que perfora la aponeurosis. En este caso, el nervio sural (safeno externo) se forma por la unión alta (proximal) de los nervios cutáneos surales lateral y medial.

B Con el fin de mostrar las estructuras profundas se han separado los músculos gemelos (músculo gastrocnemio).



- 1 Músculo bíceps crural
- 2 Nervio ciático poplíteo externo (peroneo común)
- 3 Músculo gemelo externo
- 4 Músculo gemelo interno
- 5 Músculo recto interno
- 6 Nervio para el músculo gemelo interno
- 7 Músculo plantar delgado
- 8 Arteria poplíteo
- 9 Ramas vasculares poplíteas para los músculos gemelos
- 10 Vena poplíteo
- 11 Músculo semimembranoso
- 12 Músculo semitendinoso
- 13 Vena safena externa
- 14 Nervio sural (safeno externo)
- 15 Nervio ciático poplíteo interno (tibial)
- 16 Ramos musculares del nervio ciático poplíteo interno
- 17 Ramo procedente del nervio ciático poplíteo interno para el nervio sural
- 18 Ramo procedente del nervio ciático poplíteo externo para el nervio sural

Hueco poplíteo *disecciones progresivas*

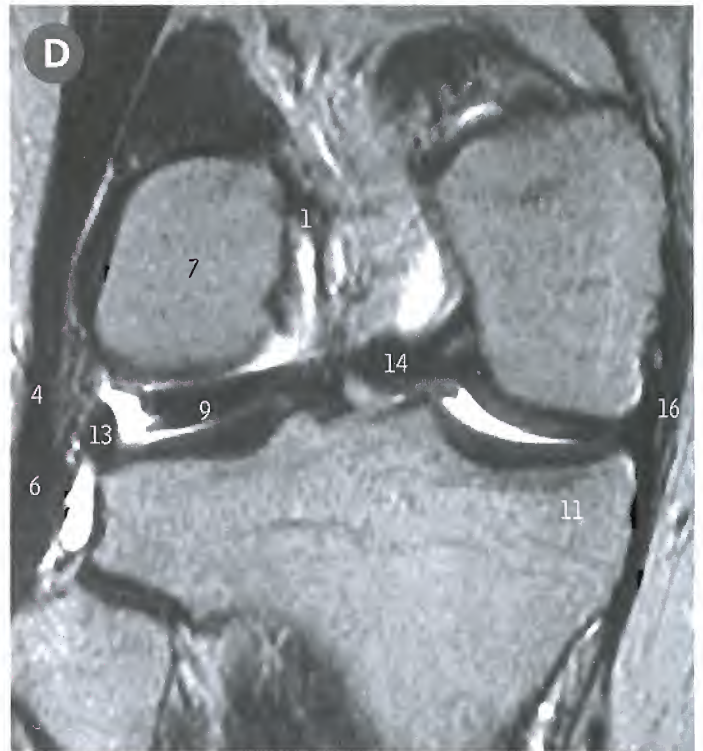
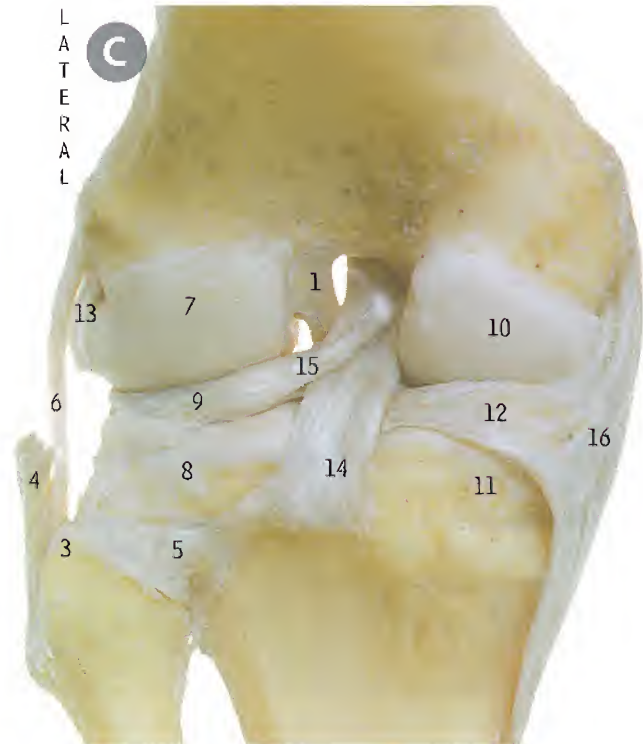
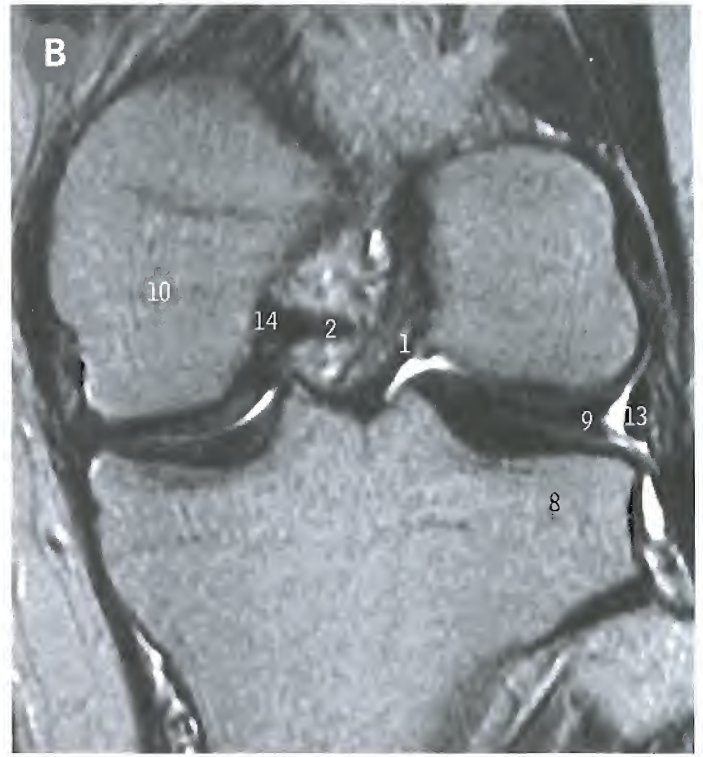
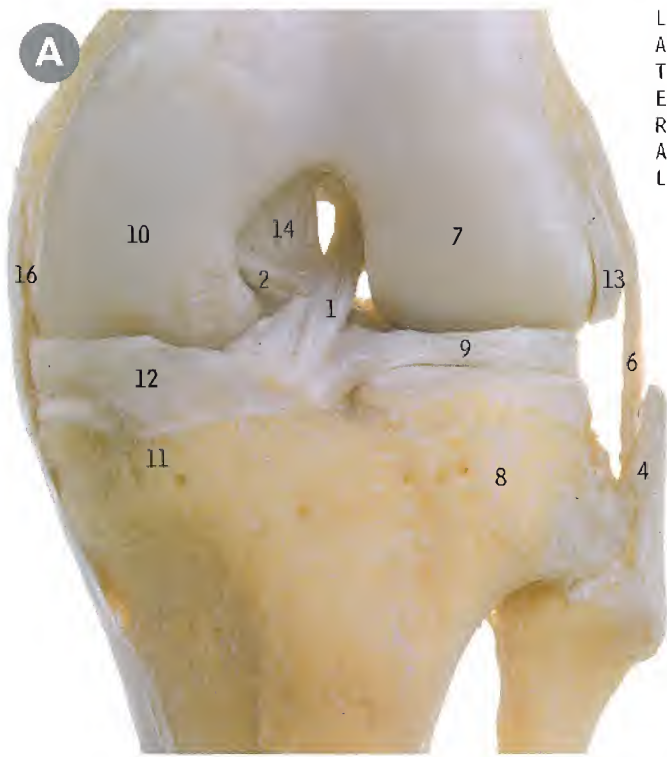


- C** Se muestran los músculos plantar delgado y sóleo así como las ramas profundas de la arteria poplítea tras haber eliminado los músculos semitendinoso, semimembranoso y la mayor parte del origen de los gemelos.
- D** Eliminando los músculos del hueco poplíteo se pueden observar la arteria poplítea, sus ramas anastomóticas de la rodilla y sus terminales, las arterias tibiales anterior y posterior.

- | | |
|---|---|
| 1 Músculo aductor mayor | 13 Arteria poplítea |
| 2 Arteria tibial anterior | 14 Músculo poplíteo |
| 3 Músculo bíceps crural | 15 Arteria tibial posterior |
| 4 Nervio ciático poplíteo externo (peroneo común) | 16 Músculo semimembranoso |
| 5 Músculo gemelo externo | 17 Músculo semitendinoso |
| 6 Músculo gemelo interno | 18 Vena safena externa |
| 7 Músculo recto interno | 19 Musculo soleo |
| 8 Arteria articular inferoexterna | 20 Arteria articular superoexterna |
| 9 Arteria articular inferointerna | 21 Arteria articular superointerna |
| 10 Arteria articular media | 22 Nervio sural (safeno externo) |
| 11 Músculo plantar delgado | 23 Nervio ciático poplíteo interno (tibial) |
| 12 Tendón del plantar delgado | |



Articulación de la rodilla izquierda *ligamentos*



A Vista anterior **C** Vista posterior

B Imagen coronal de RM **D** Imagen coronal de RM

Se han quitado la cápsula de la articulación de la rodilla y todos los tejidos circundantes, dejando sólo los ligamentos de la articulación, que está flexionada parcialmente.

Equivalencias de A-D

- 1 Ligamento cruzado anterior
- 2 Ligamento meniscofemoral anterior
- 3 Punta (vértice) de la cabeza del peroné
- 4 Tendón del bíceps crural
- 5 Cápsula de la articulación peroneotibial superior
- 6 Ligamento lateral externo (peroneo)
- 7 Cóndilo externo del fémur
- 8 Cóndilo externo de la tibia
- 9 Menisco externo
- 10 Cóndilo interno del fémur
- 11 Cóndilo interno de la tibia
- 12 Menisco interno
- 13 Músculo poplíteo
- 14 Ligamento cruzado posterior
- 15 Ligamento meniscofemoral posterior
- 16 Ligamento lateral interno (tibial)



El ligamento lateral externo (peroneo) (A6) es un cordón redondo de unos 5 cm de largo, que va desde el epicóndilo externo del fémur hasta la cabeza del peroné inmediatamente por delante de su punta o vértice (C3), cubierto en gran parte por el tendón del bíceps (C4).

El menisco interno (E12 y F12) está unido a la porción profunda del ligamento lateral interno (tibial) (E19 y F20). Ello ayuda a fijarlo, pero lo hace susceptible de quedar atrapado y rasgarse por movimientos rotatorios entre la tibia y el fémur.

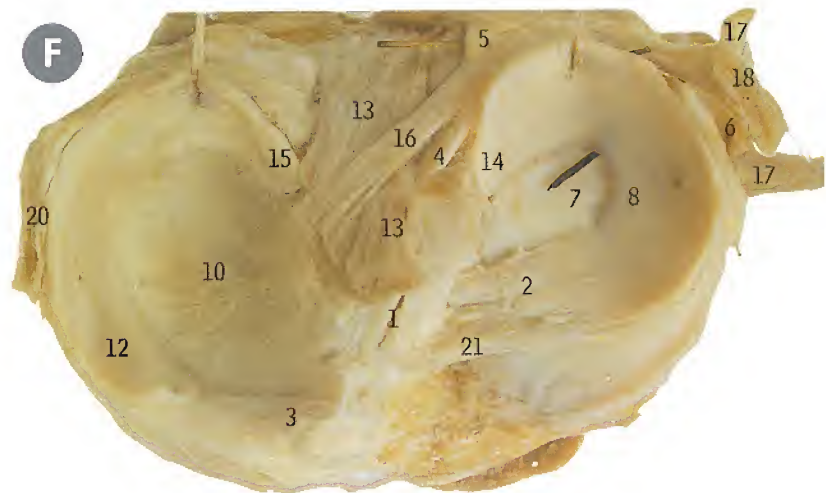
El menisco externo (A9) no está unido al ligamento lateral externo o peroneo (A6), pero sí al músculo poplíteo (F5) que queda por detrás.

El ligamento lateral interno (tibial) (E19) es una banda plana y ancha de unos 12 cm de largo, que va desde el epicóndilo interno del fémur (E11) al cóndilo interno de la tibia (E10) y a una extensa zona de la superficie interna de la tibia por debajo del cóndilo (como en la porción inferior de E).

Los ligamentos cruzados se denominan de esta forma por las inserciones que tienen en la tibia.

El ligamento cruzado anterior (A1 y F1) se dirige hacia arriba, hacia atrás y hacia fuera para insertarse en la cara interna del cóndilo externo del fémur (C7).

El ligamento cruzado posterior (C14 y F13) se dirige hacia arriba, hacia adelante y hacia adentro para insertarse en la cara externa del cóndilo interno del fémur (A10).

Articulación de la rodilla izquierda *ligamentos*

E Vista interna **F** Vista superior

La misma pieza de A y C se ve por su cara interna en E, para mostrar el ancho ligamento lateral interno (tibial) (19). La figura F es una proyección hacia abajo desde la superficie superior de la tibia después de quitar el fémur, cortando a través de la cápsula, los ligamentos laterales y los cruzados. Permanecen los meniscos interno y externo (12 y 8) en la periferia de las superficies articulares de los cóndilos tibiales. Los cuernos de los meniscos (3 y 15; 2 y 14) y los ligamentos cruzados (1 y 13) están unidos al área intercondilea (no articular) de la tibia. Compárese con C en la pág. 305.

- | | |
|---|---|
| 1 Ligamento cruzado anterior | 12 Menisco interno |
| 2 Cuerno anterior del menisco externo | 13 Ligamento cruzado posterior |
| 3 Cuerno anterior del menisco interno | 14 Cuerno posterior del menisco externo |
| 4 Ligamento meniscofemoral anterior | 15 Cuerno posterior del menisco interno |
| 5 Inserción del menisco externo al poplíteo (con el señalador subyacente) | 16 Ligamento meniscofemoral posterior |
| 6 Ligamento lateral externo | 17 Tendón del bíceps crural |
| 7 Cóndilo externo de la tibia | 18 Tendón del poplíteo |
| 8 Menisco externo | 19 Ligamento lateral interno |
| 9 Cóndilo interno del fémur | 20 Ligamento lateral interno unido al menisco interno |
| 10 Cóndilo interno de la tibia | 21 Ligamento transverso |
| 11 Tuberosidad interna del fémur | |

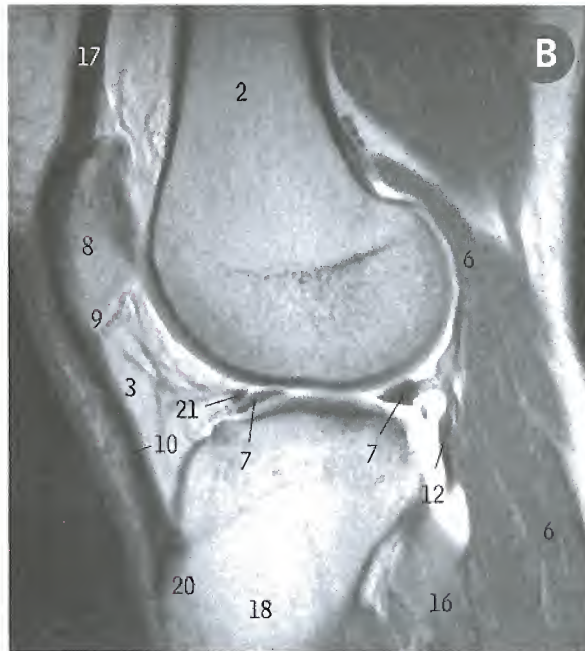
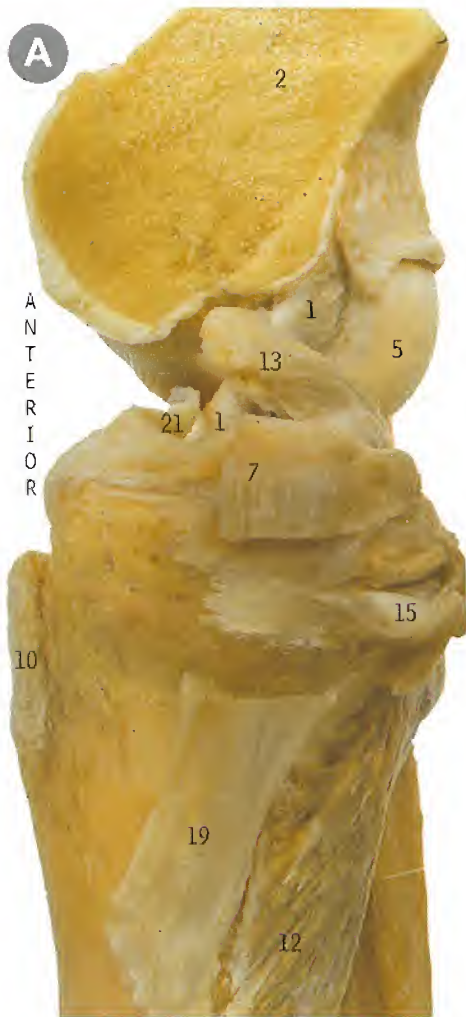


Articulación de la rodilla derecha

A Sin el cóndilo femoral interno, vista interna

B Imagen sagital de RM

La eliminación de la mitad interna del extremo inferior del fémur permite observar el cruzamiento en X de los ligamentos cruzados; el anterior (1) se dirige atrás y afuera, en tanto que el posterior (13) lo hace hacia adelante y adentro. La imagen de RM de B muestra la proyección posterior de la almohadilla grasa infrarrotuliana (3).

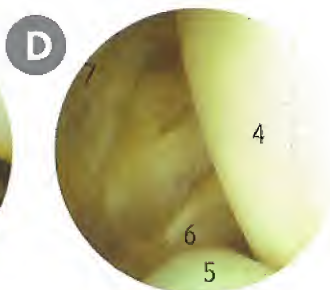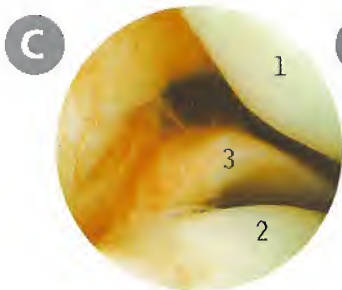


- 1 Ligamento cruzado anterior
- 2 Femur
- 3 Almohadilla grasa infrarrotuliana
- 4 Escotadura intercondilea
- 5 Cóndilo externo del femur
- 6 Músculo gemelo externo
- 7 Menisco interno e inserción del ligamento lateral interno

- 8 Rótula
- 9 Ligamento rotuliano
- 10 Tendón rotuliano
- 11 Arteria y vena popliteas
- 12 Músculo popliteo
- 13 Ligamento cruzado posterior
- 14 Ligamento meniscofemoral posterior
- 15 Musculo semimembranoso

- 16 Músculo sóleo
- 17 Tendón del cuádriceps
- 18 Tibia
- 19 Ligamento lateral interno
- 20 Tuberculo de la tibia
- 21 Ligamento transverso (desplazado hacia atrás)

Rodilla izquierda vistas artroscópicas



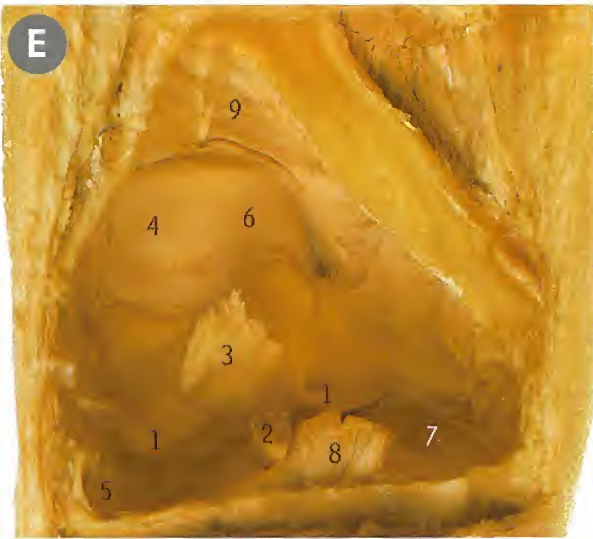C Abordaje posteroexterno

D Abordaje posterointerno

Reproducido con permiso de David J. Dandy, de *Current Problems in Orthopaedics: Arthroscopic Management of the Knee*, 2.ª Edición, Churchill Livingstone.

- 1 Cóndilo externo del fémur
- 2 Cóndilo externo de la tibia
- 3 Menisco externo
- 4 Condilo interno del femur
- 5 Menisco interno
- 6 Ligamento cruzado posterior
- 7 Parte posterior de la cápsula



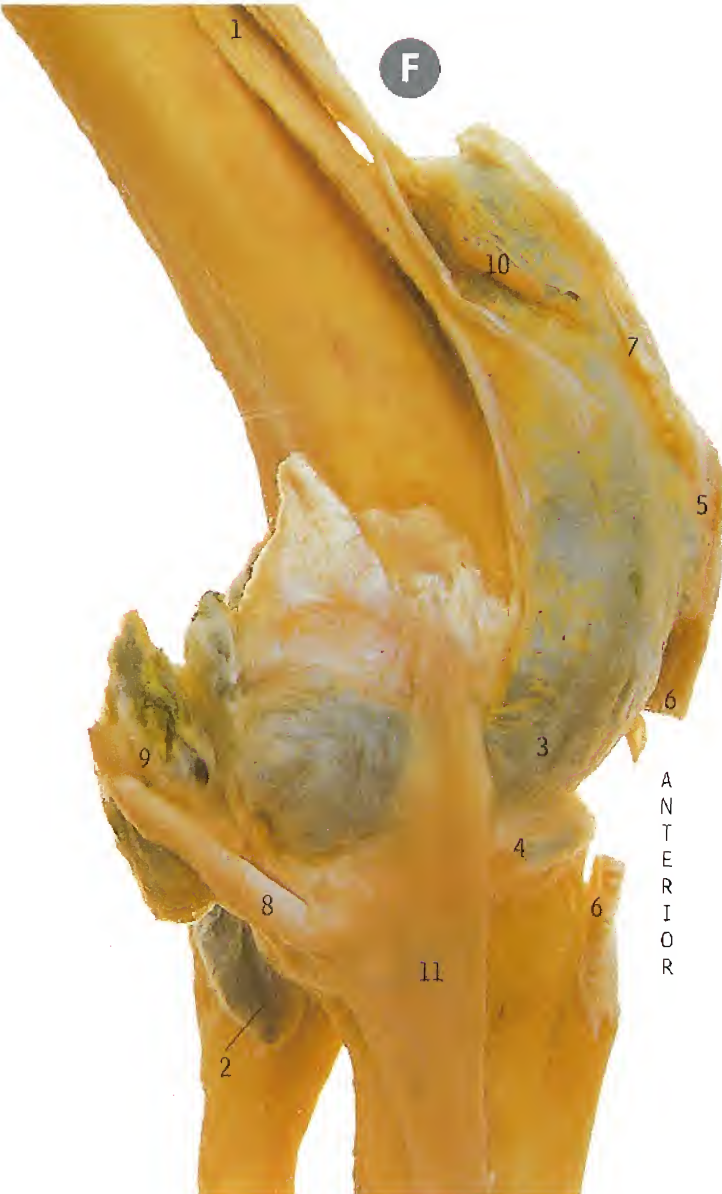M
E
D
I
A
L

E Articulación de la rodilla izquierda

incidida posteriormente previa resección del fémur

En el interior de la articulación vista desde atrás y después de quitar el fémur se observan las superficies articulares de la rótula (4 y 6), en tanto que debajo de ella se sitúan los ligamentos alares e infrarrotuliano (1 y 3).

- 1 Ligamentos alares
- 2 Ligamento cruzado anterior
- 3 Ligamento infrarrotuliano (ligamento adiposo)
- 4 Superficie articular externa de la rótula
- 5 Menisco externo
- 6 Superficie articular interna de la rótula
- 7 Menisco interno
- 8 Ligamento cruzado posterior
- 9 Bolsa serosa suprarrotuliana (sostenida por una varilla de cristal)

A
N
T
E
R
I
O
R

F Articulación de la rodilla izquierda vista interna, con las cavidades sinoviales y las bolsas inyectadas

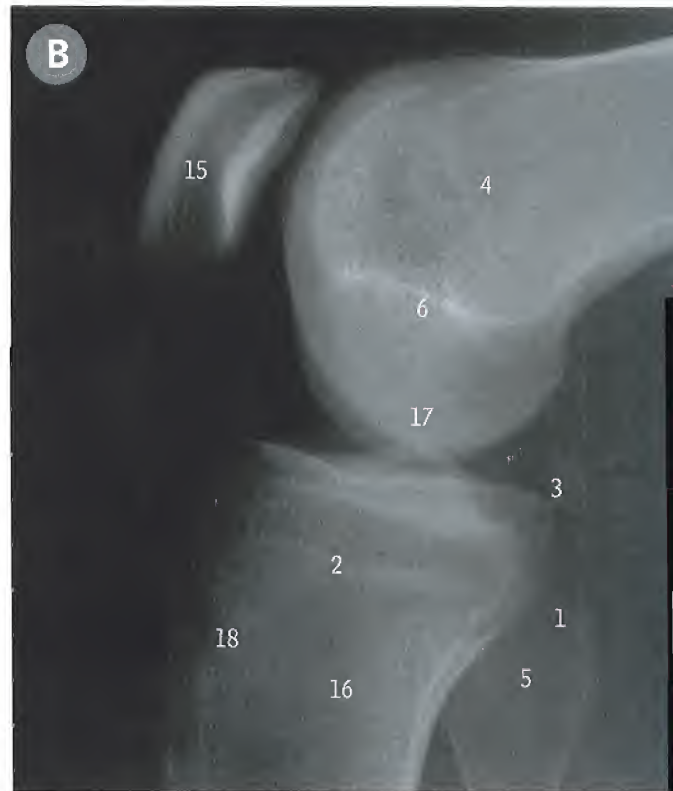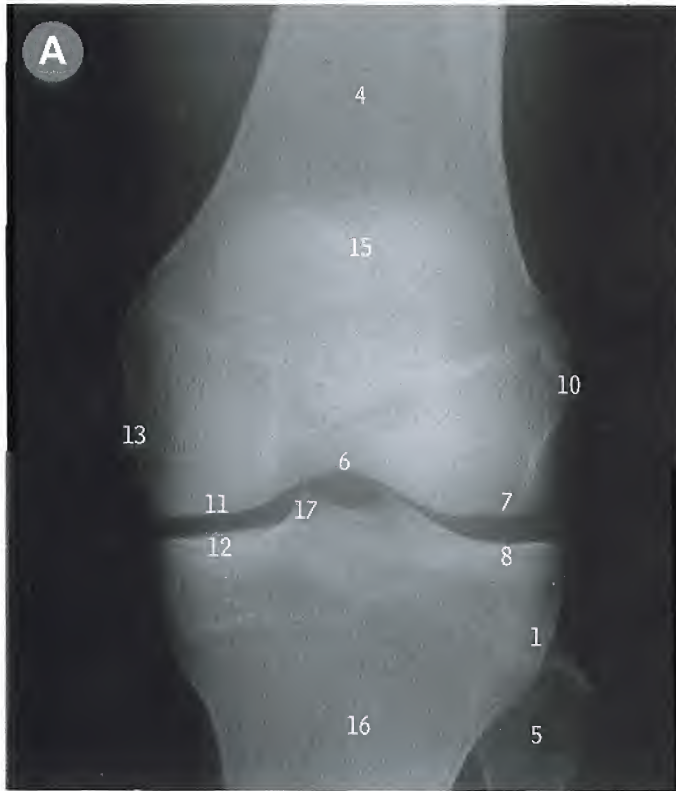La inyección de resina ha distendido la cavidad sinovial de la articulación (3) y se ha extendido hacia la bolsa serosa suprarrotuliana (10), la bolsa serosa alrededor del tendón poplíteo (2) y la bolsa serosa del semimembranoso (9).

- 1 Articulación de la rodilla
- 2 Bolsa serosa del tendón poplíteo
- 3 Cápsula
- 4 Menisco interno
- 5 Rótula
- 6 Ligamento rotuliano
- 7 Tendón del cuádriceps
- 8 Músculo semimembranoso
- 9 Bolsa serosa del semimembranoso
- 10 Bolsa serosa suprarrotuliana (infracuadricipital)
- 11 Ligamento lateral interno

La bolsa serosa suprarrotuliana (F10) siempre se comunica con la cavidad de la articulación. La bolsa serosa alrededor del tendón poplíteo (F2) normalmente se comunica con la cavidad de la articulación. La bolsa del semimembranoso (F9) puede comunicarse con la cavidad.

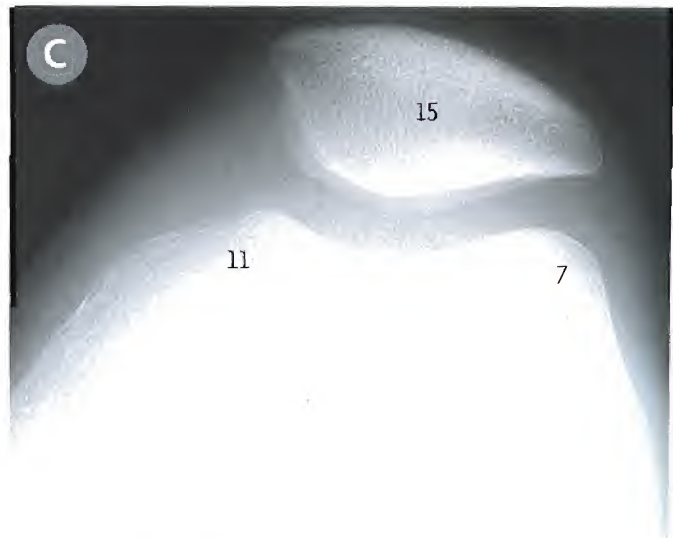


Rodilla radiografías y vistas artroscópicas

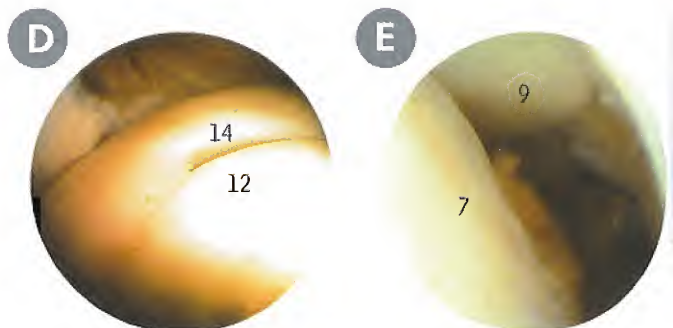


- A** Vista anterior
- B** Vista lateral en flexión parcial
- C** Proyección superior
- D** Acceso anterolateral
- E** Vista lateral de la rótula

En A la sombra de la rótula (15) está superpuesta sobre la del fémur. El espacio regular que se observa entre los cóndilos del fémur y la tibia (7 y 8, 11 y 12) se debe al grosor del cartilago hialino de las superficies articulares, con los meniscos en la periferia. En C, con la rodilla flexionada, se debe comparar la imagen con los huesos que muestra la pág. 299, E, y el borde lateral de la rótula (9) se ve en la vista artroscópica de E. (D y E se han reproducido con permiso de David J. Dandy, tomadas de *Current Problems in Orthopaedics: Arthroscopic Management of the Knee*, 2.ª Edición, Churchill Livingstone.)



- | | |
|--|--|
| 1 Vértice (apófisis estiloides) del peroné | 11 Cóndilo interno del fémur |
| 2 Línea epifisaria | 12 Cóndilo interno de la tibia |
| 3 Sesamoideo | 13 Tubérculo supracondileo interno del fémur |
| 4 Fémur | 14 Menisco interno |
| 5 Cabeza del peroné | 15 Rótula |
| 6 Fosa intercondílea | 16 Tibia |
| 7 Cóndilo externo del fémur | 17 Tubérculos de la espina de la tibia |
| 8 Cóndilo externo de la tibia | 18 Tuberosidad de la tibia |
| 9 Borde externo de la rótula | |
| 10 Tubérculo supracondileo externo del fémur | |



A Pierna izquierda vista anteroexterna



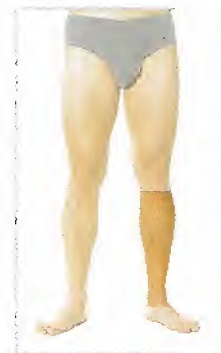Se ha eliminado casi toda la aponeurosis profunda, y se han seccionado segmentos del extensor común de los dedos del pie (4) y del peroneo lateral largo (9) para mostrar los ramos profundo o tibial anterior (3) y superficial o musculocutáneo (11) del nervio ciático poplíteo externo inmediatamente por debajo de la cabeza del peroné (6). Se ha abierto la hendidura que existe entre el tibial anterior (12) y el extensor común de los dedos del pie (4) para mostrar la arteria tibial anterior (1).

- 1 Arteria tibial anterior sobre la membrana interósea
- 2 Ramo del nervio peroneo profundo (tibial anterior) para el tibial anterior
- 3 Nervio peroneo profundo (tibial anterior)
- 4 Músculo extensor común de los dedos del pie
- 5 Músculo extensor propio del dedo gordo
- 6 Cabeza del peroné
- 7 Ramo externo del nervio musculocutáneo
- 8 Ramo interno del nervio musculocutáneo
- 9 Músculo peroneo lateral largo
- 10 Ramo recurrente del nervio ciático poplíteo externo
- 11 Nervio musculocutáneo (peroneo superficial)
- 12 Músculo tibial anterior cubierto por su aponeurosis
- 13 Tuberosidad de la tibia y ligamento rotuliano



B Pierna y tobillo izquierdos vista anteroexterna

- 1 Vasos tibiales anteriores
- 2 Nervio peroneo profundo (tibial anterior)
- 3 Músculo extensor común de los dedos del pie
- 4 Músculo extensor propio del dedo gordo
- 5 Maléolo externo
- 6 Rama interna del nervio musculocutáneo
- 7 Maléolo interno
- 8 Músculo tibial anterior



Rodilla y pierna izquierdas



A vista posterointerna

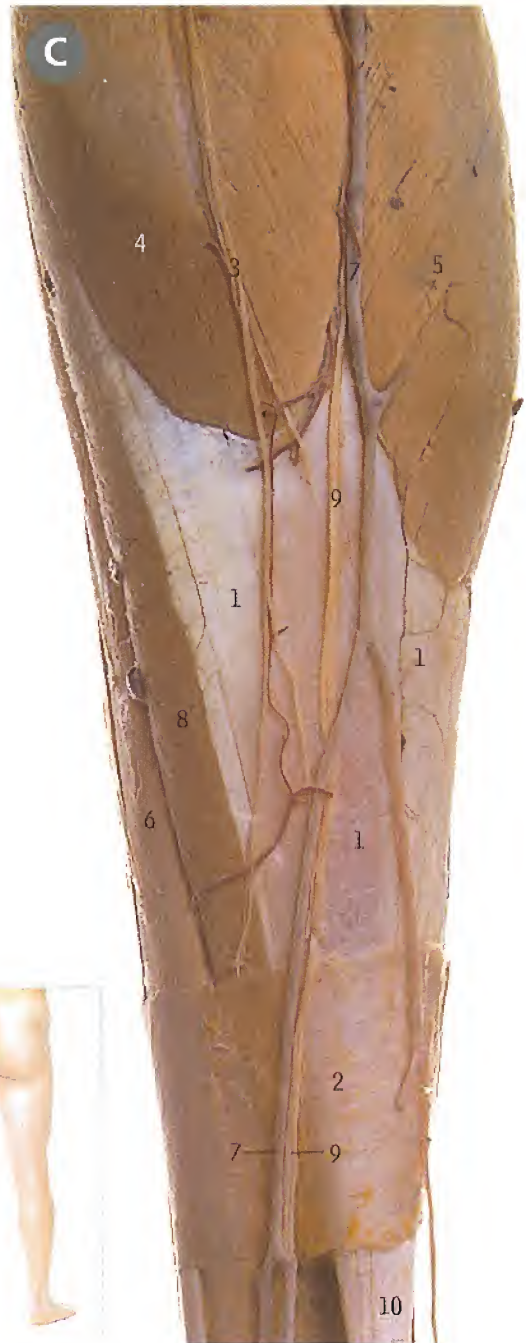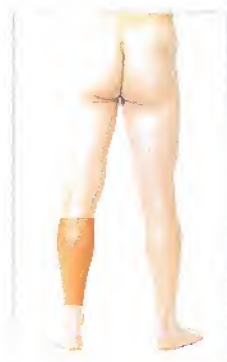Se ha efectuado una pequeña ventana en la cápsula de la articulación de la rodilla para mostrar parte del cóndilo interno del fémur (7) y del menisco interno (1).

- 1 Rama de la arteria safena sobre el menisco interno
- 2 Ramas de la arteria articular superointerna
- 3 Músculo recto interno
- 4 Vena safena interna
- 5 Ramo infrarrotuliano del nervio safeno interno
- 6 Paquete adiposo infrarrotuliano
- 7 Cóndilo interno del fémur (se ha resecao parcialmente la cápsula)
- 8 Músculo gemelo interno
- 9 Cara interna de la tibia
- 10 Ligamento rotuliano
- 11 Nervio safeno interno y arteria safena
- 12 Musculo sartorio
- 13 Músculo semimembranoso
- 14 Músculo semitendinoso
- 15 Ligamento lateral interno

B vista externa

Se ha efectuado una pequeña ventana en la cápsula de la articulación de la rodilla para mostrar el tendón del poplíteo (14), que pasa en profundidad respecto al ligamento lateral externo (5). El nervio ciático poplíteo externo (2) discurre hacia abajo por detrás del bíceps (1) para pasar a través de la hendidura que existe entre el peroneo lateral largo (13) y el sóleo (15). El nervio musculocutáneo se hace superficial entre el peroneo lateral largo (13) y el extensor común de los dedos del pie (3).

- 1 Musculo bíceps crural
- 2 Nervio ciático poplíteo externo
- 3 Músculo extensor común de los dedos del pie
- 4 Aponeurosis que cubre el tibial anterior
- 5 Ligamento lateral externo
- 6 Cabeza del peroné
- 7 Cintilla ilirotibial de Maissiat (tracto ilirotibial)
- 8 Paquete adiposo infrarrotuliano
- 9 Nervio cutáneo peroneo (sural lateral)
- 10 Músculo gemelo externo
- 11 Menisco externo
- 12 Ligamento rotuliano
- 13 Músculo peroneo lateral largo
- 14 Músculo poplíteo
- 15 Músculo sóleo
- 16 Nervio musculocutáneo (peroneo superficial)



C Pantorrilla izquierda disección superficial, vista posterior

- | | |
|--|-------------------------------------|
| 1 Aponeurosis de los gemelos | 6 Músculo peroneo lateral largo |
| 2 Aponeurosis profunda | 7 Vena safena externa |
| 3 Nervio cutáneo peroneo de la pantorrilla (sural lateral) | 8 Músculo sóleo |
| 4 Músculo gemelo externo | 9 Nervio safeno externo (sural) |
| 5 Músculo gemelo interno | 10 Tendón de Aquiles (del calcáneo) |

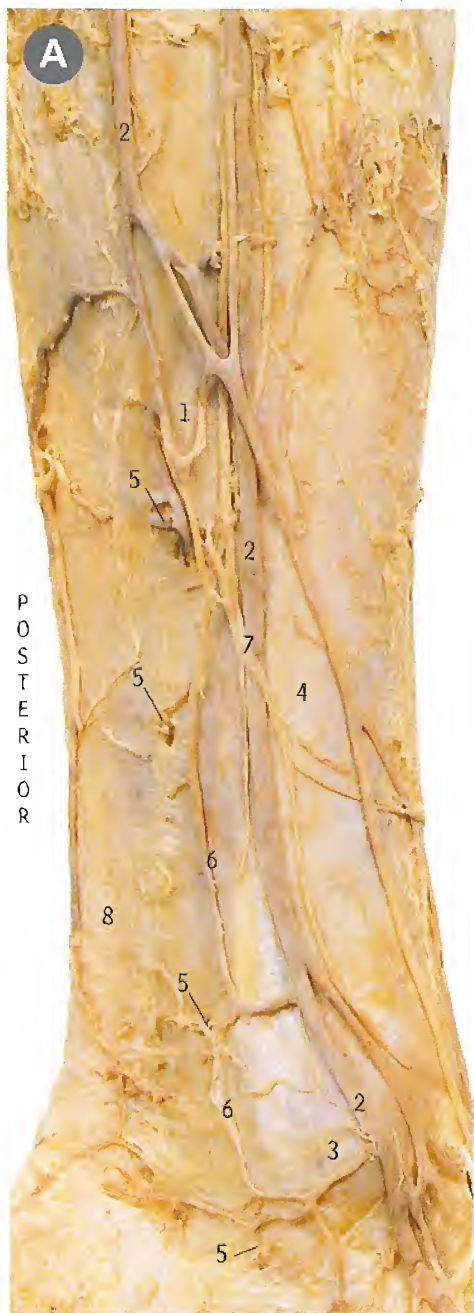Por debajo del nivel de la rodilla la vena safena interna (A4) está acompañada por el nervio safeno interno (A11).

En la pantorrilla la vena safena externa (C7) está acompañada por el nervio safeno externo (sural) (C9).



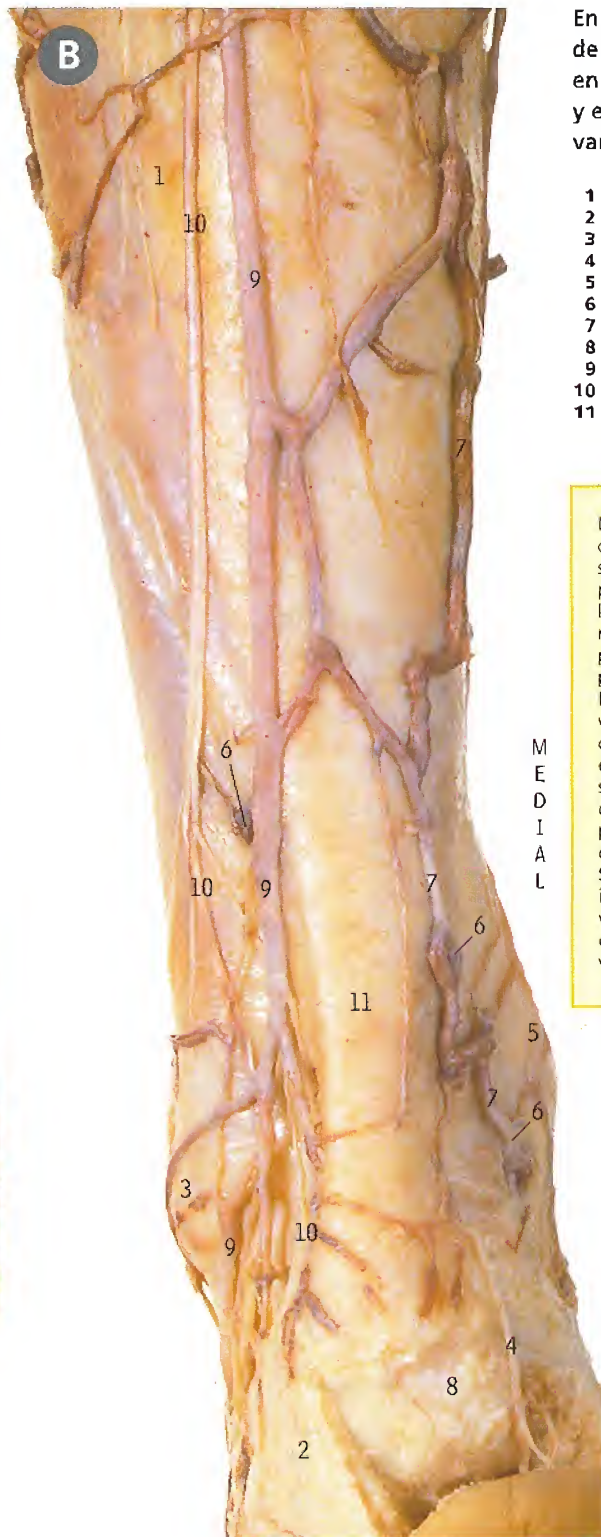
Pierna y tobillo izquierdos *venas y nervios superficiales*

A *vista interna* **B** *vista posterior*



P
O
S
T
E
R
I
O
R

- 1 Aponeurosis profunda sobre el sóleo
- 2 Vena safena interna
- 3 Maléolo interno
- 4 Cara interna (subcutánea) de la tibia
- 5 Venas perforantes
- 6 Vena del arco posterior
- 7 Nervio safeno interno
- 8 Tendón calcáneo (tendón de Aquiles)



M
E
D
I
A
L

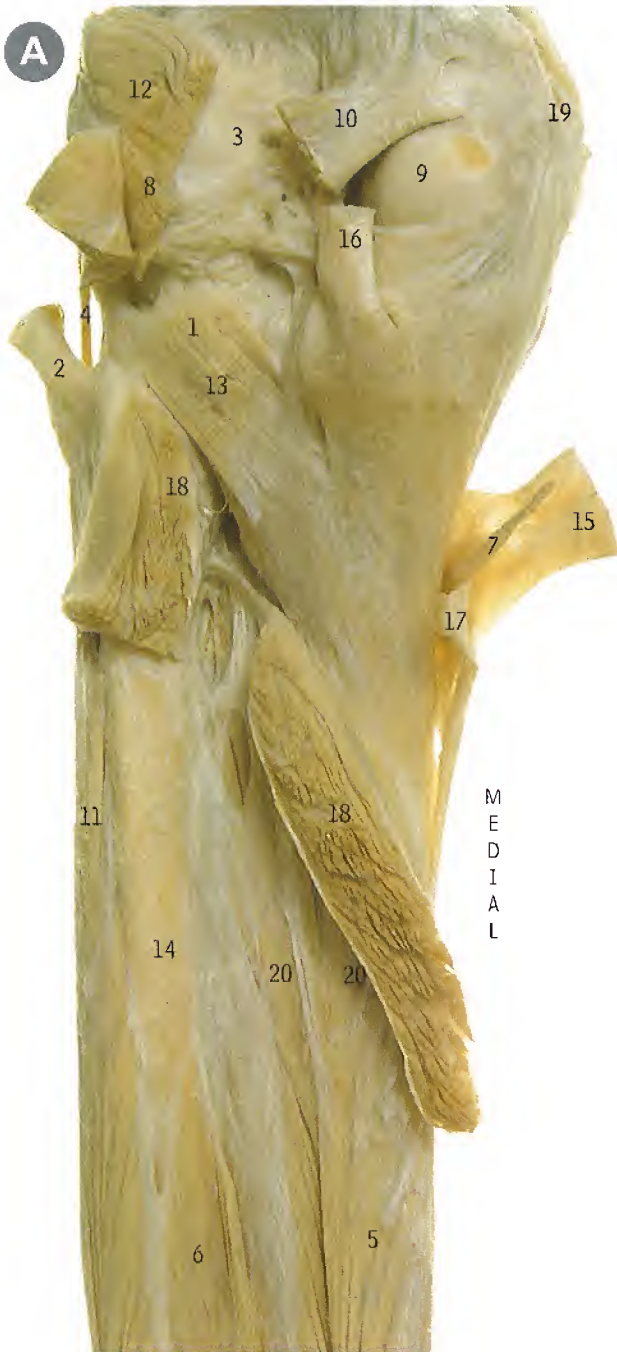
En B (a diferencia del espécimen de A) la vena del arco posterior (7) en el lado interno es voluminosa y está empezando a hacerse varicosa.

- 1 Aponeurosis profunda
- 2 Tejido fibroadiposo del talón
- 3 Maléolo externo
- 4 Nervio calcáneo interno
- 5 Maléolo interno
- 6 Vena perforante
- 7 Vena del arco posterior
- 8 Cara posterior del calcaneo
- 9 Vena safena externa
- 10 Nervio safeno externo
- 11 Tendón del calcáneo (bajo la aponeurosis)

Las venas perforantes son comunicaciones entre las venas superficiales (sobre la aponeurosis profunda) y las venas profundas (bajo la aponeurosis). Sus localizaciones más frecuentes son inmediatamente por detrás de la tibia, detrás del peroné y en el conducto de Hunter. Estos vasos comunicantes tienen válvulas que dirigen el flujo de sangre desde la superficie a la profundidad; el retorno venoso desde la pierna se consigue así mediante la acción de bombeo de los músculos profundos (los cuales se localizan debajo de la aponeurosis profunda). Si las válvulas se vuelven incompetentes o se bloquean las venas profundas, aumenta la presión en las venas superficiales y se vuelven varicosas (dilatadas y tortuosas).

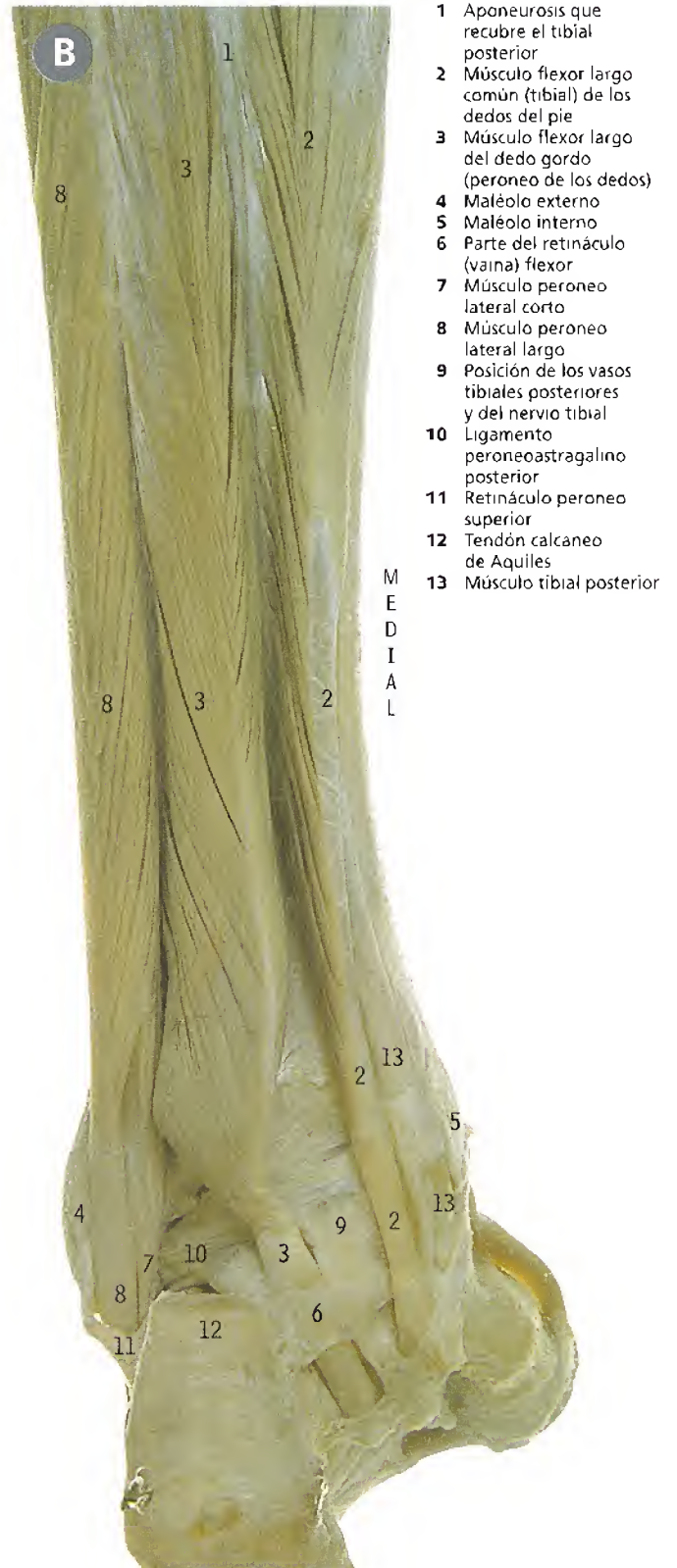

Hueso poplíteo derecho y parte superior de la pantorrilla



- | | |
|--|---|
| 1 Inserción del popliteo en el menisco externo | 10 Músculo gemelo interno |
| 2 Músculo biceps crural | 11 Músculo peroneo lateral largo |
| 3 Cápsula de la articulación de la rodilla | 12 Músculo plantar delgado |
| 4 Ligamento lateral externo | 13 Músculo poplíteo |
| 5 Músculo flexor largo común de los dedos | 14 Cara posterior del peroné (previa resección del sóleo) |
| 6 Músculo flexor largo del dedo gordo (peroneo de los dedos) | 15 Músculo sartorio |
| 7 Músculo recto interno | 16 Músculo semimembranoso |
| 8 Músculo gemelo externo | 17 Músculo semitendinoso |
| 9 Cóndilo interno del fémur | 18 Músculo sóleo |
| | 19 Ligamento lateral interno |
| | 20 Músculo tibial posterior |

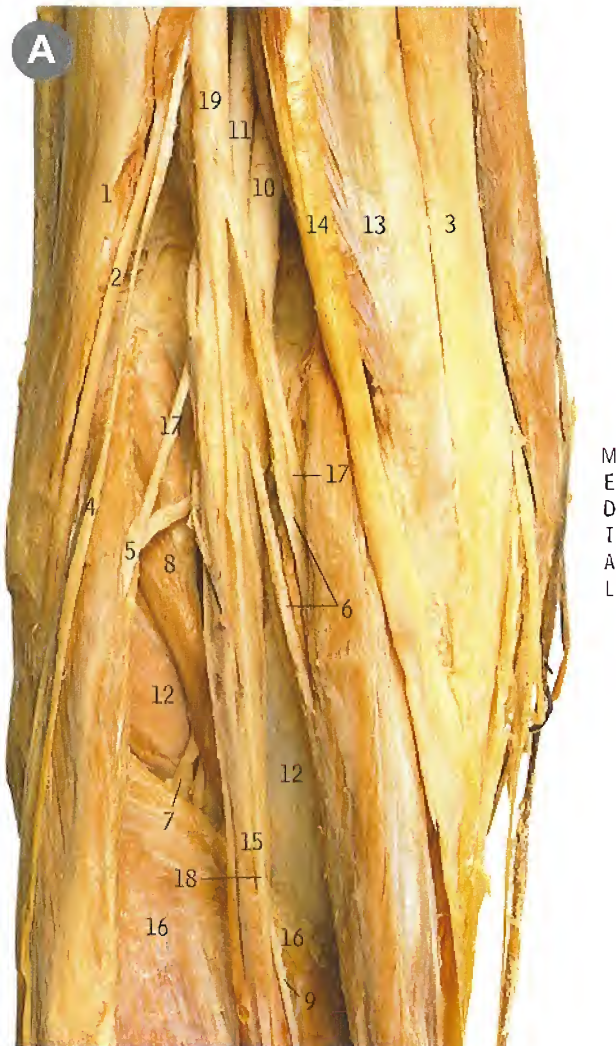
Parte inferior de la pantorrilla y tobillo derechos



- | |
|--|
| 1 Aponeurosis que recubre el tibial posterior |
| 2 Músculo flexor largo común (tibial) de los dedos del pie |
| 3 Músculo flexor largo del dedo gordo (peroneo de los dedos) |
| 4 Maléolo externo |
| 5 Maléolo interno |
| 6 Parte del retináculo (vainas) flexor |
| 7 Músculo peroneo lateral corto |
| 8 Músculo peroneo lateral largo |
| 9 Posición de los vasos tibiales posteriores y del nervio tibial |
| 10 Ligamento peroneoastragalino posterior |
| 11 Retináculo peroneo superior |
| 12 Tendón calcáneo de Aquiles |
| 13 Músculo tibial posterior |

M
E
D
I
A
L

Hueso poplíteo izquierdo y parte superior de la pantorrilla

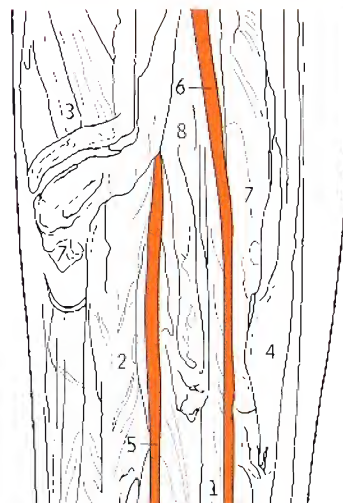


Pantorrilla izquierda disección profunda de músculos y arterias

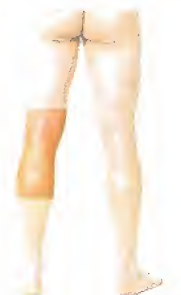

Se han cortado longitudinalmente los gemelos (6 y 5) y se han separado para mostrar el plantar delgado (8) y su fino tendón (9), el poplíteo (12) y la porción superior del sóleo (16).

- | | |
|--|---|
| 1 Musculo bíceps crural | 10 Arteria poplítea |
| 2 Nervio ciático poplíteo externo | 11 Vena poplítea |
| 3 Músculo recto interno | 12 Musculo poplíteo |
| 4 Nervio cutáneo peroneo | 13 Músculo semimembranoso |
| 5 Musculo gemelo externo y su nervio | 14 Músculo semitendinoso |
| 6 Músculo gemelo interno y sus nervios | 15 Vena safena externa (doble) |
| 7 Nervio para el sóleo | 16 Músculo sóleo |
| 8 Músculo plantar delgado | 17 Arterias gemelas (surales) |
| 9 Tendón del plantar delgado | 18 Nervio safeno externo |
| | 19 Nervio ciático poplíteo interno (tibial) |

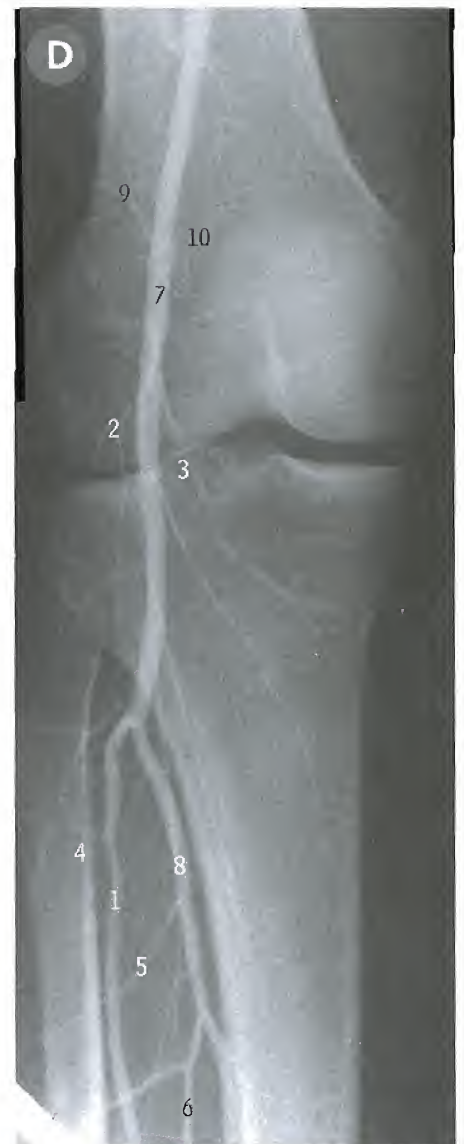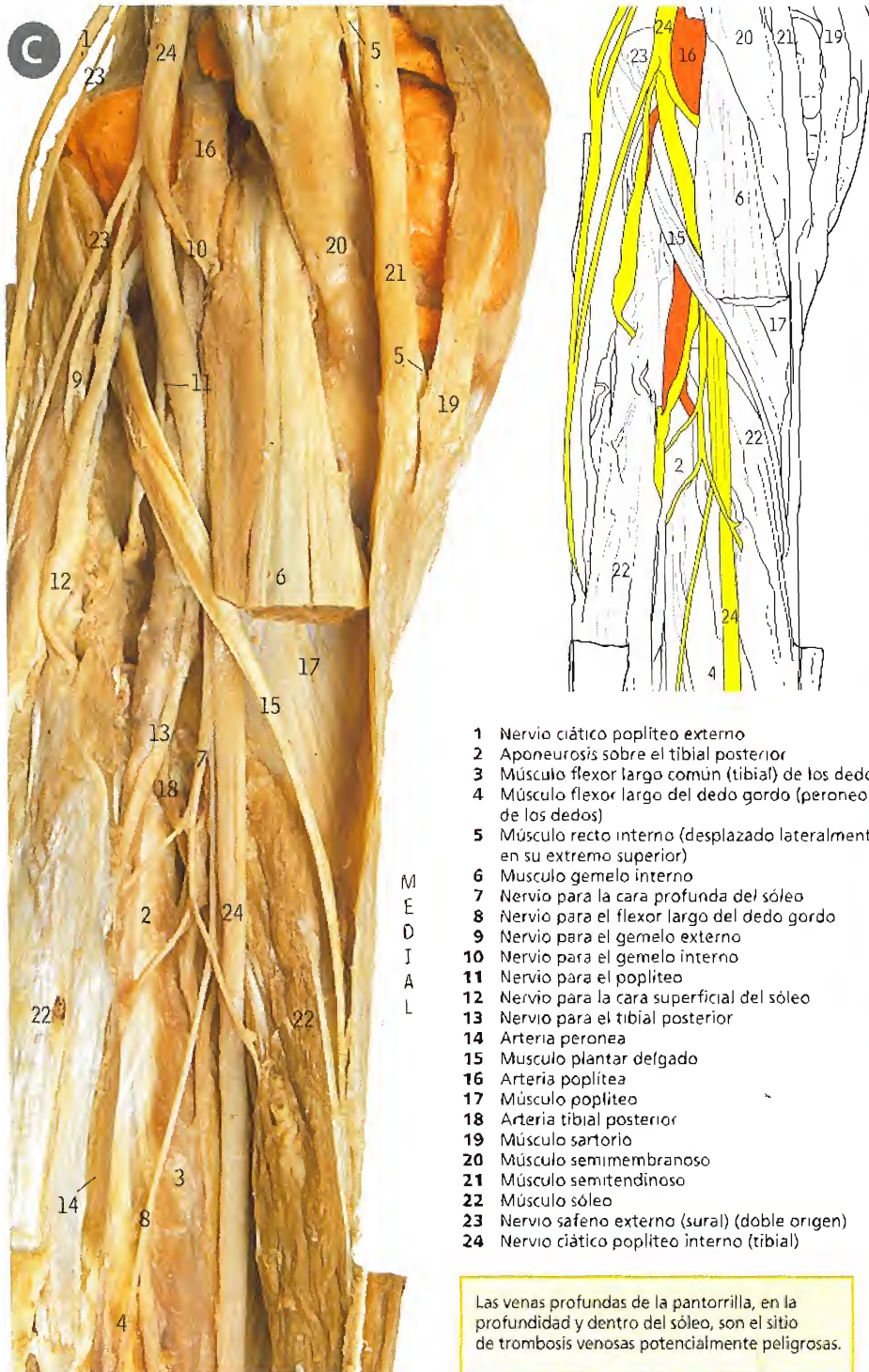


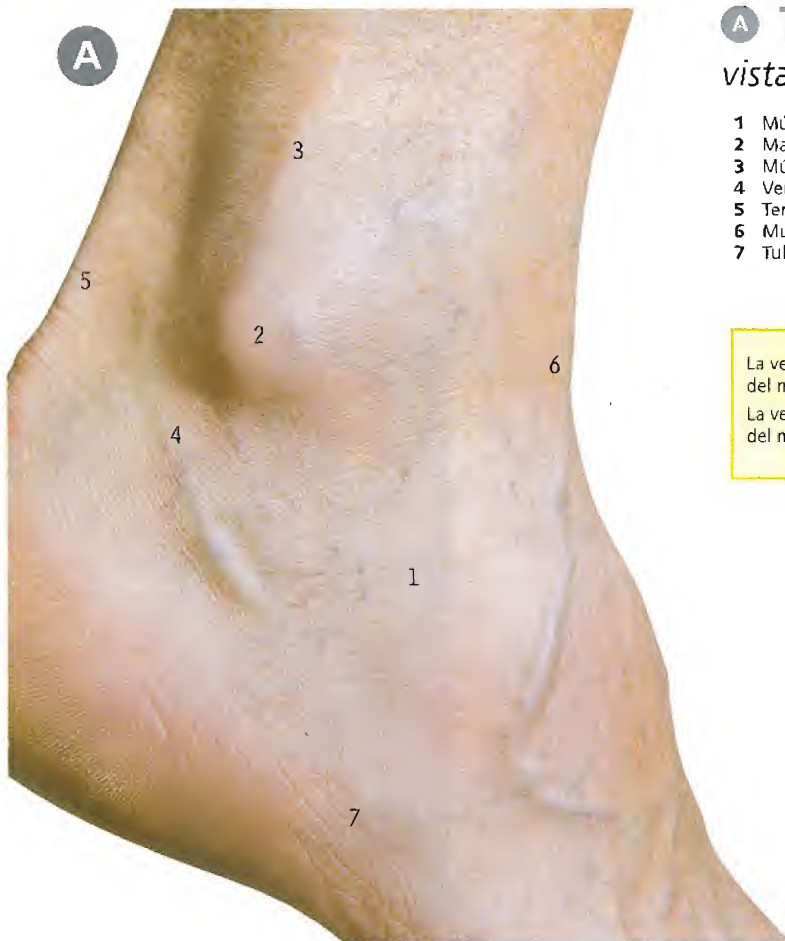- 1 Músculo flexor largo común de los dedos del pie
- 2 Músculo flexor largo del dedo gordo (peroneo de los dedos)
- 3 Músculo gemelo externo
- 4 Músculo gemelo interno
- 5 Arteria peronea
- 6 Arteria tibial posterior
- 7 Músculo sóleo
- 8 Músculo tibial posterior



Hueso poplíteo y pantorrilla izquierdos disección profunda

Arteriografía poplítea





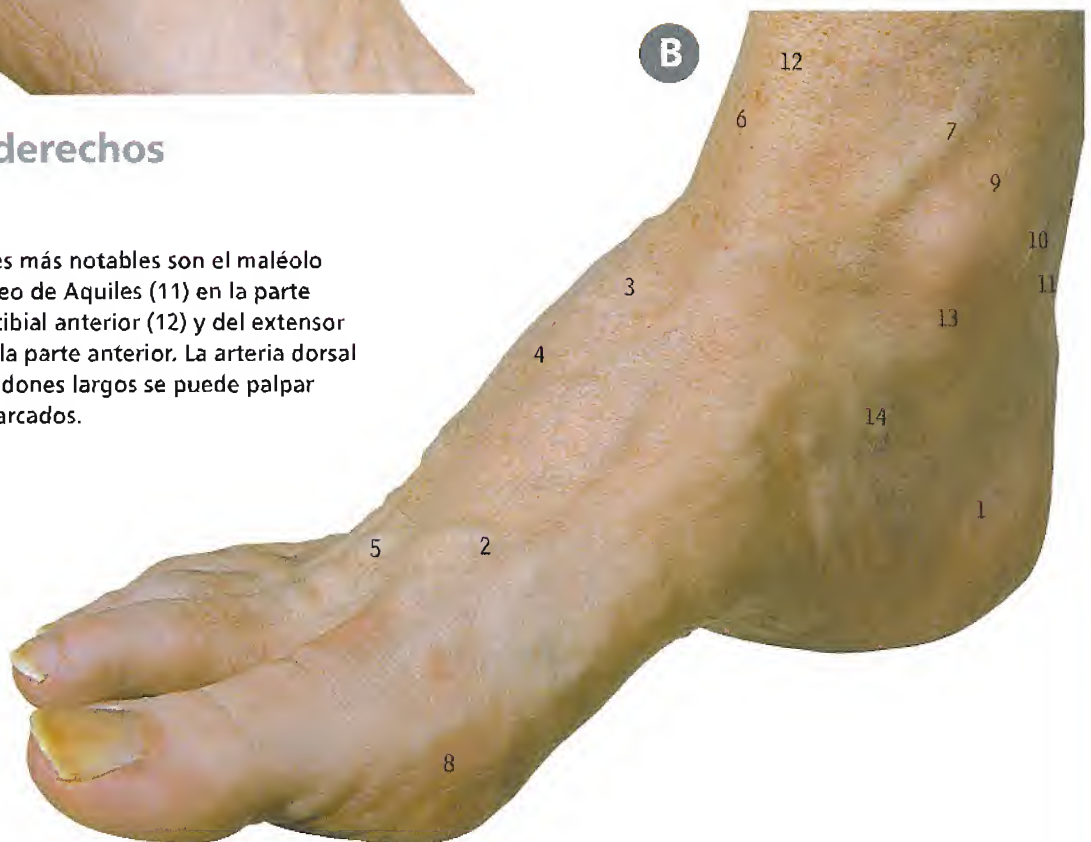A Tobillo y pie derechos vista externa

- 1 Músculo extensor corto de los dedos
- 2 Maléolo externo
- 3 Músculos peroneo lateral largo y peroneo lateral corto
- 4 Vena safena externa
- 5 Tendón de Aquiles (del calcáneo)
- 6 Músculo tibial anterior
- 7 Tubérculo de la base del quinto metatarsiano

La vena safena interna (B7) asciende por delante del maléolo interno (B9).
La vena safena externa (A4) asciende por detrás del maléolo externo (A2).

B Tobillo y pie derechos vista anterointerna

Las características superficiales más notables son el maléolo interno (9) y el tendón calcáneo de Aquiles (11) en la parte posterior, y los tendones del tibial anterior (12) y del extensor propio del dedo gordo (6) en la parte anterior. La arteria dorsal del pie (3) al igual que los tendones largos se puede palpar en los puntos donde están marcados.

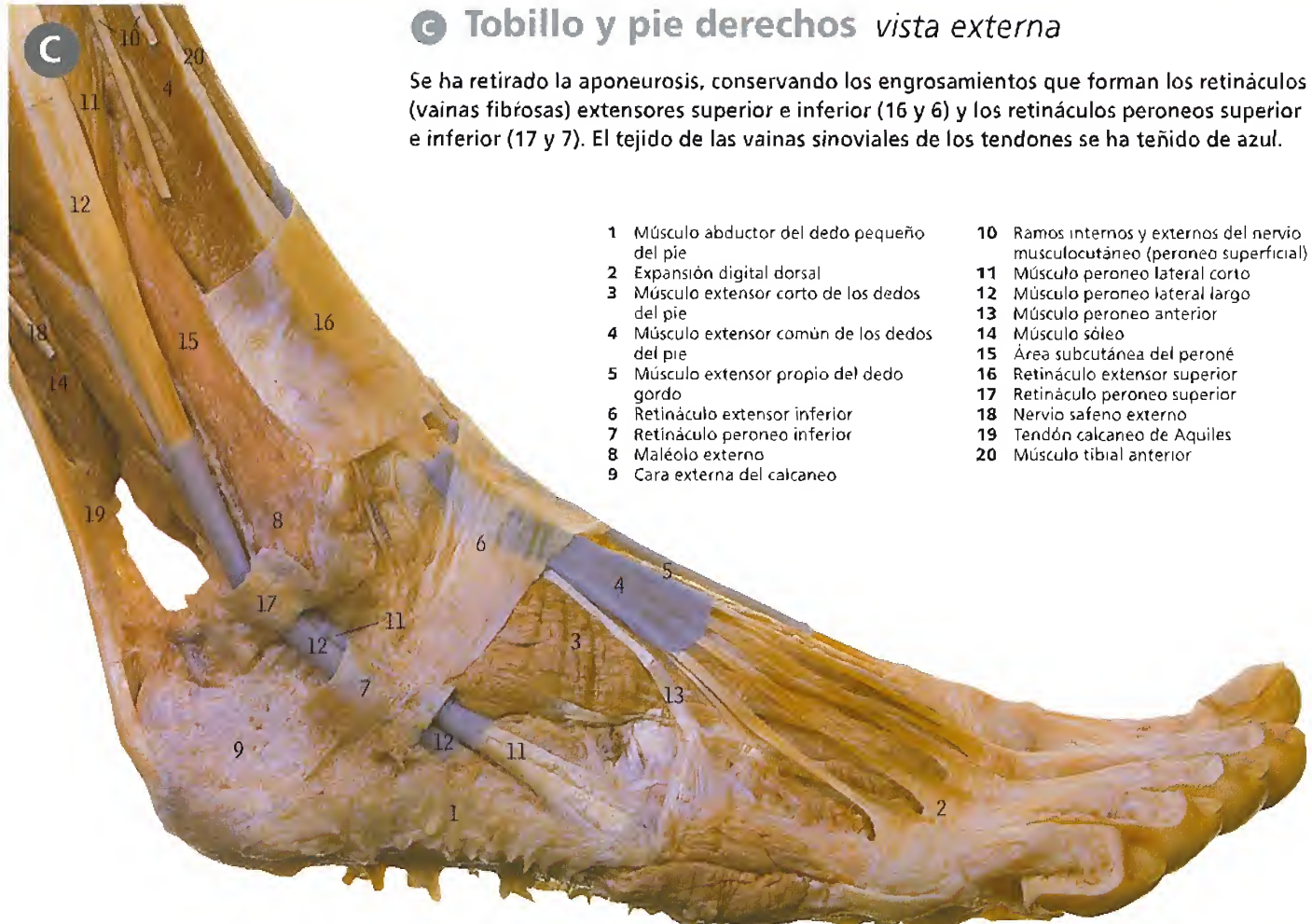

- 1 Calcáneo
- 2 Red venosa dorsal del pie
- 3 Arteria dorsal del pie (pedia)
- 4 Músculo extensor corto de los dedos
- 5 Músculo extensor común de los dedos del pie
- 6 Músculo extensor propio del dedo gordo
- 7 Vena safena interna
- 8 Cabeza del primer metatarsiano
- 9 Maléolo interno
- 10 Arteria tibial posterior
- 11 Tendón de Aquiles (del calcáneo)
- 12 Músculo tibial anterior
- 13 Músculo tibial posterior
- 14 Tubérculo del hueso navicular



C Tobillo y pie derechos *vista externa*

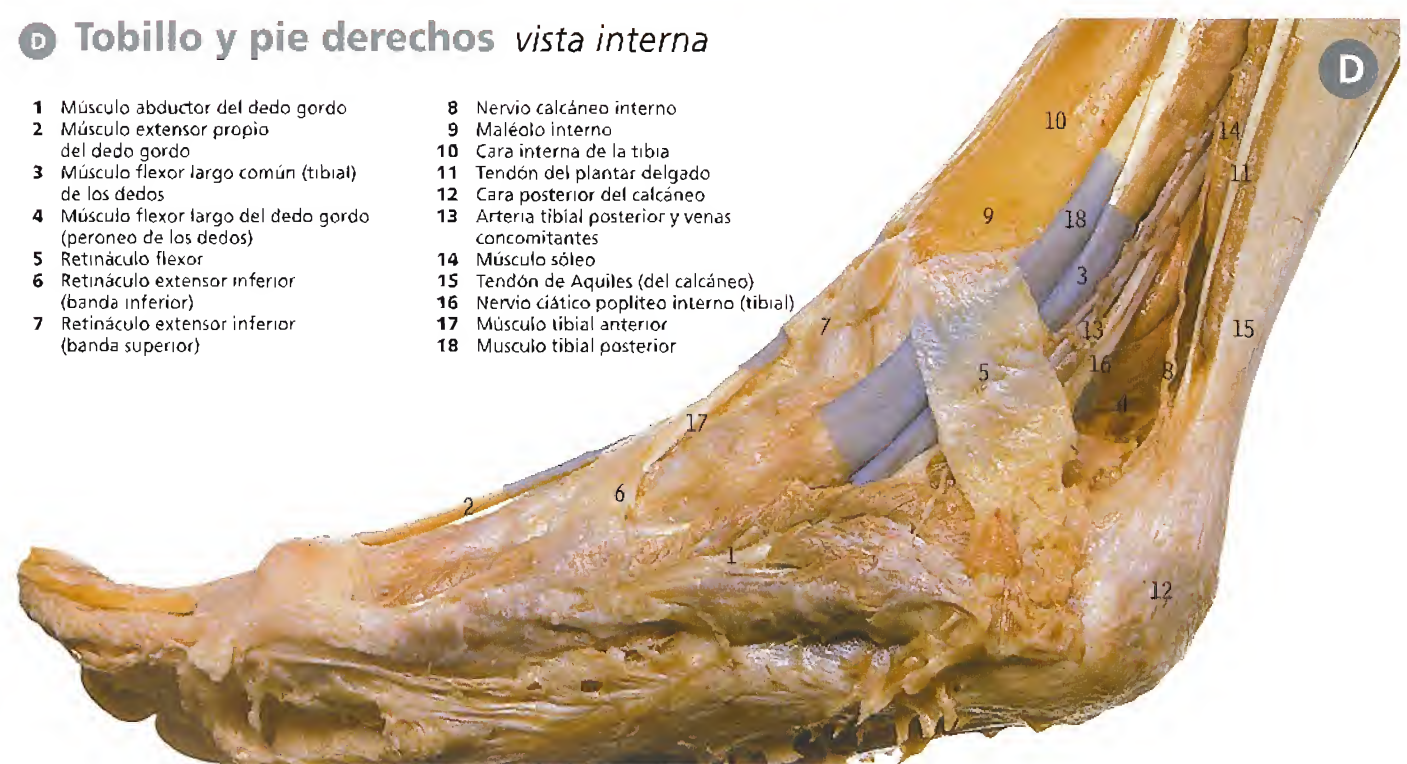Se ha retirado la aponeurosis, conservando los engrosamientos que forman los retináculos (vainas fibrosas) extensor superior e inferior (16 y 6) y los retináculos peroneos superior e inferior (17 y 7). El tejido de las vainas sinoviales de los tendones se ha teñido de azul.



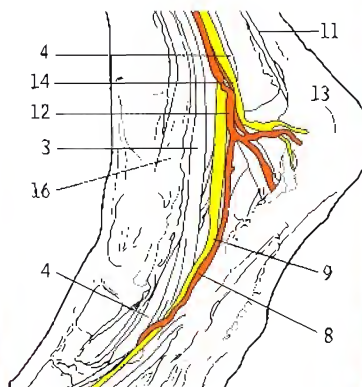
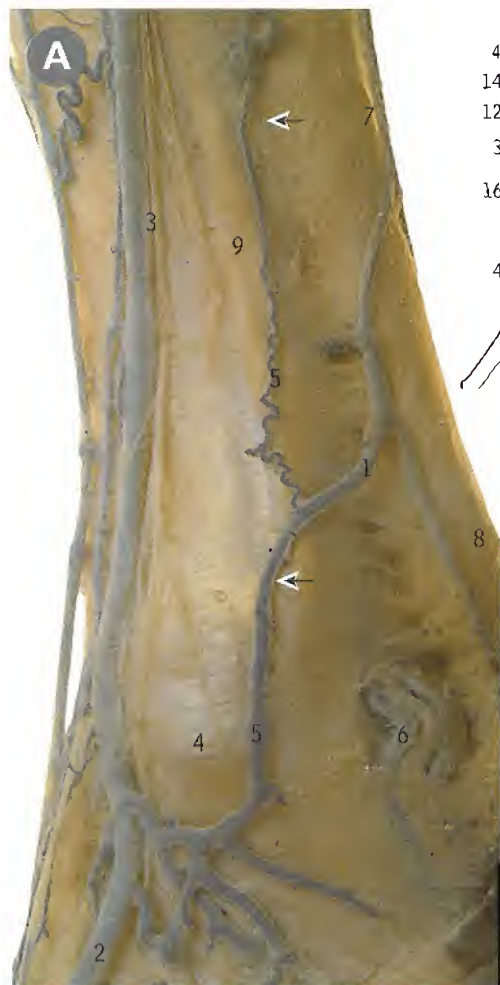- | | | | |
|---|---|----|---|
| 1 | Músculo abductor del dedo pequeño del pie | 10 | Ramos internos y externos del nervio musculocutáneo (peroneo superficial) |
| 2 | Expansión digital dorsal | 11 | Músculo peroneo lateral corto |
| 3 | Músculo extensor corto de los dedos del pie | 12 | Músculo peroneo lateral largo |
| 4 | Músculo extensor común de los dedos del pie | 13 | Músculo peroneo anterior |
| 5 | Músculo extensor propio del dedo gordo | 14 | Músculo sóleo |
| 6 | Retináculo extensor inferior | 15 | Área subcutánea del peroné |
| 7 | Retináculo peroneo inferior | 16 | Retináculo extensor superior |
| 8 | Maléolo externo | 17 | Retináculo peroneo superior |
| 9 | Cara externa del calcáneo | 18 | Nervio safeno externo |
| | | 19 | Tendón calcáneo de Aquiles |
| | | 20 | Músculo tibial anterior |

D Tobillo y pie derechos *vista interna*

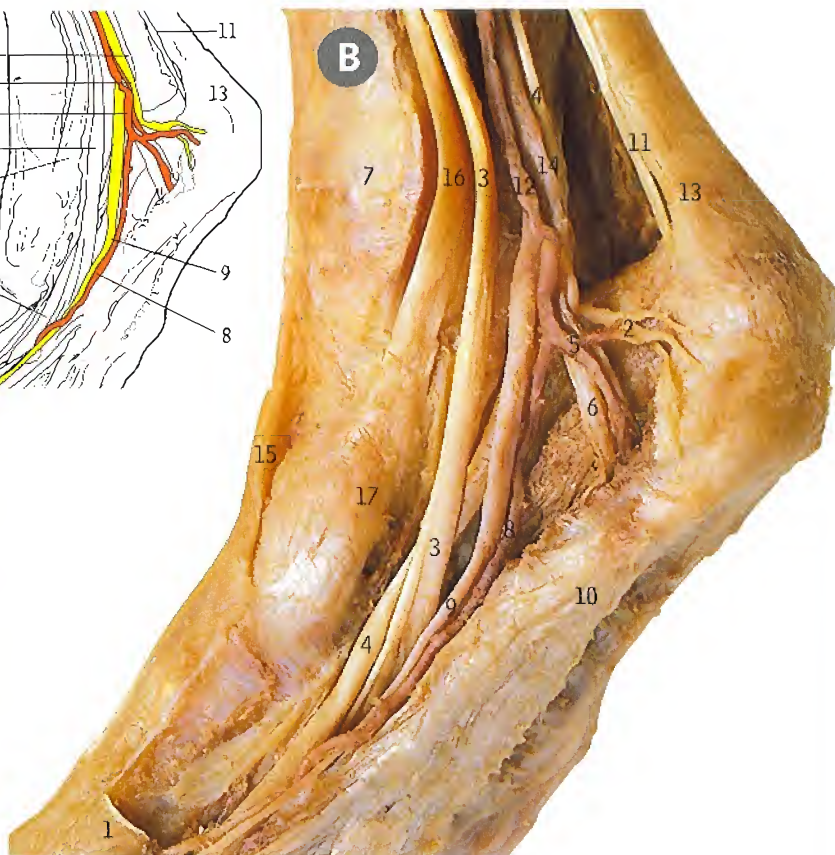
- | | | | |
|---|--|----|--|
| 1 | Músculo abductor del dedo gordo | 8 | Nervio calcáneo interno |
| 2 | Músculo extensor propio del dedo gordo | 9 | Maléolo interno |
| 3 | Músculo flexor largo común (tibial) de los dedos | 10 | Cara interna de la tibia |
| 4 | Músculo flexor largo del dedo gordo (peroneo de los dedos) | 11 | Tendón del plantar delgado |
| 5 | Retináculo flexor | 12 | Cara posterior del calcáneo |
| 6 | Retináculo extensor inferior (banda inferior) | 13 | Arteria tibial posterior y venas concomitantes |
| 7 | Retináculo extensor inferior (banda superior) | 14 | Músculo sóleo |
| | | 15 | Tendón de Aquiles (del calcáneo) |
| | | 16 | Nervio ciático poplíteo interno (tibial) |
| | | 17 | Músculo tibial anterior |
| | | 18 | Músculo tibial posterior |



Parte inferior de la pierna y tobillo derechos *vista posterointerna*



Tobillo y planta del pie derechos *vista inferointerna*



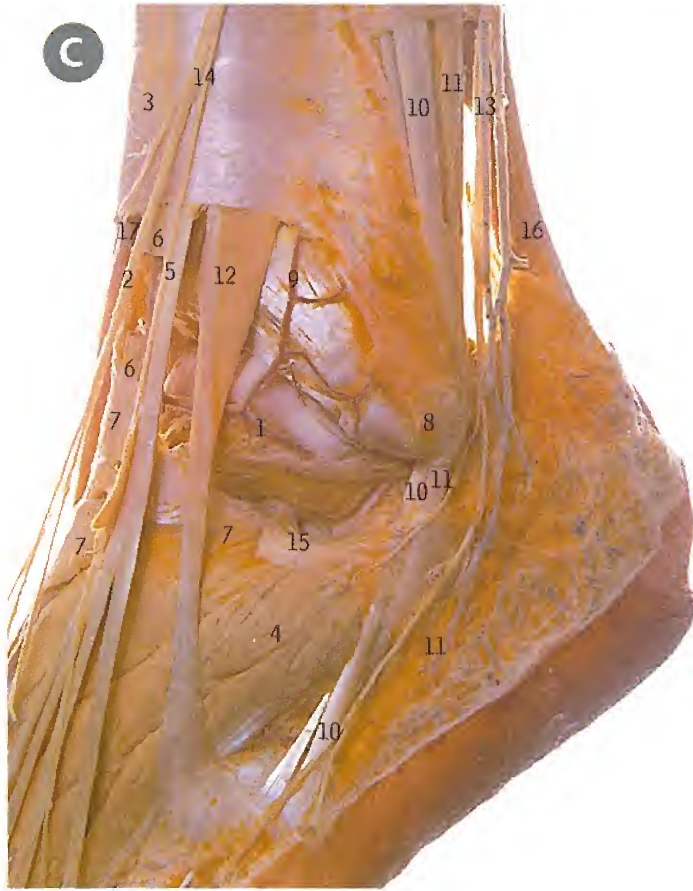La aponeurosis profunda permanece intacta con excepción de una pequeña ventana que se ha realizado para mostrar la posición de los vasos tibiales posteriores y del nervio ciático poplíteo interno o tibial (6). La vena safena interna (3) se dirige hacia arriba por delante del maléolo interno (4), con el arco venoso posterior (5) situado detrás de ella. Las flechas indican los niveles habituales de las venas perforantes (pág. 340, A5 y B6).

- 1 Comunicación con la vena safena externa
- 2 Arco venoso dorsal
- 3 Vena safena interna y nervio safeno
- 4 Maléolo interno
- 5 Arco venoso posterior
- 6 Vasos tibiales posteriores y nervio ciático poplíteo interno (tibial)
- 7 Vena safena externa
- 8 Tendon de Aquiles
- 9 Músculos tibial posterior y flexor largo común de los dedos cubiertos por la aponeurosis profunda

El pie está en flexión plantar, y se han retirado el retináculo flexor y la mayor parte del abductor del dedo gordo (1) para mostrar cómo el tendón del flexor largo del dedo gordo (4) pasa profundo en la planta del pie respecto al flexor largo común de los dedos (3) para llegar al dedo gordo.

- 1 Músculo abductor del dedo gordo
- 2 Nervios y vasos calcáneos
- 3 Músculo flexor largo común de los dedos
- 4 Músculo flexor largo del dedo gordo
- 5 Arteria plantar externa
- 6 Nervio plantar externo
- 7 Maléolo interno
- 8 Arteria plantar interna
- 9 Nervio plantar interno
- 10 Aponeurosis plantar cubriendo al flexor corto de los dedos
- 11 Tendón del plantar delgado
- 12 Arteria tibial posterior
- 13 Tendón de Aquiles (del calcáneo)
- 14 Nervio ciático poplíteo interno (tibial)
- 15 Músculo tibial anterior
- 16 Músculo tibial posterior
- 17 Tubérculo del hueso navicular





C Tobillo y pie izquierdos vista anteroexterna

El pie está en flexión plantar, y se ha eliminado parte de la cápsula de la articulación del tobillo para mostrar el astrágalo (1). Los tendones del peroneo anterior (12) y del extensor común de los dedos del pie (5) son superficiales respecto al extensor corto de los dedos del pie (4). El nervio y la vena safenos externos (13) pasan por detrás del maléolo externo (8).

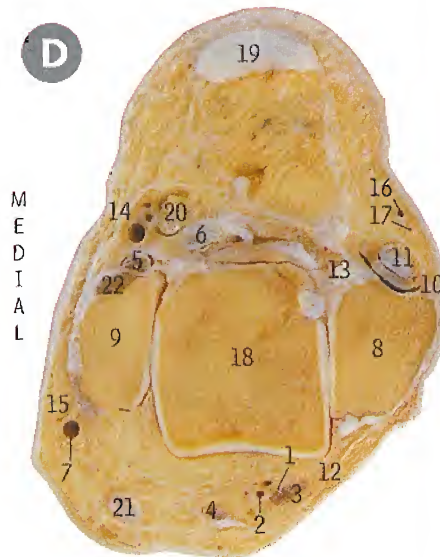
- 1 Arteria maleolar anterior externa sobre el astrágalo (previa resección de la cápsula de la articulación del tobillo)
- 2 Vasos tibiales anteriores y nervio peroneo profundo
- 3 Aponeurosis profunda formando el retináculo extensor superior
- 4 Músculo extensor corto de los dedos
- 5 Músculo extensor común de los dedos del pie
- 6 Músculo extensor largo del dedo gordo
- 7 Retináculo extensor inferior (parcialmente resecado)
- 8 Maléolo externo
- 9 Rama perforante de la arteria peronea
- 10 Músculo peroneo lateral corto
- 11 Músculo peroneo lateral largo
- 12 Músculo peroneo anterior
- 13 Vena y nervio safenos externos
- 14 Nervio musculocutáneo
- 15 Seno del tarso (huevo calcáneo-astragalino)
- 16 Tendón de Aquiles
- 17 Músculo tibial anterior

Tobillo izquierdo

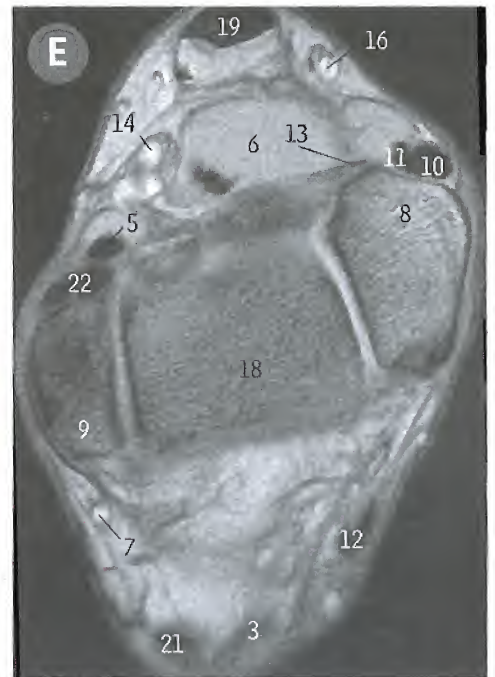D corte transversal

E imagen axial de RM

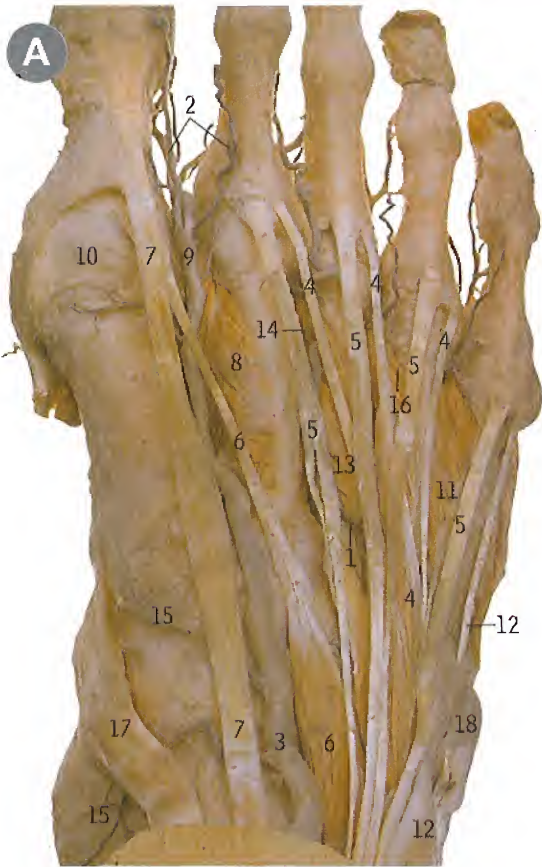
Este corte, visto desde arriba, destaca las posiciones de los tendones, los vasos y los nervios en la región del tobillo. El astrágalo (18) se encuentra en el centro, con el maléolo interno (9) en el lado izquierdo de la figura y el externo (8) a la derecha. La vena (7) y el nervio (15) safenos internos se sitúan por delante del maléolo interno, con el tendón del tibial posterior (22) inmediatamente por detrás de él. La vena (16) y el nervio (17) safenos externos están detrás del maléolo externo, con los tendones del peroneo lateral largo (11) y del peroneo lateral corto (10) entre ambos. En la parte anterior del tobillo, los vasos pedios (2) y el nervio tibial anterior o peroneo profundo (1) se encuentran entre los tendones del extensor propio del dedo gordo (4) y el extensor común de los dedos del pie (3). Detrás del maléolo interno (9) y del tibial posterior (22), los vasos tibiales posteriores (14) y el nervio ciático popliteo interno o tibial (20) se sitúan entre los tendones del flexor largo común de los dedos (5) y del flexor largo del dedo gordo (6).



- 1 Nervio tibial anterior (peroneo profundo)
- 2 Arteria pedia y venas concomitantes
- 3 Músculo extensor común de los dedos del pie
- 4 Músculo extensor propio del dedo gordo
- 5 Músculo flexor largo común de los dedos del pie
- 6 Músculo flexor largo del dedo gordo
- 7 Vena safena interna
- 8 Maléolo externo del peroné
- 9 Maléolo interno de la tibia
- 10 Músculo peroneo lateral corto
- 11 Músculo peroneo lateral largo

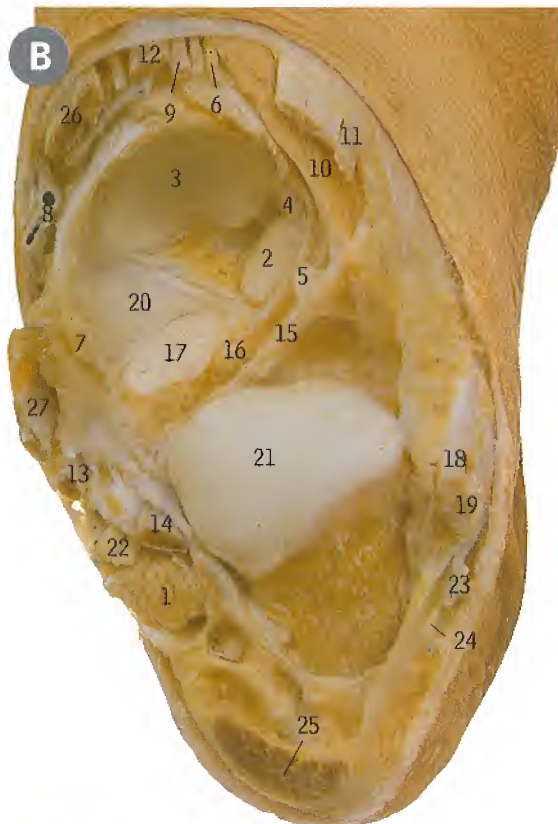


- 12 Músculo peroneo anterior
- 13 Ligamento peroneo astragalino posterior
- 14 Arteria tibial posterior y venas concomitantes
- 15 Nervio safeno interno
- 16 Vena safena externa
- 17 Nervio safeno externo
- 18 Astrágalo
- 19 Tendón calcáneo de Aquiles
- 20 Nervio ciático popliteo interno (tibial)
- 21 Músculo tibial anterior
- 22 Músculo tibial posterior



A Dorso del pie derecho

- | | |
|---|---|
| 1 Arteria dorsal del metatarso (arqueada) | 10 Primera articulación metatarsofalángica |
| 2 Arterias digitales dorsales | 11 Musculo cuarto interóseo dorsal |
| 3 Arteria dorsal del pie | 12 Musculo peroneo anterior |
| 4 Musculo extensor corto de los dedos | 13 Musculo segundo interóseo dorsal |
| 5 Musculo extensor común de los dedos del pie | 14 Segunda arteria interósea dorsal |
| 6 Musculo extensor corto del dedo gordo | 15 Arterias tarsianas internas |
| 7 Musculo extensor largo del dedo gordo | 16 Musculo tercer interóseo dorsal |
| 8 Musculo primer interóseo dorsal | 17 Musculo tibial anterior |
| 9 Primera arteria interósea dorsal | 18 Tubérculo de la base del quinto metatarsiano y peroneo lateral corto |



B Articulaciones astragalocalcánea y astragalocalcaneonavicular derechas

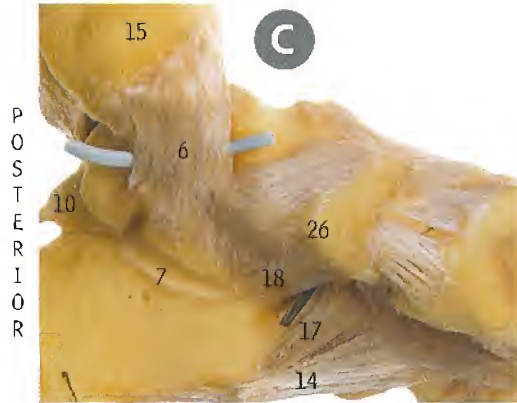
Se ha retirado el astrágalo para mostrar las carillas articulares del calcáneo (21, 17 y 2), del hueso navicular (3) y el ligamento calcaneonavicular plantar (20).

- | | |
|--|---|
| 1 Musculo abductor del dedo gordo | 14 Musculo flexor largo del dedo gordo |
| 2 Carilla articular astragalina anterior del calcáneo | 15 Retináculo extensor inferior |
| 3 Carilla articular astragalina del hueso navicular | 16 Ligamento interoseo astragalocalcáneo |
| 4 Porción calcaneonavicular del ligamento en Y (bifurcado) | 17 Carilla articular astragalina media del calcáneo |
| 5 Ligamento cervical | 18 Musculo peroneo lateral corto |
| 6 Nervio peroneo profundo | 19 Musculo peroneo lateral largo |
| 7 Ligamento deltoideo | 20 Ligamento calcaneonavicular inferior (ligamento glenoideo) |
| 8 Arco venoso dorsal | 21 Carilla articular astragalina posterior del calcáneo |
| 9 Arteria dorsal del pie y vena concomitante | 22 Vasos tibiales posteriores y nervios plantares internos y externos |
| 10 Musculo extensor corto de los dedos | 23 Vena safena externa |
| 11 Musculo extensor largo común de los dedos | 24 Nervio safeno externo |
| 12 Musculo extensor largo del dedo gordo | 25 Tendón calcáneo de Aquiles |
| 13 Musculo flexor largo común de los dedos | 26 Musculo tibial anterior |
| | 27 Musculo tibial posterior |

Los clínicos utilizan en ocasiones el término articulación subtalar como denominación combinada para la articulación astragalocalcánea y la parte astragalocalcánea de la articulación astragalocalcaneonavicular, porque en estas dos articulaciones situadas bajo el astrágalo se producen la mayor parte de los movimientos de inversión y eversión del pie.

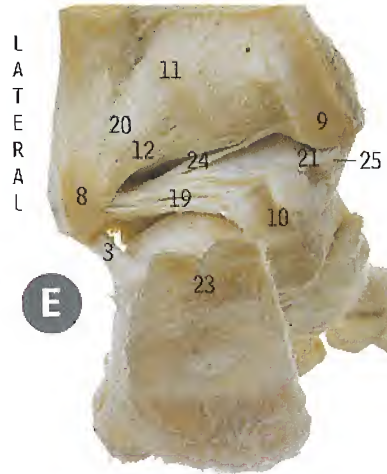
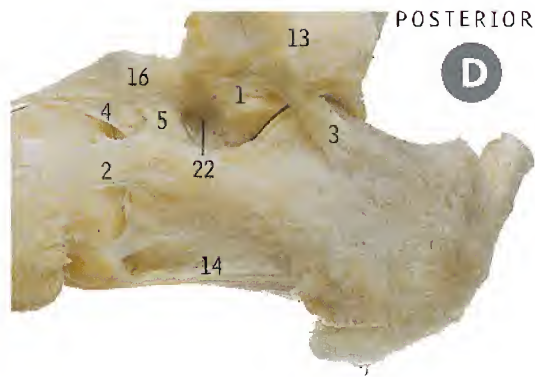


Tobillo y pie izquierdos *ligamentos*



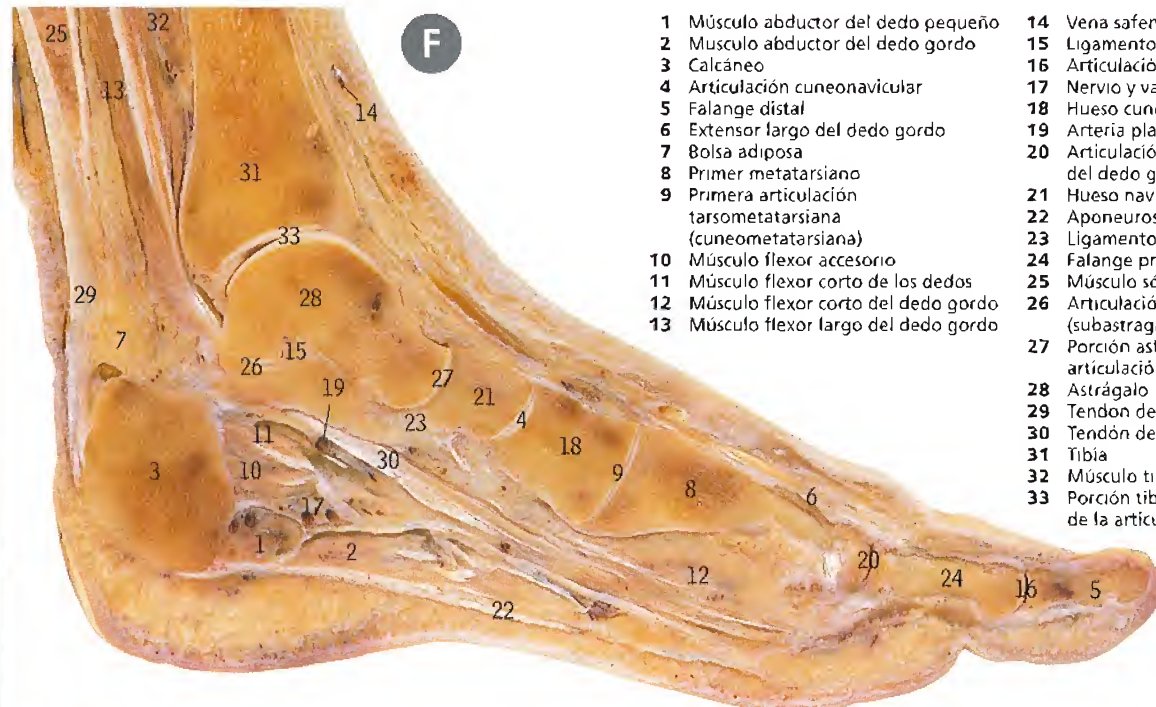
- C** Vista interna
- D** Vista externa
- E** Vista posterior

En C el señalador situado bajo el maléolo interno (15) pasa entre las porciones superficial y profunda del ligamento deltoideo (6). El señalador situado bajo el tubérculo del hueso navicular (26) pasa entre los ligamentos calcaneonavicular y calcaneocuboideo plantares (18 y 17).



- 1 Ligamento peroneoastragalino anterior
- 2 Porción calcaneocuboidea del ligamento en Y
- 3 Ligamento peroneocalcáneo
- 4 Porción calcaneonavicular del ligamento en Y
- 5 Ligamento cervical
- 6 Ligamento deltoideo
- 7 Surco en la apófisis menor del calcáneo para el flexor largo del dedo gordo
- 8 Surco en el maléolo externo para el peroneo lateral corto
- 9 Surco en el maléolo interno para el tibial posterior
- 10 Surco en el astrágalo para el flexor largo del dedo gordo
- 11 Surco en la tibia para el flexor largo del dedo gordo
- 12 Ligamento transverso inferior
- 13 Maléolo externo
- 14 Ligamentos plantares largos
- 15 Maleolo interno
- 16 Cuello del astrágalo
- 17 Ligamento calcaneocuboideo plantar
- 18 Ligamento calcaneonavicular plantar
- 19 Ligamento peroneoastragalino posterior
- 20 Ligamento tibioperoneo posterior
- 21 Porción tibiaoastragalina posterior del ligamento deltoideo
- 22 Seno del tarso
- 23 Tendón de Aquiles
- 24 Fascículo para la tibia del ligamento peroneoastragalino posterior
- 25 Porción tibiocalcánea del ligamento deltoideo
- 26 Tubérculo del hueso navicular

F Pie izquierdo *corte sagital, vista derecha*

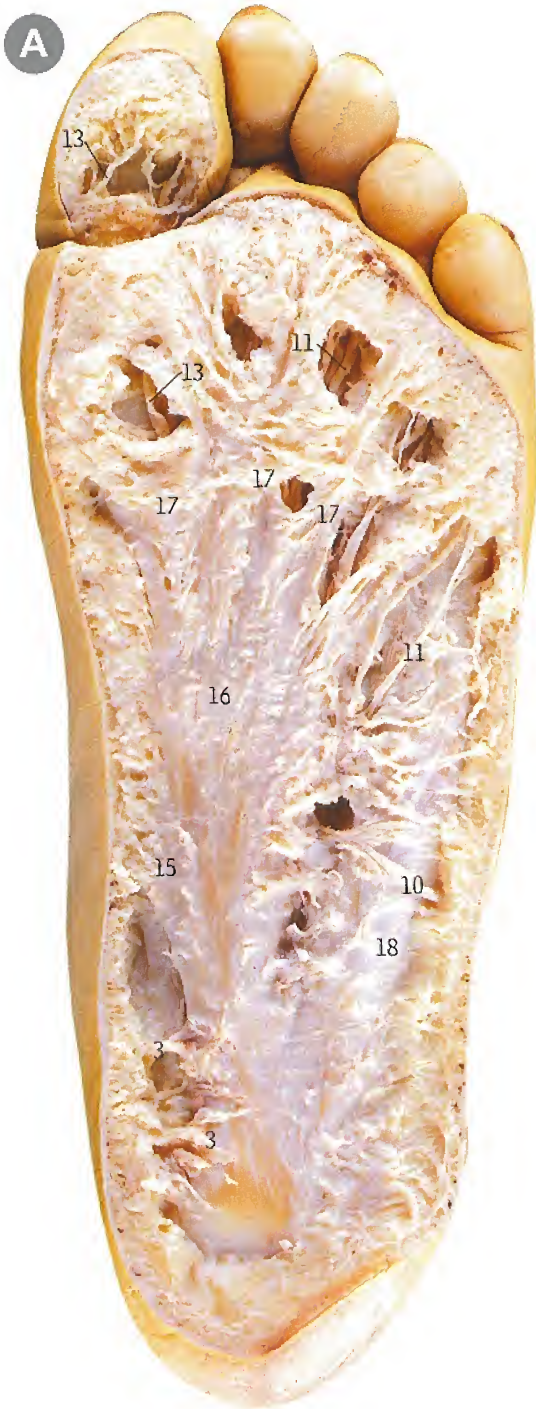


- 1 Músculo abductor del dedo pequeño
- 2 Músculo abductor del dedo gordo
- 3 Calcáneo
- 4 Articulación cuneonavicular
- 5 Falange distal
- 6 Extensor largo del dedo gordo
- 7 Bolsa adiposa
- 8 Primer metatarsiano
- 9 Primera articulación tarsometatarsiana (cuneometatarsiana)
- 10 Músculo flexor accesorio
- 11 Músculo flexor corto de los dedos
- 12 Músculo flexor corto del dedo gordo
- 13 Músculo flexor largo del dedo gordo
- 14 Vena safena interna
- 15 Ligamento interóseo astragalocalcáneo
- 16 Articulación interfalángica
- 17 Nervio y vasos plantares externos
- 18 Hueso cuneiforme interno
- 19 Arteria plantar interna
- 20 Articulación metatarsofalángica del dedo gordo
- 21 Hueso navicular
- 22 Aponeurosis plantar
- 23 Ligamento calcaneonavicular inferior
- 24 Falange proximal
- 25 Músculo sóleo
- 26 Articulación astragalocalcánea (subastragalina)
- 27 Porción astragalonavicular de la articulación astragalocalcaneonavicular
- 28 Astrágalo
- 29 Tendón de Aquiles
- 30 Tendón del flexor largo del dedo gordo
- 31 Tibia
- 32 Músculo tibial posterior
- 33 Porción tibiaoastragalina de la articulación del tobillo

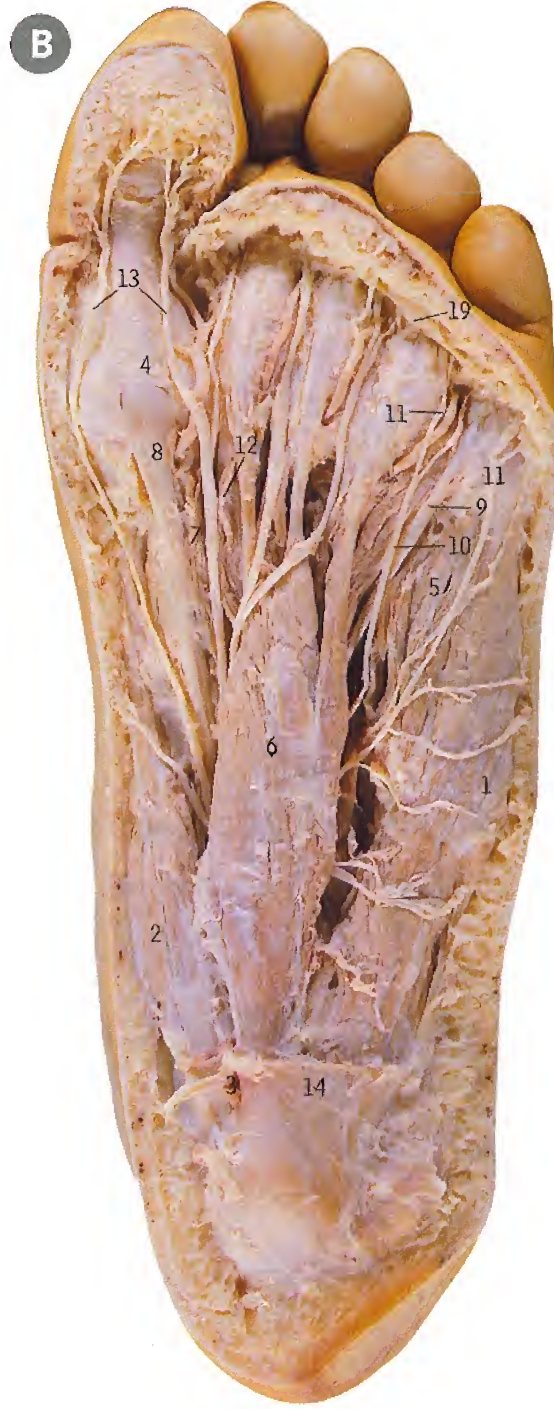

Planta del pie izquierdo

A *aponeurosis plantar* **B** *capa neuromuscular superficial*



Al eliminar la piel plantar se expone la aponeurosis plantar con gruesos fascículos centrales y digitales y con unas partes laterales delgadas.



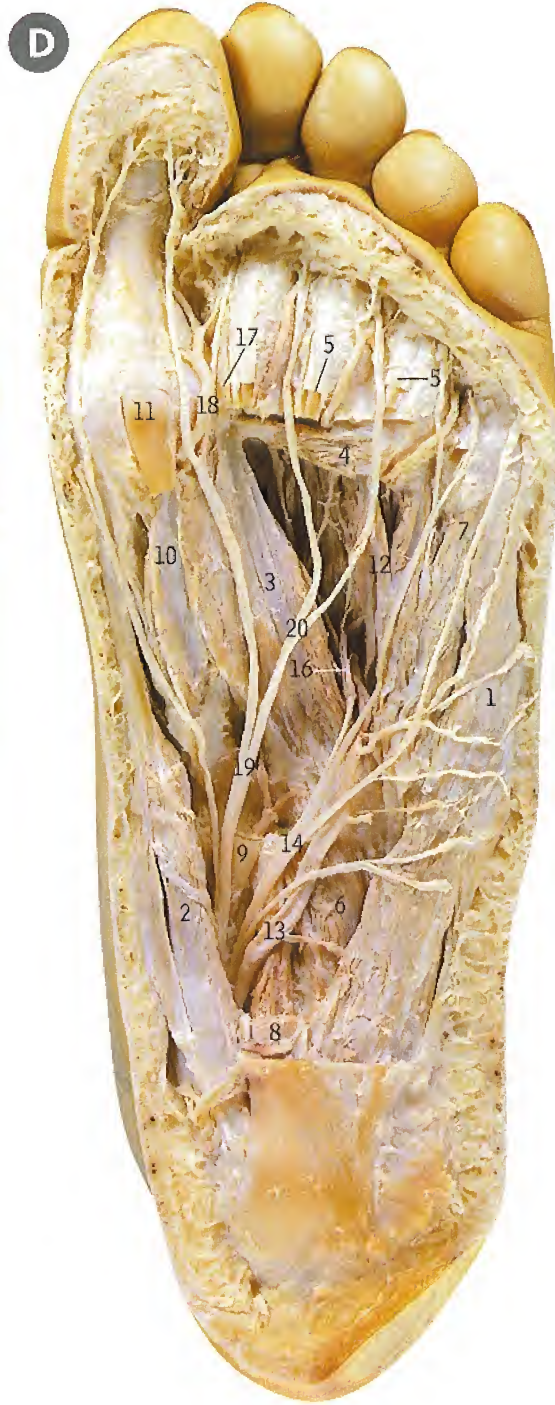Profundamente a la aponeurosis plantar subyacen los nervios plantares superficiales, arterias y músculos.

- 1 Músculo abductor del dedo pequeño
- 2 Músculo abductor del dedo gordo
- 3 Paquete neurovascular calcáneo
- 4 Vaina fibrosa flexora
- 5 Músculo flexor corto del dedo pequeño
- 6 Músculo flexor corto de los dedos
- 7 Músculo flexor corto del dedo gordo
- 8 Músculo flexor largo del dedo gordo
- 9 Arteria plantar externa
- 10 Nervio plantar externo
- 11 Nervio plantar externo, ramos digitales
- 12 Músculo lumbrical
- 13 Nervio plantar interno, ramos digitales
- 14 Aponeurosis plantar
- 15 Aponeurosis plantar cubriendo al abductor del dedo gordo
- 16 Aponeurosis plantar cubriendo al flexor corto de los dedos
- 17 Fascículos digitales de la aponeurosis plantar
- 18 Aponeurosis plantar cubriendo al abductor del dedo pequeño
- 19 Ligamento metatarsiano transverso superficial

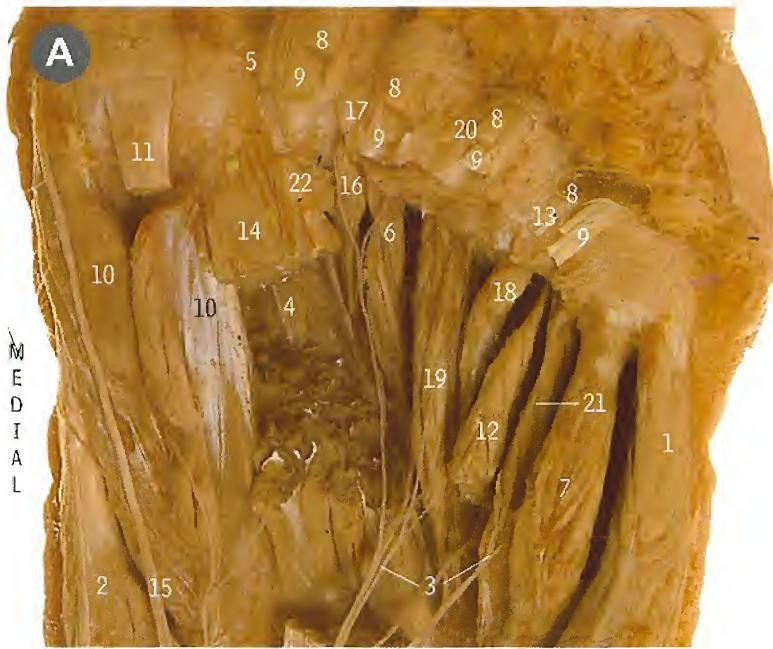


Planta del pie izquierdo

- C** después de eliminar el músculo flexor corto de los dedos
D después de eliminar el músculo flexor largo de los dedos

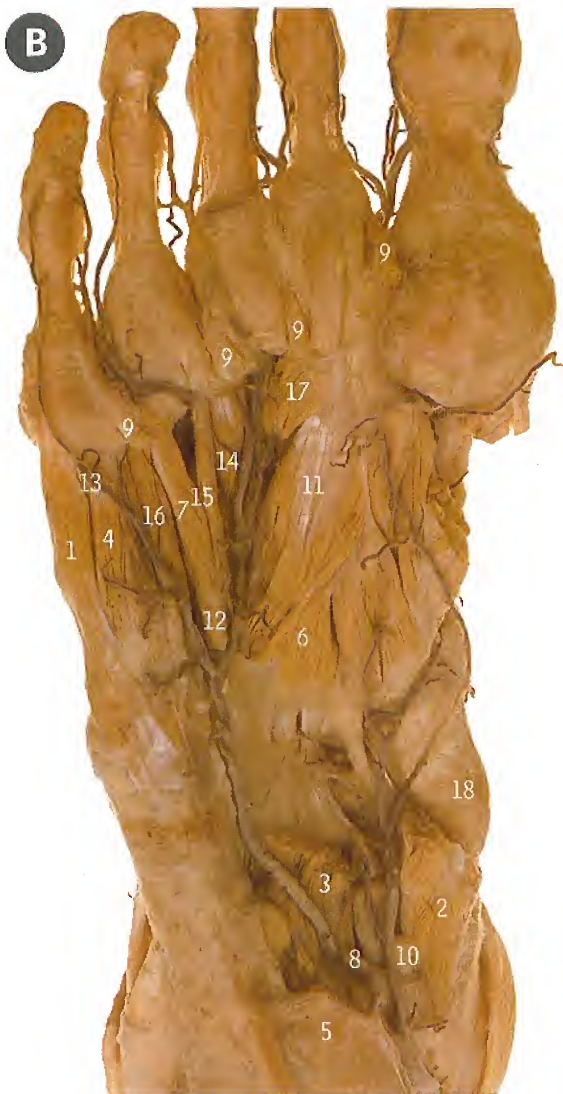


- 1 Músculo abductor del dedo pequeño
- 2 Músculo abductor del dedo gordo
- 3 Músculo aductor del dedo gordo, fascículo oblicuo
- 4 Músculo aductor del dedo gordo, fascículo transverso
- 5 Vaina fibrosa flexora
- 6 Músculo flexor accesorio (cuadrado plantar)
- 7 Músculo flexor corto del dedo pequeño
- 8 Músculo flexor corto de los dedos (cortado)
- 9 Músculo flexor largo de los dedos
- 10 Músculo flexor corto del dedo gordo
- 11 Músculo flexor largo del dedo gordo
- 12 Músculos interóseos
- 13 Arteria plantar externa
- 14 Nervio plantar externo
- 15 Nervio plantar externo, ramo digital común
- 16 Nervio plantar externo, ramo profundo
- 17 Músculo lumbrical
- 18 Arteria plantar interna
- 19 Nervio plantar interno
- 20 Nervio plantar interno, ramo digital común



A Planta del pie izquierdo *músculos profundos, interóseos*

- | | |
|--|--|
| 1 Músculo abductor del dedo pequeño | 12 Músculo cuarto interóseo dorsal |
| 2 Músculo abductor del dedo gordo | 13 Músculo cuarto lumbrical |
| 3 Ramos del ramo profundo del nervio plantar externo | 14 Porción oblicua del aductor del dedo gordo |
| 4 Músculo primer interóseo dorsal | 15 Nervio digital plantar del dedo gordo |
| 5 Músculo primer lumbrical | 16 Músculo segundo interóseo dorsal |
| 6 Músculo primer interóseo plantar | 17 Músculo segundo lumbrical |
| 7 Músculo flexor corto del dedo pequeño | 18 Músculo segundo interóseo plantar |
| 8 Músculo flexor corto de los dedos | 19 Músculo tercer interóseo dorsal |
| 9 Músculo flexor largo común de los dedos | 20 Músculo tercer lumbrical |
| 10 Músculo flexor corto del dedo gordo | 21 Músculo tercer interóseo plantar |
| 11 Músculo flexor largo del dedo gordo | 22 Porción transversa del aductor del dedo gordo |

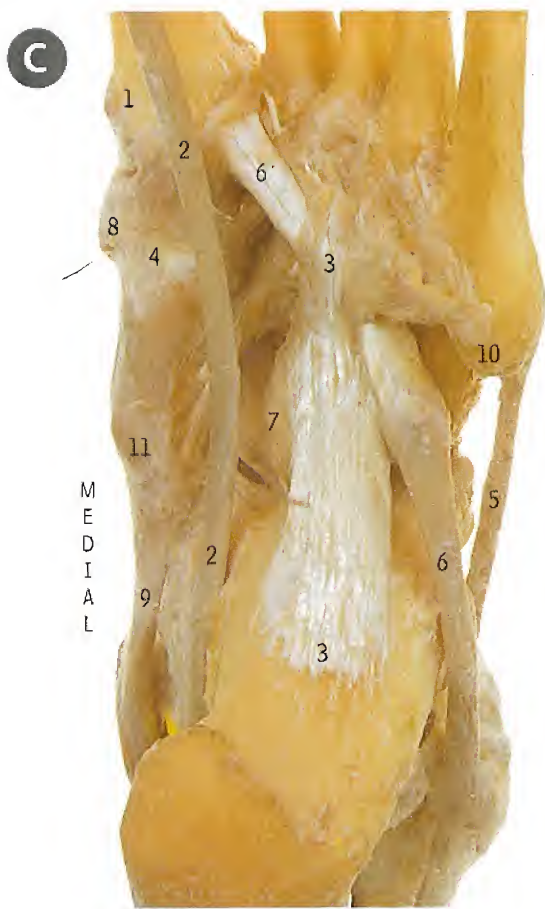


B Planta del pie derecho *arco plantar*

Se ha eliminado la mayor parte de los músculos y tendones flexores para mostrar la arteria plantar externa (8), que cruza el flexor accesorio (cuadrado plantar) (3) para transformarse en el arco plantar (12) que se sitúa profundamente respecto a los tendones flexores.

- | | |
|---|--|
| 1 Músculo abductor del dedo pequeño | 11 Porción oblicua del aductor del dedo gordo |
| 2 Músculo abductor del dedo gordo | 12 Arco plantar |
| 3 Músculo flexor accesorio (cuadrado plantar) | 13 Arteria digital plantar |
| 4 Músculo flexor corto del dedo pequeño | 14 Arteria interósea plantar |
| 5 Músculo flexor corto de los dedos | 15 Músculo segundo interóseo plantar |
| 6 Músculo flexor corto del dedo gordo | 16 Tercer interóseo plantar |
| 7 Músculo cuarto interóseo dorsal | 17 Porción transversa del aductor del dedo gordo |
| 8 Arteria plantar externa | 18 Tubérculo del hueso navicular |
| 9 Músculo lumbrical | |
| 10 Arteria y nervio plantares internos | |

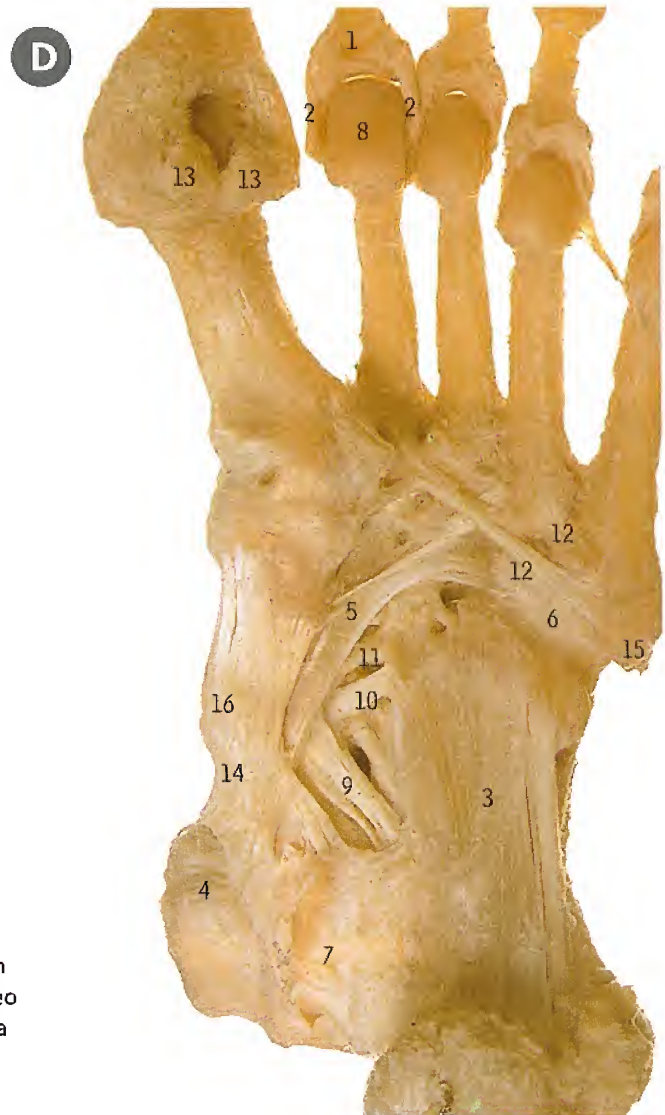Planta del pie izquierdo C ligamentos y tendones D ligamentos



El extremo anterior del ligamento plantar largo (3) forma con el surco del cuboides (D6) un túnel para el tendón del peroneo lateral largo (6) que se dirige al cuneiforme interno o primera cuña (4) y a la base del primer metatarsiano (1).

- 1 Base del primer metatarsiano
- 2 Músculo flexor largo del dedo gordo
- 3 Ligamento plantar largo
- 4 Hueso cuneiforme interno (primera cuña)
- 5 Músculo peroneo lateral corto
- 6 Músculo peroneo lateral largo
- 7 Ligamento calcaneocuboideo plantar
- 8 Músculo tibial anterior
- 9 Músculo tibial posterior
- 10 Tubérculo de la base del quinto metatarsiano
- 11 Tubérculo del hueso navicular

El ligamento calcaneonavicular plantar (D9), denominado comúnmente calcaneonavicular inferior, es uno de los más importantes del pie. Se extiende entre la apófisis menor del calcáneo (*sustentaculum tali*) (D7) y el tubérculo del hueso navicular (D16), se funde en su lado interno con el ligamento deltoideo de la articulación del tobillo, y sostiene en su superficie superior parte de la cabeza del astrágalo.



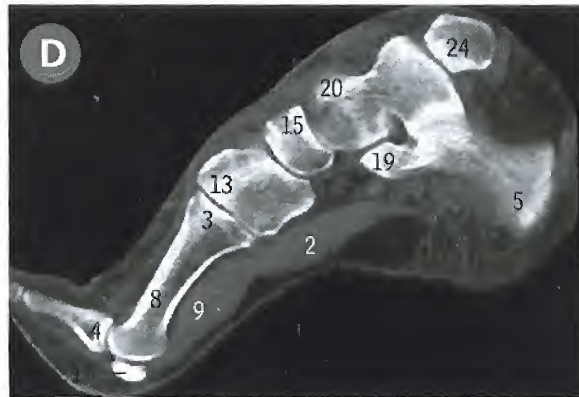
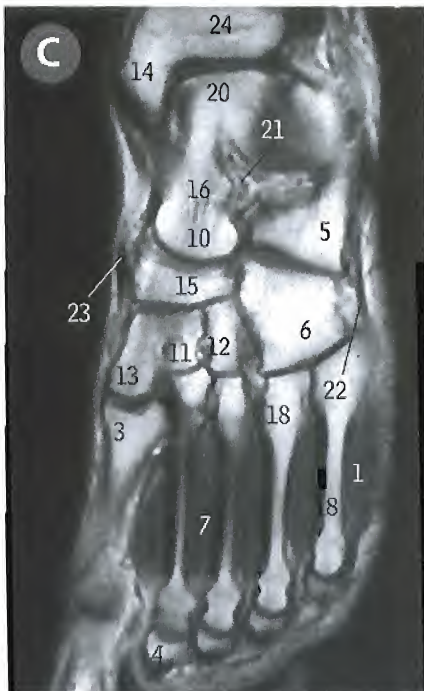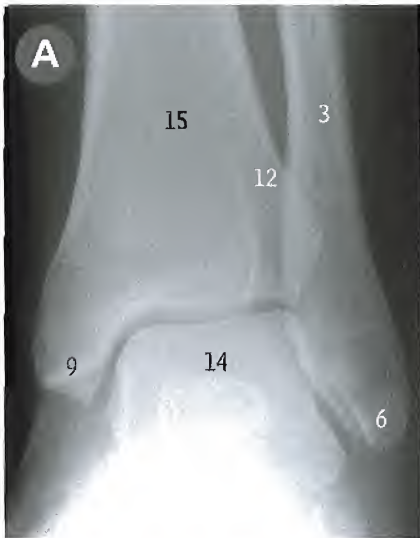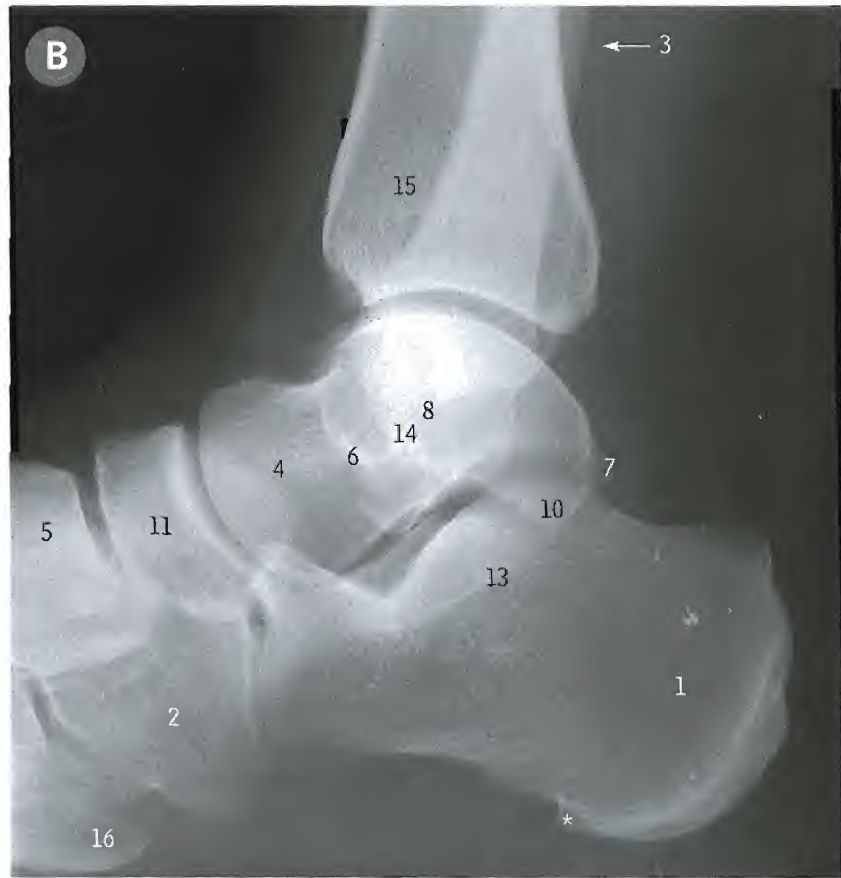Se ha eliminado el extremo anterior del ligamento plantar largo (3) a fin de mostrar el surco para el peroneo lateral largo en el cuboides (6).

- 1 Base de la falange proximal
- 2 Ligamento lateral de la articulación metatarsofalángica
- 3 Fibras profundas del ligamento plantar largo
- 4 Ligamento deltoideo
- 5 Fascículo fibroso del tibial posterior
- 6 Surco en el cuboides para el peroneo lateral largo
- 7 Surco en la apófisis menor del calcáneo para el flexor largo del dedo gordo
- 8 Cabeza del segundo metatarsiano
- 9 Ligamento calcaneonavicular plantar (inferior)
- 10 Ligamento cuboideonavicular inferior
- 11 Ligamento cuneonavicular inferior
- 12 Ligamento metatarsiano inferior
- 13 Hueso sesamoideo
- 14 Músculo tibial posterior
- 15 Tubérculo de la base del quinto metatarsiano
- 16 Tubérculo del hueso navicular

Tobillo **A** proyección posteroanterior **B** calcáneo, proyección axial

- 1 Calcáneo
- 2 Hueso cuboides
- 3 Peroné
- 4 Cabeza del astrágalo
- 5 Hueso cuneiforme externo
- 6 Maléolo externo del peroné
- 7 Tubérculo externo del astrágalo
- 8 Maléolo interno
- 9 Maleolo interno de la tibia
- 10 Tubérculo interno del astrágalo
- 11 Hueso navicular
- 12 Región de la articulación tibioperonea inferior
- 13 Apófisis menor (*sustentaculum tali*) del calcáneo
- 14 Astrágalo
- 15 Tibia
- 16 Tuberculo en la base del quinto metatarsiano

*La proyección lateral en B muestra un pequeño espolón en el calcáneo (unos 2 cm debajo del número 1)



Pie

C imagen axial de RM

D imagen sagital de TC a través del dedo gordo

- | | |
|-------------------------------------|--|
| 1 Músculo abductor del dedo pequeño | 14 Maléolo interno |
| 2 Músculo abductor del dedo gordo | 15 Hueso navicular |
| 3 Base de un metatarsiano | 16 Cuello del astrágalo |
| 4 Base de una falange proximal | 17 Hueso sesamoideo en el flexor corto del dedo gordo |
| 5 Calcáneo | 18 Cuerpo del hueso metatarsiano |
| 6 Hueso cuboides | 19 Apófisis menor del calcáneo (<i>sustentaculum tali</i>) |
| 7 Músculo interóseo dorsal | 20 Astrágalo |
| 8 Primer metatarsiano | 21 Seno del tarso |
| 9 Músculo flexor corto de los dedos | 22 Tendon del músculo peroneo lateral corto |
| 10 Cabeza del astrágalo | 23 Tendon del músculo tibial anterior |
| 11 Hueso cuneiforme intermedio | 24 Tibia |
| 12 Hueso cuneiforme externo | |
| 13 Hueso cuneiforme interno | |



Miembro inferior

Notas clínicas

Aneurisma poplíteo Es difícil palpar el pulso poplíteo porque la arteria poplíteo es la estructura más profunda del hueco poplíteo, localizándose contra el ligamento poplíteo oblicuo –el refuerzo de la cápsula posterior de la rodilla–. Para palpar este pulso suele ser necesario flexionar la rodilla y presionar con todos los dedos de manera intensa contra el hueso a nivel del hueco poplíteo. Debido a la constante incurvación y estiramiento de esta arteria con la flexión de la rodilla, es una zona donde se desarrollan los aneurismas. Un aneurisma poplíteo puede no palparse hasta que sea bastante grande y puede confundirse con un quiste de Baker. (página 331)

Arrancamiento de la musculatura de la corva Es una lesión frecuente observada en músculos en reposo sobre los que se realiza una brusca contracción violenta, rasgándose las fibras de uno de los músculos de este grupo de la corva (aductor mayor, biceps crural, semitendinoso o semimembranoso). Frecuentemente, el mejor tratamiento son los ejercicios de estiramiento, aunque en ocasiones está indicada la cirugía. (página 318)

Arrancamiento de la tuberosidad de la tibia (enfermedad de Osgood-Schlatter) Se observa al final de la infancia cuando se tracciona hacia arriba de una pequeña porción de la epífisis superior de la tibia sobre la que se inserta el ligamento rotuliano. (página 304)

Bursitis suprarrotuliana La bolsa suprarrotuliana se encuentra un palmo por encima del borde superior de la rótula y está en comunicación con la articulación de la rodilla. Un derrame de esta articulación puede, por tanto, extenderse a la región suprarrotuliana, y un pequeño golpe sobre la rótula puede indicar un exceso de líquido en todo el complejo articular de la rodilla. (página 334)

Cateterización de la arteria femoral La arteria femoral se encuentra en la región medioinguinal inmediatamente por debajo del arco crural de Falopio. Por aquí se introducen los catéteres en la arteria femoral para la cateterización de estructuras abdominopelvianas o torácicas, y es un punto donde puede obtenerse una muestra de sangre arterial para el análisis de sus gases. (página 322)

Cateterización de la vena femoral Inmediatamente por dentro de la arteria femoral se encuentra la vena femoral, cuya cateterización es sencilla. Por dentro de este punto de punción se localiza el conducto femoral, una zona de salida de hernias. (página 322)

Ciática Es una situación patológica que aparece como un dolor que desciende por la pierna en cualquier zona desde la nalga hasta la planta y puede atribuirse a cualquier causa que irrite el tronco del ciático o sus raíces nerviosas. Suele deberse a patología del disco intervertebral en los niveles L4/L5 o L5/S1. En los pacientes jóvenes, los problemas de espalda son las causas más frecuentes de aparición de este síntoma; sin embargo, en las personas mayores es importante excluir la patología neoplásica de la pelvis, tal como la extensión de procesos malignos desde el recto, el útero o la próstata. Una prueba útil para su diagnóstico es la prueba de estiramiento de la pierna o el reflejo del tendón

de Aquiles (v. pág. 357), que explora las raíces nerviosas S1/2. (página 316)

Claudicación intermitente Es una cojera debida al dolor, normalmente en los músculos de la pantorrilla, por una isquemia generalizada del miembro inferior. El paciente puede ser capaz de caminar una distancia fija antes de que aparezca este dolor. Habitualmente se debe a aterosclerosis en la región del hiato de los aductores, donde la arteria femoral se transforma en la poplíteo. (página 323)

Derivación femoropoplíteo Es una operación vascular frecuente del miembro inferior. El bloqueo casi siempre sucede en el paso de la arteria femoral por el hiato de los aductores, y tras su oclusión suele aparecer aumentada de tamaño una rama arterial articular superior, que forma parte de la anastomosis de la rodilla. En la actualidad, en lugar de una derivación completa, se están empleando diversas técnicas con balones o endoprótesis para ensanchar las arterias estenóticas. (página 323)

Desgarros meniscales Se producen lesiones por rotación tanto en el menisco interno como en el externo, pudiendo llegar a romperse. El interno está mucho más expuesto a la lesión porque se encuentra unido al ligamento lateral interno, mientras que el menisco externo o cartilago semilunar está separado del ligamento lateral externo. Estas lesiones, habituales en las rodillas de los futbolistas, actualmente se diagnostican mediante RM o por artroscopia directa. Los síntomas de su aparición pueden ser dolor e inflamación de la rodilla o bloqueo de la rodilla cuando un cartilago parcialmente desprendido se encaje entre la tibia y el fémur. A veces puede escucharse un chasquido transitorio en los movimientos de flexión/extensión de la rodilla. La meniscectomía es una operación con buenos resultados, aunque en la actualidad se insiste más en la reparación de las pequeñas roturas. (página 333)

Esguince de tobillo Dado que el rango normal de inversión es mayor que el de eversión, los ligamentos externos del tobillo tienden a sufrir más lesiones en la rotación en inversión. El ligamento externo posee tres componentes: el ligamento peroneoastragalino anterior, el ligamento peroneocalcáneo y el ligamento peroneoastragalino posterior; el primero es el que se rompe con mayor frecuencia. Clínicamente, existen sensibilidad a la presión e inflamación de la cara externa del tobillo y un punto especialmente sensible inmediatamente por delante de la punta del maléolo externo. (página 349)

Fascitis plantar Es la inflamación de la aponeurosis plantar, una importante estructura en el mantenimiento de los arcos longitudinales del pie. La inflamación de estas potentes bandas fibrosas puede resultar extremadamente dolorosa en la zona del calcáneo y es especialmente frecuente en personas que han utilizado calzado de suela fina sobre una firme irregular. (página 350)

Fractura de Pott (tobillo) Las lesiones por rotación externa del tobillo suelen asociarse a fracturas. Identificadas por Sir Percival Pott en 1769, se describen en general como lesiones del tobillo de primer grado, de segundo grado y de tercer grado. En una fractura de primer grado una sola estructura –el maléolo externo– resulta afectada. En la fractura de segundo grado, las dos estructuras dañadas son el maléolo externo (fracturado

y desplazado oblicuamente) y el maléolo interno (fracturado transversalmente y normalmente desplazado lateralmente con el astrágalo). En la fractura de tercer grado, el astrágalo queda desplazado hacia fuera y hacia abajo, además de estar en rotación externa, y se lesionan las tres estructuras (el maléolo externo, el interno con desplazamiento del astrágalo y una fractura vertical a través de la cara articular de la tibia). (página 354)

Fractura del quinto metatarsiano Es una fractura frecuente del pie; su apófisis estiloides suele separarse, debido a la inserción del músculo peroneo lateral corto a este nivel. (página 312)

Fractura intertrocanterea del fémur Suele aparecer en personas mayores de ambos sexos y se asocia con frecuencia a un arrancamiento del trocánter menor debida a la tracción del músculo psoas iliaco. (página 295)

Fractura subcapital del cuello del fémur Suele aparecer en mujeres osteoporóticas debilitadas, y puede ser impactada, cuando la cabeza del fémur se dirige hacia el cuello (en ocasiones sin dolor ni acortamiento de la pierna) o no impactada (intenso dolor con acortamiento de la pierna afectada y rotación externa con ausencia de movimientos activos de la cadera). Si no se trata, puede producirse una necrosis avascular de la cabeza del fémur. (página 296)

Fracturas de cadera Tienen lugar en el extremo superior del fémur y son el resultado de una fuerza de torsión indirecta, especialmente en personas débiles y ancianos; las más frecuentes se consideran bajo epígrafes independientes. (página 294)

Fracturas metatarsianas Tras una "torcedura de tobillo", el tendón del peroneo lateral corto puede traccionar de la base del quinto metatarsiano. Sin embargo, son mucho más frecuentes las fracturas por fatiga de los metatarsianos intermedios, que suelen conocerse como "fracturas de la marcha". (página 311)

Hallux valgus El desplazamiento lateral del dedo gordo suele aparecer como dolor a nivel de una cabeza prominente del metatarsiano ocasionado por la rozadura de los zapatos, y puede asociarse a una deformidad del segundo dedo, que tiende a montar sobre el dedo gordo. (página 310)

Hernia femoral o crural (1) Es una protrusión del peritoneo y/o del contenido abdominal a través del anillo femoral en el muslo. El relieve suele localizarse por debajo y por fuera de la espina del pubis. (página 320)

Hernia femoral o crural (2) Una protrusión a través del conducto femoral deja por dentro el ligamento lacunar, por delante el arco crural de Falopio, por detrás el ligamento pectíneo y por fuera la vena femoral. Es una causa frecuente de hernia estrangulada y tiende a observarse con mayor frecuencia entre las mujeres, que tienen una pelvis más ancha y un conducto femoral ligeramente mayor. El relieve suele localizarse por fuera y por debajo de la espina del pubis. (página 322)

Luxación de la epífisis superior del fémur También conocida en los adolescentes como coxa vara, tiende a suceder entre jóvenes (varones) entre 10 y 15 años con exceso de peso, y aparece como un desplazamiento de la epífisis superior del fémur que provoca un movimiento de torsión del miembro que puede colocarse en rotación externa y ligeramente acortado. Esta situación puede aparecer como dolor referido en la rodilla. (página 314)

Luxación de la rótula Se observa más frecuentemente como luxación lateral en mujeres jóvenes o en varones jóvenes con

exceso de peso que poseen una pelvis ancha. Anatómicamente, suele deberse a un cóndilo femoral externo demasiado plano, a una anomalía de la rodilla (genu valgus) o a trastornos del vasto interno (fibras inferiores). (página 299)

Meralgia parestésica Una pérdida de la sensibilidad de la región proximal y externa del muslo aparece cuando el nervio femorocutáneo queda atrapado, normalmente justo profundo al arco crural de Falopio cerca de la espina iliaca anterossuperior. Puede deberse al aumento de tamaño del músculo psoas, como en los ciclistas profesionales, a una hemorragia en el músculo o a una complicación de la reparación laparoscópica de una hernia. (página 322)

Necrosis avascular de la cabeza del fémur Puede acontecer tras fracturas subcapitales del cuello del fémur o, menos frecuentemente, en fracturas transcervicales. En las personas jóvenes, la cabeza del fémur recibe una irrigación abundante desde el ligamento redondo y la arteria obturatriz. En las personas mayores, esta irrigación es insuficiente para mantener la cabeza del fémur, procediendo la mayor parte de la sangre de anastomosis a lo largo de las fibras retinaculares de la cápsula del cuello, que quedan interrumpidas en estas fracturas. (página 325)

Parálisis del nervio ciático poplíteo externo Suele ser el resultado de un traumatismo o de una presión en el cuello del peroné, en general tras una fractura, cuando se coloca una escayola en la pierna. La presión sobre el nervio ciático poplíteo externo denervará los compartimientos anterior y lateral de la pierna, provocando la pérdida de la sensibilidad en la zona externa de la espinilla y en el dorso del pie, y trastornos motores que hacen imposible la eversión y la flexión dorsal del pie (pie péndulo). Los pacientes con pie péndulo arrastran los dedos de sus pies sobre el suelo, por lo que esta lesión nerviosa suele poder diagnosticarse observando los zapatos o la marcha del paciente. (página 337)

Parálisis del nervio crural Debida a la presión sobre las raíces de este nervio en las lesiones de los discos lumbares altos, o a una compresión debajo del arco crural de Falopio por un tumor o una inflamación del músculo psoas, aparece clínicamente como trastornos o atrofia del cuádriceps y hace que sea extraordinariamente difícil bajar escaleras. Las alteraciones de estos músculos pueden llevar a la inestabilidad de la articulación de la rodilla. Los ejercicios del cuádriceps son la fisioterapia más importante en cualquier patología de la rodilla o ante cualquier lesión del nervio crural. (página 321)

Parálisis del nervio glúteo La lesión del nervio glúteo superior afecta a los tres músculos abductores (tensor de la fascia lata, glúteo mediano y glúteo menor), provocando una marcha de pato (a veces denominada marcha de Trendelenburg) que se observa en pacientes con luxación congénita de cadera. La lesión del nervio glúteo inferior, que sólo afecta al glúteo mayor, provoca una situación de incapacidad porque este músculo es el más potente en la extensión del miembro inferior respecto al tronco, como sucede en la carrera o al subir escaleras. Estos nervios también pueden lesionarse con las inyecciones intramusculares en la nalga. (página 317)

Parálisis del nervio obturador Es una situación infrecuente que provoca dolor en la cara interna de las porciones superiores del muslo y alteraciones en el grupo de músculos aductores. Se observa en las patologías de la pared externa de la pelvis, con frecuencia en relación con procesos malignos. (página 321)

Parálisis del nervio peroneo profundo El nervio peroneo profundo inerva el compartimiento tibial anterior y su lesión

suele deberse a un traumatismo o una compresión en este compartimiento. Su consecuencia es la pérdida de la sensibilidad en el dorso del pie en la región del primer espacio interdigital, y la incapacidad para la flexión dorsal del pie mediante el extensor común de los dedos del pie (página 337)

Parálisis del tronco del ciático Puede ser la consecuencia desafortunada de una inyección intramuscular mal colocada. Al realizar una inyección en la nalga es importante recordar la proyección superficial del tronco del ciático que atraviesa el centro del relieve de la nalga. Las inyecciones deben colocarse en el cuadrante superoexterno de la nalga, por encima de la línea que une el trocánter mayor y la espina iliaca posterosuperior. Las inyecciones se realizan en la zona lateral del muslo en lugar de en la nalga, por esta posible complicación. Una lesión completa del tronco del ciático causa la parálisis de la musculatura de la corva y de todos los músculos por debajo de la rodilla, provocando una pérdida sensitiva por debajo de la rodilla excepto en el área inervada por el nervio safeno interno. (página 317)

Pie plano Se debe al aplastamiento del arco longitudinal. Suele ser congénito y puede asociarse a trastornos menores de la estructura de los huesos del tarso. Esta situación puede observarse en las huellas del pie mojado, en las que el arco medial (normalmente elevado) aparece visible. Su tratamiento puede completarse con ejercicios intensivos del pie o llevando apoyos para los arcos en los zapatos. En ocasiones es necesaria la cirugía del tipo de la artrodesis (fusión de los huesos del tarso). (página 350)

Prueba de Trendelenburg Para las varices venosas examina la competencia de las válvulas del sistema venoso superficial, especialmente en la unión safenofemoral inmediatamente antes de que la vena safena interna perfora la fascia cribiforme del muslo para desembocar en la vena femoral. La pérdida de la función de estas válvulas puede provocar graves varices a lo largo del sistema de la safena interna. (página 320)

Quiste de Baker Es un gran abultamiento de la fosa poplítea originado por la herniación de la membrana sinovial desde la articulación de la rodilla. Puede confundirse con un aneurisma poplítea y en ocasiones puede romperse, permitiendo el descenso del líquido por los músculos de la pantorrilla, donde puede parecer una trombosis venosa profunda de la pantorrilla. (página 331)

Reflejo del tendón de Aquiles (extensión del tobillo) Se desencadena al golpear el tendón de Aquiles con un martillo de reflejos y consiste en una flexión plantar, siendo una buena exploración del segmento S1 de la médula espinal. (página 344)

Reflejo rotuliano (extensor de la rodilla) Se desencadena golpeando el tendón rotuliano con un martillo de reflejos y comprobando la contracción del cuádriceps. Permite explorar el segmento L3 de la médula espinal. (página 328)

Rotura del ligamento cruzado anterior Puede suceder tras una brusca abducción y rotación de la rodilla (bloqueo de pie con giro de rodilla, típico en el fútbol), que rompe el menisco interno y el ligamento cruzado anterior. Se examina clínicamente mediante la "prueba del cajón", desplazando la tibia respecto al fémur (un excesivo movimiento hacia adelante indica la rotura del ligamento cruzado anterior). (página 333)

Rotura del ligamento deltoideo El potente ligamento deltoideo une el maléolo interno con el astrágalo, el hueso navicular y el calcáneo, y también llega hasta el ligamento calcaneonavicular

plantar para mantener el arco longitudinal interno. Puede romperse en las lesiones graves por torsión, como cuando una bailarina o un saltador de esquí cae desde una posición normalmente controlada. (página 348)

Rotura del tendón de Aquiles El tendón de Aquiles (el punto más débil de la anatomía de Aquiles, por el que estaba sujeto cuando fue sumergido en la Laguna Estigia) es la inserción mixta en el calcáneo de los músculos gemelos y sóleo y, en ocasiones, del tendón del plantar delgado. Su rotura suele deberse a una contracción brusca de un músculo poco ejercitado. Esta rotura puede ser parcial o completa, y el tratamiento conservador es el adecuado en las roturas parciales, pero en las roturas completas suele ser necesaria la cirugía. (página 344)

Segmentos venosos para implantes de derivaciones de las arterias coronarias Este procedimiento se ha convertido en una práctica rutinaria en las unidades cardiovasculares donde se realizan implantes de derivaciones de las coronarias. Durante la extirpación de la vena safena interna para que la utilice el cirujano cardíaco, puede lesionarse el nervio safeno interno (la rama terminal, L4, del nervio crural), que se encuentra mezclado con las ramas de esta vena, con pérdida de la sensibilidad de la cara interna del pie y del tobillo. (página 339)

Signo de Trendelenburg Aparece cuando un paciente en bipedestación sobre una pierna inclina la cadera contralateral. Sus causas son muy numerosas, pero cualquier lesión de los abductores (tensor de la fascia lata, glúteo mediano y glúteo menor), del nervio glúteo superior o cualquier anomalía de la articulación de la cadera (luxación congénita) provocarán un resultado positivo de este signo. Suele asociarse a una "marcha de pato" porque la persona es incapaz de elevar la pelvis en la pierna sobre la que se bascula durante la marcha normal. (página 324)

Tromboflebitis La inflamación de las venas con la trombosis resultante puede aparecer en las venas profundas o en las superficiales. En estas últimas son infrecuentes las complicaciones graves. Sin embargo, si las venas profundas de la pierna están bloqueadas existe el riesgo de que un trombo se desprenda y ocasione una embolia pulmonar. El diagnóstico se realiza mediante la venografía o la ecografía Doppler color y el tratamiento suele incluir la fluidificación farmacológica de la sangre. (página 340)

Varices venosas En general, las venas superficiales por debajo de la rodilla drenan a través de múltiples perforantes en el sistema profundo. Si están lesionadas las válvulas que controlan este flujo, lo que suele ser una incompetencia congénita, la sangre se dirigirá desde el sistema profundo hacia el superficial y se observarán muchas venas dilatadas y tortuosas en la región de la pantorrilla. Estas venas tienen mal aspecto y pueden resultar inaceptables estéticamente. Fisiológicamente la pierna puede comenzar a aumentar de tamaño y finalmente puede producirse una ulceración en la región del maléolo interno. La extirpación o la esclerosis de estas venas mejorará la fisiología vascular del miembro inferior. (página 346)

Vías venosas El punto más fiable para tomar una vía venosa es inmediatamente por delante del maléolo interno del tobillo, donde se encuentra la vena safena interna. Antes de la introducción de la cateterización venosa central, en la década de 1960 ésta era, y en muchas zonas del mundo aún lo es, la vía de acceso más frecuente a una vena en una situación urgente. (página 344)

Apéndice I Agujeros del cráneo

AGUJEROS PRINCIPALES Y CONTENIDO

Agujero supraorbitario

Nervio y vasos supraorbitarios

Agujero infraorbitario

Nervio y vasos infraorbitarios

Agujero mentoniano

Nervio y vasos mentonianos

Orificio dentario inferior

Nervio y vasos dentarios (alveolares) inferiores

Canal óptico

Nervio óptico
Arteria oftálmica

Hendidura esfenoidal

Nervio y venas oftálmicas
Nervios motor ocular común, patético y motor ocular externo

Hendidura esfenomaxilar

Nervio maxilar

Agujero esfenopalatino

Arteria esfenopalatina
Ramos nasales del ganglio pterigopalatino y nervio maxilar

Agujero redondo mayor

Nervio maxilar

Agujero oval

Nervios mandibular y petroso superficial menor

Agujero redondo menor

Vasos meníngeos medios

Conducto carotideo

Arteria carótida interna y plexo simpático

Agujero rasgado posterior (yugular)

Seno petroso inferior
Nervios glosofaríngeo, vago y espinal
Vena yugular interna (que emerge abajo) como continuación del seno sigmoideo

Conducto auditivo interno

Nervios facial y auditivo (vestibulococlear)
Arteria laberíntica

Conducto hipogloso

Nervio hipogloso

Agujero estilomastoideo

Nervio facial

Agujero occipital

Bulbo raquídeo y meninges
Arterias vertebral y espinales anterior y posterior
Nervios espinales (porciones medulares)

INTRACRANEALES

FOSA CRANEAL ANTERIOR

Agujeros en la lámina cribosa del etmoides

Filamentos del nervio olfatorio
Nervio y vasos etmoidales anteriores

Agujero ciego: entre la cresta frontal del hueso frontal y el etmoides, delante de la apófisis *crista galli*

Vena emisaria (entre la nariz y el seno sagital superior)

FOSA CRANEAL MEDIA

Canal óptico: en el esfenoides, entre el cuerpo y las dos raíces de las alas menores

Nervio óptico
Arteria oftálmica

Hendidura esfenoidal: en el esfenoides, entre el cuerpo y las alas mayores y menores, con un fragmento del hueso frontal junto a la extremidad externa

Nervios motor ocular común, patético y motor ocular externo

Nervios lagrimal, frontal y nasociliar

Filamentos del plexo (simpático) de la carótida interna

Rama orbitaria de la arteria meníngea media

Rama recurrente de la arteria lagrimal

Vena oftálmica superior

Agujero redondo mayor: en el ala mayor del esfenoides

Nervio maxilar

Agujero oval: en el ala mayor del esfenoides

Nervio mandibular

Nervio petroso superficial menor

(por lo general)

Arteria meníngea accesoria

Venas emisarias (del seno cavernoso al plexo pterigoideo)

Agujero redondo menor: en el ala mayor del esfenoides

Vasos meníngeos medios

Rama meníngea del nervio mandibular

Agujero venoso (esfenoidal emisario): en el 40% de los cráneos situado en el ala mayor del esfenoides, interno al agujero oval

Venas emisarias (del seno cavernoso al plexo pterigoideo)

Agujero innominado: ocasional, en el ala mayor del esfenoides, interno al agujero redondo menor

Nervio petroso superficial menor (cuando no discurre a través del agujero oval)

Agujero rasgado anterior: entre el esfenoides, el vértice del peñasco temporal y la porción basilar del occipital

Una rama meníngea de la arteria faríngea ascendente

Venas emisarias (del seno cavernoso al plexo pterigoideo)

Hiato para el nervio petroso superficial

mayor: en el techo timpánico del temporal petroso, delante de la eminencia arqueada

Nervio petroso superficial mayor

Rama petrosa de la arteria meníngea media

Hiato para el nervio petroso superficial

menor: en el techo timpánico del temporal petroso, unos 3 mm delante del hiato para el nervio petroso superficial mayor

Nervio petroso superficial menor

FOSA CRANEAL POSTERIOR

Conducto auditivo interno: en la superficie posterior del peñasco del temporal

Nervio facial

Nervio auditivo (vestibulococlear)

Arteria laberíntica

Acueducto del vestíbulo: en el peñasco temporal, 1 cm por detrás del conducto auditivo interno

Conducto y saco endolinfáticos

Una rama de la rama meníngea de la arteria occipital

Una vena (del laberinto y el vestíbulo al seno sigmoideo)

Agujero rasgado posterior: entre la fosa yugular del peñasco temporal y el hueso occipital

Nervios glosofaríngeo, vago y espinal

Ramas meníngeas del nervio vago

Seno petroso inferior

Vena yugular interna

Una rama meníngea de la arteria occipital

Conducto del hipogloso: en el hueso occipital, por encima de la porción anterior del cóndilo

Nervio hipogloso y su rama meníngea (recurrente)

Una rama meníngea de la arteria faríngea ascendente

Vena emisaria (del plexo basilar a la vena yugular interna)

Conducto condilar: ocasional, de la porción inferior de la escotadura sigmoidea en la parte lateral del hueso occipital a la fosa condilar en la superficie externa del hueso occipital detrás del cóndilo

Vena emisaria (del seno sigmoideo a las venas occipitales)

Una rama meníngea de la arteria occipital

Agujero mastoideo: en el peñasco del temporal, cerca del borde posterior de la parte inferior de la escotadura sigmoidea, pasando hacia atrás para abrirse detrás de la apófisis mastoides

Vena emisaria (del seno sigmoideo a las venas occipitales)

Una rama meníngea de la arteria occipital

Agujero occipital: en el hueso occipital
Ligamento apical de la apófisis odontoides del axis

Membrana tectoria

Bulbo raquídeo y meninges (incluyendo las primeras digitaciones del ligamento dentado)

Porciones medulares de los nervios espinales superiores

Ramas meníngeas de los nervios cervicales superiores

Arterias vertebrales

Arteria espinal anterior

Arterias espinales posteriores

EN LA BASE DEL CRÁNEO EXTERNAMENTE

Agujero rasgado anterior
Agujero oval
Agujero redondo menor
Agujero rasgado posterior
Conducto del hipogloso
Conducto condíleo
Agujero mastoideo
Agujero occipital

} véase
INTRACRANEALES

Hendidura esfenomaxilar: véase
EN LA ÓRBITA

Agujero palatino anterior: se abre en la fosa incisiva, en la línea media, en la parte anterior del paladar duro
Nervio nasopalatino
Vasos palatinos mayores

Agujero palatino posterior: entre el maxilar y los huesos palatinos en el borde externo del paladar duro, por detrás de la hendidura palatomaxilar
Nervio y vasos palatinos mayores

Agujeros palatinos menores: dos o tres, en las caras inferior e interna de la apófisis piramidal del hueso palatino
Nervio y vasos palatinos menores

Conducto pterigopalatino (palatinovaginal): entre la superficie inferior de la apófisis vaginal de la raíz de la lámina pterigoidea interna y la superficie superior de la apófisis esfenoidal del hueso palatino
Rama faríngea del ganglio pterigopalatino
Rama faríngea de la arteria maxilar

Conducto vomerovaginal: ocasional, interno al conducto pterigopalatino, entre la superficie superior de la apófisis vaginal de la raíz del ala pterigoidea interna y la superficie inferior del ala del vómer
Rama faríngea de la arteria esfenopalatina

Hendidura petroescamosa: entre la escama del temporal y el techo de la caja del tímpano
Vena petroescamosa

Hendidura petrotimpánica: entre la porción timpánica del hueso temporal y el techo de la caja del tímpano
Cuerda del tímpano
Ligamento anterior del martillo
Rama timpánica anterior de la arteria maxilar

Canaliculo coclear: en el peñasco temporal, en el vértice de una escotadura por delante de la porción interna de la fosa yugular
Conducto perilinfático
Vena emisaria (de la cóclea a la vena yugular interna o al seno petroso inferior)

Conducto carotideo: en la superficie inferior del peñasco del temporal
Arteria carótida interna
Plexo (simpático) carotideo interno
Plexo venoso de la carótida interna (del seno cavernoso a la vena yugular interna)

Conducto timpánico: en la superficie inferior del peñasco del temporal, en el reborde del hueso entre el conducto carotideo y la fosa yugular
Rama timpánica del nervio glossofaríngeo
Rama timpánica inferior de la arteria faríngea ascendente

Canaliculo mastoideo: en la superficie inferior del peñasco del temporal, en la pared externa de la fosa yugular
Rama auricular del nervio vago

Agujero estilomastoideo: entre las apófisis estiloides y mastoides del hueso temporal
Nervio facial
Rama estilomastoidea de la arteria auricular posterior

EN LA ÓRBITA

Hendidura esfenoidal } véase
Canal óptico } INTRACRANEALES

Escotadura o agujero frontal: en el borde supraorbitario del hueso frontal a través de un dedo de la línea media
Nervio y vasos supratrocleares

Escotadura o agujero supraorbitario: en el borde supraorbitario del hueso frontal, a dos traveses de dedo de la línea media
Nervio y vasos supraorbitarios

Agujero etmoidal anterior: en la pared interna de la órbita, entre la porción orbitaria del hueso frontal y el laberinto etmoidal
Nervio y vasos etmoidales anteriores

Agujero etmoidal posterior: ocasional, 1 a 2 cm por detrás del agujero etmoidal anterior
Nervio y vasos etmoidales posteriores

Conducto temporocigomático: en la superficie orbitaria del hueso cigomático
Ramo cigomático del nervio maxilar

Conducto nasolagrimal: en la esquina anteroinferior interna de la órbita formada por el hueso lagrimal y el maxilar
Conducto nasolagrimal

Hendidura esfenomaxilar: hacia la parte posterior de la órbita, entre el maxilar y el ala mayor del esfenoides
Nervio maxilar
Nervio cigomático
Ramas orbitarias del ganglio pterigopalatino
Vasos infraorbitarios
Venas oftálmicas inferiores

Conducto suborbitario: en la superficie orbitaria del maxilar
Nervio y vasos infraorbitarios

DIVERSOS

Agujero suborbitario: abertura anterior del conducto suborbitario, en el maxilar, por debajo del borde infraorbitario
Nervio y vasos infraorbitarios

Agujero mentoniano: en la superficie externa del cuerpo de la mandíbula, por debajo del segundo premolar o ligeramente por delante
Nervio y vasos mentonianos

Agujero mandibular: en la superficie interna de la rama de la mandíbula, recubierto adelante y adentro por la espina de Spix (lingula)
Nervio y vasos dentarios (alveolares) inferiores

Agujeros en la superficie infratemporal (posterior) del maxilar
Nervio y vasos dentarios (alveolares) posterosuperiores

Hendidura pterigomaxilar: entre el ala pterigoidea externa y la superficie infratemporal (posterior) del maxilar, continuando hacia arriba con el extremo posterior de la hendidura esfenomaxilar
Arteria maxilar (se introduce en la fosa pterigopalatina)
Nervio maxilar (se introduce en la hendidura esfenomaxilar)
Venas esfenopalatinas

Agujero esfenopalatino: en el extremo superior de la lámina perpendicular del palatino, entre sus apófisis orbitaria y esfenoidal y (por encima) el cuerpo del esfenoides; en la pared interna de la fosa pterigopalatina (visto lateralmente a través de la hendidura pterigomaxilar) y en la pared lateral de la cavidad nasal (visto desde dentro)
Nervios nasopalatino y nasal posterosuperior
Vasos esfenopalatinos

Agujeros en la lámina perpendicular del palatino
Nervios nasales posteroinferiores

Conducto pterigoideo: en la raíz de la apófisis pterigoides del esfenoides, en línea con el ala pterigoidea interna, desde la pared anterior del agujero rasgado anterior hasta la pared posterior de la fosa pterigopalatina (y sólo se ve con claridad en un esfenoides desarticulado)
Nervio del conducto pterigoideo
Arteria del conducto pterigoideo

Conducto musculotubárico: en el lado externo del vértice del peñasco del temporal, en la unión de las porciones petrosa y escamosa, y dividido por un tabique óseo en semiconductos superior e inferior
Tensor del tímpano (semiconducto superior)
Trompa de Eustaquio o auditiva (semiconducto inferior)

Agujero parietal: en el hueso parietal cerca del ángulo posterosuperior (occipital)
Vena emisaria (del seno sagital superior al cuero cabelludo)

Apéndice II Sistema linfático

TRIBUTARIAS DEL CONDUCTO TORÁCICO Y LA CISTERNA DE PECQUET

Conducto torácico
Tronco yugular izquierdo
Tronco subclavio izquierdo
Tronco broncomediastínico izquierdo

Conducto linfático derecho
Tronco yugular derecho
Tronco subclavio derecho
Tronco broncomediastínico derecho

Cisterna de Pecquet
Tronco lumbar izquierdo
Tronco lumbar derecho
Troncos intestinales

GANGLIOS LINFÁTICOS DE LA CABEZA Y DEL CUELLO

Cervicales profundos
Superiores (incluyendo los yugulodigástricos)
Inferiores (incluyendo los yuguloomohioideos)

Ganglios que drenan tejidos superficiales de la cabeza

Occipitales
Auriculares posteriores (mastoideos)
Parotídeos
Bucales (faciales)

Ganglios que drenan tejidos superficiales del cuello

Submandibulares
Submentonianos
Cervicales anteriores
Cervicales superficiales

Ganglios que drenan tejidos profundos del cuello

Retrofaringeos
Paratraqueales
Linguales
Infrahioideos
Prelaringeos
Pretraqueales

GANGLIOS LINFÁTICOS DEL MIEMBRO SUPERIOR Y DE LA GLÁNDULA MAMARIA

Ganglios que drenan el miembro superior

Axilares
Subclaviculares (apicales)
Centrales
Braquiales laterales
Torácicos (anteriores)
Subescapulares (posteriores)
Infraclaviculares
Supratrocleares
Cubitales

Ganglios que drenan la glándula mamaria

Torácicos
Subescapulares
Subclaviculares (apicales)
Paraesternales
Intercostales

GANGLIOS LINFÁTICOS DEL TÓRAX

Ganglios que drenan las paredes torácicas

Superficiales
Torácicos
Subescapulares
Paraesternales
Cervicales inferiores profundos
Profundos
Paraesternales
Intercostales
Frénicos
Diafragmáticos

Ganglios que drenan el contenido del tórax

Braquiocefálicos
Mediastínicos posteriores
Traqueobronquiales
Paratraqueales
Traqueobronquiales superiores
Traqueobronquiales inferiores
Broncopulmonares
Pulmonares

GANGLIOS LINFÁTICOS DEL ABDOMEN Y DE LA PELVIS

Lumbares

Preaórticos
Celiacos
Gástricos
Gástricos izquierdos
Gastroepiploicos derechos
Pilóricos
Hepáticos
Pancreaticoesplénicos
Mesentéricos superiores
Mesentéricos inferiores
Laterales aórticos
Iliacos primitivos
Iliacos externos
Iliacos internos
Epigástricos inferiores
Circunflejos iliacos
Sacros
Retroaórticos

GANGLIOS LINFÁTICOS DEL MIEMBRO INFERIOR

Inguinales superficiales

Superiores
Inferiores
Inguinales profundos
Poplíteos

Apéndice III Nervios

PARES CRANEALES Y SUS RAMOS

I Olfatorio (de la mucosa nasal)

II Óptico (de la retina)

III Motor ocular común

Ramo superior (para el recto superior

y el elevador del párpado superior)

Ramo inferior (para el recto interno, el recto inferior, el oblicuo inferior y el ganglio ciliar)

IV Patético (para el oblicuo superior)

V Trigémino

Oftálmico

Lagrimal

Frontal

SupratrocLEAR

Supraorbitario

Nasociliar → etmoidal anterior → nasal externo

Nasal interno (del etmoidal anterior)

Ganglio ciliar

Ciliar largo

InfratrocLEAR

Etmoidal posterior

Maxilar → infraorbitario

Meningeo

Pterigopalatino

Orbitario

Palatino

Nasal

Faringeo

Cigomático

Cigomático temporal

Cigomático facial

Dentario (alveolar) superior posterior

Dentario (alveolar) superior medio

Dentario (alveolar) superior anterior

Palpebral

Nasal

Labial superior } (del infraorbitario)

Mandibular

Meningeo

Nervio para el pterigoideo interno (y para el periestafilino externo o tensor del velo del paladar y el tensor del tímpano)

Tronco anterior

Bucal

Masetérico

Temporal profundo

Nervio para el pterigoideo externo

Tronco posterior

Auriculotemporal

Lingual

Dentario (alveolar) inferior

Nervio para el milohioideo

Mentoniano

VI Motor ocular externo

(para el recto externo)

VII facial

Petroso superficial mayor

Nervio para el estribo

Cuerda del tímpano

Auricular posterior (para el occipital y los músculos auriculares)

Nervio para el vientre posterior del digástrico

Nervio para el estilohioideo

Temporal

Cigomático } para el frontal

Bucal } y los músculos

Mandibular } de la expresión facial

Cervical

VIII Auditivo (vestibulococlear)

Coclear (del caracol)

Vestibular (del utrículo, el sáculo y las ampollas de los conductos semicirculares)

IX Glossofaríngeo

Timpánico

Petroso superficial menor

Carotídeo

Faringeo

Muscular (para el estilofaríngeo)

Amigdalino

Lingual

X Vago

Meningeo

Auricular

Faringeo (para los músculos de la faringe y el paladar blando, con excepción del estilofaríngeo y el periestafilino externo)

Cuerpo carotídeo

Laríngeo superior

Laríngeo interno

Laríngeo externo (para el cricotiroides)

Laríngeo recurrente derecho (para los músculos de la laringe, con excepción del cricotiroides)

Cardíaco (cervical)

Cardíaco (torácico)

Laríngeo recurrente izquierdo (para los músculos de la laringe, con excepción del cricotiroides)

Pulmonar

Esofágico

Tronco anterior

Gástrico

Hepático

Tronco posterior

Celiaco

Gástrico

XI Espinal (accesorio)

Raiz craneal (para los músculos del paladar y posiblemente los de la laringe a través del vago)

Raiz espinal (para el esternocleidomastoideo y el trapecio)

XII Hipogloso

Descendente (raiz superior del asa cervical, de C1 al vientre superior del omohioideo, y formando a continuación el asa cervical -v. el plexo cervical-)

Nervio para el tirohioideo (de C1)

Muscular (para el geniohioideo de C1) y para los músculos de la lengua, con excepción del glosostafilino

ALGUNAS INERVACIONES DE LA CABEZA Y DEL CUELLO

Todos los músculos de

Faringe

Paladar

Laringe

Lengua

Expresión facial

(incluyendo el buccinador)

Masticación

Inervado por

Plexo faríngeo

Plexo faríngeo

Laríngeo recurrente

Hipogloso

Facial

Mandibular del trigémino

Con excepción de

Estilofaríngeo

Periestafilino externo

(tensor del velo del paladar)

Cricotiroides

Glosostafilino

Inervado por

Nervio glossofaríngeo

Nervio para el

pterigoideo medio

Laríngeo externo

Plexo faríngeo

ndice alfabético

A

- domen, 221-284
- olon ascendente, 224, 231, 241, 252
- descendente, 229, 235, 241
- sigmoide, 235, 268, 275
- ortos transversales, 9
- anglios linfáticos, 360
- inguinales superficiales, 222, 225, 267, 320
- imagen coronal RM, 259
- nivel ombligo, 221
- puntos superficiales, 221
- región superior, 229-249
- regiones, 221
- superior, vasos gástricos derecha, 242
- izquierda, 224, 242, 250
- visceras, 229, 230-234, 245
- omografía computerizada, 229
- osceso anal, 281
- epático, 282
- rectal, 281
- oscosos peritoneales, drenaje, 282
- icidente cerebrovascular, 80
- etábulo, 102, 286, 292, 326
- romión, 118, 120, 138
- puntos superficiales, 134, 177
- ueducto vestibulo, 358
- lenoides (amígdala faríngea), 62, 67
- uctor mínimo, 319
- ujero ciático mayor, 273
- menor, 273
- uego, 21, 30, 358
- igomaticofacial, 34
- igomaticotemporal, 34
- entario inferior, 27, 28, 358, 359
- sfenopalatino, 22, 358, 359
- stilomastoideo, 19, 70, 358, 359
- tmoidal anterior, 22, 30, 359
- posterior, 22, 30, 359
- ncisivo, 68
- nfraorbitario, 358, 359
- cráneo, 11, 22, 31
- puntos superficiales, 48
- nnominado, 358
- nterventricular, 76, 77, 80, 82
- ntervertebral, 105, 108
- mastoideo, 19, 358
- mentoniano, 358, 359
- cráneo, 11, 14, 26, 28
- puntos superficiales, 48
- bturador, 273
- hueso, 102, 286, 288, 292
- imágenes, 327
- occipital, 19, 21, 37, 358
- borde, 27, 62, 63
- oval, 19, 21, 35, 358
- Agujero palatino anterior, 359
- posterior, 19, 359
- rasgado anterior, 19, 21, 358
- posterior, 19, 21, 358
- redondo mayor, 19, 21, 35, 358
- menor, 19, 21, 35, 358
- venoso (esfenoidal emisario), 21, 358
- vertebral, 96, 97, 98
- Vesalio, 21, 358
- Agujeros palatinos accesorios, 19, 359
- Ala blanca interna (triángulo hipogloso), 79
- Aleta interna rótula, 323
- Allen, prueba, 174
- Almohadilla grasa infrarrotuliana, 334, 338-339
- Amígdala cerebela faríngea (nasofarínge). Véase Adenoides (amígdala faríngea)
- lingual, 67
- Amígdalas palatinas, 67
- Amigdalitis, 89
- Anastomosis portocava, 281
- portosistémicas, 281
- Anestesia caudal, 115
- epidural, 115
- espinal, 115
- Aneurisma popliteo, 355
- Angina, 91
- pecho, 218
- Angiografía cardíaca, 218
- Angioplastia balón, 218
- Angular omóplato, 140
- cuello, 39, 40, 42, 44, 46
- inserciones, 119, 121
- Ángulo acromial, 118
- anorrectal, 282
- duodenoyeyunal, 234, 235
- esternal, 185
- Anillo femoral, 269
- fibroso, 109
- inguinal. Véase Anillo inguinal profundo; Anillo inguinal superficial
- profundo, 226, 228, 266, 267, 269
- superficial, 222, 263, 266, 267
- -- puntos superficiales, 226
- timpánico, 24
- Waldeyer, 67
- Ano, márgenes, 278, 279, 280
- Anosmia, 89
- Antebrazo, 117, 152-157
- Antemuro, 80
- Antitrago, 70
- Antro mastoideo, 70, 71
- Aorta, 212, 215
- abdominal, 229, 254, 262
- aneurisma, 218, 281
- arterias renales accesorias, 257
- ascendente, 189, 190, 193, 195
- Aorta, bifurcación, 226
- coartación, 218
- diafragma, 261
- surco, 208
- torácica (descendente), 215, 216
- -- imágenes axiales, 200
- -- pedículo pulmón, 198, 199
- Apéndice vermiforme, 252
- xifoides, 180, 185
- Apéndices epiploicos, 232
- Apendicitis, 281
- Apófisis articular inferior, 95, 96, 97, 98
- superior, 96, 97, 98, 99, 101
- articulares, articulación (cigapófisis), 105, 108, 109, 114
- clinoides anterior, 21, 35, 61
- posterior, 21, 35, 61
- coracoides, 118, 120, 137, 143
- *crista galli*, 13, 21, 26, 27, 36, 65
- espinosa, vértebras cervicales, 95, 96, 106
- -- lumbares, 98, 101, 108, 109
- -- torácicas, 96, 97, 108
- estiloides, 19
- marginal (malar), 22
- mastoides, 14, 17, 33, 38, 70
- pterigoides, 35
- -- ala externa, 17, 20, 22, 27, 35
- -- interna, 17, 20, 27, 35
- gancho ala interna, 17, 19, 22, 27, 35
- vaginal, 35
- xifoides esternal, 177
- Aponeurosis bicipital, 152, 153, 154
- coracoclavicular, 47, 121, 136, 144
- cremastérica, 266
- cribosa, 266
- escrotal superficial, 266
- faringobasilar, 55
- oblicuo menor, 222, 223
- -- capa anterior, 222, 223
- -- -- posterior, 222
- palmar, 161
- perineal media, 268, 278
- plantar, 346, 349, 350
- rectovesical, 271
- renal, 258
- toracolumbar, 94, 111, 112
- porción lumbar, 258, 261
- Aracnoides, encéfalo, 72, 73, 74
- médula espinal, 104, 106, 109
- Árbol bronquial, 202, 206, 207
- Arco aórtico, ecocardiografía, 195
- cigomático, 34, 48
- -- cráneo, 14, 17, 19, 26
- -- disección, 50, 52
- -- crural Falopio (ligamento inguinal), 273
- -- -- inserciones, 287, 289, 293
- -- -- mujer, 264, 267
- -- -- puntos superficiales, 226

- Arco crural Falopio (ligamento inguinal)
 varón, 265, 266, 269, 270
 - dorsal carpo, 170
 - hioideo, 60
 - lumbocostal medial (arco psoas), 212, 237
 - palmar profundo, 158, 163, 165, 166
 -- superficial, 158, 161, 163
 - plantar, 352
 - superciliar, 30
 - venoso dorsal pie, 344, 346
 - vertebral, 103
 Área Little, 67
 Arrancamiento musculatura corva, 357
 Arteria acromiotorácica, 137, 145
 ~ anastomótica magna, rama safena, 323
 - apendicular, 252
 - articular inferoexterna, 331, 343
 -- inferointerna, 331, 343
 -- superoexterna, 331, 343
 -- superointerna, 331, 338-339, 343
 - auricular posterior, 39
 - axilar, 145
 - basilar, 74, 75, 76, 77, 78
 - carótida común, 195, 199, 206, 215
 --- cuello, 39, 41, 43, 44, 45, 46
 --- faringe, 55, 57
 --- mediastino, 199, 200, 210
 --- palpación, 38
 -- externa, 39, 40, 41, 43
 -- interna, 76
 --- cuello, 43, 45, 46
 --- encéfalo, 74, 75, 77, 78
 --- faringe, 55
 --- fosas craneales, 61
 -- soplos, 91
 - central retina, 83
 --- oclusión, 90
 - cerebelosa anteroinferior, 75, 78
 -- posterior, 75, 76, 79
 -- superior, 61, 75, 77, 78
 - cerebral anterior, 61, 62, 75, 76, 78
 ~ media, 61, 75, 76, 78, 82
 -- posterior, 61, 75, 77, 78
 - cervical ascendente, 210
 -- transversa, 39, 43, 46, 47, 210
 - ciliar posterior, 65
 - circunfleja escapular, 141, 145, 148
 -- surco, 119, 121
 -- femoral lateral, 225, 319, 321, 322
 -- iliaca, 262
 -- interna, 319, 322
 - colateral externa índice, 163, 165
 -- interna pulgar, 163, 165, 169, 170
 --- superior, 147
 -- palmar dedos, 163, 165, 166
 - cólica derecha, 238, 252
 -- izquierda, 240
 -- media, 238, 239, 240, 249
 ~ comunicante anterior, 65, 78
 -- posterior, 61, 74, 75, 76, 78
 - conal, 194
 - coronaria derecha, 189, 190, 194
 --- rama interventricular posterior, 190, 194, 195
 ---- marginal, 189, 190, 194
 -- izquierda, 192, 194, 195
 --- orificio, 193
 -- rama circunfleja, 190, 194, 195
 ---- interventricular anterior, 189, 190, 192, 194
 - cubitopalmar, 162, 163, 165, 166
 -- antebrazo, 153, 154, 155
 -- codo, 151
 Arteria cubitopalmar mano, 161, 165
 -- muñeca, 158, 162, 163
 - dentaria inferior, 52
 - diagonal, 194
 - diafragmática izquierda, 216
 - digital plantar, 352
 - dorsal metatarso (arqueada), 348
 -- nariz, 64
 -- pene, 270, 279, 280
 -- pie, 344, 348
 -- superficial, 266
 - epigástrica superficial, 322
 - espermática, 240, 244
 -- (testicular), 240, 252
 - espinal anterior, 78, 106, 215
 - esplénica, 237, 249, 251
 - etmoidal anterior, 65
 - facial cara, 49, 50, 52
 -- cuello, 40, 41, 42, 43, 44, 45
 -- palpación, 48
 - faríngea inferior (ascendente), 46, 55
 - femoral (común), 319
 --- cateterización, 355
 --- muslo, 320, 321, 322, 323
 --- profunda, 267, 319, 321, 322, 326
 --- puntos superficiales, 226
 --- región inguinal, 225, 267, 270
 -- superficial, 319
 - frontopolar, 76
 - gástrica derecha, 237, 242
 -- izquierda, 237, 242, 249, 251
 - gastroduodenal, 237
 - glútea superior, 271, 272, 317, 324
 - hemorroidal (rectal) media, 271, 277
 -- superior, 271
 - hepática, 237, 246, 247, 249
 -- accesoria, 237
 - común, 237
 - humeral, 147
 -- circunfleja anterior, 137, 145
 - ileocólica, 238, 239, 249, 252
 - iliaca común, 262, 269
 -- externa, 228, 262, 269, 270, 272
 -- interna, 271, 272
 - intercostal posterior, 186, 196-197, 199, 213, 215
 -- superior, 196-197, 199, 211
 - interósea anterior, 153, 155, 165, 170
 -- común, 153, 155
 -- dorsal pie, 348
 -- plantar, 352
 -- posterior, 170
 - isquiática, 271, 272, 317
 -- rama anastomótica, 319
 - labial superior, 50
 - lagrimal, 65
 - linguea superior, 39, 41, 43, 44, 45
 - lingual, 43, 45, 69
 -- profunda, 39
 - maleolar anterior externa, 347
 - mamaria interna, 187, 199, 210, 211, 216
 - marginal izquierda, 194
 - maxilar, 52, 53, 57, 69
 - meníngea media, 52, 57, 69
 -- posterior, 55
 - mesentérica inferior, 240, 249, 262
 -- superior, 212, 229, 238-240, 244, 249
 --- síndrome, 283
 - nodo auriculoventricular, 194
 -- sinusal, 194
 - obturatriz, 269, 270, 271, 272, 277
 -- accesoria, 228, 269
 - occipital, 39, 45, 46, 54
 Arteria oftálmica, 65, 66, 76
 - palatina inferior (ascendente), 39, 45
 - perforante, 319
 - pericallosa, 76
 - perineal, 280
 - peronea, 342, 343
 -- rama perforante, 347
 - plantar externa, 346, 350, 351, 352
 -- interna, 346, 349, 351, 352
 - poplítea, 331
 -- hueco, 330, 331, 342, 343
 -- muslo, 318, 319
 - pudenda externa profunda, 270
 -- interna, 271, 272, 280, 317
 - radial antebrazo, 153, 154, 155
 -- arco palmar superficial, 163, 165
 -- codo, 151
 -- mano, 169, 170
 -- muñeca, 158, 161, 163, 165, 166
 -- punción arterial, 176
 - radicular, 104
 - recurrente cubital, 153
 --- anterior, 155
 --- posterior, 155
 -- radial, 153, 155
 - renal derecha, 212, 229, 254, 255, 257
 -- izquierda, 240, 257
 -- ramos, 256
 - sacra lateral, 271, 272
 -- media, 324
 - safena, 338-339
 - subclavia, 41, 47, 211
 -- derecha, 196-197, 210
 -- izquierda, 46, 195, 199, 200, 206, 215
 -- surco, 179, 208
 - subcostal, 212, 215, 260
 - submentoniana, 43
 - supraescapular, 41, 42, 43, 46, 47, 210
 - suprahiodea, 43
 - supraorbitaria, 48, 64, 65
 - temporal media, surco, 33
 -- profunda, 52
 - tibial posterior, 331, 342, 343
 --- características superficiales, 344
 --- pie, 345, 346, 347
 --- tobillo, 345, 346, 347
 - tímica, 210
 - tiroidea inferior, 45, 46, 210
 -- gran rama esofágica, 46
 -- superior, 39, 41, 42, 43, 45, 55
 - torácica, 145
 -- inferior, 137, 145
 - transversa cara, 50
 - umbilical, feto, 227
 -- resto, 224, 228, 277
 - uterina, 277
 - vaginal, 277
 - vertebral encéfalo, 74, 75, 77, 78, 79
 - vesical inferior, 270, 271
 -- superior, 270, 271, 277
 Arterias, 4
 - bronquiales, 206, 207
 - carótidas. Véase Arteria carótida común; Arteria carótida externa; Arteria carótida interna
 - císticas, 237, 247
 - colaterales palmares dedos, 161, 163, 164, 165
 - coronarias, 190, 194. Véase también Arteria coronaria derecha; Arteria coronaria izquierda
 -- angioplastia balón, 218
 - digitales dorsales pie, 348

Arterias espinales posteriores, 79, 104
 – gemelas (surales), 342
 – ilíacas. Véase Arteria iliaca común; Arteria ilíaca externa; Arteria ilíaca interna
 – intercostales, 186, 199, 213
 – interóseas dorsales, 170
 – – palmares, 165, 166
 – palmares, arteriografía, 165
 – pulmonar derecha, 190, 196-197, 206, 207, 213
 – – izquierda, 190, 198, 199, 206, 207, 213
 – pulmonares, 206, 207. Véase también Tronco pulmonar
 – renales accesorias, 257
 – suprarrenales, 255
 – tarsianas, 348
 – yeyunales, 238, 239
 Arteriografía arterias palmares, 165
 – braquial, 153
 – carotídea, 76
 – coronaria, 194
 – femoral, 319
 – poplítea, 343
 – pulmonar, 207
 Articulación acromioclavicular, 121, 134, 136, 138
 – astragalocalcánea, 348, 349
 – astragalocalcaneonavicular, 348, 349
 – atlantoaxoidea, 113, 114
 – atlantooccipital, 20, 104
 – cadera, ligamentos sacroilíacos dorsales, 325
 – carpometacarpiana pulgar, 131, 167
 – – ligamento lateral externo, 167
 – condrocostal, 181
 – coxofemoral (cadera), 324-326
 – – cápsula, 297, 326
 – – radiografía, 327
 – – vistas artroscópicas, 327
 – – zona orbicular, 326, 327
 – cricotiroidea, 59
 – cuneonavicular, 349
 – esternoclavicular, 38, 121, 182, 209
 – externoxifoidea, 180, 182, 221
 – interfalángica distal, 167
 – – pie, 349
 – – mano, 117, 132, 158
 – – – ligamentos, 167
 – – – movimiento, 159
 – – proximal, 167
 – manubrioesternal, 180, 181, 182, 209
 – mediocarpiana, 131, 171, 172
 – metatarsofalángica, ligamento lateral, 353
 – – primera, 348, 349
 – peroneotibial inferior, 305, 354
 – – superior, 305, 332-333
 – radiocarpiana, 131
 – radiocubital distal, 167, 171, 173
 – – proximal, 128, 150, 151
 – sacroiliaca, 102, 327
 – subtalar, 348, 349
 – temporomandibular, 16
 – – cápsula, 20, 39, 50-51, 52
 – – reducción, 91
 Articulaciones costotransversas, 214
 – costovertebrales, 214
 – metacarpofalángicas, 132, 158
 – – ligamentos, 167
 – – movimiento, 159
 Asa hipogloso, 40, 42, 44, 45
 Ascitis, 281
 Aspiración médula ósea, 218
 Astrágalo, 310, 312, 313, 347, 349

Astrágalo, cabeza, 312, 313, 354
 – cuello, 312
 – imagen, 347, 354
 – inserciones, 313
 – osificación, 315
 Ático timpánico, 70
 Atlas, 93, 95, 104, 105
 – arco anterior, 62, 95
 – – posterior, 63, 95
 – osificación, 103
 – radiografía, 113, 114
 Atragantamiento, reflejo, 89
 Aurícula derecha, 189, 190, 191, 193, 200
 – izquierda, 190, 206
 – – orejuela, 189, 190
 – – radiografía esófago, 217
 – – vena oblicua, 195
 Axila, 144-146
 Axis, 93, 95, 104
 – apófisis odontoides, 62, 63, 95
 – osificación, 103
 – radiografía, 113, 114

B

Banda moderadora, 191
 Bazo, 229, 250-251
 Biopsia hepática, 282
 – renal, 281
 Bloqueo nervio intercostal, 219
 Boca, vestibulo, 53
 Bocio, 90
 Bola adiposa Bichat, 43, 50
 Bolsa serosa radial, 164
 – – retroolecraneana, 149
 – – suprarrotuliana, 335
 – subacromial, 142
 – subescapular, 142, 143
 Borde costal, 177, 182, 184, 185, 221
 – infraorbitario, 11, 26, 31, 48
 – supraorbitario, 11, 26, 30, 48
 Bóveda craneal (calvaria), 11, 18, 72
 Brazo (miembro superior), 117, 147-148
 – vasos profundos, 147, 148
 Bregma, 18
 Broncografía, 204, 205
 Broncoscopia, 218
 – carina, 201
 Bronquio apicoposterior, 201, 203, 205
 – pedículo pulmón, 196-197, 198, 199
 Bronquios, 201
 – lobares, 201
 – lóbulo superior, 196-197, 201
 – principales, 196-197, 198, 199, 201
 – segmentarios, 201
 – segmentos broncopulmonares, 203-205
 Bucofaringe, 62
 Bulbo olfatorio, 61, 67, 74, 75, 77
 – raquideo, 62, 76, 78, 81
 Bulla etmoidal, 22, 36, 68
 Bursitis olécranon, 174
 – suprarrotuliana, 355

C

Cabeza, 11-91
 – arterias, feto, 25
 – corte sagital, 62
 – – transversal, 7
 – ganglios linfáticos, 360
 – medusa, 281

Cabeza, nervios, 361
 – sistema autónomo, 88
 Cadera, fracturas, 356
 Calcáneo, 285, 310, 312, 313, 349, 354
 – apófisis menor (*sustentaculum tali*), 310, 313, 353, 354
 – carillas articulares, 348
 – osificación, 314, 315
 Cálculos (piedras) salivales, 91
 – ureterales, 281
 Calvaria (bóveda craneal), 11, 18, 72
 Canal basilar, 21, 22, 27, 63
 – cavernoso, 21, 35
 – lagrimal, 31
 – lasolagrimal, 22, 359
 Canaliculo coclear, 359
 – mastoideo, 359
 Cápsula interna, 80, 81, 82
 – renal, 258
 Cara, 48-54
 – esqueleto, 11
 – infecciones, diseminación intracraneal, 89
 – nacimiento, 25
 – porción inferior, 44
 – puntos superficiales, 48
 – radiografía, 26
 Carilla articular, 96, 97
 Carillas articulares superiores, 95
 Carina, 201
 Carpo, ligamento lateral interno, 150, 167
 Cartilago aritenoide, 58, 60
 – corniculado, 59, 60
 – cricoides, 40, 58, 59, 60
 – – puntos superficiales, 38, 209
 – cuneiforme, 59
 – tiroides, 44, 57, 58, 59, 60
 Cartilagos costales, 1, 181, 185
 – – escotaduras, 180
 – – proyecciones superficiales, 182
 Carúncula duodenal, 244, 248
 – lagrimal, 64
 Cavidad cotiloidea, 325
 – craneal, 61-63
 – digital fémur (fosa trocantérea), 294, 296
 – endometrial, 275
 – glenoidea, 120, 142, 143
 – peritoneal, 233, 251
 – sigmoidea, 126
 – – menor, 127
 – timpánica, techo, 19, 21, 33, 70
 Cayado aórtico, 198, 199, 215
 – – imágenes axiales, 200
 – – radiografía esófago, 217
 Celdillas etmoidales, 13, 22, 30, 53
 – neumáticas mastoideas, 70, 71
 Centro perineal, 268, 274, 278, 279
 Cerebelo, 62, 75, 76, 78
 Ciática, 355
 Ciego, 226, 251, 252
 – *in situ*, 224, 231
 Cifosis, 93
 Cingulo, circunvolución, 76
 Cintilla olfatoria, 61, 63, 74, 75
 – óptica, 61, 74
 Circunvolución frontal ascendente, 72, 73, 76
 – – inferior, 73
 – – media, 73
 – hipocampo, 75, 77
 – parietal ascendente, 72, 73, 76
 – supramarginal, 73

- Circunvolución temporal inferior, 73
 -- media, 73
 -- superior, 73
 Circunvoluciones, 72
 Cisterna basal (interpeduncular), 81
 - bulbocerebelosa, 62
 - magna, 62
 - quilo (Pecquet), 212, 360
 Cisternas subaracnoideas encéfalo, 75
 Cistitis, 281
 Cistoscopia, 281
 Claudicación intermitente, 355
 Clavícula, 1, 38, 120-121
 - osificación, 133
 - puntos superficiales, 38, 47, 134, 177
 Clítoris, 278
 Coana (abertura nasal posterior), 62, 63
 Coccidinia, 115
 Cóccix, 1, 93, 100-101, 102
 - punta, 316
 Codo, 149-151, 153, 156
 - articulación, 117, 128, 150-151
 - fosa cubital, 152, 155
 - golfista, 174
 - tenista, 174
 Cola caballo, 106, 107, 109, 229
 Colangiopancreatografía retrógrada
 endoscópica, 244, 248
 Colectectomía, 281
 Colectistitis, 281-283
 Colículo seminal (*veru montanum*),
 268, 271
 Colles, fractura, 129, 174
 Colon, ángulo cólico derecho, 224,
 231, 241
 --- izquierdo, 235, 241
 - ascendente, 224, 231, 241, 252
 - descendente, 229, 235, 241
 - mesocolon sigmoide, 235, 274, 277
 --- transverso, 234, 236
 - sigmoide, 235, 268
 - transverso, 229, 234, 235
 -- imagen, 241
 -- *in situ*, 224, 230, 231, 232
 Colostomía, 282
 Columela caracol, 71
 Columna cervical, inmovilización, 115
 - lumbar, radiografías, 114
 - vertebral, 93-109, 113-115
 -- lumbar, hernia disco, 107, 115
 -- médula espinal, 104, 105, 106,
 107-109
 -- plexo venoso, 108, 115
 -- proyección oblicua (perrito), 114
 -- región torácica, 105-108
 Comisura anterior, 76
 - blanca posterior, 76
 - boca, 48
 Condileo, 19, 37, 358
 Cóndilo occipital, 17, 19, 27
 Conducto anal, 268, 271, 274
 - auditivo externo, 14, 17, 19, 24, 33, 70
 -- interno, 21, 27, 33, 71, 358
 - carotideo, 19, 33, 70, 358, 359
 - cístico, 237, 247, 248
 - colédoco, 237, 247, 248
 - deferente, 228, 262, 266, 268, 270
 - dentario inferior, 52
 - femoral, 226, 267, 320
 - galactóforo, 183
 - hepático, 237, 246, 247, 248
 - hipogloso, 19, 21, 27, 37, 358
 - inguinal, 267
 Conducto linfático derecho, 360
 - musculotubárico, 359
 - nasolagrimal, 64, 68
 - Nuck, 267
 - óptico, 21, 22, 35, 358
 - palatino anterior (incisivo), 27, 31
 - palatinovaginal, 19, 359
 - pancreático (Wirsung), 244, 249
 -- accesorio (Santorini), 244
 - peritoneovaginal, 267
 - pterigoideo (vidiano), 35, 359
 -- nervios, 54, 68
 - pudiendo (Alcock), 278, 280
 - sacro, 99, 100, 101
 - Stenon, 39, 48, 50
 - suborbitario, 359
 - temporomalar, 22, 34, 64, 359
 - timpánico, 359
 - torácico, 210, 212, 360
 -- origen, 212
 -- porción cervical, 46, 212
 -- -- torácica, 199, 212, 216
 - uterino. Véase Trompa Falopio (uterina)
 - vomerovaginal, 19, 359
 - Wharton (submandibular), 39, 45, 69
 Conductos semicirculares, 24
 Conexiones venosas escrotales, 225, 320
 Cono medular, 106, 107, 109, 229
 Continencia heces, 282
 - urinaria, 282
 Contractura Dupuytren, 174
 - Volkmann, 174
 Corazón, 189-195
 - aurículas. Véase Aurícula derecha;
 Aurícula izquierda
 - base (superficie posterior), 190, 195
 - borde derecho, 189
 -- inferior, 189
 - izquierdo, 189
 - cirugía derivación coronaria, 218, 357
 - ecocardiografía Doppler color, 195
 - esqueleto fibroso, 193
 - infarto miocárdio, 219
 - inyecciones intracardíacas, 219
 - molde, 195
 - proyecciones superficiales, 182
 - ruidos cardíacos, 219
 - sección coronal, 192
 - superficie esternocostal, 190
 -- inferior (diafragmática), 190
 - tabique interauricular, 191, 193
 - válvulas, 182, 193, 200
 - ventrículo derecho, 189, 190, 191
 --- infundíbulo, 190, 191, 193
 - ventriculos, 191-192
 - vértice (punta), 182, 190, 200
 Corden espermático, 225, 266, 270
 Córnea, 64
 Cornete medio, 11, 36, 53, 68, 69
 - nasal inferior, 26, 36, 53, 68, 69
 - superior, 36, 68, 69
 - supremo, 69
 Cornetes nasales, 68, 69
 Corredera bicipital, 122, 142
 Corteza, área visual, 80
 Costillas, 1, 177, 178-179
 - articulaciones, 214
 - fracturas, 218-219
 - músculos, 185-187
 - osificación, 103
 - síndrome chasquido, 219
 Costocondritis, 218
 Coxa vara, adolescentes, 315, 356
 CPRE. Véase Colangiopancreatografía
 retrógrada endoscópica
 Cráneo, 1, 11-37
 - agujeros, 358-359
 - base, 19-21, 359
 - definición, 11
 - fetal, arterias, 25
 - huesos, 28-37
 - inserciones musculares, 12, 16, 20
 - radiografías, 13, 15, 25, 26
 - recién nacido término, 24-25
 - transiluminación, 26
 - trepanación, 91-92
 Cresta frontal, 18, 21, 26, 30
 - iliaca, 102, 286, 288, 290, 324
 -- puntos superficiales, 110, 226, 316
 -- tubérculo, 226, 286, 290, 292
 - infratemporal (esfenotemporal), 17
 - interocantérea, 294, 296
 - lagrimal anterior, 14, 22, 31
 -- posterior, 14, 22
 - obturatriz, 286, 292
 - occipital externa, 19, 37
 -- interna, 37
 - pubis, 288, 290, 292
 - sacra mediana, 99, 100
 - terminal, 191, 193
 Cuarto ventrículo, 62, 76, 82
 -- suelo, 63, 79, 81
 Cúbito, 1, 127-129
 - apófisis coronoides, 150, 151
 -- estiloides, 127, 131
 - fracturas, 129
 - osificación, 133
 Cuello, 38-47
 - base, 46-47
 - cara derecha, 42
 - cortes transversales, 7
 - ganglios linfáticos, 360
 - nervios, 361
 - puntos superficiales, 38, 47, 209
 - útero, 274, 275, 277
 Cuerda tímpano, 52, 54, 69, 71, 88
 - vocal superior, 60
 Cuerdas tendinosas, 191, 192
 - vocales, 38, 60
 -- falsas, 60
 Cuero cabelludo, colgajos quirúrgicos, 91
 -- heridas, 90
 -- infección, difusión intracraneal, 89
 Cuerpo anococcigeo, 268, 278,
 279, 280
 - calloso, 62, 74, 76, 77, 80, 81
 - cavernoso, 268, 279
 - esponjoso, 268, 279
 - geniculado externo, 74
 -- interno, 74
 - glándula pineal, 76, 77
 - humano, cortes transversales, 7-10
 - lúteo, 275
 Cuerpos geniculados, 74
 Cúpula caracol, 71

D

- Dedo resorte, 174
 - movimientos, 159
 - tendones, 164, 168, 169, 170
 Dentición, 23
 Derivación femoropoplíteica, 355-356
 Dermatomas, 6
 Derrame pericárdico, 218

Derrame pleural, 218
 Desgarro manguito rotadores, 175
 Desgarros meniscales, 355
 Diafragma, 188, 196, 216, 261
 – centro frénico, 216, 261
 – inserciones, 179, 181
 – silla turca, 65
 – urogenital, 271
 Diálisis peritoneal, 282
 Diente canino, 23
 Dientes, 23
 – deciduos, 23, 24
 – molares, 23
 – pérdida ancianos, 23
 – permanentes, 23
 – premolares, 23
 Digástrico, vientre anterior, 39, 40, 42, 44
 – – – inserciones, 29
 – – posterior, 39, 52
 – – – inserciones, 20
 Diploe, 21
 Discectomía, 115
 Disco intervertebral, 109
 – – hernia, 107, 115
 – – región cervical, 62, 104, 105
 – – – lumbar, 107, 108, 114
 – óptico, 83
 Diseminación intracraneal, infección cara, 89
 Disfagia, 218
 Dispositivos contraceptivos intrauterinos, 282
 DIU. Véase Dispositivos contraceptivos intrauterinos
 Drenaje abscesos peritoneales, 282
 – intercostal, 218
 Duodeno, 224, 233, 234, 244
 – carúncula duodenal, 244, 248
 Duramadre cerebral, 63, 72
 – médula espinal, 104, 106, 107

E

Ecocardiografía Doppler color, 195
 Embarazo ectópico, rotura, 283
 Embolia pulmonar, 218
 Eminencia arcuata, 21, 33
 – frontal, 24, 30
 – iliopectínea, 286, 288, 290, 292, 324
 – medial, 75, 76, 79
 – parietal, 18, 24, 34
 – tenar, 158
 – teres (facial), 79
 Encéfalo, 72-82
 – ala gris (triángulo vagal), 79
 – polígono arterial Willis, 78
 – tercer ventrículo, 76, 77, 80, 81, 82
 – venas, 73
 – ventrículos, 82
 Endarterectomía carotídea, 89
 Enema bario doble contraste, 241
 Enfermedad De Quervain, 174
 Osgood-Schlatter, 355
 Epididimo, 266, 268
 Epifisis superior fémur, luxación, 315, 356
 Epiglotis, 57, 58, 59, 60, 62
 Epiplón mayor, 229, 232, 234, 236
 – – *in situ*, 224, 230, 231, 245
 – menor, 224, 229, 233, 234, 236
 Episiotomía, 282
 Epistaxis, 89
 Epitelio olfatorio, 67
 Erección, 282
 Escápula (omóplato) alada, 176
 Esclerótica, 64
 Escotadura (agujero) supraorbitaria, 22, 30, 48, 358, 359
 – ciática mayor, 286, 288, 325
 – – menor, 286, 288, 292, 325
 – coracoidea (supraescapular), 118
 – etmoidal, 30
 – frontal, 11, 22, 48, 359
 – isquiopúbica (acetábulo), 286, 292
 – mandibular, 28
 – pterigoidea, 35
 – yugular, 177
 Escroto, 279
 Esfínter pilórico, 224
 Esófago, 196-197, 198, 199, 206, 213
 – abdomen superior, 237, 242
 – diafragma, 216, 217, 261
 – imágenes, 200, 217
 – tendón, 58, 59
 Espacio humerotricipital cuadrangular, 141, 148
 – – triangular, 148
 – perforado anterior, 74
 – – posterior, 74, 75, 76
 – retromamario, 183
 – retropúbico (Retzius), 275
 – subaracnoideo, 64, 72, 106
 Espacios intercostales, 213
 Espalda, 93-94, 110-112
 – músculos, 94, 111-112
 Espina bífida, 99
 – ciática, 265, 273
 – – hueso, 102, 286, 288, 290, 292
 – iliaca anteroinferior, 273, 324
 – – – hueso, 102, 286, 288, 290, 292
 – – anterosuperior, 264, 265, 273, 324
 – – – hueso, 102, 286, 288, 290, 292
 – – – puntos superficiales, 226
 – – posteroinferior, 286, 288, 290
 – – posterosuperior, 110, 286, 288, 290, 316
 – nasal anterior, 11, 14, 31
 – – posterior, 19
 – Spix, 27, 28, 78
 Espinas palatinas, 19
 Espinilla (canilla), 302
 Esplenectomía, 283
 Esplenomegalia, 283
 Espolón calcario, 80, 82
 – femoral, 298
 Espondilolistesis, 114, 115
 Esqueleto, 1
 – axial, 93, 177
 Esternón, 1, 47, 180-181, 200
 – articulación, 181
 – cuerpo, 177, 180
 – fracturas, 218-219
 – inserciones, 181
 – osificación, 103
 Estómago, 242-243
 – corte transversal, 229
 – cuerpo, 242, 243
 – curvatura mayor, 242, 243
 – – menor, 242, 243
 – fondo, 242
 – *in situ*, 224, 230, 231, 245
 – porción pilórica, 242, 243
 Estribo, 70, 71
 Extravasación orina, 282
 Eyaculación, 282

F

Falanges dedos, 130, 131
 – – centros secundarios osificación, 133
 – – osificación, 314, 315
 – – pie, 285, 310
 – – radiografías, 173
 Faringe, 55-57, 62, 217
 – abierta, 57
 – inervaciones, 361
 – músculos constrictores, 55, 57, 58
 – pared posterior, 56
 Fascia lata, 266, 267, 320, 329
 – temporal, 50
 – transversal, 224
 Fascículo cricofaríngeo, 55, 57
 – tirofaríngeo, 55
 Fascitis plantar, 355
 Fémur, 1, 285, 294-301
 – cabeza, 294, 296, 326, 327
 – condilos, 300, 328, 336
 – cuello, 294, 296, 326, 327
 – cuerpo, 298
 – extremo superior, 296
 – fractura intertrocanterea, 356
 – – subcapital cuello, 356
 – inserciones, 295, 297-298, 301
 – luxación epifisis superior, 315, 357
 – necrosis avascular cabeza, 356
 – osificación, 314
 – trabéculas óseas, 298
 – trocánter mayor, 294, 316, 326
 – – menor, 294, 296
 – tubérculo supracondileo externo, 300, 336
 Feto, arterias cabeza, 25
 – – cuello, 25
 – cráneo, 24-25
 – pared abdominal anterior, 227
 Fibras corticospinales, 80, 81
 Filtro, 48, 91
Filum terminale, 107, 109
 Fisura parietooccipital, 72, 73, 76, 77
 – petroscamosa, 19, 33, 359
 – petrotimpánica, 19, 33, 359
 – Rolando (central), 72, 73
 – Silvio, 73
 – timpanoscamosa, 19, 33
 Flebolitos, 327
 Fondo saco heparrenal (Morison), 236
 – – rectouterino (Douglas), 251, 274, 275, 276, 277
 – – rectovesical, 268
 – – vesicouterino (excavación vesicouterina), 251, 274, 275, 276, 277
 Fontanela anterior, 24, 25
 – esfenoidal, 24
 – mastoidea, 24
 – posterior, 18, 24, 25
 Fontanelas, 24
 Fórceps mayor (cuerpo calloso), 82
 – menor (cuerpo calloso), 81, 82
 Fosa (receso) piriforme, 57, 60, 217
 – canina, 31
 – cerebelosa, 37
 – cerebral, 37
 – condílea, 37
 – – (radial), 124, 125
 – coronoidea, 124, 125
 – craneal anterior, 21, 61, 358
 – – media, 21, 61, 65, 358
 – – posterior, 21, 63, 358

Fosa cubital, 152, 155
 – digástrica, 28
 – escafoidea, 19, 35
 – glenoidea, 17, 19, 33
 – hipofisaria (silla turca), 21, 22, 24, 27, 35
 – iliaca, 102, 273, 288, 290, 292
 – incisiva, 19, 31
 – infraclavicular, 38, 134, 209
 – infraespinosa, 118, 120
 – infratemporal, 52-53
 – – profunda, 54
 – mandibular, 28
 – nasal, 22, 68
 – olecraneana, 124, 125, 150, 151
 – oval, 191
 – pterigopalatina, 17
 – subarcuata, 33
 – subescapular, 118
 – sublingual, 28
 – supraclavicular, 134, 209
 – supraespinosa, 118, 120
 – temporal, 50-51
 – troclear, 30
 – yugular, 33
 Fosas craneales, 21, 61, 358
 – isquiorrectales, 278, 280, 318
 Fosilla esenoetmoidal, 68
 Fosita retrocecal, 252
 Fositas glosopiglóticas, 57, 59, 60, 62
 Fractura Pott (tobillo), 355
 Fracturas metatarsianas (marcha), 356
 Frotis cervical (Papanicolaou), 281

G

Ganglio celiaco, 87, 258
 – cervical medio, 45, 46
 – – superior, 46, 55, 57, 88
 – cervicotorácico (estrellado), 211
 – ciliar, 54, 66, 85
 – esfenopalatino, 54, 68, 85
 – estrellado (cervicotorácico), 211
 – inferior vago (neumogástrico), 46
 – linfático axilar, 137
 – – cervical, hipertrofia, 90
 – neumogástrico (inferior vago), 46
 – ótico, 54, 87
 – semilunar, 84
 – submandibular, 45, 69
 – trigémino, 54, 61, 66, 69
 – – impresión, 21, 33
 Ganglión muñeca, 175
 Ganglios linfáticos inguinales superficiales, 222, 225, 267, 320
 – – paraaórticos, 254, 261
 – – preaórticos, 254
 – yugulodigástricos (Küttner), 43
 Genitales externos varón, 266
 Glabela, 11, 14, 30, 48
 Glande, 266
 Glándula lagrimal, 30, 64, 65, 66
 – mamaria. Véase Pezón
 – sublingual, 39, 45
 – submandibular, 40, 41, 42, 44
 – – porción profunda, 39, 52
 – – puntos superficiales, 38
 – suprarrenal, 251, 254-260, 261
 – tiroides, 43, 44
 – – istmo, 40, 60, 210
 – – lóbulo lateral, 39, 41, 42, 45, 210
 – – puntos superficiales, 38, 58

Glándulas molares, 39
 Globo ocular, 65
 – pálido, 80, 81
 Golfo vena yugular, 69, 70
 Granulaciones aracnoideas, 62, 63, 72
 – – depresiones, 18
 Grasa perirrenal, 258

H

Hallux valgus, 356
 Haustros, 241
 Hemisferio cerebelo, 74
 – cerebral, 62, 72-73, 76, 77, 80, 81
 – – derecho, 73
 Hemorragia extradural, 89
 – subaracnoidea, 90
 Hemorragias subdurales, 90
 Hemorroides, 282
 Hendidura esfenoidal, 21, 22, 26, 35, 358
 – esfenomaxilar, 64, 358, 359
 – – cráneo, 11, 17, 19, 22
 – glútea, 316
 – preoccipital, 73
 – pterigomaxilar, 17, 359
 Hernia femoral (crural), 356
 – hiato, 243, 282
 – inguinal directa, 227, 228, 269, 282
 – – indirecta, 269, 282
 – reconstrucción herniaria, 283
 – umbilical, 283
 Herpes zóster oftálmico, 90
 Hiato sacro, 100
 – semilunar, 22, 68
 – Winslow (agujero epiploico), 233
 Hidátide sésil (apéndice testículo), 266
 Hidrocefalia, 90
 Hidrocele, 283
 Hígado, 232, 237, 246-249
 – abdomen, 221
 – absceso hepático, 281
 – área desnuda, 246
 – biopsia hepática, 281
 – conducto hepático, 237, 246, 247, 248
 – corte transversal, 9, 229
 – *in situ*, 224, 230, 231, 245
 – lóbulo caudado (Spiegel), 242, 246
 – – cuadrado, 246
 – – derecho, 246
 – rotura hepática, 283
 – tubérculo caudado, 246
 – vasos sanguíneos, 247
 – vista posteroinferior, 246
 Hilio hepático, 246
 Hiperacusia, 90
 Hiperplasia benigna próstata, 283
 Hipertrofia ventricular, 219
 Hipocampo, 81, 82
 Hipocondrio, 221
 Hipófisis, 62, 63
 Hipogastrio, 221
 Hipospatias, 283
 Hipotálamo, 76, 77
 Histerosalpingografía, 276
 Hombro, 94, 134-143
 – articulación, 117, 142-143
 – luxación cabeza radio, 175
 – punta, 136
 – puntos superficiales, 134, 138
 – radiografías, 143
 – ramas perforantes anteriores, 135
 Horquilla esternal, 38, 180, 181, 182, 209
 Hoz cerebro, 57, 61, 62, 63, 72
 Hueco poplíteo, 328, 330-331, 341, 342, 343
 Hueso cigomático, 11, 14, 34
 – – apófisis temporal, 34
 – – cara orbitaria, 22, 34
 – coxal, 1, 285, 286-293
 – – inserciones, 287, 289, 291, 293
 – – osificación, 314, 315
 – cúbito, cavidad sigmoidea mayor, 127, 128, 151
 – cuboideo, 310, 312, 354
 – – osificación, 315
 – cuneiforme externo, imagen, 354
 – – osificación, 315
 – – (tercera muñeca), 310, 312, 349, 353
 – – intermedio (segunda muñeca), 310, 312, 354
 – – osificación, 315
 – escafoides, 130, 131, 171, 173
 – – fractura, 130, 174
 – – necrosis avascular, 175
 – – superficies articulares, 172
 – esfenoides, 22, 35
 – – ala mayor, 21, 22, 24, 35, 53
 – – menor, 21, 22, 26, 35, 53
 – – espina, 17, 19, 35, 46
 – – yugo, 21, 35
 – etmoides, 36
 – – apófisis unciforme, 22, 36
 – – lámina cribosa, 36
 – – – papirácea (orbitaria), 14, 22, 36
 – – – perpendicular, 27, 36
 – frontal, 11, 14, 18, 30
 – – espina nasal, 22, 30
 – – feto, 24
 – – porción escamosa, 27
 – – – orbitaria, 21, 22, 27, 30
 – gancho, 130, 131, 171, 173
 – – apófisis unciforme, 130, 158, 173
 – – superficies articulares, 172
 – grande, 130, 131, 171, 173
 – – superficies articulares, 172
 – hioides, 1, 41, 42, 58
 – incisivo, 68
 – lagrimal, 11, 14, 22, 31
 – nasal, 11, 14, 22, 27, 31
 – navicular, 310, 312, 349, 353
 – – articulaciones, 348
 – – imagen, 354
 – occipital, 14, 17, 18, 24, 27, 37
 – palatino, 17, 32
 – – agujeros, 359
 – – apófisis orbitaria, 22, 32
 – – – piramidal, 17, 19, 32
 – – – perpendicular, 22, 32
 – parietal, 34
 – – ángulo mastoideo (posteroinferior), 27, 34
 – – cráneo, 14, 17, 18, 21, 27
 – piramidal, 130, 131, 171, 173
 – – superficies articulares, 172
 – pisiforme, 130, 132, 158, 173
 – sacro, 1, 93, 99-101, 102
 – – osificación, 103
 – – promontorio, 99, 100, 102, 273
 – – sacralización quinta vértebra lumbar, 101
 – semilunar, 130, 131, 171, 173
 – – articulaciones, 172
 – – luxación, 175
 – septal, 67

Hueso sesamoideo, tendones flexor corto
 pulgar, 167, 173
 – temporal, 33, 70-71
 – apófisis cigomática, 14, 33, 34
 – – – estiloides, 14, 17, 19, 33, 70
 – – – mastoides. Véase Apófisis mastoides
 – porción escamosa, 14, 19, 21, 27, 33
 – – – petrosa (peñasco), 19, 21, 33
 – – – timpánica, 14, 19, 33, 46
 – trapecio, 130, 131, 171, 173
 – trapezoide, 130, 131, 171, 173
 Huesos carpo, 1, 130-131
 – osificación, 133
 – pie, 1, 310-313, 315
 – sesamoideos, tendones flexor corto dedo
 gordo, 310, 353, 354
 Húmero, 1, 122-125
 – articulaciones, 128, 142
 – cóndilo humeral, 149, 151
 – corredera bicipital, 122, 142
 – epicóndilo, 124,
 – epífisis, 143
 – epitróclea humeral, 149, 151
 – fractura supracondilea, 175
 – luxación, 175
 – osificación, 133

I

Íleon, 224, 235, 241, 253
 – terminal, 241, 252
 Ilion, 286, 288
 – superficie articular, 288, 290
 Impresión deltoidea, 122, 123
 Infarto miocárdio, 219
 Infundíbulo etmoidal, 68
 Ínsula, 80, 81
 Intestino delgado, 230, 231, 232, 253, 275.
 Véase también Duodeno; Íleon; Yeyuno
 – – enema, 241
 – grueso, radiografía, 241
 Intestinos, 251-253. Véase también Colon;
 Intestino delgado
 Intubación nasogástrica, 90
 Inyecciones intracardíacas, 219
 – intramusculares, 175, 316, 357
 Iris, 64
 Isquemia intestinal, 283
 Isquion, 286, 288
 – rama, 286

L

Labio mayor, 274, 278
 – menor, 274, 278
 Lagrimal, conductillos, 54, 64
 Lambda, 17, 18
 Lámina cribosa, 21, 22, 36, 61, 65
 – cuadrilátera esfenoides, 21, 22, 27, 35
 – terminal, 76
 Láminas vertebrales, 95, 96, 97, 98, 99
 Laminectomía, 115
 Laparoscopia, 282
 – abdomen superior, 230, 232, 245
 – epiplón menor, 233
 – intestino delgado, 253
 – pelvis femenina, 276
 – porción superior cavidad
 abdominal, 225
 – vesícula biliar, 231

Laringe, 58-60, 62
 – anatomía superficie, 58
 – inervaciones, 361
 – musculatura intrínseca, 59
 – orificio entrada, 59, 60, 62
 – ventrículo, 60
 – vestibulo, 60
 Lavado peritoneal, 283
 Lemnisco medial, 79
 Lengua, 57, 59, 62, 69
 – inervaciones, 361
 Ligamento acromiocracicoideo, 119,
 121, 142
 – adiposo (infrarrotuliano), 335
 – alar, 104
 – amarillo, 109
 – ancho, 276
 – anular, 150, 151, 156
 – – anterior carpo, 154, 161, 162
 – – – parte inferior, 341, 345
 – – posterior carpo, 156, 157, 158,
 168, 169
 – arqueado mediano diafragma, 261
 – arterioso, 199
 – astragalocalcáneo externo, 313
 – – interno, 313
 – – interóseo, 313, 348, 349
 – bifurcado (Y), 311, 313, 348, 349
 – calcaneocuboideo inferior, 311, 349, 353
 – calcaneonavicular inferior, 311, 348,
 349, 353
 – – plantar, 311, 348, 349, 353
 – cervical, 313, 348, 349
 – conoide, 119, 121, 142
 – coracoclavicular, 119
 – coracohumeral, 121
 – coracoide, 119, 121, 142
 – coronario, hoja inferior, 246
 – costoclavicular (romboideo), 120, 121, 179
 – costotransverso, 179, 214
 – – externo, 112, 179, 214
 – – superior, 179, 214
 – cricotiroides, 58
 – cruciforme, 104
 – cruzado anterior, 332-333, 334, 335
 – – – inserciones, 301, 307
 – – – rotura, 357
 – – posterior, 332-333, 334, 335
 – – – inserciones, 301, 303, 307
 – cubitocarpiano palmar, 167
 – cuboideonavicular inferior, 353
 – cuneonavicular inferior, 353
 – deltoideo, 348, 349, 353
 – – inserciones, 304, 313
 – – rotura, 357
 – dentado, 79, 104, 106, 109
 – esfenomandibular, 29, 69
 – estilohioideo, 39, 45
 – estilomaxilar, 29
 – falciforme, 229, 232, 246
 – – *in situ*, 224, 230, 231, 245
 – – pared abdominal anterior, 227
 – frenoesplénico, 250, 251
 – ileofemoral, 324
 – – inserciones, 287, 291, 293, 295, 297
 – iliolumbar, 263, 324
 – – inserciones, 289, 291
 – infrarrotuliano (adiposo), 335
 – interespinoso, 107, 108, 109
 – interóseo, 304, 309
 – isquiofemoral, 287, 293
 – lacunar (Gimbernat), 265, 269, 273
 – – inserciones, 291, 293

Ligamento lateral, articulación
 interfalángica, 167
 – – – metacarpofalángica, 167
 – – – metatarsfalángica, 353
 – – carpo, 150, 167
 – – externo mano, 150, 156, 171
 – – pie, 301, 309, 332-333, 338-339
 – longitudinal anterior, 46, 104,
 108, 199
 – – común posterior, 104, 108
 – medio posterior faringe (rafe), 20, 55
 – meniscofemoral anterior, 332-333
 – – posterior, 334
 – metacarpiano interóseo, 167
 – – transverso profundo, 167
 – metatarsiano inferior, 353
 – – transverso superficial, 350
 – palmar articulación carpometacarpiana
 pulgar, 167
 – – – metacarpofalángica, 167
 – palpebral interno, 48, 64
 – pectíneo, 269, 273, 291, 293
 – peroneoastagalino anterior, 309, 349
 – – posterior, 309, 341, 347, 349
 – peroneocalcáneo, 309, 313, 349
 – pisimetacarpiano, 132, 167
 – pisiunciforme, 132, 167
 – pterigomaxilar, 29
 – pubofemoral, 293, 324
 – pulmonar, 208
 – radiado, 214
 – radiocarpiano dorsal, 171
 – – palmar, 167
 – redondo cabeza fémur, 295, 325,
 326, 327
 – – hígado, 246
 – – pared abdominal anterior, 224
 – – útero, 222, 223, 267, 276, 277
 – sacrociático mayor, 273, 317, 325
 – – inserciones, 289
 – – – perineo, 278, 280
 – – – prolongación falciforme, 273,
 289, 325
 – – menor, 272, 273, 324, 325
 – – – inserciones, 289
 – sacroiliaco interóseo, 291
 – supraespinoso, 107, 108, 109
 – suspensorio ovario, 274, 276
 – – pene, 225
 – tibioperoneo posterior, 304, 309, 349
 – transverso, acetábulo, 287, 293,
 325, 327
 – – atlas, 104
 – – – rodilla, 333, 334
 – – inferior, 304, 349
 – trapezoide, 119, 121
 – triangular, 246
 – uterosacro, 277
 – venoso, 242
 Ligamentos alares, 335
 – cruzados, 332-333, 334, 335
 – espinosos, 107
 – glenohumerales, 143
 – metacarpianos transversos
 superficiales, 161
 – sacroiliacos dorsales, 325
 – vertebropelvianos, 273, 325
 Límba (unión corneoescleral), 64
 Línea arqueada, 102, 227, 288, 290
 – áspera, 296, 298
 – blanca (alba), 222, 223, 225
 – (cresta) pectínea pubis, 102, 288, 290,
 292, 327

Linea glútea anterior, 286
 -- (semicircular) inferior, 286
 --- posterior, 286
 - intertrocantérea (línea oblicua), 294, 296
 - milohioidea, 27, 28
 - nucal inferior, 17, 19, 37
 -- superior, 17, 19, 37
 -- suprema, 17, 37
 - pectínea fémur, 294, 298
 - semilunar, 222, 225, 227
 - Shenton, 327
 - temporal inferior, 14, 30, 34, 50
 -- superior, 14, 30, 34
 - trapezoidea, 120
 Linfangiografía, 212
 Líquido cefalorraquídeo, rinoorra, 91
 Lóbulo frontal, 73, 74
 - parietal, 73
 Lordosis, 93, 115
 Lumbarización primera vértebra sacra, 101

M

Macrodacriocistografía, 64
 Maléolo externo, 308, 337, 344, 354
 - interno, 305, 337, 344, 354
 Mama, 182-183
 - areola, 182
 - carcinoma, 218
 - cola axilar (Spencer), 182
 - conductos linfáticos, 183, 360
 - exploración mamaria, 218
 - glándulas areolares, 182
 - textura piel naranja, 219
 Mandíbula, 1, 11, 14, 28-29
 - ángulo, 23, 27, 48
 - apófisis coronoides, 14, 28
 - base, 28
 - cabeza, 28, 48
 - cóndilo, 14, 28
 - cuerpo, 23, 26, 27, 48
 - dentición, 23
 - desdentada, 23
 - feto, 24
 - inserciones, 29
 - niño, 23
 - porción alveolar, 28
 - rama, 15, 23, 26, 27, 48
 Mano, 117, 158-173
 - arterias, 163, 165, 170
 - articulaciones, 167, 171
 - dorso, 158, 168-171
 - huesos, 130-132
 - ligamentos, 167, 171
 - movimientos, 159-160
 - músculos, 161-162, 164, 168-169
 - palma, 158, 161-167
 - péndula, 176
 - puntos superficiales, 158
 - tendones, 161-162, 164, 168-169
 Manubrio, 177, 180, 209
 Marcapasos cardíaco, 219
 Martillo, 70, 71
 Mastectomía, 219
 Mastoiditis, 90
 Maxilar, 11, 14, 31
 - apófisis ascendente, 11, 14, 22, 31
 -- palatina, 19, 22, 27, 31
 - articulación, 32, 36
 - borde alveolar, 27, 31

Maxilar, cara orbitaria, 31
 - dentición, 23
 - feto, 24
 - niño, 23
 - superficie infratemporal, 17, 31
 --- agujeros, 359
 - tuberosidad, 17, 19, 31
 Meato inferior, 22, 31
 Mediastino, 196-200
 - imágenes, 200, 206
 - posterior, 212-213
 - superior, 209-210
 Médula espinal (columna vertebral), 79, 93-109, 113-115
 -- región lumbar, 107-109
 Membrana cricotiroidea, 60
 - cuadrangular, 59, 60
 - intercostal anterior, 185
 - interósea codo, 150, 156
 -- pierna, 304, 307, 309
 - obturatriz, 273
 - suprapleural, 179
 - tectoria, 104
 - timpánica, 70, 71
 - tirohioidea, 39, 43, 44, 59, 60
 Membranas intercostales posteriores, 185, 186
 Menisco, desgarro, 355
 - externo, 332-333, 334, 335
 -- inserciones, 307
 - interno, 332-333, 334, 335, 336
 -- desgarro, 356
 -- inserciones, 307
 - (rodilla), 332-333, 334, 335
 Menstruación, 275
 Meralgia parestésica, 356
 Mesencéfalo, 61, 62, 74, 77
 - acueducto Silvio, 74, 76, 82
 - tubérculo cuadrigémino posterior, 76, 78, 79, 81
 Mesenterio, 234, 235, 236, 253
 - raíz, 235, 239
 Mesoapéndice, 252
 Mesocolon sigmoide, 235, 274, 277
 - transversal, 234, 236
 Mesosálpinx, 276
 Mesotendones, 164
 Mesovario, 276
 Metacarpianos, 1, 130, 131
 - base, 130, 131, 171
 - cabeza, 130, 131, 158, 159
 - ligamentos, 167, 171
 - osificación, 133
 - radiografías, 173
 Metatarsianos, 1, 285, 310, 312
 - cabeza primer metatarsiano, 344
 - fractura quinto metatarsiano, 356
 - fracturas, 356
 - osificación, 314, 315
 Miembro inferior, 285-357
 -- claudicación intermitente, 355
 -- ganglios linfáticos, 360
 -- huesos, 286-315
 --- desarrollo, 314-315
 -- retorno venoso, 340
 - superior, 117-176
 -- ganglios linfáticos, 360
 -- huesos, 117-133
 -- punción venosa, 175
 Miometrio, 275
 Monte Venus, 222, 223, 274
 Muela juicio (tercer molar), 23

Mujer, hueso sacro, 99
 - mama, 182-183
 - pelvis, 102, 265, 274-277
 - perineo, 278
 - región femoral, 267
 -- inguinal, 267
 Muñeca, 162
 - articulación, 117, 131, 171, 172
 -- ligamento triangular, 171
 -- ligamentos, 167, 171
 -- movimiento, 159
 - cara palmar, 162, 164, 166
 - dorso, 168, 171
 - ganglión, 175
 - puntos superficiales referencia, 158
 - radiografías, 173
 Músculo abductor corto pulgar, 161, 162, 164, 169
 ---- inserciones, 132
 ---- puntos superficiales, 158
 ---- dedo gordo, 345, 346, 348, 349
 ---- inserciones, 311
 ---- planta pie, 350, 351
 ---- pequeño mano, 132, 157, 158, 162, 164
 ---- pie, 311, 345, 349, 350, 351
 -- largo pulgar, antebrazo, 154, 156, 157
 ---- inserciones, 126, 129, 132
 ---- mano, 162, 166, 168, 169
 ---- puntos superficiales, 158
 -- meñique, 161
 - aductor dedo gordo, 311
 -- mayor, 318, 319, 323
 --- anillo, 323
 --- inserciones, 287, 293, 297, 298, 301
 --- nervios, 319
 -- mediano, 264, 322, 326
 --- inserciones, 287, 293, 298
 -- menor, 264, 287
 --- inserciones, 293, 297, 298
 -- pulgar, 132, 158, 161, 166
 - ancónleo, 125, 129, 149
 - aritenoepiglótico, 59
 - aritenoideo oblicuo, 57, 59
 -- transversal, 59, 60
 - biceps braquial, 141
 --- cabeza corta, 135
 ---- larga, 135
 ---- inserciones, 119, 121, 129
 ---- nervio, 147
 --- porción corta, 137, 147
 ---- larga, 137, 143
 ---- tendón, 137, 142, 143
 --- puntos superficiales, 134
 --- tendón, 150, 152, 154
 ---- reflejo, 176
 --- crural, 285, 309, 342
 --- ligamentos, 332-333
 --- porción corta, 319, 323
 ---- inserciones, 298, 301
 ---- nervio, 319
 ---- larga, 318, 319, 323
 ---- inserciones, 287, 293
 -- porción larga, nervio, 319
 - borla barba, 12, 29, 50
 - braquial anterior, 135, 141
 --- inserciones, 123, 125, 129
 --- nervio, 147
 -- buccinador, 44, 49, 50, 52, 53
 -- inserciones, 12, 16, 29
 - bulbocavernoso, 268, 271, 278, 279, 280
 - canino, 12, 16, 49

- Músculo cigomático mayor, 12, 16, 49, 50
 -- menor, 12, 16, 49
 -- complejo menor, 20
 -- constrictor medio, faringe, 55, 57, 58
 -- superior, 20, 29, 55, 57
 -- coracobraquial, 137, 145, 147
 -- inserciones, 119, 121, 123
 -- cremastérico, 266
 -- cricoaritenoso lateral, 59
 -- posterior, 57, 58, 59
 -- cricotiroideo, 41, 58, 59
 -- crural, 323
 -- inserciones, 295, 297, 298, 299, 301
 -- nervios, 321
 -- cuadrado lumbar, 263
 -- cuadrado crural, 317, 319
 -- inserciones, 287, 293, 295, 297, 298
 -- nervios, 317
 -- lumbar, inserciones, 179, 289, 291
 -- mentón, 12, 16, 29, 49
 -- cuádriceps crural, 285
 -- cubital anterior, 161, 162, 164
 -- codo, 149, 154
 -- inserciones, 129, 132
 -- puntos superficiales referencia, 158
 -- posterior, 156, 157
 -- inserciones, 127, 128, 129, 132
 -- mano, 168, 169
 -- cutáneo cuello, 42, 44, 50, 53
 -- inserciones, 12, 16, 29
 -- deltoides, 117, 135, 136, 139, 141
 -- inserciones, 119, 121, 123
 -- inyecciones intramusculares, 175
 -- puntos superficiales, 38, 94, 117, 134, 138
 -- dorsal ancho, 111, 112, 139
 -- inserciones, 119, 123, 179
 -- puntos superficiales, 94, 138
 -- elevador ala nariz, 12, 16, 49
 -- ano, 318
 -- inserciones, 289
 -- mujer, 275, 278
 -- origen tendinoso, 265
 -- porción iliococcígea, 265
 -- pubococcígea, 265
 -- varón, 268, 271, 272, 280
 -- labio superior, 12, 16, 49
 -- párpado superior, 65, 66
 -- erector columna vertebral, 111, 112, 140
 -- anatomía superficie, 110
 -- inserciones, 101, 179, 289
 -- parte dorsal larga, 112
 -- ilio costal, 112
 -- vertebral, parte epiespinosa torácica, 111, 112
 -- escaleno anterior, 42, 43, 45, 46, 47, 210
 -- inserciones, 179
 -- medio, 42, 43, 46, 137
 -- inserciones, 179
 -- posterior, 179
 -- esfeno mandibular, 53
 -- esfínter externo ano, 268, 271, 274, 278, 279
 -- uretra, 268, 289
 -- esplenio cabeza, 20, 39
 -- esternocleidomastoideo, 43, 49, 58
 -- fascículo clavicular, 40, 41, 42, 43, 47, 136, 209
 -- esternal, 40, 41, 42, 43, 47, 136, 209
 -- inserciones, 16, 20, 121, 181
 -- puntos superficiales, 38, 47, 182
 -- esternohioideo, 40, 42, 43, 44
 -- inserciones, 121, 181
- Músculo estilofaríngeo, 20, 45, 55, 57
 -- estiloso, 20, 39, 45, 57
 -- estilioideo, 20, 45, 57, 58
 -- estribo, 70, 71
 -- extensor común dedos, 156, 157, 158
 -- expansión fibrosa dorsal, 169, 170
 -- inserciones, 126, 128
 -- mano, 168, 169, 170
 -- pie, inserciones, 307, 309, 311
 -- pie, 345, 347, 348
 -- pierna, 337, 338-339
 -- tobillo, 345, 347, 348
 -- vistas, 344
 -- corto dedo gordo, 311, 348
 -- dedos pie, 345, 347, 348
 -- inserciones, 311, 313
 -- vistas, 344
 -- pulgar, 156, 157, 158
 -- inserciones, 126, 129, 132
 -- mano, 168, 169, 170
 -- índice, 156, 157, 158
 -- inserciones, 126, 128, 129
 -- mano, 168, 169, 170
 -- largo pulgar, 156, 157, 158
 -- inserciones, 126, 128, 129, 132
 -- mano, 168, 169, 170
 -- meñique, 157, 158, 168, 169
 -- propio dedo gordo, inserciones, 309, 311
 -- pie, 345, 347, 348, 349
 -- pierna, 337
 -- tobillo, 345, 347, 348, 349
 -- vistas, 344
 -- faringostafilino (palatofaríngeo), 20, 57
 -- flexor accesorio, 311, 349, 351, 352
 -- común profundo dedos, antebrazo, 154
 -- dedo medio, 164
 -- inserciones, 129, 132
 -- mano, 132, 158, 161, 162, 164
 -- muñeca, 162
 -- pie, 311, 350, 351, 352
 -- superficial dedos, 154, 162, 164
 -- inserciones, 129, 132
 -- corto dedo gordo, 349, 350, 351, 352
 -- huesos sesamoides, 310, 353, 354
 -- inserciones, 311
 -- dedos pies, 311, 349, 350, 352
 -- pulgar, 161, 162, 164, 166
 -- huesos sesamoides, 167, 173
 -- inserciones, 132
 -- puntos superficiales, 158
 -- largo común dedos pies, inserciones, 303, 311
 -- pie, 345, 346, 347, 351
 -- pierna, 341, 342, 343
 -- tobillo, 345, 346, 347, 351
 -- dedo gordo (peroneo), inserciones, 309, 311
 -- nervio, 343
 -- pie, 345, 346, 347, 349
 -- pierna, 341, 342, 343
 -- planta pie, 350, 351, 353
 -- surcos, 304, 310, 349, 353
 -- tobillo, 345, 346, 347, 349
 -- pulgar, 162
 -- antebrazo, 154, 156
 -- inserciones, 129, 132
 -- gemelo externo, 318, 329, 330, 339, 342
 -- características superficiales, 328
 -- impresión, 300
 -- inserciones, 301
 -- nervios, 342, 343
- Músculo gemelo inferior, 317
 -- inserciones, 289, 293, 295, 297
 -- interno, 318, 329, 330, 339, 342
 -- inserciones, 301
 -- nervios, 330, 342, 343
 -- superior, 317
 -- gemelos superior, inserciones, 287, 293, 295, 297
 -- geniogloso, 29, 58
 -- geniohioideo, 29, 39, 58, 69
 -- glúteo mayor, 111, 285, 318
 -- anatomía superficie, 94, 110, 316
 -- inserciones, 101, 287, 297, 298
 -- nervios, 316, 317
 -- mediano, 111, 317, 326
 -- inserciones, 287, 295, 297
 -- menor, 317, 324, 326
 -- inserciones, 287, 295, 297
 -- hipogloso, 39, 43, 45, 58
 -- iliaco, 263, 265, 321, 324
 -- inserciones, 101, 289, 291, 295, 297, 298
 -- infraespinoso, 140, 142
 -- inserciones, 119, 121, 123
 -- puntos superficiales, 110, 138
 -- intercostal externo, 112, 179, 185, 186
 -- interno, 179, 185, 186, 187
 -- profundo, 186, 187
 -- interóseo plantar, 352
 -- isquiocavernoso, 278, 279, 280, 289
 -- isquiococcígeo, 264, 265, 272, 289
 -- largo cuello, 46
 -- lumbrical, mano, 161, 162, 163, 170
 -- pie, 350, 351, 352
 -- masetero, 43, 44, 49, 50, 53
 -- inserciones, 12, 16, 20, 29
 -- nervios, 85
 -- milohioideo, 43, 44, 45, 52
 -- fibras aberrantes, 40, 41
 -- inserciones, 29, 58
 -- oblicuo mayor, 20, 64, 65, 66, 84, 111, 112, 222, 223
 -- anatomía superficie, 94
 -- aponeurosis, 222, 223, 225, 267
 -- inserciones, 179, 287, 291, 293
 -- tendón, 64
 -- menor, 64, 66, 111, 112, 223, 225
 -- inserciones, 291, 293
 -- nervio, 64, 66, 84
 -- obturador externo, 317, 321, 324, 325
 -- inserciones, 287, 293, 295, 297
 -- interno, 264, 265, 278, 317
 -- inserciones, 289, 295, 297
 -- nervios, 317
 -- surco (canal subpubiano), 286, 288, 292
 -- omohioideo, 47
 -- inserciones, 58, 119, 121
 -- puntos superficiales, 38
 -- tendón intermedio, 40
 -- vientre inferior, 39, 42, 43
 -- superior, 39, 40, 42, 43, 44
 -- oponente meñique, mano, 132, 163
 -- pie, 311
 -- pulgar, 132, 169
 -- orbicular labios, 49, 50
 -- párpados, 12, 16, 49, 50
 -- palatostafilino (úvula), 20
 -- palmar cutáneo, 158, 161, 162
 -- mayor, 154, 161, 162, 164
 -- inserciones, 132
 -- puntos superficiales referencia, 158
 -- menor, 154, 158
 -- papilar posterior, 191, 192

- Músculo pectíneo, 264, 326
 -- inserciones, 291, 293, 297, 298
 - pectoral mayor, 135, 136, 144, 200
 --- inserciones, 119, 121, 123, 181
 ---- marcapasos cardíaco, 219
 --- puntos superficiales, 38, 134, 186
 -- menor, 47, 137, 144, 200
 - periestafilino externo (tensor velo paladar), 20, 54, 69
 -- interno (elevador velo paladar), 20, 57
 - peroneo anterior, 345, 347, 348
 --- inserciones, 309, 311
 -- lateral corto, 345, 347, 353, 354
 ---- características superficiales, 344
 ---- inserciones, 309, 311
 ---- largo, 337, 338-339, 341
 ---- características superficiales, 344
 ---- inserciones, 307, 309, 311
 ---- pie, 345, 347, 353
 ---- surco cuboides, 310, 353
 ---- tobillo, 345, 347, 353
 - (pilar) papilar anterior, 191, 192
 - piramidal, 12, 16, 49
 -- abdomen, 222, 291, 293
 -- pelvis, 264, 265, 317
 --- características superficiales, 316
 --- inserciones, 101, 287, 295, 297
 - plantar delgado, 318, 331, 342
 --- inserciones, 301, 311, 313
 --- tendón, 331, 342, 345, 346
 - poplíteo, 331, 341
 -- inserciones, 301, 303, 307, 341
 -- nervios, 343
 - primer radial externo, 149, 156, 157
 ---- inserciones, 125, 126, 128, 132
 ---- mano, 168, 169
 - pronador cuadrado, 154, 166
 -- redondo, 152, 153, 154, 156
 --- inserciones, 125, 126, 129
 - pterigoideo, 52, 53, 54
 -- inserciones, 20, 29
 -- interno, 52, 54, 57
 --- inserciones, 20, 29
 --- nervios, 69
 - recto anterior abdomen, 222, 223, 224, 225
 ---- inserciones, 181, 291, 293
 --- mayor cabeza, 20, 46
 --- menor cabeza, 20
 --- muslo, 264, 322, 323
 ---- inserciones, 287, 289, 291, 293, 299
 ---- nervios, 321, 322
 -- externo, 53, 64, 65, 66, 84
 -- inferior, 54, 64, 66
 --- nervios, 64, 84
 -- interno, 54, 64, 65
 --- nervios, 64, 66, 84
 -- lateral cabeza, 20, 54
 -- posterior mayor cabeza, 20
 --- menor cabeza, 20
 - redondo mayor, 139, 140
 --- inserciones, 119, 121, 123
 --- puntos superficiales, 138
 -- menor, 139, 140
 --- inserciones, 119, 121, 123
 - retináculo flexor, 341, 345
 - risorio, 50
 - romboides mayor, 94, 119, 139, 140
 -- menor, 94, 119, 140
 - sartorio, 318, 321, 322, 323
 -- inserciones, 287, 289, 293, 303, 307
 -- muslo, 329
 -- nervios, 320, 321
 -- pelvis (región inguinal), 264, 265, 267
- Músculo segundo radial externo,
 154, 156, 157
 ---- inserciones, 126, 128, 132
 ---- mano, 168, 169
 - semiespinoso cabeza, 20
 - semimembranoso, 318, 319, 323, 330, 342
 -- bolsa serosa, 335
 -- características superficiales, 328
 -- inserciones, 287, 293, 303, 307
 -- nervios, 319
 -- surco, 302, 306
 - semitendinoso, 318, 319, 323, 329
 -- disecciones superficiales, 329
 -- hueso poplíteo, 330, 342
 -- inserciones, 287, 293, 303, 307
 -- nervios, 319
 - serrato mayor, 112, 135, 222
 --- inserciones, 119, 121, 179
 --- puntos superficiales, 134
 -- menor posterosuperior, 179
 -- posteroinferior, 111, 112, 179
 -- sóleo, 329, 331, 338-339, 342
 --- inserciones, 303, 307, 309
 --- nervios, 342, 343
 - subclavio, 41, 137, 144
 -- inserciones, 121, 179
 -- surco, 120
 - subcostal, 187, 213
 - subescapular, 121, 123, 137, 142
 - superciliar, 12, 16
 - supinador corto, 129, 154, 156, 157
 -- largo, 135, 141, 149, 152
 --- inserciones, 125, 129
 - supracostal, 112, 179
 - supraespinoso, 140, 142
 -- inserciones, 119, 121, 123
 - suspensorio duodeno (Treitz), 240
 - temporal, 39, 49, 50, 52, 53
 -- cabeza profunda (esfenomandibular),
 52, 53
 -- inserciones, 12, 16, 29
 -- nervios, 85
 - tensor fascia lata, 264, 287, 321, 322
 -- timpano, 20, 70
 - tibial anterior, 337, 338-339
 --- características superficiales, 344
 --- inserciones, 303, 307, 311
 --- pie, 345, 346, 347, 348, 354
 --- tobillo, 345, 346, 347, 348, 354
 -- posterior, 341, 342
 --- características superficiales, 344
 --- inserciones, 303, 307, 309, 311
 --- nervio, 343
 --- pie, 345, 346, 347, 349, 353
 --- surco, 304, 349
 --- tobillo, 345, 346, 347, 349, 353
 - tiroarritenoideo, 59
 - tiroepiglótico, 59
 - tirohioideo, 39, 41, 42, 43, 45
 -- inserciones, 58
 - transverso abdomen, 223, 224, 228
 --- inserciones, 289, 291, 293
 --- nariz, 12, 16, 49
 -- superficial perineo, 278, 279, 280, 289
 - trapecio, 111, 136, 139, 200
 -- anatomía superficie, 94, 110,
 -- cuello, 39, 40, 43, 44
 -- inserciones, 20, 119, 121
 -- puntos superficiales, 138, 177, 184
 - triangular esternón, 181, 187
 --- 181, 187
 -- labios, 44, 49, 50
 --- inserciones, 12, 16, 29
- Músculo tríceps, 141, 148
 -- inserciones, 119, 121, 123, 125, 129
 -- nervios, 148
 -- porción larga, 139, 140, 148
 -- puntos superficiales, 138
 -- reflejo tendón, 176
 - vasto externo, 148, 264, 318, 323
 --- inserciones, 295, 297, 298, 299
 --- nervios, 320, 321
 -- interno, 322, 323, 329
 --- características superficiales, 328
 --- inserciones, 295, 297, 298, 299, 301,
 303, 307
 --- nervios, 321, 322, 323
- Músculos, 2-3
 - cardíacos, 191, 192
 - gemelos, 1, 285
 - aponeurosis, 339
 - intercostales, 179, 185-187
 - interóseos dorsales mano, 132, 157, 158,
 168, 169, 170
 --- pie, 311, 348, 352, 354
 -- palmares, 132, 166, 170
 - pectíneos, 191, 193
 - perineales, 275
- Muslo, 318-323
 - cara anterior, 321-323
 - músculos, 264, 318

N

- Nariz, 67-69
 - epistaxis, 89
 - orificio externo, 48
- Nación, 11, 14
- Nasofaringe, 62, 67
- Nefrectomía, 283
- Nervio abdominogenital mayor, 260, 261, 263
 -- menor, 260, 261, 263
 --- pared abdominal anterior, 222, 223, 225
 --- región inguinal, 266, 267
 - accesorio braquial cutáneo interno,
 145, 146
 - alveolar (dentario), 85
 --- posterior superior, 85
 - auricular mayor, 41, 42, 43, 44, 45
 - auriculotemporal, 85
 -- cara, 49, 50, 52
 -- cuello, 39
 -- puntos superficiales, 48, 70
 - axilar (circunflejo), 145, 146, 148
 --- hombro, 140, 141
 --- parálisis, 174
 -- puntos superficiales, 138
 - braquial cutáneo interno, 145, 146, 147,
 151, 152
 - bucal, 50, 52, 85
 - calcáneo interno, 340, 345
 - carótida interna (simpático), 46
 - cervical, raicillas dorsales, 79, 105, 106
 -- raíz dorsal, 79, 105, 106
 ---- ganglio, 79, 106, 107
 -- rama dorsal, 105, 106, 214
 -- transverso, 40
 - ciático, 316, 317, 319, 323
 -- poplíteo externo, características
 superficiales, 328
 ---- parálisis, 356
 ---- (peroneo común), 317, 331
 ---- pierna, 338-339, 342, 343
 ---- ramo recurrente, 337
 ---- rodilla, 329, 330

- Nervio ciático poplíteo interno, 317
 ---- pie, 345, 346, 347, 352
 ---- pierna, 342, 343
 ---- rodilla, 330, 331
 ---- tobillo, 345, 346, 347, 352
 -- tronco, parálisis, 357
 - cigomático, 64, 85
 - coclear, 71, 86
 - crural, 228, 263, 264
 -- muslo, 320, 321, 322
 -- parálisis, 356
 -- puntos superficiales, 226
 -- ramas, 320
 -- región inguinal, 267, 270
 - cubital antebrazo, 155
 -- axila, 145, 146
 -- brazo, 147, 148
 -- carpo, 158, 161, 162
 -- codo, 149, 151
 -- mano, 161, 162
 -- muñeca, 154, 158, 162, 163
 -- parálisis, 175
 -- rama palmar, 154, 161
 ---- profunda, surco, 130
 -- ramo cutáneo palmar, 154, 164
 ---- digital, 162, 166
 ---- muscular, 162
 ---- superficial, 166
 ---- terminal profundo, 162, 163, 166
 - cutáneo intermedio muslo, 267, 320
 -- perforante, 280, 316
 -- peroneo (cutáneo sural lateral), 329, 338-339, 342
 -- posterior brazo, 139
 ---- muslo, 317
 ---- ramo perineal, 278, 280
 ---- ramos cutáneos, 316
 - dentario inferior, 39, 52, 69, 85
 -- bloqueo, 90
 - digástrico, 39
 - digital plantar dedo gordo, 352
 - dorsal ancho, 145, 146
 -- omóplato (escápula), 43
 -- pene, 270, 279, 280
 -- superficial, 266
 - espinal (XI), 55, 63, 88, 361
 -- cuello, 39, 40, 41, 42, 43, 45
 -- encéfalo, 74, 75, 77, 79
 -- fosa craneal posterior, 63
 -- parálisis, 89
 -- porción craneal, 42, 77
 ---- espinal, 42, 88
 -- puntos superficiales, 38
 -- raíz, 75
 - esplácnico mayor, 107, 196-197, 212, 213, 214
 - etmoidal anterior, 64, 65, 85
 -- posterior, 65, 85
 - facial (VII), 5, 50, 54, 86, 361
 -- conducto (acuoducto Falopio), 70, 71
 -- cráneo fetal, 25
 -- encéfalo, 74, 75, 77
 -- fosas craneales, 61
 -- ganglio geniculado, 54, 71
 -- oído medio, 71, 86
 -- parálisis Bell, 89
 -- raíz motora, 63
 -- sensitiva (nervio intermedio), 63, 88
 -- rama mandibular, 43, 49
 -- temporal, 49, 50, 86
 -- ramas bucales, 49, 50, 86
 Nervio facial ramo cervical, 42, 43, 50, 52, 86
 ---- marginal mandíbula, 50, 86
 ---- superficial, 50
 ---- temporocigomático, 49, 50, 86
 - femorocutáneo, 228, 263, 320, 322
 - frénico, 137, 216
 -- base cuello, 47
 -- cuello, 41, 42, 43, 45, 46
 -- mediastino, 196-197, 198, 199, 210
 -- parálisis, 219
 - frontal, 54, 65, 66, 85
 - genitocrural, 240, 252, 262, 263
 -- rama crural, 228, 262, 270
 ---- genital, 228, 262, 270
 - glossofaríngeo (XI), 63, 87, 361
 -- cuello, 39, 45, 46, 55
 -- raices, 75, 77
 -- rama faríngea, 55
 ---- timpánica, 70
 - glúteo inferior, 317
 -- parálisis, 356
 -- superior, 317
 ---- parálisis, 356
 - hipogástrico, 262
 - hipogloso (XII), 88, 361
 -- cuello, 38, 39, 43, 44, 45
 -- encéfalo, 63, 75, 77
 -- parálisis, 91
 - inferior subescapular, 145, 146
 - infraorbitario, 48, 50, 64, 85
 - intercostobraquial, 137, 139, 145, 146
 - intermedio, 63, 88
 - interóseo anterior, 155
 ---- atrapamiento, 174
 ---- posterior, 151, 153, 156
 ---- atrapamiento, 174
 - labial posterior, 278
 - lagrimal, 54, 64, 65, 66, 85
 - laríngeo interno, 87
 ---- cuello, 39, 43, 44, 45, 55
 ---- laringe, 59, 60
 ---- puntos superficiales, 38
 ---- recurrente, 87, 206
 ---- cuello, 45, 57
 ---- laringe, 59, 60
 ---- lesión, 91
 ---- mediastino, 196-197, 199, 210
 ---- superior, ramo interno, 57, 87
 - lingual, 39, 45, 52, 69, 85
 - mandibular, 54, 61
 - maxilar, 54, 61
 - mediano antebrazo, 154, 155
 -- axila, 137, 145, 146
 -- brazo, 147
 -- expansión digital, 162
 -- raíz externa, 145, 146
 -- interna, 145, 146
 -- ramo cutáneo palmar, 162, 164
 ---- palmar, 163
 ---- recurrente, 161, 162, 163, 164
 -- región codo, 151, 152
 - mentoniano, 50, 85
 - milohioideo, 39, 52, 69, 85
 -- canal milohioideo, 27, 28
 -- motor ocular común (III), 65, 66, 84, 361
 ---- cavidad craneal, 61, 63
 ---- encéfalo, 74, 75, 77
 ---- parálisis, 91
 ---- externo (VI), 61, 84, 361
 ---- cerebro, 63
 ---- encéfalo, 74, 75, 77
 ---- órbita, 64, 65, 66
 ---- parálisis, 89
 Nervio musculocutáneo, 145, 146, 147
 -- (peroneo superficial), 337, 338-339, 347
 -- rama posterior, 147, 151, 152, 155
 -- ramos externos, 345
 -- internos, 345
 - nasal, 54, 64, 65, 85
 -- externo, 64, 65, 85
 - nasociliar, 65
 - neumogástrico, rama faríngea, 55, 57
 - obturador, 263, 264, 272, 321
 -- parálisis, 356
 -- pelvis masculina, 265, 269, 270
 -- ramo anterior, 321, 322, 324
 ---- posterior, 321, 324
 - oftálmico, 54, 61, 66, 69, 85
 - olfatorio (I), 53, 68, 83, 361
 - óptico (II), 53, 68, 83, 361
 -- encéfalo, 74, 75, 77
 -- fosas craneales, 61
 -- órbitas, 64, 65, 66
 - palatino anterior, 68
 - patético (IV), 84, 361
 -- cavidad craneal, 61, 63
 -- encéfalo, 75, 77
 -- órbita, 64, 65, 66
 -- parálisis, 91
 - perineal, 280
 - petroso superficial mayor, 54, 71, 88
 ---- orificio, 21, 33, 61, 358
 ---- surco, 21, 33, 70
 ---- menor, 54, 70, 87, 88
 ---- hiato, 21, 33, 61, 358
 ---- surco, 21, 33
 - plantar externo, 346, 349, 350, 351
 ---- ramas, 350, 351, 352
 -- interno, 346, 351, 352
 -- ramas, 350, 351
 - pudendo, 278, 317, 324
 - radial antebrazo, 153
 -- axila, 145, 146
 -- codo, 151
 -- hombro, 135, 141, 148
 -- mano, 168
 -- muñeca, 168
 -- parálisis, 175
 -- (muletas), 175
 -- ramas, 146
 -- ramo superficial (cutáneo), 153, 155
 - rectal inferior, 278, 280
 - safeno externo, hueso poplíteo, 330, 331
 -- pie, 347
 -- pierna, 339, 340, 342, 343
 -- tobillo, 347
 -- interno, características superficiales, 344
 -- muslo, 320, 321, 322, 323
 -- pantorrilla, 338-339, 340
 -- pie, 346, 347
 -- pierna, 338-339, 340
 -- ramo infrarrotuliano, 329, 338-339
 -- región inguinal, 225, 267, 270
 -- rodilla, 329
 -- tobillo, 346, 347
 - subcostal, 260
 - superior subescapular, 146
 - supraclavicular, 40, 41, 42, 43, 136
 - supraescapular, 43, 137, 141
 - supraorbitario, 49, 50, 85
 -- órbita, 64, 65, 66
 - supratrocLEAR, 49, 50, 85
 -- órbita, 65, 66
 -- puntos superficiales, 48
 - temporal profundo, 52
 - tibial anterior (peroneo profundo), 337, 347

Nervio tibial anterior (peroneo profundo),
parálisis, 356-357
- timpánico, 87
- tiroideo, 39, 42, 45
- torácico anterior mayor, 47, 144,
145, 146
--- menor, 137, 144
--- largo, 137, 145
--- trigémino (V), 54, 69, 85, 361
--- cavidad craneal, 61, 63
--- encéfalo, 74, 75, 77
--- herpes zóster oftálmico, 90
--- raíz motora, 69
--- ramo mandibular (V3), 52, 57, 69,
85, 361
--- maxilar (V2), 69, 85, 361
--- oftálmico (V1), 69, 85, 361
- vago (X), 57, 87, 361
- cuello, 39, 41, 45, 46
- derecho, 196-197, 206, 210
--- abdomen superior, 242
--- encéfalo, 63, 75, 77, 79
--- ganglio inferior, 55
--- izquierdo, 198, 199, 210
--- lesiones, 91
--- rama laringea superior, 55
--- seno carotídeo, 55
- vestibular, 71, 86
- vestibulococlear (VIII), 86, 361
--- encéfalo, 74, 75, 77
--- fosa craneal posterior, 63
--- oído, 71
Nervios, 5-6, 361
- calcáneos, 346
- cervicales, 46, 105
- ciliares cortos, 64, 65, 66, 85
- largos, 85
- colaterales palmares digitales, 161, 163,
164, 166
- craneales, 63, 77, 83-88, 361
- erectores (espláncnicos pelvianos),
262, 272
- escrotales posteriores, 280
- espláncnicos pelvianos, 262, 272
- intercostales, 186, 211, 213
- pared abdominal anterior, 222,
223, 225
- lumbares, 107
--- raíces, 107, 109, 324
--- ramos, 108
--- cutáneos, 316
- palatinos menores, 54, 68
- petrosos, 54
- pudendos, bloqueo, 281
- raquídeos, 79, 105, 106
- compresión, 115
--- raíces, 79, 106, 109
--- raicillas dorsales, 104, 106
--- ramas, 104, 105, 106
- sacros, 107, 265
--- raíces, 107, 324
--- ramas anteriores, 272
--- ramos glúteos, 316
- torácicos, 105, 107, 108
--- ramos, 139, 145
--- cutáneos laterales, 139
--- dorsales, 105, 111, 112, 140
--- ventrales, 105, 196-197, 211
Neumonía, 219
Neumotórax, 219
Nodo auriculovertebral, 191
- sinusal, 191

Núcleo caudado, 80, 81, 82
- Edinger-Westphal, 88
- lenticular, 80, 81, 82
- pulposo, 109
- salivatorio inferior, 88
-- superior, 88

O

Occipitofrontal, 16, 49
Oftalmoscopia, 90
Oído, 70-71
- externo, 70
- huesecillos, 71
- interno, 70, 71
-- porción vestibular, 71
- medio, 70, 71
-- equilibrio presiones, 89
- otalgia, 90
Ojo, 64-66
- fondo, 83
- músculos extrínsecos, 66
Olécranon, 127, 128, 149
Ombligo, 222, 223, 224, 227
- hernia umbilical, 283
Omóplato (escápula), 1, 117, 118-121, 200
- ángulo inferior, 138, 184
- borde interno, 184
- espina, 118, 120, 139
- osificación, 133
- puntos superficiales, 138, 184
Órbita, 11, 64-66
- agujeros, 359
- cuerpo adiposo, 64, 65
- fracturas hundimiento, 89
- huesos, 22
Órgano espiral, 71
Orificio nasal posterior (coana), 19, 27, 62, 63
- parietal, 17, 18, 34, 359
Osificación huesos miembro inferior,
314, 315
--- superior, 133
- vertebral, costillas, 103
-- esternón, 103
Otalgia, 90
Ovario, 274, 275, 276
- carcinoma, 281
- ligamento ovárico, 276

P

Paladar, 53
- blando, 57, 62, 67
- duro, 19, 53, 62, 67
-- invenciones, 361
Palma mano, articulaciones, 167
- ligamentos, 167
Páncreas, 229, 244
- cabeza, 244
- carcinoma, 281
- cola, 250, 251
- cuello, 244
- cuerpo, 244, 261
- gancho cabeza, 244
- puntos superficiales, 221
Pantorrilla, 341-342
- venas profundas, 343
Paperas, 90
Papila lagrimal, 64
Papilla bario, 217, 243
Paquete neurovascular calcáneo, 350

Paracentesis abdominal, 283
Parálisis Bell, 90
- Erb (parálisis Erb-Duchenne), 175
- Klumpke, 175
- sábado noche, 175
Pared abdominal anterior, 221, 222-228
--- feto, 227
--- puntos superficiales, 221, 226
-- posterior, 261-263
- posterior pelvis, 262-265
- torácica, proyecciones superficiales,
182, 184
Parótida, 42, 44, 49, 50
- glándula accesoria, 49
- puntos superficiales, 38
Parotidectomía, 91
Párpado inferior, 64
- superior, 64
Patología valvular, 219
Pedúnculo cerebeloso, 78, 79
- cerebral, 75
-- mesencéfalo, 74, 77, 78
Pelvis, 262-277, 281-284
- arterias, 272
- cortes transversales, 10
- entrada, 102, 228, 290
- ganglios linfáticos, 360
- huesos, 102
- ligamentos, 273
- mujer, 265, 274-277
- músculos, 264-265
- nervios, 272
- sujeción vísceras pelvianas, 283
- varón, 265, 268-271
Pene, 266, 270
- encordamiento, 282
- raíz, 279
Pericardio, 188, 189
- fibroso, 189, 216
- huesos contacto, 181
- seroso, 189
- vista mediastino, 196-197, 198, 199
Perineo femenino, 278
- masculino, 279-280
Periórbita, 65
Peritoneo, dolor, 283
- esquemas, 236
- fondo saco hepatorenal (Morison), 236
- parietal, 224, 228
- pliegues umbilicales, 227, 228
- transcavidad epiplones, 234, 236
- visceral, 228
Peroné, 1, 285, 308-309
- articulación tibia, 305
- inserciones, 309
- osificación, 314, 315
Pezón, 134, 182, 183
- retracción, 218
Pie, 344-354
- dorso, 348
- hueso cuneiforme externo, 310, 312, 354
- huesos, 310-313
- imágenes, 354
- ligamentos, 349, 353
- músculo flexor accesorio, 311, 349,
351, 352
- péndulo, 356
- plano, 357
- planta, 350-353
- vistas, 344
Piel, carúnculas, 279
- naranja, 219
- textura piel naranja, 219

Pierna, 337-343
 – arterias, 342-343
 – nervios, 340
 – venas, 340
 Píloro, 242, 243
 Plano transpilórico, 221
 – transtubercular, 221
 Pleura, 186, 188
 – huesos contacto, 179, 181
 – mediastínica, 196, 198
 – parietal, 210
 – proyecciones superficiales, 182, 184, 209
 – seno costodiafragmático, 184, 216, 250, 251, 260
 – vértice, 209
 – vistas, 206
 Pleuresia, 219
 Plexo aórtico, 262
 – braquial, 5, 47, 144-146
 – fascículo superior, 43, 46, 210
 – lesión, 175
 – puntos superficiales, 38
 – raices, 41, 42, 44
 – tronco secundario anteroexterno, 145, 146
 – – – – anterior interno, 146
 – – – – posterior, 146
 – troncos, 137
 – celiaco, 258
 – cervical, 88
 – superficial, rama mastoidea, 39, 42, 43, 44
 – coroideo, 78, 79, 81, 82
 – hipogástrico, 261
 – inferior (pelviano), 262, 272
 – superior, 262
 – lumbar, 5, 263
 – sacro, 5, 264
 – venoso pampiniforme, 266
 – vertebral, 108, 115
 – vesicoprostático (pudendo), 271
 Pliegue aritenopiglótico, 59, 60
 – glosopiglótico externo, 59
 – mediano, 59
 – glúteo (pliegue nalga), 316
 – semilunar, 64
 Pliegues umbilicales (peritoneales), 227, 228
 Polígono arterial Willis, 78
 Polo occipital, 73
 – temporal, 73, 74
 Porción basilar occipital, 13
 – coclear, 71
 – puborrectal elevador ano, 268, 271
 – triangular, 73
 Prepuccio retraído, 266
 Presión arterial, medición, 174
 Priapismo, 283
 Primera articulación tarsometatarsiana, 349
 – circunvolución frontal, 72, 73
 Prominencia laríngea (nuez Adán), 38, 40, 41, 42, 58
 Próstata, 268, 270, 271
 – carcinoma, 281
 – grande, 271
 – resección transuretral, 283
 – hiperplasia benigna, 283
 Protuberancia anular, 62, 75, 76, 79, 81
 – mentoniana, 11, 14, 27, 28
 – occipital externa, 14, 17, 19, 27, 37
 – interna, 21, 27, 37
 Prueba Trendelenburg, 357
 Psoas mayor, 264, 265
 – inserciones, 295, 297
 – menor, 289, 291, 293

Pterión, 14, 27
 Pubis, 286, 288, 292
 – rama superior, 327
 Pulgar, articulación carpometacarpiana, 131, 167
 – movimientos, 160
 – tendones, 170
 Pulmones, 188, 201-208
 – cara interna, 208
 – cisura oblicua, 184, 188
 – – transversa, 184, 188
 – lóbulo medio, 188, 203, 204
 – lóbulos inferiores, 188, 203, 204, 205
 – – superiores, 188, 203, 204, 205
 – pedículos, 196-199, 206
 – vértice, 209
 Pulso braquial, antebrazo, 152, 153, 154, 155
 – auscultación, 174
 – presión sanguínea, 174
 Punción arterial, 176
 – lumbar, 115
 – venosa miembro superior, 175
 Punto femoral (medioinguinal), 226
 – lagrimal, 64
 – McBurney, 226, 282
 – medioinguinal, 226
 Pupila, 64
 Putamen, 80, 81

Q

Quiasma óptico, 62, 65, 74, 75, 76
 Quilotórax, 218
 Quiste Baker, 357
 – raíz nerviosa (Tarlov), 275

R

Radiaciones ópticas, 80, 82
 Radiculografía lumbar, 107
 Radio, 1, 126, 128-129
 – apófisis estiloides, 126, 131
 – cabeza, 149, 151
 – luxación, 175
 – fracturas, 129
 – osificación, 133
 Radiografía articulación coxofemoral, 327
 – sacroiliaca, 327
 – cráneo, 13, 15, 25, 26
 – esófago, 217
 – hombro, 143
 – intestino grueso, 241
 – mano, 173
 – muñeca, 173
 – pie/tobillo, 354
 – rodilla, 336
 – tórax, 188, 200
 – vértebras, 113-114
 Raíces ventrales, 79, 105, 106
 Raicillas ventrales, 79, 105, 106
 Rama inferior pubis, 327
 – isquiopubiana, 279, 288, 292
 – laríngea (inferior) externa, 39, 43, 45, 55
 Ramas cervicales trapecio, 39, 40, 42, 43, 136
 – comunicantes, 107, 108, 214
 Ramo perforante anterior, 222, 223, 225
 Ranura digástrica, 17, 19, 33
 Recién nacido, mandíbula, 23
 – maxilar, 23
 Reconstrucción herniaria, 282

Recto, 268, 274
 – carcinoma, 281
 – superior, 64, 65, 66, 84
 Reflejo corneal, 91
 – cremastérico, 283
 – pupilar, 91
 – rotuliano (extensor rodilla), 357
 Reflujo gastroesofágico, 219
 Región cervical, nervios cervicales, 105
 – superior, 44
 – epigástrica, 221
 – femoral, 267, 320-321
 – ganglios linfáticos, 320
 – nervios, 320, 321
 – vasos, 320
 – glútea 316-317
 – características superficiales, 316
 – inyecciones, 316, 357
 – iliaca (abdomen), 221
 – inguinal, 225, 266-267, 270
 – lumbar abdomen, 221
 – parotídea, 44
 – prevertebral, 46
 – submandibular, 44
 – umbilical, 221
 Resección transuretral próstata, 283
 Resonancia magnética abdomen, 259
 – angiografía polígono arterial Willis, 78
 – articulación coxofemoral, 326
 – cabeza, 53, 62, 68
 – codo, 151
 – encéfalo, 75, 80, 81
 – hombro, 142
 – mano, 162, 168
 – médula espinal, 107
 – muñeca, 162, 168
 – muslo, 322, 323
 – pelvis, 268, 275
 – pie, 354
 – riñones, 254
 – rodilla, 332, 334
 – tobillo, 347, 354
 – tórax, 200
 Retináculo extensor inferior, 313, 345, 347
 – superior, 345, 347
 – peroneo inferior, 345
 Rinorrea líquido cefalorraquídeo, 91
 Riñones, 229, 254-260
 – hilio, 255, 256
 – pelvis, 255, 256, 259
 – puntos superficiales, 221, 260
 Rodete cotiloideo, 325, 326
 – glenoideo, 142, 143
 Rodilla, 328-336
 – articulaciones, 301, 332-336, 335
 – características superficiales, 328
 – ligamentos, 332-333
 – radiografías, 336
 – vistas artroscópicas, 334, 336
 Rótula, 1, 285, 299, 329, 336
 – características superficiales, 328
 – luxación, 355
 – osificación, 315
 Rotura embarazo ectópico, 283
 Ruidos aórticos, 283

S

Saco escrotal, 266
 – hepatorenal Morison, 236
 – herniario, 225

- Saco lagrimal, 64
 -- fosa, 14, 22
 Sacralización quinta vértebra lumbar, 101
 Saculaciones, 241
 Segunda vértebra lumbar, porción interauricular (istmo), 114
 Seno carotideo, 45, 55
 -- cavernoso, 57, 61
 -- trombosis, 92
 -- venas profundas, 343
 -- coronario, 190, 191, 192, 195
 -- válvula, 191
 -- costomediastínico, 216
 -- esfenoideal, 53, 62, 63, 67
 -- cráneo, 22, 27, 35
 -- esfenoparietal, 61, 63
 -- etmoidal, 26
 -- frontal, 13, 62, 65, 67
 -- cráneo, 21, 22, 26, 27, 30
 -- longitudinal superior, surco, 18, 21, 37
 -- maxilar, abertura, 13, 26, 31, 53, 54
 -- oblicuo, 189
 -- petroso superior, 61
 -- -- surco, 21, 27, 33
 -- recto, 61, 62
 -- sagital interior, 63
 -- superior, 57, 62, 63, 72
 -- sigmoideo, surco, 21, 27, 33, 34, 37
 -- transverso (duramadre), 61, 63
 -- (pericardio), 189
 -- surco, 21, 27, 37
Septum pellucidum, 76, 81
 Sialolitiasis, 91
 Sigmoidoscopia, 283
 Signo psoas, 283
 -- Trendelenburg, 357
 -- vela, 188
 Silla turca. Véase Fosa hipofisaria (silla turca)
 Simpatectomía cervical, 91
 -- lumbar, 283
 Síndrome chasquido costilla, 219
 -- Horner, 219
 -- salida torácica, 219
 -- túnel carpiano, 176
 Sínfisis mentoniana, 24
 -- púbica, 102, 226, 327
 Sinovial cubitopalmar, 164
 Sistema autónomo cabeza, 88
 -- linfático, 360
 Surco alar, 48
 -- auriculovertebral, 189, 190
 -- deltopectoral, 134, 136, 177
 -- etmoidal anterior, 36
 -- posterior, 36
 -- infraorbitario, 22, 31
 -- interventricular, 189, 190
 -- occipital, 17, 19, 33
 -- posrolándico, 72, 73
 -- prequiasmático (canal óptico), 21, 35
 -- prerrolándico, 72, 73
 -- semilunar, 73
 -- seno petroso inferior, 21, 37
 -- temporal inferior, 73
 -- superior, 73
 -- terminal, 59
 Surcos palatinos, 19
 Sustancia negra mesencéfalo, 74, 81
 Sutura coronal, 14, 18, 24, 27
 -- frontal, 18, 24
 -- frontocigomática, 14
 -- lambdoidea, 14, 17, 18, 24, 27
 Sutura palatina media, 19
 -- transversa (palatomaxilar), 19
 -- sagital, 17, 18, 24
- ## T
- Tabaquera anatómica, 130, 158, 169
 Tabique intermuscular interno, 147
 -- interventricular, 191, 192
 -- nasal, 22, 67
 -- cartilagos, 67, 69
 -- parte ósea, 11, 27, 62, 67
 Tacto rectal, 283
 Tálamo, 74, 76, 77, 80, 81, 82
 Tallo hipofisario, 61, 74, 75, 76
 Taponamiento cardíaco, 218, 219
 Tarso, seno, 312, 347, 349, 354
 Tejido adiposo pericardio, 230, 245
 Tela coroidea, 81
 Tendinitis bicipital, 176
 Tendón Aquiles (calcáneo), 339, 340, 345, 349
 -- características superficiales, 344
 -- inserciones, 311, 313
 -- reflejo, 357
 -- rotura, 357
 -- conjunto, 266, 267, 269, 291
 -- inserciones, 291, 293
 -- cuádriceps crural, 299, 323, 334, 335
 -- poplíteo, 300
 -- bolsa serosa, 335
 -- psoas, bolsa, 324
 -- ilíaco, 324
 -- rotuliano, 334, 335, 338-339
 -- características superficiales, 328
 -- inserciones, 299, 303, 307
 -- supraespinoso, 142
 -- calcificación, 174
 -- tendinitis, 176
 Testículo, 266, 268
 Tibia, 1, 285, 302-307
 -- arrancamiento tuberosidad, 355
 -- articulación peroneotibial superior, 305
 -- cóndilos, 306, 328
 -- inserciones, 303, 304, 307
 -- ligamento lateral interno, 332-333, 334, 335, 336
 -- -- inserciones, 301, 303, 307
 -- osificación, 314, 315
 Tienda cerebelo, 61, 62, 63
 Timo, 188, 210
 Tobillo, 344-349
 -- articulaciones, 349
 -- características superficiales, 344
 -- esguince, 355
 -- extensión, 357
 -- fractura Pott, 355-356
 -- huesos, 310-313
 -- imagen, 354
 -- ligamentos, 349
 Tomografía computarizada
 -- abdomen, 229
 -- mediastino, 200
 -- pie, 354
 -- tobillo, 354
 Tórax, 177-219
 -- articulaciones, 214
 -- cortes transversales, 8
 -- entrada, 181, 210-211
 -- ganglios linfáticos, 360
 -- huesos, 177-181
 Tórax, músculos, 185-187
 -- pared torácica, 184-187
 -- proyecciones superficiales, 182, 184, 209
 -- radiografía, 188, 200
 -- región superior, 209
 -- vísceras torácicas, 188
 Torticolis, 91
 Trabécula septomarginal, 191
 Tracto iliotibial, 285, 319, 320, 323
 -- características superficiales, 328
 -- impresión, 302
 -- inserciones, 303, 307
 -- rodilla, 329
 Trago, 48, 50, 52, 70
 Transcavidad epilones, 234, 236
 Tráquea, 196-197, 201, 206, 210
 -- apófisis odontoides, 113
 -- puntos superficiales, 38, 209
 Traqueostomía, 91
 Trepanación, 89
 Triángulo auscultación, 139
 -- inguinal (Hesselbach), 227, 228, 269
 -- Scarpa (femoral), 320
 -- suprêmeático, 33
 Trígono cerebral, 76, 80, 81
 -- columna, 76, 77, 80
 -- vesical (Lieutaud), 270, 271, 275
 Tróclea, 64, 65, 66
 Tromboflebitis, 357
 Trombosis seno cavernoso, 92
 Trompa Eustaquio, 68, 70, 71
 -- Falopio (uterina), 274, 275, 276, 277
 Tronco braquiocéfalo, 195, 200, 206, 210, 215
 -- celiaco, 212, 215, 237, 249, 251
 -- cervicointercostal, 199, 211
 -- encefálico, 76, 78-79, 81
 -- linfático yugular, 46
 -- linguofacial, 39
 -- lumbosacro, 263, 272, 324
 -- pulmonar, 200, 206, 207
 -- corazón, 189, 190, 191, 193, 195
 -- simpático, 211, 216
 -- abdomen, 229
 -- columna vertebral, 106, 107, 214
 -- cuello, 46, 55
 -- ganglios, 107, 108, 213
 -- mediastino, 196-197, 199, 213
 -- pelvis, 262, 272
 -- ramas, 196-197
 -- tirobicervicoscapular, 46, 210
 -- vagal posterior, 216, 258
Tuber cinereum, 74, 75, 76
 Tubérculo articular, 17, 19, 33
 -- conoide, 120
 -- cuadrigémino anterior mesencéfalo, 76, 79
 -- cuerpo restiforme (*cuneatus*), 79
 -- faríngeo, 19, 55
 -- haz Goll (*gracilis*), 79
 -- hipofisario, 21, 35
 -- infraglenoideo, 120
 -- mamilar, 74, 75, 76, 98
 -- mentoniano, 28
 -- púbico, 102, 264, 286, 288, 292
 -- puntos superficiales, 226
 -- radiografía, 327
 -- supraglenoideo, 120
 Tuberosidad interna calcáneo, 311, 349, 353
 -- isquiática, 272, 273, 285, 286, 288, 292, 318
 -- características superficiales, 316

Tuberosidad isquiática, inserciones, 287, 293, 303, 307
 -- muslo, 318, 319, 322, 323
 -- origen, 324
 -- pantorrilla, 338-339, 342
 -- rodilla, 329, 331
 Tumor hipofisario, 92
 -- Pancoast, 219
 Tumores parotídeos, 92
 Túnel carpiano, 164, 166
 -- síndrome, 176
 Túnica vaginal, 266

U

Uncus (gancho), 74, 75, 77
 Unión gastroesofágica, 217
 -- ileocecal, 241
 -- vistas, 252
 -- pelviuretérica, 256
 -- rectosigmoidea, 275
 -- vertebrocentral, 103
 Uraco, 224, 228
 Uréter, 240, 252, 254, 262
 -- imágenes, 259
 -- orificio, 270, 271, 274
 -- pelvis femenina, 274, 277
 -- masculina, 270, 271
 Uréteres dobles, 257
 Uretra, extravasación orina, 282
 -- mujer, 274, 275
 -- orificio endovesical, 270, 271, 274
 -- externo, 266, 274, 278
 -- varón, 268, 271, 279
 Urografía intravenosa (UIV), 259
 Útero, 274
 -- carcinoma, 281
 -- cuerpo, 274, 277
 -- fondo, 274, 275, 276, 277
 Úvula palatina, 57

V

Vagina, 274, 275, 277
 -- cúpula (fondo saco) anterior, 274, 277
 -- -- posterior, 274, 275, 277
 -- orificio, 278
 -- tacto vaginal, 284
 -- vestibulo, 274
 Vagotomía, 284
 Vaina axilar, 144
 -- dural, 104, 105, 106, 107, 109
 -- rectos anteriores abdomen, 222, 223
 -- -- hematoma, 282
 -- -- inserciones, 291, 293
 -- -- pared anterior, 225
 -- -- posterior, 223, 228
 -- sinovial mano, 164
 -- muñeca, 168
 Vainas fibrosas flexoras, 162, 164, 350, 351
 Válvula aórtica, 182, 192, 193, 200
 -- ileocecal, 251
 -- mitral, 182, 192, 193, 200
 -- pulmonar, 182, 192, 193, 200
 -- tricúspide, 182, 191, 192, 193, 200
 Válvulas conniventes, 241, 251
 Varices esofágicas, 282
 Varicocele, 284
 Variz safena, 320
 Varón, genitales externos, 266
 -- hueso sacro, 99

Varón, pelvis, 102, 265, 268-271
 -- perineo, 279-280
 -- región inguinal, 266
 Vasectomía, 284
 Vasos acromiotorácicos, 47, 144
 -- calcáneos, 346
 -- circunflejos humerales posteriores, 140, 141, 148
 -- iliacos superficiales, 267, 270, 320, 322
 -- coronarios, 195
 -- diafragmáticos inferiores, 254, 255, 258, 261
 -- epigástricos inferiores, 269, 320
 -- -- pared abdominal anterior, 223, 224, 227, 228
 -- -- puntos superficiales, 226
 -- escrotales posteriores, 280
 -- espermáticos, 228, 269, 271
 -- esplénicos, 250
 -- etmoidales posteriores, 65
 -- hemorroidales (rectales) inferiores, 279, 280
 -- ileales, 252, 253
 -- infraorbitarios, 48
 -- intestinales, 252
 -- meníngeos medios, 61
 -- -- surco, 18, 21, 27, 33, 70
 -- mesentéricos, 238, 239, 249
 -- pancreaticoduodenales, 244, 249
 -- paraaórticos, 212
 -- pericardiofrénicos, 198
 -- preaórticos, 212
 -- pudendos externos superficiales, 267, 320, 322
 -- pulmonares, 206
 -- radicales, 106
 -- sigmoideos, 249
 -- supraorbitarios, 48
 -- temporales superficiales, 39, 48, 49, 50, 70
 -- tibiales anteriores, 331, 337, 343, 347
 -- -- posteriores, 346
 -- yeyunales, 253
 Vejiga, 259
 -- mujer, 274, 275, 276
 -- varón, 228, 262, 268, 270, 271
 -- -- trabéculas, 271
 Velo medular anterior, 78, 79
 Vena álgica, 200, 206, 215
 -- diafragma, 216, 261
 -- imagen axial, 200
 -- mayor, surco, 208
 -- mediastino, 196-197, 212
 -- acompañante arteria humeral, 147, 345, 347
 -- anterior corazón, 189
 -- arco posterior, 340, 346
 -- auricular posterior, 43
 -- axilar, 137, 144, 145
 -- basilica, 147, 151, 152, 154
 -- braquiocefálica, 211
 -- -- cuello, puntos superficiales, 38
 -- -- derecha, 41, 47, 210, 215
 -- -- izquierda, 199, 200, 210, 212, 215
 -- cava inferior, 189, 195, 196-197, 247
 -- -- diafragma, 216, 261
 -- -- recorrido inferior, 226, 229, 254, 262
 -- -- surco, 246
 -- -- válvula, 191
 -- -- superior, 196-197, 200, 215
 -- -- -- corazón, 189, 190, 195
 -- -- -- surco, 208
 -- cefálica, 47, 147
 -- -- antebrazo, 154

Vena cefálica axila, 144
 -- -- codo, 151, 152
 -- -- hombro, 135, 136, 137, 141
 -- -- puntos superficiales, 134
 -- -- muñeca/mano, 168
 -- central retina, 83
 -- cerebral basal, 78
 -- -- interna, 81
 -- -- superficial, 73
 -- cervical superficial, 43
 -- circunfleja iliaca profunda, 269
 -- cólica izquierda, 261
 -- coronaria mayor, 189, 190, 192, 195
 -- -- media, 190, 195
 -- -- menor 189
 -- dorsal profunda pene, 270, 279
 -- -- superficial, 266
 -- espermática, 240, 244, 252, 254
 -- esplénica, 240, 244, 249, 251, 261
 -- facial (VII) cara, 49, 50, 52
 -- -- -- cuello, 40, 41, 42, 43, 44
 -- -- femoral, 225, 267, 270
 -- -- cateterización, 355
 -- -- muslo, 320, 321, 322
 -- -- puntos superficiales, 226
 -- Galeno, 62, 76
 -- gástrica derecha, 247
 -- -- izquierda, 242, 247, 249
 -- hemiálgica inferior, 199, 200, 215, 216, 261
 -- -- superior, 199, 215
 -- hemorroidal (rectal) superior, 271
 -- humeral, 147
 -- iliaca común, 262, 269
 -- -- externa, 228, 262
 -- intercostal posterior, 186-187, 199, 213, 215
 -- -- superior, 196-197, 198, 199, 211, 215
 -- lingual, 43
 -- mamaria interna, 210
 -- mediana antebrazo, 152, 154
 -- -- basilica, 151, 152
 -- -- cefálica, 151, 152
 -- -- cubital, 152, 154
 -- mesentérica inferior, 240, 249, 261
 -- -- superior, 238-240, 244, 249
 -- obturatriz, 277
 -- accesoria, 271
 -- ovárica, 261
 -- perforante, 340
 -- poplítea, 319, 330, 342
 -- porta, 229, 237, 246
 -- -- tributarias, 247, 249
 -- posterior ventrículo izquierdo, 190, 195
 -- pulmonar inferior derecha, 189, 190, 196-197, 206
 -- -- izquierda, 189, 190, 198, 199, 206
 -- superior derecha, 189, 190, 196-197, 206
 -- -- izquierda, 189, 190, 198, 199, 206
 -- renal derecha, 229, 254, 257
 -- -- izquierda, 229, 240, 254, 255, 257, 258
 -- retromandibular, 40, 42, 43, 44, 50, 52
 -- safena accesoria, 267
 -- -- externa (doble), 330, 339, 340, 342
 -- -- características superficiales, 344
 -- -- pie, 346, 347
 -- -- tobillo, 346, 347
 -- -- interna pie, 346, 347, 349
 -- -- -- tobillo, 346, 347, 349
 -- subclavia, 41, 137, 210, 215
 -- -- axila, 144
 -- -- base cuello, 46, 47, 212

- Vena subclavia, cateterización, 91, 175, 219
- surco, 179, 208
 - subcostal, 260
 - subcutánea abdominal (epigástrica superficial), 267, 320
 - submentoniana, 43
 - superficial externa pene, 266
 - supraescapular, 40, 41, 42
 - suprarrenal derecha, 257
 - izquierda, 254, 255, 257, 258, 261
 - talamostríada, 80, 81
 - testicular (espermática), 240, 244, 252, 254
 - tiroidea inferior, 40, 41, 43, 210
 - media, 39
 - superior, 39, 41, 42
 - umbilical, 227
 - vertebral, 210, 211, 215
 - yugular. Véase Vena yugular anterior; Vena yugular externa; Vena yugular interna
 - anterior, 38, 40, 43, 44, 53
 - externa, 40, 42, 43, 53
 - puntos superficiales, 38
 - interna, 210
 - base cuello, 47, 212
 - cateterización, 89, 175
 - cuello, 39, 40, 41, 42, 44
 - puntos superficiales, 38, 209
- Venas, 4, 360
- cerebrales superiores, 72, 73
 - císticas, 247
 - coronarias, 190, 195
 - faríngeas, 55, 57
 - hepáticas, 247
- Venas ilíacas. Véase Vena ilíaca común;
- Vena ilíaca externa
 - implantes derivaciones arterias coronarias, 357
 - inguinales superficiales, 222
 - intercostales, 186, 198, 199, 213
 - profundas pantorrilla, trombosis, 343
 - sóleo, trombosis, 343
 - pulmonares, 189, 190, 195, 206
 - timpicas, 210
 - varicosas, 340, 357
- Ventrículo cerebral, 82
- izquierdo, 189, 190, 192
 - ecocardiografía Doppler color, 195
 - lateral, 76, 77, 80, 81, 82
- Vértebra, centro, 103
- cervical, 1, 93, 95-96. Véase también Atlas; Axis
 - apófisis costotransversa, 95, 96, 104, 105
 - radiografía, 113, 114
 - región, 104-106
 - lumbar, apófisis transversa, 98, 109
 - prominente, 96
 - torácica, apófisis transversa, 96, 97, 108, 214
- Vértebra, 95-98
- cervicales, 95, 96, 105
 - fracturas, 115
 - lumbares, 1, 93, 98, 101
 - sacralización quinta vértebra lumbar, 101
 - osificación, 103
 - procedencia desarrollo, 103
 - radiografías, 113-114
 - torácicas, 1, 93, 96-97, 177
- Vértebra torácicas articulación costillas, 214
- radiografías, 113
 - transparentadas, 108
- Vesícula biliar, 232, 237, 246, 247
- características superficiales, 221
 - ecografía, 248
 - imagen, 229, 248
 - *in situ*, 230, 231, 245
 - vasos relacionados, 247
 - vista laparoscópica, 231
 - seminal, 270, 271
- Vestíbulo laringeo, 60
- nasal, 67, 68
- Vía periférica arterial, 176
- venosa central, introducción, 175
- Vías biliares, 247
- venosas periféricas, 176, 357
- Visceras abdomen, 229, 230-234, 245
- torácicas, 188
- Vistas artroscópicas, articulación coxofemoral, 327
- rodilla, 334, 336
- Volet costal, 218
- Vólvulo, 284
- Vómer, 17, 27, 35

X

Xeromamografía, 183

Y

Yeyuno, 234, 235, 241, 253
Yunque, 70, 71

GRAN ATLAS

McMINN

de Anatomía Humana

OCEANO /  Mosby